Digitized by Arya Samaj Foundation Chennai and eGangotri

670

उर्दू संग्रह

पुस्तक का नाम प्रैक्टिकल अनाटोमी यानी तशरीह अमली

लेखक मेजर फरहत अली साहब

प्रकाशन वर्ष 1932

आगत संख्या 670

Digitized by Arya Samaj Foundation Chennai and eGangotri

CC-0. In Public Domain, Gurukul Kangri Collection, Haridwar

Digitized by Arya Samaj Foundation Chennai and eGangotri

670

670;U

CC-0. In Public Domain. Gurukul Kangri Collection, Haridwar

Digitized by Arya Samaj Foundation Chennai and eGangotri

CC-0. In Public Domain. Gurukul Kangri Collection, Haridwar

Digitized by Arya Samaj Foundation Chennai and eGangotri

670
24502
Dissection
CHECKED 1953
Initial

OSMANIA UNIVERSITY

عملی تشریح

جلد اوّل

CC-0. In Public Domain. Gurukul Kangri Collection, Haridwar

Digitized by Arya Samaj Foundation Chennai and eGangotri

ओ३म्

पुस्तक संख्या ...... 2016(9)

पञ्जिका संख्या 22502

पुस्तक पर सर्व प्रकार की निशानियां लगाना वर्जित है। कोई सज्जन पन्द्रह दिन से अधिक देर तक पुस्तक अपने पास नहीं रख सकते। अधिक देर तक रखने के लिये पुनः आज्ञा प्राप्त करनी चाहिये।

CC-0. In Public Domain. Gurukul Kangri Collection, Haridwar

Digitized by Arya Samaj Foundation Chennai and eGangotri

Cunningham Manual of Practical Anatomy Vol I 8/-

20/6(9)

22602

670

سلسلۂ نصابیات علمیہ جامعۂ عثمانیہ

پریکٹیکل اناٹمی یعنے تشریح عملی

جلد اوّل

(ساتواں ایڈیشن سنہ ۱۹۲۵ء)

स्टाक प्रमाणीकरण १९८४-१९८५

670;U

مصنفۂ

کننگھم

مترجمۂ

ڈاکٹر فضل کریم خاں صاحب۔ ایم۔ بی۔ بی۔ ایس

رکن سررشتۂ تالیف و ترجمہ جامعہ عثمانیہ سرکار عالی

بہ نظر ثانی

میجر فرحت علی صاحب۔ بی۔ اے۔ ایم۔ بی۔ سی ایچ بی (اڈنبرا)

مددگار ناظم شعبۂ طبیہ سررشتۂ تالیف و ترجمہ جامعہ عثمانیہ سرکار عالی

و پرنسپل عثمانیہ میڈیکل کالج حیدرآباد دکن

पुस्तकालय गुरुकुल कांगड़ी

سنہ ۱۳۵۱ھ م ۱۳۴۱ف م ۱۹۳۲ء

دارالطبع جامعۂ عثمانیہ سرکارِ عالی حیدرآباد دکن

CC-0. In Public Domain. Gurukul Kangri Collection, Haridwar

Digitized by Arya Samaj Foundation Chennai and eGangotri

CC-0. In Public Domain. Gurukul Kangri Collection, Haridwar

Digitized by Arya Samaj Foundation Chennai and eGangotri

Raj Sharma

Raj Paul
2nd year

عملی تشریح

جلد اوّل

فہرستِ مضامین

جارحہ بالا

مضمون	صفحہ
اگزیلا	۱
پشت کی تقطیع	۳۶
(کاندھا) کتفی خطہ	۶۶
بازو کا اگلا رُخ	۸۲
بازو کی پشت	۹۶
کاندھے کا جوڑ	۱۰۱
پیش بازو اور ہاتھ	۱۰۷

CC-0. In Public Domain. Gurukul Kangri Collection, Haridwar

Digitized by Arya Samaj Foundation Chennai and eGangotri

پیش بازو کی اگلی سطح اور وسطانی کنارہ ۔ ۱۰۸
پہنچا اور ہتیلی ۱۲۵
پیش بازو کی پشت اور جانبی کنارہ ۱۴۴
پہنچے اور ہاتھ کا پچھلا رُخ ۱۵۶
مفاصل ۱۶۲

زیرین جارحہ

دیباچہ ۱۷۹
ران ۱۸۴
فیمر کے اگلے اور وسطانی خطے اور گھٹنے کا اگلا خطہ ۔ ۱۸۶
ران کے اگلے اور وسطانی حِصّوں کی عمیق تقطیع ۔ ۲۰۰
ران کا وسطانی رُخ ۔ ۲۲۳
سرینی خطہ ۲۳۲
پاپلیٹیل فاسا ۲۵۷
ران کی پشت ۲۷۰
ٹانگ ۲۸۴
اگلا ساقی خطہ اور پاؤں کی پشت ۔ ۲۸۵
پرونیل یا جانبی کرورل خطہ ۳۰۴
وسطانی کرورل خطہ ۳۰۶
پچھلا خطۂ ساق ۳۰۸
پاؤں کا تلوا ۳۳۲
مفاصل ۳۵۴

CC-0. In Public Domain. Gurukul Kangri Collection, Haridwar

Digitized by Arya Samaj Foundation Chennai and eGangotri

بین الاقوامی تشریحی مصطلحات (بازلی تشریحی تسمیہ)

(INTERNATIONAL (B.N.A.) ANATOMICAL TERMINOLOGY)

کی فرہنگ

مندرجہ ذیل فہرست میں جدید ترین مصطلحات و مترادفات درج کئے گئے ہیں۔ یہ بعض مقامات پر ان الفاظ سے مختلف ہیں جو عملی تشریح کی ہر سہ جلد میں موجود ہیں، جن کی کتابت و طباعت اس فہرست کی تکمیل سے پہلے ختم ہوچکی تھی۔ قارئین کرام اسکے مطابق حسب موقع درج فرمالیں۔

GENERAL TERMS.

عام اصطلاحات

Terms Indicating Situation and Direction.

وہ اصطلاحات جن سے موضع اور سمت ظاہر ہوتی ہے۔

(لاطینی الفاظ)	(انگریزی الفاظ)	
Longitudinalis طولی	Longitudinal طولی	جسم کے طویل محور کیطرف اشارہ کرتا ہے۔
Verticalis انتصابی	Vertical انتصابی	استادہ وضع میں جسم کے طویل محور کی طرف اشارہ ہے۔
Anterior پیشیں۔ مقدم Posterior پسیں۔ مؤخر	Anterior پیشیں۔ مقدم Posterior پسیں۔ مؤخر	جسم یا جوارح کے اگلے یا پچھلے رخ کی طرف اشارہ ہے۔
Ventral بطنی Dorsal ظہری	Ventral بطنی Dorsal ظہری	جسم کے علی الترتیب مقدم اور مؤخر رخ کی طرف اور جوارح کے علی الترتیب قابض اور باسط رخ کی طرف اشارہ ہے۔

CC-0. In Public Domain. Gurukul Kangri Collection, Haridwar

Digitized by Arya Samaj Foundation Chennai and eGangotri

Cranial جمجمی	Cranial جمجمی	طویل محور کے سر یا دم کی طرف کے سرے کی طرف اشارہ ہے۔ یہ الفاظ صرف سر یا گردن یا دھڑ کے حصص کے لئے استعمال کئے جاتے ہیں۔
Caudal ذنبی	Caudal ذنبی	
Superior فوقانی	Superior فوقانی	سر گردن اور دھڑ کے متعلق استعمال ہوتے ہیں اور علی الترتیب جمجمی اور ذنبی کے مرادف ہیں۔
Inferior تحتانی	Inferior تحتانی	
Proximalis قربی	Proximal قربی	محض جوارح کے متعلق استعمال ہوتے ہیں۔ قربی چسپیدہ سرے کے قریب تر۔ اور بعدی آزاد سرے کے قریب تر۔
Distalis بعدی	Distal بعدی	
Sagittalis سہمی	Sagittal سہمی	جمجمہ کی سہمی درز کے متوازی مستویات یعنی انتصابی پیش پسیں مستویات کے لئے مستعمل ہے۔
Frontalis جبہی	Frontal جبہی	جمجمہ کی اکلیلی درز کے متوازی مستویات یعنی مستعرض انتصابی مستویات کے لئے مستعمل ہے۔
Horizontalis افقی	Horizontal افقی	ان مستویات کیلئے مستعمل ہے جو انتصابی مستویات سے زاویہ قائمہ پر واقع ہوں۔
Medianus وسطی	Median وسطی	جسم کے وسطی انتصابی مقدم مؤخر مستوی کے متعلق استعمال ہوتا ہے۔

CC-0. In Public Domain. Gurukul Kangri Collection, Haridwar

Digitized by Arya Samaj Foundation Chennai and eGangotri

Medialis وسطانی	Medial وسطانی	ان ساختوں کے متعلق مستعمل ہیں جو وسطی مستوی کے مقابلتاً نزدیک یا دور واقع ہوتی ہیں۔
Lateralis جانبی	Lateral جانبی	
Intermedius درمیانی متوسط	Intermediate درمیانی متوسط	ان ساختوں کے متعلق جو نسبتاً زیادہ وسطانی یا زیادہ جانبی ساختوں کے درمیان واقع ہوتی ہیں۔
Superficialis سطحی اوپری	Superficial سطحی	ان ساختوں کے متعلق جو سطح سے قریب تر یا بعیدتر واقع ہوتی ہیں۔
Profundus عمیق	Deep عمیق	
Externus خارجی	External خارجی	بجز چند مستثنیات کے کہفوں اور جوف دار اعضا کی دیواروں کے متعلق مستعمل ہیں۔ ان الفاظ کو وسطانی اور جانبی کے مرادفات کے طور پر ہرگز نہ استعمال کرنا چاہئے۔
Internus داخلی	Internal داخلی	
Ulnaris زندی	Ulnar زندی	پیش بازو کے علی الترتیب وسطانی اور جانبی کناروں کے متعلق مستعمل ہیں۔
Radialis کعبری	Radial کعبری	
Tibial قصبیتی	Tibial قصبیتی	ٹانگ کے علی الترتیب وسطانی اور جانبی کناروں کے متعلق استعمال ہوتے ہیں۔
Fibular شظوی	Fibular شظوی	

CC-0. In Public Domain. Gurukul Kangri Collection, Haridwar

Digitized by Arya Samaj Foundation Chennai and eGangotri

THE BONES.

هڈیاں

B.N.A. Terminology.	Old Terminology.
Vertebrae فقرات (فقار)	**Vertebrae** فقرات
Fovea costalis superior فوقانی ضلعی نقرہ	Incomplete facet for head of rib, upper پسلی کے سر کیلئے نامکمل رویک۔بالائی
Fovea costalis inferior تحتانی ضلعی نقرہ	Incomplete facet for head of rib, lower پسلی کے سر کیلئے نامکمل رویک۔زیرین
Fovea costalis transversalis مستعرض ضلعی نقرہ	Facet for tubercle of the rib پسلی کے درنہ کے لئے رویك
Radix arcus vertebræ نقری محراب کی جڑ (جذر)	Pedicle ساقچہ
Atlas فہقه	**Atlas** فہقه
Fovea dentis سنی نقرہ	Facet for odontoid process زائدہ سنیه کے لئے رویك
Epistropheus محوریه	**Axis** محوریه
Dens سن	Odontoid process زائدہ سنیه
Sternum قص	**Sternum** قص
Corpus sterni جسم قص	Gladiolus تیغه
Processus xiphoideus زائدہ خنجریه	Ensiform process سیفی زائدہ
Incisura jugularis وداجی ثلمه	Supra-sternal notch فوق قصی کٹاؤ
Planum sternale قصی مستوی	Anterior surface مقدم سطح

CC-0. In Public Domain. Gurukul Kangri Collection, Haridwar

Digitized by Arya Samaj Foundation Chennai and eGangotri

B.N.A. Terminology.	Old Terminology.
Ossa Cranii	**Bones of Skull**
عظام جمجمہ	کھوپری کی ہڈیاں
Os frontale	**Frontal**
جبہی ہڈی - عظم الجبہہ	جبہی
Spina frontalis	Nasal spine
شوکۂ جبہیہ	انفی شوکہ
Processus zygomaticus	External angular process
زائدہ وجنیہ	خارجی زاویئی زائدہ
Facies cerebralis	Internal surface
دماغی رخ	داخلی سطح
Facies frontalis	Frontal surface
جبہی رخ	جبہی سطح
Pars orbitalis	Orbital plate
حصہ محجری	محجری صحفہ
Os parietale	**Parietal**
جداری ہڈی	جداری
Lineæ temporales	Temporal ridges
خطوط صدغی	صدغی حیزد
Sulcus transversus	Groove for lateral sinus
تجویف مستعرض	جانبی جوف کے لئے میزاب
Sulcus sagittalis	Groove for sup. long. sinus
سہمی تجویف	فوقانی طولی جوف کیلئے میزاب
Os occipitale	**Occipital**
قذالی ہڈی	قذالی
Canalis hypoglossi	Anterior condyloid foramen
تحت اللسانی کنال	مقدم قندالی سوراخ
Foramen occipitale magnum	Foramen magnum
کبیر قذالی سوراخ	سوراخ کبیر
Canalis condyloideus	Posterior condyloid foramen
قندالی کنال	مؤخر قندالی سوراخ
Sulcus transversus	Groove for lateral sinus
مستعرض تجویف	جانبی جوف کے لئے میزاب
Sulcus sagittalis	Groove for sup. long. sinus
سہمی تجویف	فوقانی طولی جوف کیلئے میزاب

CC-0. In Public Domain. Gurukul Kangri Collection, Haridwar

Digitized by Arya Samaj Foundation Chennai and eGangotri

B.N.A. Terminology.	Old Terminology.
Clivus	Median part of upper surface of basi-occipital
شیب	قاعدی تذالی کی بالائی سطح کا وسطی حصه
Linea nuchæ suprema	Highest curved line
اعلی قفائی خط	بالاترین منحنی خط
Linea nuchæ superior	Superior curved line
فوقانی قفائی خط	فوقانی منحنی خط
Linea nuchæ inferior	Inferior curved line
تحتانی قفائی خط	تحتانی منحنی خط
Os sphenoidale	**Sphenoid**
وتدی هڈی	وتدی
Crista infratemporalis	Pterygoid ridge
زیرصدغی عرف	جنیحی حید
Sulcus chiasmatis	Optic groove
تصالبی تجویف	بصری میزاب
Crista sphenoidalis	Ethmoidal crest
وتدی عرف	مصفاتی عرف
Spina angularis	Spinous process
زاویئی شوکه	شوکی زائده
Lamina medialis processus pterygoidei	Internal pterygoid plate
جنیحی زائده کا وسطانی ورقه	داخلی جنیحی صحفه
Lamina lateralis processus pterygoidei	External pterygoid plate
جنیحی زائده کا جانبی ورقه	خارجی جنیحی صحفه
Canalis pterygoideus (Vidii)	Vidian canal
جنیحی قنال (ویڈیوسی)	ویڈیوسی کنال
Fossa hypophyseos	Pituitary fossa
زیربالی حفره	نخامی حفره
Sulcus caroticus	Cavernous groove
سباتی تجویف	کهفکی میزاب
Conchæ sphenoidales	Sphenoidal turbinal bones
وتدی صدفات	وتدی مفتول هڈیاں
Hamulus pterygoideus	Hamular process
جنیحی خطیفه	خطیفی زائده

CC-0. In Public Domain. Gurukul Kangri Collection, Haridwar

Digitized by Arya Samaj Foundation Chennai and eGangotri

B.N.A. Terminology.	Old Terminology.
Canalis pharyngeus	Pterygo-palatine canal
بلعومی قنال	جنیحی حنکی قنال
Tuberculum sellæ	Olivary eminence
سرجی درنہ	زیتونی فراز
Fissura orbitalis superior	Sphenoidal fissure
فوقانی محجری شقاق	وتدی شقاق
Os temporale	**Temporal Bone**
صدغی ہڈی	صدغی ہڈی
Canalis facialis (Fallopii)	Aqueduct of Fallopius
وجہی قنال (فلو پیوسی)	مصیف فلو پیوس
Hiatus canalis facialis	Hiatus Fallopii
وجہی قنال کا فرجہ	فلو پیوسی فرجہ
Vagina processus styloidei	Vaginal process of tympanic bone
زائدہ عمدیہ إبریہ	طبلی ہڈی کا زائدہ غمدیہ
Incisura mastoidea	Digastric fossa
ثلمہ حلمیہ	دوشکمی حفرہ - حفرۂ ذوبطنین
Impressio trigemini	Impression for Gasserian ganglion
ثلاثی توامی نقش	گیسری عقدہ کے لئے نقش
Eminentia arcuata	Eminence for sup. semicircular canal
محرابی فراز	فوقانی نیم دائری قنال کے لئے فراز
Sulcus sigmoideus	Fossa sigmoidea
سینی تجویف	حفرۂ سینیہ
Fissura petrotympanica	Glaserian fissure
صخری طبلی شقاق	گلاسیری شقاق
Fossa mandibularis	Glenoid cavity
چانوی حفرہ	وقبی کہفہ
Semicanalis tubæ auditivæ	Eustachian tube
سمعی انبوب کی نصفی قنال	یوسٹا کی نلی
Os ethmoidale	**Ethmoid**
مصفاتی ہڈی	مصفاتی
Labyrinthus ethmoidalis	Lateral mass
مصفاتی تیہ	جانبی تودہ

CC-0. In Public Domain. Gurukul Kangri Collection, Haridwar

Digitized by Arya Samaj Foundation Chennai and eGangotri

B.N.A. Terminology.	Old Terminology.
Lamina papyracea کاغذی ورقہ	Os planum عظم مسطح
Processus uncinatus کلابی زائدہ	Unciform process کلاب نما زائدہ
Os lacrimale عظم دمعی	**Lachrymal Bone** دمعی هڈی
Hamulus lacrimalis دمعی خطیفہ	Hamular process خطیفی زائدہ.
Crista lacrimalis posterior مؤخر دمعی عرف	Lachrymal crest دمعی عرف
Os nasale انفی هڈی	**Nasal Bone** انفی هڈی
Sulcus ethmoidalis مصفاتی تجویف	Groove for nasal nerve انفی عصب کے لئے میزاب
Maxilla فك	**Superior Maxillary Bone** فوقانی فکی هڈی
Facies anterior مقدم رخ	Facial or external surface وجہی یا خارجی سطح
Facies infra-temporalis زیر صدغی رخ	Zygomatic surface وجنی سطح
Sinus maxillaris فکی جوف	Antrum of Highmore هائی مورکا مغارہ
Processus frontalis جبہی زائدہ	Nasal process انفی زائدہ
Processus zygomaticus وجنی زائدہ	Malar process خدی زائدہ
Canales alveolares جوفیزی قنالیں	Posterior dental canals مؤخر سنی قنالیں
Canalis naso-lacrimalis انفی دمعی قنال	Lacrimal groove دمعی میزاب

CC-0. In Public Domain. Gurukul Kangri Collection, Haridwar

Digitized by Arya Samaj Foundation Chennai and eGangotri

B.N.A. Terminology.	Old Terminology.
Os incisivum	Premaxilla
ثنیتی ھڈی	پیش فک
Foramen incisivum	Anterior palatine foramen
ثنیتی سوراخ	مقدم حنکی سوراخ
Os palatinum	**Palate Bone**
عظم الحنک	تالوکی ھڈی
Pars perpendicularis	Vertical plate
عمودی حصہ	انتصابی صحفہ
Crista conchalis	Inferior turbinate crest
صدفی عرف	تحتانی مفتول عرف
Crista ethmoidalis	Superior turbinate crest
مصفاتی عرف	فوقانی مفتول عرف
Pars horizontalis	Horizontal plate
افقی حصہ	افقی صحفہ
Os zygomaticum	**Malar Bone**
وجنی ھڈی	عظم العارض - وجنی ھڈی
Processus temporalis	Zygomatic process
صدغی زائدہ	وجنی زائدہ
Processus fronto-sphenoidalis	Frontal process
جبہی وتدی زائدہ	جبہی زائدہ
Foramen zygomatico-orbitale	Tempora-malar canal
وجنی محجری سوراخ	صدغی وجنی کنال
Foramen zygomatico-faciale	Malar foramen
وجنی وجہی سوراخ	وجنی سوراخ
Mandibula	**Inferior Maxillary Bone**
چانہ	اسفل فکی ھڈی
Spina mentalis	Genial tubercle or spine
ذقنی شوکہ	ذقنی درنہ یا شوکہ
Linea obliqua	External oblique line
خط منحرف	بیرونی منحرف خط

CC-0. In Public Domain. Gurukul Kangri Collection, Haridwar

Digitized by Arya Samaj Foundation Chennai and eGangotri

B.N.A. Terminology.	Old Terminology.
Linea mylohyoidea چانوی لامی خط	Internal oblique line داخلی منحرف خط
Incisura mandibulæ چانوی ثلمه	Sigmoid notch سینی کٹاؤ
Foramen mandibulare چانوی سوراخ	Inferior dental foramen تحتانی سنی سوراخ
Canalis mandibulæ چانوی کنال	Inferior dental canal تحتانی سنی کنال
Protuberantia mentalis ذقنی بروز	Mental process ذقنی زائدہ

The Skull as a Whole

جمجمہ بہ حیثیت مجموعی

Ossa suturarum تدریزی ہڈیاں	Wormian bones ورمی ہڈیاں
Foveolæ granulares (Pacchioni) اریکی نقیرات (پیکیونی)	Pacchionian depressions پیکیونی انخفاضات
Fossa pterygo-palatina جنیحی حنکی حفرہ	Spheno-maxillary fossa وتدی فکی حفرہ
Canalis pterygo-palatinus جنیحی حنکی کنال	Posterior palatine canal مؤخر حنکی کنال
Foramen lacerum دریدہ سوراخ	Foramen lacerum medium وسطی دریدہ سوراخ
Choanæ قیفے	Posterior nares مؤخر منخر
Fissura orbitalis superior فوقانی محجری شقاق	Sphenoidal fissure وتدی شقاف
Fissura orbitalis inferior تحتانی محجری شقاق	Spheno-maxillary fissure وتدی فکی شقاق

CC-0. In Public Domain. Gurukul Kangri Collection, Haridwar

Digitized by Arya Samaj Foundation Chennai and eGangotri

Upper Extremity.

جارحه اعلی

B.N.A. Terminology.	Old Terminology.
Clavicula	**Clavicle**
زقوه	ترقوه
Tuberositas coracoidea	Impression for conoid ligament
غرابی حدیبه	مخروطی رباط کے لئے نشان
Tuberositas costalis	Impression for rhomboid ligament
ضلعی حدیبه	شبیه معین رباط کے لئے نشان
Scapula	**Scapula**
کتف	کتف
Incisura scapularis	Supra-scapular notch
کتفی ثلمه	فوق کتفی کٹاؤ
Angulus lateralis	Anterior or lateral angle
جانبی زاویه	مقدم یاجانبی زاویه
Angulus medialis	Superior angle
وسطانی زاویه	فوقانی زاویه
Humerus	**Humerus**
عضد	عضد
Sulcus intertubercularis	Bicipital groove
بین درنی تجویف	ذورأسینی میزاب
Crista tuberculi majoris	External lip
عرف درنه کبیر	خارجی لب
Crista tuberculi minoris	Internal lip
عرف درنه صغیر	داخلی لب
Facies anterior medialis	Internal surface
مقدم وسطانی رخ	داخلی سطح

CC-0. In Public Domain. Gurukul Kangri Collection, Haridwar

Digitized by Arya Samaj Foundation Chennai and eGangotri

B.N.A. Terminology.	Old Terminology.
Facies anterior lateralis	External surface
مقدم جانبی رخ	خارجی سطح
Margo medialis	Internal border
وسطانی کنارا	داخلی کنارا
Margo lateralis	External border
جانبی کنارا	خارجی کنارا
Sulcus nervi radialis	Musculo-spiral groove
تجویف عصب کعبری	عضلی مرغولی میزاب
Capitulum	Capitellum
رویس	تارکچه
Epicondylus medialis	Internal condyle
وسطانی سر قندال	داخلی قندال
Epicondylus lateralis	External condyle
جانبی سر قندال	خارجی قندال
Ulna	**Ulna**
زند	زند
Incisura semilunaris	Greater sigmoid cavity
نیم قمری ثلمه	بڑا سینی کھفه
Incisura radialis	Lesser sigmoid cavity
کعبری ثلمه	چھوٹا سینی کھفه
Crista interossea	External or interosseous border
بین عظمی عرف	خارجی یا بین عظمی کنارا
Facies dorsalis	Posterior surface
ظهری رخ	مؤخر سطح
Facies volaris	Anterior surface
راحی رخ	مقدم سطح
Facies medialis	Internal surface
وسطانی رخ	داخلی سطح

CC-0. In Public Domain. Gurukul Kangri Collection, Haridwar

Digitized by Arya Samaj Foundation Chennai and eGangotri

B.N.A. Terminology.	Old Terminology.
Margo dorsalis	Posterior border
ظہری کنارا	مؤخر کنارا
Margo volaris	Anterior border
راحی کنارا	مقدم کنارا
Radius	**Radius**
کعبرہ	کعبرہ
Tuberositas radii	Bicipital tuberosity
کعبری حدبیہ	حدبۂ ذوراسین
Incisura ulnaris	Sigmoid cavity
زندی ثلمہ	سینی کہفہ
Crista interossea	Internal or interosseous border
بین عظمی عرف	داخلی یا بین عظمی کنارا
Facies dorsalis	Posterior surface
ظہری رخ	مؤخر سطح
Facies volaris	Anterior surface
راحی رخ	مقدم سطح
Facies lateralis	External surface
جانبی رخ	خارجی سطح
Margo dorsalis	Posterior border
ظہری کنارا	موخر کنارا
Margo volaris	Anterior border
راحی کنارا	مقدم کنارا
Carpus	**Carpus**
رسغ	رسغ
Os naviculare	**Scaphoid**
عظم زورقی	سفینیہ
Os lunatum	**Semilunar**
عظم ہلالی	نیم قمری

CC-0. In Public Domain. Gurukul Kangri Collection, Haridwar

Digitized by Arya Samaj Foundation Chennai and eGangotri

B.N.A. Terminology.	Old Terminology.
Os triquetrum	**Cuneiform**
عظم مثلث الزوایا	فانہ شکل هڈی
Os multangulum majus	**Trapezium**
عظم کثیر الزوایا کبیر	مربع منحرف
Os multangulum minus	**Trapezoid**
عظم کثیر الزوایا صغیر	شبیه منحرف
Os capitatum	**Os magnum**
عظم تارکی	عظم کبیر
Os hamatum	**Unciform**
عظم خطافی	کلاب نما هڈی

Lower Extremity.

جارحه اسفل

Os Coxae	**Innominate Bone**
عظم النوض	لا اسمی هڈی
Linea glutæa anterior	Middle curved line
مقدم الوی خط	وسطی منحنی خط
Linea glutæa posterior	Superior curved line
موخر الوی خط	فوقانی منحنی خط
Linea terminalis	Margin of inlet of true pelvis
انتهائی خط	صادق حوض کے مدخل کا کنارا
Spina ischiadica	Spine of the ischium
ورکی شوکه	ورك کا شوکه
Incisura ischiadica major	Great sacro-sciatic notch
ورکی ثلمه کبیر	عجزی ورکی بڑا کٹاؤ
Tuberculum pubicum	Spine of pubis
عانی درنه	عانه کا شوکه
Ramus inferior oss. pubis	Descending ramus of pubis
عظم عانه کی تحتانی فرع	عانه کی نزولی فرع
Ramus superior oss. pubis	Ascending ramus of pubis
عظم عانه کی فوقانی فرع	عانه کی صعودی فرع

CC-0. In Public Domain. Gurukul Kangri Collection, Haridwar

Digitized by Arya Samaj Foundation Chennai and eGangotri

B.N.A. Terminology.	Old Terminology.
Ramus superior ossis ischii	Body of ischium
عظم الورک کی فوقانی فرع	ورک کا جسم
Ramus inferior oss. ischii	Ramus of ischium
عظم الورک کی تحتانی فرع	ورک کی فرع
Pecten ossis pubis	Pubic part of ilio-pectineal line
مشط عظم العانہ	حرقفی مشطی خط کا عانی حصہ
Facies symphyseos	Symphysis pubis
ارتفاق رخ	ارتفاق عانہ
Pelvis	**Pelvis**
حوض	حوض
Pelvis major	False pelvis
حوض کبیر	حوض کاذب
Pelvis minor	True pelvis
حوض صغیر	حوض صادق
Apertura pelvis minoris superior	Pelvic inlet
حوض صغیر کا فوقانی روزن	حوضی مدخل
Apertura pelvis minoris superior	Pelvic outlet
حوض صغیر کا فوقانی روزن	حوضی مخرج
Linea terminalis	Margin of inlet of true pelvis
خط انتہائی	صادق حوض کے مدخل کا حاشیہ
Femur	**Femur**
عظم الفخذ	فخذی ہڈی
Fossa trochanterica	Digital fossa
حفرۂ طروخیہ	اصبعی حفرہ
Linea intertrochanterica	Spiral line
بین طروخی خط	مرغولی خط

CC-0. In Public Domain. Gurukul Kangri Collection, Haridwar

Digitized by Arya Samaj Foundation Chennai and eGangotri

B.N.A. Terminology.	Old Terminology.
Crista intertrochanterica	Post. intertrochanteric line
بین طرونی عرف	مؤخر بین طرونی خط
Condylus medialis	Inner condyle
وسطانی قندال	اندرونی قندال
Condylus lateralis	Outer condyle
جانبی قندال	بیرونی قندال
Epicondylus medialis	Inner tuberosity
وسطانی سر قندال	اندرونی حدیبہ
Epicondylus lateralis	Outer tuberosity
جانبی سر قندال	بیرونی حدیبہ
Tibia	**Tibia**
قصبیہ	قصبیہ
Condylus medialis	Internal tuberosity
وسطانی قندال	داخلی حدیبہ
Condylus lateralis	External tuberosity
جانبی قندال	خارجی حدیبہ
Eminentia intercondyloidea	Spine
بین قندالی فراز	شوکہ
Tuberositas tibiæ	Tubercle
حدیبۂ قصبیہ	درنہ
Malleolus medialis	Internal malleolus
وسطانی کعبیہ	داخلی کعبیہ
Fibula	**Fibula**
شظیہ	شظیہ
Malleolus lateralis	External malleolus
جانبی کعبیہ	خارجی کعبیہ
Apex capituli fibulæ	Styloid process
رویس شظوی کاراس	زائدہ أبریہ

CC-0. In Public Domain. Gurukul Kangri Collection, Haridwar

Digitized by Arya Samaj Foundation Chennai and eGangotri

Bones of the Foot

پاؤں کی ہڈیاں

B.N.A. Terminology.	Old Terminology.
Talus	**Astragalus**
عرقوب	استرغالس
Calcaneus	**Os calcis**
عقبیه	عظم العقب
Tuber calcanei	Tuberosity of
عقبیتی حدبیه	عظم العقب کا حدبیه
Processus medialis tuberis calcanei	Inner
حدبیۂ عقبیه کا وسطانی زائده	اندرونی
Processus lateralis tuberis calcanei	Outer
حدبیۂ عقبیه کا جانبی زائده	بیرونی
Os cuneiforme primum	**Inner cuneiform**
عظم فانه شکل اول	اندرونی فانه شکل هڈی
Os cuneiforme secundum	**Middle cuneiform**
عظم فانه شکل دوم	درمیانی فانه شکل هڈی
Os cuneiforme tertium	**Outer cuneiform**
عظم فانه شکل سوم	بیرونی فانه شکل هڈی

THE LIGAMENTS.

رباطات

Ligaments of the spine.

شوکه کے رباطات

Lig. longitudinale anterius	Anterior common ligament
مقدم طولی رباط	مقدم مشترك رباط
Lig. longitudinale posterius	Posterior common ligament
مؤخر طولی رباط	مؤخر مشترك رباط
Lig. flava	Ligamenta subflava
رباطات اصفر	رباطات تحت الاصفر

CC-0. In Public Domain. Gurukul Kangri Collection, Haridwar

Digitized by Arya Samaj Foundation Chennai and eGangotri

B.N.A. Terminology.	Old Terminology.
Membrana tectoria	Posterior occipito-axial ligament
سقفی غشا	مؤخر قذالی محوری رباط
Articulatio atlanto-epistrophica	Joint between the atlas and the axis
فہقی محوری مفصل	فہقہ اور محوریہ کے درمیان کا جوڑ
Lig. alaria	Odontoid or check ligaments
رباطات جناحیہ	سنی یا ضابط رباطات
Lig. apicis dentis	Suspensory ligament
رباط رأس السن	تعلیقی رباط

The Ribs.

پسلیاں

Lig. capituli costæ radiatum	Anterior costo-vertebral or stellate ligament
رباط رویس الاضلاع مشعع	مقدم ضلعی فقری یا نجمی الشکل رباط
Lig. sterno-costale interarticulare	Interarticular chondro-sternal ligament
قصی ضلعی بین مفصلی رباط	بین مفصلی غضروفی قصی رباط
Lig. sterno-costalia radiata	Anterior and posterior chondrosternal ligament
قصی ضلعی مشعع رباط	مقدم اور مؤخر غضروفی قصی رباط
Lig. costoxiphoidea	Chondro-xiphoid ligaments
ضلعی خنجری رباطات	غضروفی خنجری رباطات

The Jaw.

جبڑا

Lig. temporo-mandibulare	External lateral ligament of the jaw
صدغی چانی رباط	جبڑے کا خارجی جانبی رباط
Lig. spheno-mandibulare	Internal lateral ligament of the jaw
وتدی چانی رباط	جبڑے کا داخلی جانبی رباط
Lig. stylo-mandibulare	Stylo-maxillary ligament
أبری چانی رباط	أبری فکی رباط

CC-0. In Public Domain. Gurukul Kangri Collection, Haridwar

Digitized by Arya Samaj Foundation Chennai and eGangotri

Upper Extremity.

جارحہ اعلی

B.N.A. Terminology.	Old Terminology.
Lig. costo-claviculare	Rhomboid ligament
ضلعی ترقوی رباط	شبیہ معین رباط
Labrum glenoidale	Glenoid ligament
وقبی لب	وقبی رباط
Articulatio radio-ulnaris proximalis	Superior radio-ulnar joint
قربی کعبری زندی مفصل	فوقانی کعبری زندی مفصل
Lig. collaterale ulnare	Internal lateral ligament of elbow joint
مجانبی زندی رباط	کہنی کے جوڑ کا داخلی جانبی رباط
Lig. collaterale radiale	External lateral ligament
مجانبی کعبری رباط	خارجی جانبی رباط
Lig. annulare radii	Orbicular ligament
حلقئی کعبری رباط	محیطی رباط
Chorda obliqua	Oblique ligament of ulna
حبل مورب	زندکا مورب رباط
Articulatio radio-ulnaris distalis	Inferior radio-ulnar joint
بعدی کعبری زندی مفصل	تحتانی کعبری زندی مفصل
Discus articularis	Triangular fibro-cartilage
مفصلی قرص	مثلث لیفی غضروف
Recessus sacciformis	Membrana sacciformis
تاچہ نما گوشہ	تاچہ نما غشا
Lig. radio-carpeum volare	Anterior ligament of the radio-carpal joint
کعبری رسغی راحی رباط	کعبری رسغی مفصل کا مقدم رباط
Lig. radio-carpeum dorsale	Posterior ligament of the radio-carpal joint
ظہری کعبری رسغی رباط	کعبری رسغی مفصل کا مؤخر رباط
Lig. collaterale carpi ulnare	Internal lateral ligament of the wrist joint
رسغی زندی مجانب رباط	مفصل ساعد کا داخلی جانبی رباط

CC-0. In Public Domain. Gurukul Kangri Collection, Haridwar

Digitized by Arya Samaj Foundation Chennai and eGangotri

B.N.A. Terminology.	Old Terminology.
Lig. collaterale carpi radiale	External lateral ligament of the wrist joint
رسغی کعبری مجانب رباط	مفصل ساعد کا خارجی جانبی رباط
Articulationes intercarpæ	Carpal joints
بین رسغی مفاصل	رسغی مفاصل
Lig. accessoria volaria	Palmar ligaments of the metacarpo-phalangeal joints
راحی معین رباطات	بعد رسغی سلامی مفاصل کے راحی رباطات
Lig. capitulorum (oss. metacarpalium) transversa	Transverse metacarpal ligament
مستعرض رویسی رباط (بعد رسغی ہڈیوں کا)	مستعرض بعد رسغی رباط
Lig. collateralia	Lateral phalangeal ligaments
مجانب رباطات	جانبی سلامی رباطات

The Lower Extremity.

جارحہ اسفل

Lig. arcuatum	Subpubic ligament
محرابی رباط	زیرعانی رباط
Lig. sacro-tuberosum	Great sacro-sciatic ligament
عجزی حدبی رباط	بڑا عجزی ورکی رباط
Processus falciformis	Falciform process
منجلی زائدہ	منجلی زائدہ
Lig. sacro-spinosum	Small sacro-sciatic ligament
عجزی شوکی رباط	چھوٹا عجزی ورکی رباط
Labrum glenoidale	Cotyloid ligament
وقبی لب	حقی رباط
Zona orbicularis	Zonular band
محیطی منطقہ	منطقی بند
Ligamentum iliofemorale	Y-shaped ligament
حرقفی فخذی رباط	Y شکل رباط

CC-0. In Public Domain. Gurukul Kangri Collection, Haridwar

Digitized by Arya Samaj Foundation Chennai and eGangotri

20/6(9) 24502

67°

B.N.A. Terminology.	Old Terminology.
Lig. ischio-capsulare	Ischio-capsular band
ورکی کیسی رباط	ورکی کیسی بند
Lig. pubo-capsulare	Pubo-femoral ligament
عانی کیسی رباط	عانی فخذی رباط
Lig. popliteum obliquum	Ligament of Winslow
مورب مأبضی رباط	ونسلو کا رباط
Lig. collaterale fibulare	Long external lateral ligament
مجانب شظوی رباط	طویل خارجی جانبی رباط
Lig. collaterale tibiale	Internal lateral ligament
مجانب قصبیتی رباط	داخلی جانبی رباط
Lig. popliteum arcuatum	Arcuate popliteal ligament
محرابی مأبضی رباط	محرابی مأبضی رباط
Meniscus lateralis	External semilunar cartilage
هلال جانبی	خارجی نیم قمری غضروف
Meniscus medialis	Internal semilunar cartilage
هلال وسطانی	داخلی نیم قمری غضروف
Plica synovialis patellaris	Lig. mucosum
رضفی زلابی ثنیه	رباط مخاطیه
Plicæ alares	Ligamenta alaria
جناحی ثنیات	رباطات جناحیه
Articulatio tibio-fibularis	Superior tibio-fibular articulation
قصبیتی شظوی مفصل	فوقانی قصبیتی شظوی مفصل
Lig. capituli fibulæ	Anterior and posterior superior tibio-fiibular ligaments
شظوی روبسی رباطات	مقدم اور مؤخر فوقانی شظوی رباطات
Syndesmosis tibio-fibularis	Inferior tibio-fibular articulation
قصبیتی شظوی مرتبط مفصل	تحتانی قصبیتی شظوی مفصل

पुस्तकालय
गुरुकुल कांगड़ी

CC-0. In Public Domain. Gurukul Kangri Collection, Haridwar

Digitized by Arya Samaj Foundation Chennai and eGangotri

B.N.A. Terminology.	Old Terminology.
Lig. deltoideum	Internal lateral ligament of ankle
رباط دالیہ (ڈلٹا نما رباط)	ٹخنہ کا داخلی جانبی رباط
Lig. talo-fibulare anterius	Anterior fasciculus of external lateral ligament
مقدم عرقوبی شظوی رباط	خارجی جانبی رباط کا مقدم حزیمہ
Lig. talo-fibulare posterius	Posterior fasciculus of exteranl lateral ligament
مؤخر عرقوبی شظوی رباط	خارجی جانبی رباط کا موخر حزیمہ
Lig. calcaneo-fibulare	Middle fasciculus of external lateral ligament
عقبیتی شظوی رباط	خارجی جانبی رباط کا درمیانی حزیمہ
Lig. talo-calcaneum laterale	External calcaneo-astragaloid ligament
جانبی عرقوبی عقبیتی رباط	خارجی عقبیتی کعبیتی رباط
Lig. talo-calcaneum mediale	Internal calcaneo-astragaloid ligament
وسطانی عرقوبی عقبیتی رباط	داخلی عقبیتی کعبیتی رباط
Lig. calcaneo-naviculare plantare	Inferior calcaneo-navicular ligament
اخمصی عقبیتی زورقی رباط	تحتانی عقبیتی زورقی رباط
Lig. talo-naviculare	Astragalo-scaphoid ligament
عرقوبی زورقی رباط	کعبیتی سفینی رباط
Pars calcaneo-navicularis (lig. bifurcatum روشاخہ رباط)	Superior calcaneo-scaphoid ligament
عقبیتی زورقی حصہ	فوقانی عقبیتی سفینی رباط
Pars calcaneo-cuboidea (lig. bifurcatum روشاخہ رباط)	Internal calcaneo-cuboid ligament
عقبیتی نردی حصہ	داخلی عقبیتی نردی رباط

THE MUSCLES.

عضلات

Muscles of the Back.

پشت کے عضلات

Superficial

سطحی

Levator scapulæ	Levator anguli scapulæ
رافع الکتف	رافع الزاویۃ الکتف

CC-0. In Public Domain. Gurukul Kangri Collection, Haridwar

Digitized by Arya Samaj Foundation Chennai and eGangotri

Muscles of the Chest.

عضلات صدر

B.N.A. Terminology.	Old Terminology.
Serratus anterior	Serratus magnus
منشاریہ مقدمہ	منشاریہ کبیر

Muscles of Upper Extremity.

عضلات جارحۂ اعلی

B.N.A. Terminology.	Old Terminology.
Biceps brachii	Biceps
عضدی ذوراسین	ذوراسین
Lacertus fibrosus	Bicipital fascia
عضلیۂ لیفیہ	ردائے ذوراسین
Brachialis	Brachialis anticus
عضدیہ	عضدیہ مقدم
Triceps brachii	Triceps
عضدی مثلثۃ الرؤس	ثلاثی الرؤس ـ مثلثۃ الرؤس
Caput mediale	Inner head
راس وسطانی	اندرونی سر
Caput laterale	Outer head
راس جانبی	بیرونی سر
Pronator teres	Pronator radii teres
کابہ مدملجہ	کابہ کعبریہ مدملجہ
Caput ulnare	Coronoid head
راس الزند ـ زندی راس	اکلیل نما سر
Brachio-radialis	Supinator longus
عضدیہ کعبریہ	باطحہ طویلہ
Supinator	Supinator brevis
باطحہ	باطحہ قصیرہ
Extensor carpi radialis longus	Extensor carpi radialis longior
باسطہ رسغیہ کعبریہ طویلہ	باسطہ رسغیہ کعبریہ طویل
Extensor carpi radialis brevis	Extensor carpi radialis brevior
باسطہ رسغیہ کعبریہ قصیرہ	باسطہ رسغیہ کعبریہ قصیر

CC-0. In Public Domain. Gurukul Kangri Collection, Haridwar

Digitized by Arya Samaj Foundation Chennai and eGangotri

B.N.A. Terminology.	Old Terminology.
Extensor indicis proprius	Extensor indicis
باسطہ سبابیۂ حقیقی	باسطہ سبابیہ
Extensor digiti quinti proprius	Extensor minimi digiti
باسط اصبعہ خامسہ حقیقی	باسطہ خنصریہ
Abductor pollicis longus	Extensor ossis metacarpi pollicis
مبعدہ ابہامیہ طویلہ	باسطہ بعد رسغیہ ابہامیہ
Abductor pollicis brevis	Abductor pollicis
مبعدہ ابہامیہ قصیرہ	مبعدہ ابہامیہ
Extensor pollicis brevis	Extensor primi internodii pollicis
باسطہ ابہامیہ قصیرہ	باسطہ سلامیہ اولیہ ابہامیہ
Extensor pollicis longus	Extensor secundi internodii pollicis
باسطہ ابہامیہ طویلہ	باسطہ سلامیہ ثانیہ ابہامیہ
Lig. carpi transversum	Anterior annular ligament
مستعرض رسغی رباط	مقدم حلقئی رباط
Lig. carpi dorsale	Posterior annular ligament
ظہری رسغی رباط	مؤخر حلقئی رباط

Muscles of Lower Extremity.

جارحہ اسفل کے عضلات

Tensor fasciæ latæ	Tensor fasciæ femoris
ناشرۂ ردائے عریض	ناشرۂ ردائے فخذی
Canalis adductorius (Hunteri)	Hunter's canal
مقربی (ہنٹری) کنال	ہنٹر کی کنال
Trigonum femorale (fossa Scarpæ major)	Scarpa's triangle
فخذی مثلث (اسکارپا کا حفرہ کبیر)	مثلث اسکارپا
Canalis femoralis	Crural canal
فخذی کنال	ساقی کنال
Annulus femoralis	Crural ring
فخذی حلقہ	ساقی حلقہ

CC-0. In Public Domain. Gurukul Kangri Collection, Haridwar

Digitized by Arya Samaj Foundation Chennai and eGangotri

B.N.A. Terminology.	Old Terminology.
M. quadriceps femoris— عضلہ فخذیہ ذوار بعتہ الرؤس	Quadriceps— ذوار بعتہ الرؤس
Rectus femoris فخذیہ مستقیمہ	Rectus femoris فخذیہ مستقیمہ
Vastus lateralis وسیعہ جانبیہ	Vastus externus وسیعہ خارجیہ
Vastus intermedius وسیعہ متوسطہ	Crureus ساقیہ
Vastus medialis وسیعہ وسطانیہ	Vastus internus وسیعہ داخلیہ
M. articularis genu عضلہ مفصلیہ رکبیہ	Subcrureus تحت الساقیہ
Tibialis anterior مقدم قصبیہ	Tibialis anticus مقدم قصبیہ
Tendo calcaneus وتر عقبیہ	Tendo Achillis وتر اخیلی
Tibialis posterior مؤخر قصبیہ	Tibialis posticus مؤخر قصبیہ
Quadratus plantæ عضلۂ مربعہ اخمصیہ	Accessorius عضلہ معین
Lig. transversum cruris مستعرض ساق رباط	Upper anterior annular ligament بالائی مقدم حلقئی رباط
Lig. cruciatum cruris صلیبی ساق رباط	Lower anterior annular ligament زیرین مقدم حلقئی رباط
Lig. laciniatum سجافی رباط	Internal annular ligament داخلی حلقئی رباط
Retinaculum musculorum peronæorum superius فوقانی ضابط عضلۂ شظیہ	External annular ligament خارجی حلقئی رباط
Retinaculum musculorum peronœorum inferius تحتانی ضابط عضلۂ شظیہ	

CC-0. In Public Domain. Gurukul Kangri Collection, Haridwar

Digitized by Arya Samaj Foundation Chennai and eGangotri

Axial Muscles.

محوری عضلات

Muscles of the Back.

پشت کے عضلات

B.N.A. Terminology.	Old Terminology.
Serratus posterior superior	Serratus posticus superior
منشاریہ مؤخر فوقانی	منشاریہ مؤخر فوقانی
Serratus posterior inferior	Serratus posticus inferior
منشاریہ مؤخر تحتانی	منشاریہ مؤخر تحتانی
Splenius cervicis	Splenius colli
جبیریہ عنقیہ	عصابیہ ـ جبیریہ عنقیہ
Sacro-spinalis	Erector spinæ
عجزیہ شوکیہ	ناصبہ شوکیہ ـ ناصب الشوکہ
Ilio-costalis—	**Ilio-costalis—**
حرقفیہ ضلعیہ	حرقفیہ ضلعیہ
Lumborum	Sacro-lumbalis
قطنیہ	عجزیہ قطنیہ
Dorsi	Accessorius
ظہریہ	معین
Cervicis	Cervicalis ascendens
عنقیہ	عنقیہ صاعدہ
Longissimus—	**Longissimus—**
اطولہ	اطولہ
Dorsi	Dorsi
ظہریہ	ظہریہ
Cervicis	Transversalis cervicis
عنقیہ	مستعرضہ عنقیہ
Capitis	Trachelo-mastoid
راسیہ	عنقیہ حلمیہ
Spinalis—	**Spinalis—**
شوکیہ	شوکیہ
Dorsi	Dorsi
ظہریہ	ظہریہ

CC-0. In Public Domain. Gurukul Kangri Collection, Haridwar

Digitized by Arya Samaj Foundation Chennai and eGangotri

B.N.A. Terminology.	Old Terminology.
Cervicis	Colli
عنقیه	عنقیه
Capitis	Capitis
راسیه	راسیه
Semispinalis—	**Semispinalis—**
شوکیه نصفیه	شوکیه نصفیه
Dorsi	Dorsi
ظهریه	ظهریه
Cervicis	Colli
عنقیه	عنقیه
Capitis	Complexus
راسیه	مرکبه
Multifidus	Multifidus spinæ
متعددالحصص - متعددالاقسام	شوکیه متعددالحصص - شوکیه متعددالاقسام

Muscles of Head and Neck.

سر اور گردن کے عضلات

Epicranius	Occipito-frontalis
عضله فوق الجمجمه	قذالیه جبهیه
Galea aponeurotica	Epicranial aponeurosis
صفاق‌خود	فوق جمجمی صفاق
Procerus	Pyramidalis nasi
هرمیه	هرمیه انفیه
Pars transversa (nasalis)	Compressor naris
مستعرض‌حصه (انفیه)	ضاغط المنخر
Pars alaris (nasalis)	Dilatores naris
جناحی حصه (انفیه)	موسع المنخر
Auricularis anterior	Attrahens aurem
مقدم اذینیه	جاذبه اذنیه مقدم

CC-0. In Public Domain. Gurukul Kangri Collection, Haridwar

Digitized by Arya Samaj Foundation Chennai and eGangotri

B.N.A. Terminology.	Old Terminology.
Auricularis posterior	Retrahens aurem
مؤخر اذینیه	جا ذبه اذنیه موخر
Auricularis superior	Attollens aurem
فوقانی اذینیه	رافعة الاذن
Orbicularis oculi	Orbicularis palpebrarum
محیطیه عینیه	محیطیه جفنیه
Pars lacrimalis	Tensor tarsi
حصه دمعیه	ناشرۂ غضروف جفنیه
Triangularis	Depressor anguli oris
مثلثیه	خافضة الزاویة الفم
Quadratus labii superioris—	
مربعه شفویه فوقانی	
Caput zygomaticum	Zygomaticus minor
وجنی راس	وجنیه صغیره
Caput infraorbitale	Levator labii superioris
تحت المحجری راس	رافعة الشفتة الفوقانی
Caput angulare	Levator labii superioris alæque nasi
زاویئی راس	رافع الشفتة الفوقانی للجناح الانف
Zygomaticus	Zygomaticus major
وجنیه	وجنیه کبیره
Caninus	Levator anguli oris
نابیه	رافعة الزاویة الفم
Quadratus labii inferioris	Depressor labii inferioris
مربعه شفویه تحتانی	خانضة الشفتة التحتانی
Mentalis	Levator menti
ذقنیه	رافعة الذقن
Platysma	Platysma myoides
سخیفه	سخیفه عضلیه
Sterno-thyreoid	Sterno-thyroid
قصیه درقیه	قصی درق

CC-0. In Public Domain. Gurukul Kangri Collection, Haridwar

Digitized by Arya Samaj Foundation Chennai and eGangotri

B.N.A. Terminology.	Old Terminology.
Thyreo-hyoid	Thyro-hyoid
درقیہ لامیہ	درقی لامی

Muscles and Fascia of the Orbit.

محجر کے عضلات اور ردا

Fascia bulbi	Capsule of Tenon
ردائے مقلہ	ٹینن کا کیسہ
Septum orbitale	Palpebral ligaments
محجری فاصل	جفنی رباطات
Rectus lateralis	Rectus externus
مستقیمیہ جانبیہ	مستقیمیہ خارجہ
Rectus medialis	Rectus internus
مستقیمیہ وسطیہ	مستقیمیہ داخلہ

Muscles of the Tongue.

زبان کے عضلات

Genio-glossus	Genio-hyo-glossus
ذقنیہ لسانیہ	ذقنیہ لامیہ لسانیہ
Longitudinalis superior	Superior lingualis
طولیہ فوقانیہ یا طولی فوقانی عضلہ	فوقانیہ لسانیہ
Longitudinalis inferior	Inferior lingualis
طولیہ تحتانیہ یا طولی تحتانی عضلہ	تحتانیہ لسانیہ
Transversus liguæ	Transverse fibres
لسانیہ مستعرضیہ	مستعرض ریشے
Verticalis linguæ	Vertical fibres
لسانیہ انتصابیہ	انتصابی ریشے

Muscles of the Pharynx.

بلعوم کے عضلات

Pharyngo-palatinus	Palato-pharyngeus
بلعومیہ حنکیہ	حنکیہ بلعومیہ
M. uvulæ	Azygos uvulæ
عضلہ لہاتیہ	مجردہ لہاتیہ

CC-0. In Public Domain. Gurukul Kangri Collection, Haridwar

Digitized by Arya Samaj Foundation Chennai and eGangotri

B.N.A. Terminology.	Old Terminology.
Levator veli palatini رافعۂ نقاب حنک	Levator palati رافعۂ حنک
Tensor veli palatini ناشرۂ نقاب حنک	Tensor palati ناشرۂ حنک
Glosso-palatinus لسانیہ حنکیہ	Palato-glossus حنکیہ لسانیہ

Deep Lateral Muscles of Neck.

گردن کے عمیق جانبی عضلات

Scalenus anterior عضلہ مختلف الاضلاع مقدم	Scalenus anticus عضلہ مختلف الاضلاع مقدم
Scalenus posterior عضلہ مختلف الاضلاع مؤخر	Scalenus posticus عضلہ مختلف الاضلاع مؤخر
Longus capitis عضلہ طویلہ راسیہ	Rectus capitis anticus major مستقیمیۃ الراسیہ کبیرہ مقدم
Rectus capitis anterior مستقیمیہ راسیہ مقدم	Rectus capitis anticus minor مستقیمیۃ الراسیہ صغیرہ مقدم

Muscles of Thorax.

صدر کے عضلات

Transversus thoracis عضلہ صدریہ مستعرض	Triangularis sterni مثلثیہ قصیہ
Diaphragma حجابیہ ۔ حجاب حاجز	Diaphragm ڈایا فرام
Crus mediale ساق وسطانی Crus intermedium ساق متوسط Crus laterale ساق جانبی	Crura and origins from arcuate ligaments ساقیں اور محرابی رباطات سے انکے مبادی
Arcus lumbo-costalis medialis (Halleri) محراب قطنی ضلعی وسطانی (ہالری)	Ligamentum arcuatum in internum داخلی محرابی رباط

CC-0. In Public Domain. Gurukul Kangri Collection, Haridwar

Digitized by Arya Samaj Foundation Chennai and eGangotri

B.N.A. Terminology.	Old Terminology.
Arcus lumbo-costalis lateralis (Halleri)	Ligamentum arcuatum externum
محراب قطنیه ضلعیه جانبی (هالری)	خارجی محرابی رباط

Muscles of the Abdomen.

بطن کے عضلات

Ligamentum inguinale (Pouparti)	Poupart's ligament
اربی رباط (پوپارٹ کا)	پوپارٹ کا رباط
Ligamentum lacunare (Gimbernati)	Gimbernat's ligament
حفریزی رباط (گمبر ناٹ کا)	گمبر ناٹ کا رباط
Fibræ intercrurales	Intercolumnar fibres
بین ساقی ریشے	بین عمودی ریشے
Ligamentum inguinale reflexum (Collesi)	Triangular fascia
معکوس اربی رباط (کولیس کا)	مثلث ردا
Annulus inguinalis subcutaneus	External abdominal ring
زیر جلدی اربی حلقه	خارجی بطنی حلقه
Crus superius	Internal pillar
فوقانی ساق	داخلی ستون
Crus inferius	External pillar
تحتانی ساق	خارجی ستون
Falx aponeurotica inguinalis	Conjoined tendon
اربی صفاقی منجل	متحده وتر
M. transversus abdominis	Transversalis muscle
عضله مستعرضیه بطنیه	عضله مستعرضیه
Linea semicircularis (Douglasi)	Fold of Douglas
نیم دائری خط (ڈگلس کا)	ڈگلس کا دهراؤ
Annulus inguinalis abdominalis	Internal abdominal ring
بطنی اربی حلقه	داخلی بطنی حلقه

CC-0. In Public Domain. Gurukul Kangri Collection, Haridwar

Digitized by Arya Samaj Foundation Chennai and eGangotri

Perineum and Pelvis.

عجان اور حوض

B.N.A. Terminology.	Old Terminology.
Transversus perinei superficialis	Transversus perinei
مستعرضیه عجانیه سطحی	مستعرضیه عجانیه
M. sphincter urethræ membranaceæ	Compressor urethræ
عاصرۂ مبال غشائی	ضاغطۂ مجری بول
Diaphragma urogenitale	Deep transverse muscle and sphincter urethræ
بولی تناسلی ڈایا فرام	عمیق مستعرض عضله اور عاصرۂ مبال
Fascia diaphragmatis urogenitalis superior	Deep layer of triangular ligament
بولی تناسلی ڈایا فرامی فوقانی ردا	رباط مثلث کی عمیق ته
Fascia diaphragmatis urogenitalis inferior	Superficial layer of the triangular ligament
بولی تناسلی ڈایا فرامی تحتانی ردا	رباط مثلث کی سطحی ته

THE NERVOUS SYSTEM

عصبی نظام

Medulla Spinalis	Spinal Cord
نخاع شوکی	حبل شوکی
Fasciculus anterior proprius (Flechsig)	Anterior ground or basis bundle
حقیقی حزیمۂ مقدم (فلیسگ)	مقدم اساسی بنڈل
Fasciculus lateralis proprius	Lateral ground bundle
حقیقی حزیمۂ جانبی	جانبی اساسی بنڈل
Nucleus dorsalis	Clarke's column
ظهری نوات	کلارك کاستون
Pars thoracalis	Dorsal part of spinal cord
صدری حصه	حبل شوکی کا ظهری حصه
Sulcus intermedius posterior	Paramedian furrow
مؤخر درمیانی تجویف	نزد وسطی بخوه

CC-0. In Public Domain. Gurukul Kangri Collection, Haridwar

Digitized by Arya Samaj Foundation Chennai and eGangotri

B.N.A. Terminology.	Old Terminology.
Columnæ anteriores, etc.	Anterior grey column
مقدم ستون	مقدم رمادی ستون
Fasciculus cerebro-spinalis anterior	Direct pyramidal tract
حزیمۂ دماغیہ نخاعیہ مقدم	مستقیم هرمی خطه
Fasciculus antero-lateralis lateralis (pyramidalis)	Crossed pyramidal tract
حزیمۂ دماغیہ نخاعیہ جانبی (هرمی)	متقاطع هرمی خطه
Fasciculus cerebello-spinalis	Direct cerebellar tract
حزیمۂ دمیغیہ نخاعیہ	مستقیم دمیغی خطه
Fasciculus antero-lateralis superficialis	Gower's tract
حزیمۂ مقدم جانبی سطحی	گاور کا خطه

Brain.

بهیجا

Rhombencephalon

مخ المعین

Eminentia medialis	Eminentia teres
وسطی فراز	فراز مدملجه
Ala cinerea	Trigonum vagi
رمادی جناح	مثلث تائیه
Ala acustica	Trigonum acusticum
سمعی جناح	مثلث سمعیه
Nucleus nervi abducentis	Nucleus of 6th nerve
نوات عصب مبعد	چھٹے عصب کا نوات
Nuclei n. acustici	Auditory nucleus
نوات عصب سمعی	سمعی نوات
Fasciculus longitudinalis medialis	Posterior longitudinal bundle
وسطانی طولی حزیمه	مؤخر طولی بنڈل
Corpus trapezoideum	Cropus trapezoides
جسم شبیه منحرف	جسم شبیه منحرف

CC-0. In Public Domain. Gurukul Kangri Collection, Haridwar

The Brain or *Encephalon* is divided into parts as follows:—
(مخ یا بھیجا مندرجہ ذیل حصوں میں تقسیم کیا گیا ہے)

- RHOMBENCEPHALON (مخ معین)
  - = Myelencephalon (اَبی مخ) (medulla) (لب) (after-brain) (بعد دماغ)
  - Metencephalon (بعد مخ) (pons and cerebellum) (جسر اور دمیغ) (hind-brain) (پس دماغ)
  - } Posterior primary vesicle. مؤخر اولی کیسک
- CEREBRUM (دماغ)
  - = MESENCEPHALON (میان مخ) (mid-brain, peduncles, corpora quadrigemina, etc.) (درمیانی دماغ ساقچے اجسام رباعی توامی)—Middle primary vesicle. درمیانی اولی کیسک
  - PROSENCEPHALON (پیش مخ) (fore-brain) (پیش دماغ)
    - *Diencephalon* (بین مخ) (inter-brain) (بین دماغ) = Thalamencephalon (عرشی مخ)
      - Thalamus (عرشہ) (optic thalamus). (بصری عرشہ)
      - Metathalamus (بعد عرشہ) (geniculate bodies). (رکبی اجسام)
      - Epithalamus (بر عرشہ) (pineal body). (جسم صنوبری)
    - Mammillary portion of hypothalamus (زیر عرشہ کا حلمی حصہ) (subthalamic region). (زیر عرشی خطہ)
    - Posterior part of 3rd ventricle. تیسرے بطین کا مؤخر حصہ
    - *Telencephalon* (منتہائی مخ)
      - Optic portion of hypothalamus (زیر عرشہ کا بصری حصہ) (hypophysis). (زیر بالہ)
      - Optic nerves. بصری اعصاب
      - Anterior part of 3rd ventricle. تیسرے بطین کا مقدم حصہ
      - Pallium (عبا) (cortex cerebri). (قشرہ ماغ)
      - Lateral ventricles. جانبی بطینین

Digitized by Arya Samaj Foundation Chennai and eGangotri

B.N.A. Terminology.	Old Terminology.
Incisura cerebelli anterior	Semilunar notch (of cerebellum)
دمیغ کا مقدم ثلمه	(دمیغ کا) ھلالی کٹاؤ
Incisura cerebelli posterior	Marsupial notch
دمیغ کا مؤخر ثلمه	جیبی کٹاؤ
Sulcus horizontalis cerebelli	Great horizontal fissure
دمیغی افقی تجویف	اعظم افقی شقاق
Lobulus centralis	Lobus centralis
مرکزی لختك	مرکزی لخته
Folium vermis	Folium cacuminis
دودی ورقه	قمی ورته
Tuber vermis	Tuber valvulæ
دودی حدیبه	مصراعی حدیبه
Lobulus quadrangularis	Quadrate lobule
ذو اربعة الاضلاع لختك	مربع لختك
Brachium conjunctivum cerebelli	Superior cerebellar peduncle
دمیغی موصل عضد	فوقانی دمیغی ساقچه
Lobulus semilunaris superior	Postero-superior lobule
فوقانی ھلالی لختك	مؤخر فوقانی لختك
Lobulus semilunaris inferior	Postero-inferior lobule
تحتانی ھلالی لختك	مؤخر تحتانی لختك

Cerebrum

دماغ

Pedunculus cerebri	Crus cerebri
دماغی ساقچه	ساق دماغ (دماغی ساق)
Colliculus superior	Anterior corpus quadrigeminum
فوقانی اکه	جسم رباعی توامی مقدم
Colliculus inferior	Posterior corpus quadrigeminum
تحتانی اکه	جسم رباعی توامی مؤخر

CC-0. In Public Domain. Gurukul Kangri Collection, Haridwar

Digitized by Arya Samaj Foundation Chennai and eGangotri

B.N.A. Terminology.	Old Terminology.
Aqueductus cerebri	Iter e tertio ad quartum ventriculum, or aqued. of Sylvius
مصیف دماغ	طریق مابین بطین الثالث والرابع یا سلویوس کا مصیف
Foramen interventriculare	Foramen of Monro
بین بطینی سوراخ	منرو کا سوراخ
Hypothalamus	Subthalamic region
زیر عرشہ	زیر عرشی خطہ
Sulcus hypothalamicus	Sulcus of Monro
زیر عرشی تجویف	منرو کی تجویف
Massa intermedia	Middle commissure
متوسط تودہ	درمیانی ملتقہ
Fasciculus thalamo-mammillaris	Bundle of Vicq d'Azyr
عرشی حلمی حزمہ	وک ڈآزر کا بنڈل
Pars opercularis	Pars basilaris
طباقی حصہ	قاعدی حصہ
Thalamus	Optic thalamus
عرشہ	بصری عرشہ
Pallium	Cortex cerebri
عبا	قشرۂ دماغ
Gyri transitivi	Annectant gyri
برزخی تزارید	ملحق تزارید
Fissura cerebri lateralis	Fissure of Sylvius
جانبی دماغی شقاق	سلویوس کا شقاق
Gyrus temporalis superior	First temporal gyrus
فوقانی صدغی تزرید	پہلی صدغی تزرید
Gyrus temporalis medius	Second temporal gyrus
وسطی صدغی تزرید	دوسری صدغی تزرید
Gyrus temporalis inferior	Third temporal gyrus
تحتانی صدغی تزرید	تیسری صدغی تزرید

CC-0. In Public Domain. Gurukul Kangri Collection, Haridwar

Digitized by Arya Samaj Foundation Chennai and eGangotri

B.N.A. Terminology.	Old Terminology.
Sulcus centralis (Rolandi)	Fissure of Rolando
مرکزی تجویف (رولینڈوکی)	رولینڈو کا شقاق
Sulcus temporalis superior	Parallel sulcus
فوقانی صدغی تجویف	متوازی تجویف
Sulcus temporalis medius	Second temporal sulcus
وسطی صدغی تجویف	دوسری صدغی تجویف
Sulcus circularis	Limiting sulcus of Reil
دائری تجویف	رائیل کی تحدیدی تجویف
Sulcus temporalis inferior	Occipito-temporal sulcus
تحتانی صدغی تجویف	قذالی صدغی تجویف
Gyrus fusiformis	Occipito-temporal convolution
دوکی تزرید	قذالی صدغی تلفیف
Sulcus interparietalis	Intraparietal sulcus
بین الجدار تجویف	دروں جداری تجویف
Sulcus corporis callosi	Callosal sulcus
ثفنی جسم کی تجویف	ثفنی تجویف
Sulcus cinguli	Calloso-marginal fissure
نطاقی تجویف	ثفنی حاشیئی شقاق
Fissura hippocampi	Dentate fissure
فرس البحری شقاق	مسنن شقاق
Gyrus cinguli	Callosal convolution
نطاقی تزرید	ثفنی تلفیف
Stria terminalis	Tænia semicircularis
خط انتہائی	نیم دائری فیتہ
Trigonum collaterale	Trigonum ventriculi
مجانبی مثلث	بطینی مثلث
Hippocampus	Hippocampus major
فرس البحر	فرس البحر کبیر
Digitationes hippocampi	Pes hippocampi
فرس البحری تصبع	قدم فرس البحر

CC-0. In Public Domain. Gurukul Kangri Collection, Haridwar

Digitized by Arya Samaj Foundation Chennai and eGangotri

B.N.A. Terminology.	Old Terminology.
Fascia dentata hippocampi	Gyrus dentatus
فرس البحری دسنن ردا	دسنن تزرید
Columna fornicis	Anterior pillar of fornix
قبوی ستون	قبوہ کا مقدم ستون
Septum pellucidum	Septum lucidum
شفاف فاصل	شفاف فاصل
Inferior cornu	Descending horn of lateral ventricle
تحتانی قرن	جانبی بطین کا نزولی قرن
Commissura hippocampi	Lyra
فرس البحری ملتقہ	ربابہ
Nucleus lentiformis	Lenticular nucleus
عدسی الشکل نوات	عدسی نوات
Pars frontalis capsulæ internæ	Anterior limb (of internal capsule)
داخلی کیسہ کا جبہی حصہ	(داخلی کیسہ کا) مقدم جارحہ
Pars occipitalis capsulæ internæ	Posterior limb (of internal capsule)
داخلی کیسہ کا قذالی حصہ	(داخلی کیسہ کا) مؤخر جارحہ
Radiatio occipito-thalamica	Optic radiation
قذالی عرشی تشعع	تشعع بصری
Radiatio corporis callosi	Radiation of corpus callosum
ثفنی جسم کا تشعع	ثفنی جسم کا تشعع
Pars frontalis	Forceps minor
جبہی حصہ	کلاب صغیر
Pars occipitalis	Forceps major
قذالی حصہ	کلاب کبیر

Membranes of Brain.

بھیجے کے اغشیہ

Cisterna cerebello-medullaris	Cisterna magna
دمیغی لبی برکہ	برکۂ کبیر

CC-0. In Public Domain. Gurukul Kangri Collection, Haridwar

Digitized by Arya Samaj Foundation Chennai and eGangotri

B.N.A. Terminology.	Old Terminology.
Cisterna interpeduncularis	Cisterna basalis
برکۂ بین الاسواق	قاعدی برکہ
Granulationes arachnoideales	Pacchionian bodies
عنکبوتی اریکات	پیکیونی اجسام
Tela chorioidea ventriculi tertii	Velum interpositum
نسیجۂ مشیمیہ بطین سوم کا	حجاب حائل
Tela chorioidea ventriculi quarti	Tela choroidea inferior
نسیجۂ مشیمیہ بطین چہارم کا	تحتانی مشیمیتی نسیجہ

Cerebral Nerves.

دماغی اعصاب

N. oculomotorius	Third nerve
عصب محرك العین	تیسرا عصب
N. trochlearis	Fourth nerve
بکری عصب	چوتھا عصب
N. trigeminus	Fifth nerve
سہ توامی عصب	پانچواں عصب
Ganglion semilunare (Gasseri)	Gasserian ganglion
نیم قمری عقدہ (گیسری)	گیسری عقدہ
N. naso-ciliaris	Nasal nerve
انفی ھدبی عصب	انفی عصب
N. maxillaris	Superior maxillary nerve
فکی عصب	فوقانی فکی عصب
N. meningeus (medius)	Recurrent meningeal nerve
سحائی عصب (وسطی)	راجع سحائی عصب
N. zygomaticus	Temporo-malar nerve
وجنی عصب	صدغی خدی عصب
Rami alveolares superiores posteriores	Posterior superior dental
موخر فوقانی جوفیزی فروع	موخر فوقانی سنی

CC-0. In Public Domain. Gurukul Kangri Collection, Haridwar

Digitized by Arya Samaj Foundation Chennai and eGangotri

B.N.A. Terminology.	Old Terminology.
Rami alveolares superiores medii	Middle superior dental
وسطی فوقانی جوفیزی فروع	درمیانی فوقانی سنی
Rami alveolares superiores anteriores	Anterior superior dental
مقدم فوقانی جوفیزی فروع	مقدم فوقانی سنی
Ganglion spheno-palatinum	Meckel's ganglion
وتدی حنکی عقدہ	میکل کا عقدہ
N. palatinus medius	External palatine nerve
وسطی حنکی عصب	خارجی حنکی عصب
N. mandibularis	Inferior maxillary nerve
چانی عصب	تحتانی فکی عصب
Nervus spinosus	Recurrent nerve
عصب شوکیہ	راجع عصب
N. alveolaris inferior	Inferior dental
تحتانی جوفیزی عصب	تحتانی سنی
N. abducens	Sixth nerve
مبعد عصب	چھٹا عصب
N. facialis	Seventh nerve
وجھی عصب	ساتواں عصب
N. intermedius	Pars intermedia of Wrisberg
عصب متوسط	رسبرگ کا درمیانی حصہ
N. acusticus	Eighth or auditory nerve
سمعی عصب	آٹھواں یا سمعی عصب
Ganglion superius	Jugular ganglion of 9th nerve
فوقانی عقدہ	نویں عصب کا وداجی عقدہ
N. recurrens	Recurrent laryngeal nerve
عصب راجع	راجع حنجری عصب
Ganglion jugulare	Ganglion of root of vagus
وداجی عقدہ	عصب تائیہ کی جڑ کا عقدہ
Ganglion nodosum	Ganglion of trunk of vagus
گرھی عقدہ	عصب تائیہ کے تنہ کا عقدہ

CC-0. In Public Domain. Gurukul Kangri Collection, Haridwar

Digitized by Arya Samaj Foundation Chennai and eGangotri

B.N.A. Terminology.	Old Terminology.
Plexus œsophageus anterior مقدم مریوی ضفیره Plexus œsophageus posterior مؤخر مریوی ضفیره	Plexus gulæ ضفیره مریوی
Nervus accessorius عصب معین	Spinal accessory شوکی معین
Ramus internus داخلی فرع	Accessory portion of spinal accessory nerve شوکی معین عصب کا معین حصه
Ramus externus خارجی فرع	Spinal portion شوکی حصه

Spinal Nerves

شوکی اعصاب

Rami posteriores مؤخر فروع	Posterior primary divisions مؤخر اوّلی قسمتیں
Rami anteriores مقدم فروع	Anterior primary divisions مقدم اوّلی قسمتیں
N. cutaneus colli عنقی جلدی عصب	Superficial cervical nerve سطحی عنقی عصب
Nn. supraclaviculares anteriores مقدم فوق ترقوی اعصاب	Suprasternal nerves فوق قصی اعصاب
Nn. supraclaviculares medii وسطی فوق ترقوی اعصاب	Supraclavicular nerves فوق ترقوی اعصاب
Nn. supraclaviculares posteriores مؤخر فوق ترقوی اعصاب	Supra-acromial nerves فوق ایکرومی اعصاب
N. dorsalis scapulæ ظهری کتفی عصب	Nerve to the rhomboids شبیه مُعَیَّن عضلات کا عصب
N. intercosto-brachiales بین ضلعی عضدی عصب	Intercosto-humeral nerve بین ضلعی ذراعیتی عصب
N. thoracalis longus طویل صدری عصب	Nerve of Bell بَیل کا عصب

CC-0. In Public Domain. Gurukul Kangri Collection, Haridwar

Digitized by Arya Samaj Foundation Chennai and eGangotri

B.N.A. Terminology.	Old Terminology.
N. thoraco-dorsalis	Long subscapular nerve
صدری ظهری عصب	طویل زیر کتفی عصب
N. cutaneus brachii medialis	Lesser internal cutaneous nerve
وسطانی عضدی جلدی عصب	صغیر داخلی جلدی عصب
N. cutaneus brachii lateralis	Cutaneous branch of circumflex nerve
جانبی عضدی جلدی عصب	منحنی عصب کی جلدی شاخ
Fasciculus lateralis	Outer cord (of plexus)
جانبی حزیمہ	(ضفیرہ کی) بیرونی حبل
Fasciculus medialis	Inner cord
وسطانی حزیمہ	اندرونی حبل
N. cutaneus antibrachii lateralis	Cutaneous branch of musculo-cutaneous nerve
جانبی پیش عضدی جلدی عصب	عضلی جلدی عصب کی جلدی شاخ
N. cutaneus antibrachii medialis	Internal cutaneous nerve
وسطانی پیش عضدی جلدی عصب	داخلی جلدی عصب
Ramus volaris	Anterior branch
راحی فرع	مقدم شاخ
Ramus ulnaris	Posterior branch
زندی فرع	موخر شاخ
N. cutaneus antibrachii dorsalis	External cutaneous branch of musculo-spiral
ظهری پیش عضدی جلدی عصب	عضلی سرغولی عصب کی خارجی جلدی شاخ
N. axillaris	Circumflex nerve
ابطی (بغلی) عصب	منحنی عصب
N. interosseus volaris	Anterior interosseous
بین عظمی راحی عصب	مقدم بین عظمی عصب
Ramus palmaris N. mediani	Palmar cutaneous branch of the median nerve
وسطی عصب کی کفی فرع	وسطی عصب کی کفی جلدی شاخ

CC-0. In Public Domain. Gurukul Kangri Collection, Haridwar

Digitized by Arya Samaj Foundation Chennai and eGangotri

B.N.A. Terminology.	Old Terminology.
Nn. digitales volares proprii	Collateral palmar digital branches of median nerve
حقیقی راحی اصبعی اعصاب	وسطی عصب کی مجانبی کفی اصبعی شاخیں
Ramus dorsalis manus	Dorsal cutaneous branch of ulnar nerve
یدی ظہری فرع	زندی عصب کی ظہری جلدی شاخ
Ramus cutaneus palmaris	Palmar cutaneous branch of ulnar nerve
کفی جلدی فرع	زندی عصب کی کفی جلدی شاخ
N. radialis	Musculo-spiral nerve
کعبری عصب	عضلی مرغولی عصب
N. cutaneus brachii posterior	Internal cutaneous branch of musculo-spiral nerve
مؤخر عضدی جلدی عصب	عضلی مرغولی عصب کی داخلی جلدی شاخ
N. cutaneus antibrachii dorsalis	External cutaneous branches of musculo-spiral nerve
ظہری پیش عضدی جلدی عصب	عضلی مرغولی عصب کی خارجی جلدی شاخیں
Ramus superficialis	Radial nerve
سطحی فرع	کعبری عصب
N. interosseus dorsalis	Posterior interosseous nerve
ظہری بین عظمی عصب	مؤخر بین عظمی عصب
Nn. digitales dorsales	Dorsal digital nerves
ظہری اصبعی اعصاب	ظہری اصبعی اعصاب
N. ilio-hypogastricus	Ilio-hypogastric nerve
حرقفی زیر معدی عصب	حرقفی زیر معدی عصب
Ramus cutaneus lateralis	Iliac branch of ilio-hypogastric nerve
جانبی جلدی فرع	حرقفی زیر معدی عصب کی حرقفی شاخ
Ramus cutaneus anterior	Hypogastric branch of ilio-hypogastric nerve
مقدم جلدی فرع	حرقفی زیر معدی عصب کی زیر معدی شاخ

CC-0. In Public Domain. Gurukul Kangri Collection, Haridwar

B.N.A. Terminology.	Old Terminology.
N. genito-femoralis	Genito-crural nerve
تناسلی فخذی عصب	تناسلی ساقی عصب
N. lumbo-inguinalis	Crural branch of genito-crural nerve
قطنی اربی عصب	تناسلی ساقی عصب کی ساقی شاخ
N. spermaticus externus	Genital branch of genito-crural nerve
خارجی منوی عصب	تناسلی ساقی عصب کی تناسلی شاخ
N. cutaneus femoris lateralis	External cutaneous nerve
جانبی فخذی جلدی عصب	خارجی جلدی عصب
N. femoralis	Anterior crural nerve
فخذی عصب	مقدم ساقی عصب
N. saphenus	Long saphenous nerve
صافن عصب	طویل صافن عصب
Ramus infrapatellaris	Patellar branch of long saphenous nerve
زیر رضفی فرع	طویل صافن عصب کی رضفی شاخ
N. ischiadicus	Great sciatic nerve
ورکی عصب	کبیر نسائی عصب
N. peronæus communis	External popliteal nerve
مشترک شظی عصب	خارجی مابضی عصب
Ramus anastomoticus peronæus	Nervus communcans fibularis
متفمم شظی فرع	رابط شظوی عصب
N. peronæus superficialis	Musculo-cutaneous nerve
سطحی شظی عصب	عضلی جلدی عصب
N. peronæus profundus	Anterior tibial nerve
عمیق شظی عصب	مقدم قصبیتی عصب
N. tibialis	Internal popliteal nerve
قصبیتی عصب	داخلی مابضی عصب
N. cutaneus suræ medialis	Nervus communicans tibialis.
وسطانی حماتی جلدی عصب	رابط قصبیتی عصب

Digitized by Arya Samaj Foundation Chennai and eGangotri

B.N.A. Terminology.	Old Terminology.
N. suralis	Short saphenous nerve
حماتی عصب	قصیر صافن عصب
N. plantaris medialis	Internal plantar
وسطانی اخمصی عصب	داخلی اخمصی
N. plantaris lateralis	External plantar
جانبی اخمصی عصب	خارجی اخمصی
N. pudendus	Pudic nerve
حیائی عصب	حیائی عصب

THE HEART AND BLOOD VESSELS

قلب اور دموی عروق

Heart.

قلب

Atrium	Auricle
اطاق	اذین
Auricula cordis	Auricular appendix
اذین القلب	اذینی زائده
Incisura cordis	Notch at apex of heart
ثلمة القلب	قلب کے راس پر کا کٹاؤ
Trabeculæ carneæ	Columnæ carneæ
لحمی سہمکیں	لحمی ستون
Tuberculum intervenosum	Intervenous tubercle of Lower
بین وریدی درنہ	لوورکا بین وریدی درنہ
Sulcus longitudinalis anterior	Anterior interventricular groove
مقدم طولی تجویف	مقدم بین بطینی میزاب
Sulcus coronarius	Auriculo-ventricular groove
اکلیلی تجویف	اذینی بطینی میزاب
Limbus fossæ ovalis	Annulus ovalis
حفرۂ بیضویہ کی حد	بیضوی حلقہ
Valvula venæ cavæ	Eustachian valve
وریدی اجوفی مصراع	یوسٹاکی مصراع

CC-0. In Public Domain. Gurukul Kangri Collection, Haridwar

Digitized by Arya Samaj Foundation Chennai and eGangotri

B.N.A. Terminology.	Old Terminology.
Vulvula sinus coronarii	Valve of Thebesius
اکلیلی جوف کا مصراع	تھیبی سیوس کا مصراع

Arteries.

شرائین

B.N.A. Terminology.	Old Terminology.
Sinus aortæ	Sinuses of Valsalva
اورطی اجواف	وال سلوا کے اجواف
A. profunda linguæ	Ranine artery
عمیق لسانی شریان	ضفدعی شریان
A. maxillaris externa	Facial artery
خارجی فکی شریان	وجہی شریان
A. alveolaris inferior	Inferior dental artery
تحتانی جوفیزی شریان	تحتانی سنی شریان
Ramus meningeus accessorius	Small meningeal artery
معین سحوی فرع	چھوٹی سحوی شریان
A. buccinatoria	Buccal artery
بوقی شریان	خدی شریان
A. alveolaris superior posterior	Posterior dental artery
موخر فوقانی جوفیزی شریان	موخر سنی شریان
Aa. alveolares superiores anteriores	Anterior superior dental arteries
مقدم فوقانی جوفیزی شرائین	مقدم فوقانی سنی شرائین
Ramus carotico-tympanicus	Tympanic branch of int. carotid
سباتی طبلی فرع	داخلی سباتی کی طبلی شاخ
A. chorioidea	Anterior choroidal artery
مشیمیی شریان	مقدم مشیمیی شریان
A. auditiva interna	Auditory artery
داخلی سمعی شریان	سمعی شریان
Rami ad pontem	Transverse arteries (branches of Basilar artery)
فروع جسریہ	مستعرض شرائین (قاعدی شریان کی شاخیں)
A. pericardiaco-phrenica	Arteria comes nervi phrenici
گرد قلبی حجابی شریان	عصب حجابی کی رفیق شریان

CC-0. In Public Domain. Gurukul Kangri Collection, Haridwar

Digitized by Arya Samaj Foundation Chennai and eGangotri

B.N.A. Terminology.	Old Terminology.
Rami intercostales (A. mammaria interna)	Anterior intercostal arteries
بین ضلعی فروع (داخلی پستانی شریان کی)	مقدم بین ضلعی شرائین
Truncus thyreo-cervicalis	Thyroid axis
درقی عنقی تنہ	درقی محور
A. transversa scapulæ	Suprascapular artery
مستعرض کتفی شریان	فوق کتفی شریان
A. intercostalis suprema	Superior intercostal
اعلی بین ضلعی شریان	فوقانی بین ضلعی
A. transversa colli	Transversalis colli
مستعرض عنقی شریان	مستعرض عنقی شریان
A. thoracalis suprema	Superior thoracic artery
اعلی صدری شریان	فوقانی صدری شریان
A. thoraco-acromialis	Acromio-thoracic artery
صدری ایکرومی شریان	ایکرومی صدری شریان
A. thoracalis lateralis	Long thoracic artery
جانبی صدری شریان	طویل صدری شریان
A. circumflexa scapulæ	Dorsalis scapulæ
منحنی کتفی شریان	ظہری کتفی شریان
A. profunda brachii	Superior profunda
عمیق عضدی شریان	فوقانی عمیق شریان
A. collateralis radialis	Anterior branch of superior profunda
مجانبی کعبری شریان	فوقانی عمیق شریان کی مقدم شاخ
A. collateralis ulnaris superior	Inferior profunda
فوقانی مجانبی زندی شریان	تحتانی عمیق شریان
A. collateralis ulnaris inferior	Anastomotica magna
تحتانی مجانبی زندی شریان	متفمم کبیر
Ramus carpeus volaris	Anterior radial carpal
راحی رسغی فرع	مقدم کعبری رسغی

CC-0. In Public Domain. Gurukul Kangri Collection, Haridwar

Digitized by Arya Samaj Foundation Chennai and eGangotri

B.N.A. Terminology.	Old Terminology.
Ramus carpeus dorsalis	Posterior radial carpal
ظهری رسغی فرع	مؤخر کعبری رسغی
Aa. metacarpeæ dorsales	Dorsal interosseous arteries
ظهری بعد رسغی شرائین	ظهری بین عظمی شرائین
A. volaris indicis radialis	Radialis indicis
راحی سبابی کعبری شریان	سبابی کعبری شریان
Arcus volaris superficialis	Superficial palmar arch
سطحی راحی محراب	سطحی کفی محراب
Arcus volaris profundus	Deep palmar arch
عمیق راحی محراب	عمیق کفی محراب
A. interossea dorsalis	Posterior interosseous artery
ظهری بین‌عظمی شریان	مؤخر بین عظمی شریان
A. interossea recurrens	Posterior interosseous recurrent artery
راجع بین عظمی شریان	مؤخر بین عظمی راجع شریان
A. interossea volaris	Anterior interosseous artery
راحی بین عظمی شریان	مقدم بین عظمی شریان
Ramus carpeus dorsalis	Posterior ulnar carpal
ظهری رسغی فرع	مؤخر زندی رسغی شریان
Ramus carpeus volaris	Anterior ulnar carpal
ظهری رسغی فرع	مقدم زندی رسغی شریان
Aa. digitales volares communes	Palmar digital arteries
مشترک راحی اصبعی شرائین	کفی اصبعی شرائین
Aa. digitales volares propriæ	Collateral digital arteries
اصلی راحی اصبعی شرائین	مجانبی اصبعی شرائین
Anteriæ intestinales	Intestinal branches of sup. mesenteric
معائی شرائین	فوقانی ماساریقی شریان کی معائی شاخیں
A. suprarenalis media	Middle capsular artery
وسطی فوق کلوی شریان	درمیانی کیسی شریان
A. hypogastrica	Internal iliac artery
زیر معدی شریان	داخلی حرقفی شریان

CC-0. In Public Domain. Gurukul Kangri Collection, Haridwar

Digitized by Arya Samaj Foundation Chennai and eGangotri

B.N.A. Terminology.	Old Terminology.
A. umbilicalis	Obliterated hypogastric
نافی شریان	منطمس زیر معدی شریان
A. pudenda interna	Internal pudic artery
داخلی حیائی شریان	داخلی حیائی شریان
A. epigastrica inferior	Deep epigastric artery
تحتانی برمعدی شریان	عمیق برمعدی شریان
A. spermatica externa	Cremasteric artery
خارجی منوی شریان	معلاقی شریان
Aa. pudendæ externæ	Superficial and deep external pudic arteries
خارجی حیائی شرائین	سطحی اور عمیق خارجی حیائی شرائین
A. circumflexa femoris medialis	Internal circumflex artery
وسطانی منحن فخذی شریان	داخلی منحن شریان
A. circumflexa femoris lateralis	External circumflex artery
جانبی منحن فخذی شریان	خارجی منحن شریان
A. genu suprema	Anastomotica magna
اعلی رکبی شریان	شریان متفمم کبیر
A. genu superior lateralis	Superior external articular artery
جانبی فوقانی رکبی شریان	فوقانی خارجی مفصلی شریان
A. genu superior medialis	Superior internal articular artery
وسطانی فوقانی رکبی شریان	فوقانی داخلی مفصلی شریان
A. genu media	Azygos articular artery
وسطی رکبی شریان	مجرد مفصلی شریان
A. genu inferior lateralis	Inferior external articular artery
جانبی تحتانی رکبی شریان	تحتانی خارجی مفصلی شریان
A. genu inferior medialis	Inferior internal articular artery
وسطانی تحتانی رکبی شریان	تحتانی داخلی مفصلی شریان
A. malleolaris anterior lateralis	External malleolar artery
جانبی مقدم کعبیتی شریان	خارجی کعبیتی شریان

CC-0. In Public Domain. Gurukul Kangri Collection, Haridwar

Digitized by Arya Samaj Foundation Chennai and eGangotri

B.N.A. Terminology.	Old Terminology.
A. malleolaris anterior medialis	Internal malleolar artery
وسطانی مقدم کعبیتی شریان	داخلی کعبیتی شریان
A. peronæa	Peroneal artery
شظی شریان	شظی شریان
Ramus perforans	Anterior peroneal artery
ثاقب فرع	مقدم شظی شریان
A. malleolaris posterior lateralis	Posterior peroneal artery
جانبی مؤخر کعبیتی شریان	مؤخر شظی شریان
A. malleolaris posterior medialis	Internal malleolar artery
وسطانی مؤخر کعبیتی شریان	داخلی کعبیتی شریان
Rami calcanei laterales	External calcanean artery
جانبی عقبیتی فروع	خارجی عقبیتی شریان
Rami calcanei mediales	Internal calcanean artery
وسطانی عقبیتی فروع	داخلی عقبیتی شریان
A. plantaris medialis	Internal plantar artery
وسطی اخمصی شریان	داخلی اخمصی شریان
A. plantaris lateralis	External plantar artery
جانبی اخمصی شریان	خارجی اخمصی شریان
Aa. metatarseæ plantares	Digital branches
اخمصی بعد حمارتی شرائین	اصبعی شاخیں
Aa. digitales plantares	Collateral digital branches
اخمصی اصبعی شرائین	مجانبی اصبعی شاخیں

Veins.

اوردہ

V. cordis magna	Great cardiac vein
کبیر قلبی ورید	کبیر قلبی ورید
V. obliqua atrii sinistri	Oblique vein of Marshall
بائیں اطاق کی ورید مورب	مارشل کی مورب ورید
Lig. venæ cavæ sinistræ	Vestigial fold of Marshall
بائیں اجوف وریدکا رباط	مارشل کا آثاری شکن

CC-0. In Public Domain. Gurukul Kangri Collection, Haridwar

Digitized by Arya Samaj Foundation Chennai and eGangotri

B.N.A. Terminology.	Old Terminology.
Vv. cordis minimæ	Veins of Thebesius
صغیر قلبی وریدیں	تھیبی سیوس کی وریدیں
Sinus transversus	Lateral sinus
مستعرض جوف	جانبی جوف
Confluens sinuum	Torcular Herophili
اتصال اجواف	معصرۂ هیروفیلوس
Plexus basilaris	Basilar sinus
قاعدی ضفیرہ	قاعدی جوف
Sinus sagittalis superior	Superior longitudinal sinus
فوقانی سهمی جوف	فوقانی طولی جوف
Sinus sagittalis inferior	Inferior longitudinal sinus
تحتانی سهمی جوف	تحتانی طولی جوف
Spheno-parietal sinus	Sinus alæ parvæ
وتدی جداری جوف	جوف جناح صغیر
V. cerebri internæ	Veins of Galen
داخلی دماغی وریدیں	جالینوس کی وریدیں
V. cerebri magna	Vena magna Galeni
کبیر دماغی ورید	جالینوس کی کبیر ورید
V. terminalis	Vein of the corpus striatum
انتهائی ورید	جسم مخطط کی ورید
V. basalis	Basilar vein
قاعدی ورید	قاعدی ورید
V. transversa scapulæ	Suprascapular vein
مستعرض کتفی ورید	فوق کتفی ورید
V. thoraco-acromialis	Acromio-thoracic vein
صدری ایکرومی ورید	ایکرومی صدری ورید
Vv. transversæ colli	Transversalis colli veins
مستعرض عنقی وریدیں	مستعرض عنقی وریدیں
V. thoracalis lateralis	Long thoracic vein
جانبی صدری ورید	طویل صدری ورید
V. azygos	Vena azygos major
مجرد ورید	کبیر مجرد ورید

CC-0. In Public Domain. Gurukul Kangri Collection, Haridwar

Digitized by Arya Samaj Foundation Chennai and eGangotri

B.N.A. Terminology.	Old Terminology.
V. hemiazygos	Vena azygos minor inferior
نیم مجرد ورید	تحتانی صغیر مجرد ورید
V. hemiazygos accessoria	Vena azygos minor superior
معین نیم مجرد ورید	فوقانی صغیر مجرد ورید
V. hypogastrica	Internal iliac vein
زیر معدی ورید	داخلی حرقفی ورید
V. epigastrica inferior	Deep epigastric vein
تحتانی برمعدی ورید	عمیق برمعدی ورید
V. saphena magna	Internal saphenous vein
کبیر صافن ورید	داخلی صافن ورید
V. saphena parva	External saphenous vein
صغیر صافن ورید	خارجی صافن ورید

Lymphatics

لمفی عروق

Cisterna chyli	Receptaculum chyli
برکۂ کیلوس	کیلوس کا مخزن

THE VISCERA

احشاء

Digestive Apparatus

آلات هضم

Arcus glosso-palatinus	Anterior pillar of fauces
لسانی حنکی محراب	حلقوم کا مقدم ستون
Arcus pharyngo-palatinus	Posterior pillar of fauces
بلعومی حنکی محراب	حلقوم کا مؤخر ستون
Gl. lingualis anterior	Gland of Nuhn
مقدم لسانی غده	نون کا غده
Ductus submaxillaris	Wharton's duct
زیر فکی قنات	وھارٹن کی قنات
Gl. parotis accessoria	Socia parotidis
معین نکفی غده	رفیق نکفیه

CC-0. In Public Domain. Gurukul Kangri Collection, Haridwar

Digitized by Arya Samaj Foundation Chennai and eGangotri

B.N.A. Terminology.	Old Terminology.
Ductus parotideus (Stenonis)	Stenson's duct
نکفی قنات (اسٹین سن کی)	اسٹین سن کی قنات
Dentes præmolares	Bicuspid teeth
ضواحك	اسنان مثنویه
Dens serotinus	Wisdom tooth
دندان متأخر	عقل ڈاڑہ
Papillæ vallatæ	Circumvallate papillæ
ذوحصار حلیمات	حلیمات محصور
Recessus pharyngeus	Lateral recess of pharynx
بلعومی گوشه	بلعوم کا جانبی گوشه
Tela submucosa	Pharyngeal aponeurosis
زیر مخاطی نسیجه	بلعومی صفاق
Plicæ circulares	Valvulæ conniventes
مدور ثنیات	مطاوی مصراعات
Gl. intestinales	Crypts of Lieberkuhn
معائی غدد	لیبرکون کے طاقه جات
Valvula coli	Ileo-cæcal valve
قولونی مصراع	لفائفی اعوری مصراع
Columnæ rectales	Columns of Morgagni
مستقیمی ستون	مورگاگنی کے ستون
Plicæ transversales recti	Valves of Houston
معائے مستقیم کے مستعرض ثنیات	هوسٹن کے مصراعات
Valvulæ spiralis	Valves of Heister
مرغولی مصراعات	هیسٹر کے مصراعات
Noduli lymphatici aggregati (Peyeri)	Peyer's patches
مجتمع لمفی گرهکیں (پی آر)	پی آر کے رقبات
Intestinum jejunum	Jejunum
معائے صائم	صائم
Intestinum ileum	Ileum
معائے لفائفی	لفائفی

CC-0. In Public Domain. Gurukul Kangri Collection, Haridwar

B.N.A. Terminology.	Old Terminology.
Noduli lymphatici lienales (Malpighii)	Malpighian corpuscles
طحالی لمفی گرھکیں (ملپیجی)	ملپیجی جسیمات

Respiratory Apparatus.

تنفسی آلات

Larynx

حنجرہ

Prominentia laryngea	Adam's apple
حنجری نتوء	تفاحۂ آدم
Incisura thyreoidea superior	Superior thyroid notch
فوقانی درقی ثلمہ	فوقانی درقی کٹاؤ
M. ary-epiglotticus	Aryteno-epiglottidean muscle
عضلۂ سبوچیہ مکبیہ	سبوچی مکبی عضلہ
M. vocalis	Internal thyro-arytenoid muscle
عضلہ صوتیہ	داخلی درقی سبوچی عضلہ
M. thyreo-epiglotticus	Thyro-epiglottidean muscle
عضلہ درقیۂ مکبیہ	درقی مکبی عضلہ
Appendix ventriculi laryngis	Laryngeal sac
زائدۂ بطین حنجرہ	حنجری تاچہ
Plica vocalis	True vocal cord
ثنیۂ صوتیہ	صادق صوتی حبل
Plica ventricularis	False vocal cord
ثنیۂ بطینیہ	کاذب صوتی حبل
Ligamentum ventriculare	Superior thyro-arytenoid ligament
بطینی رباط	فوقانی درقی سبوچی رباط
Ligamentum vocale	inferior thyro-arytenoid ligament
صوتی رباط	تحتانی درقی سبوچی رباط
Glottis	Glottis vera
مزمار	مزمار صادق

Digitized by Arya Samaj Foundation Chennai and eGangotri

B.N.A. Terminology.	Old Terminology.
Rima vestibuli	Glottis spuria
فتحهٔ دهلیز	مزمار کاذب
Cartilago thyreoidea	Thyroid cartilage
غضروف درقیه	درقی غضروف
Membrana hyo-thyreoidea	Thyro-hyoid membrane
لامی درقی غشا	درقی لامی غشا
Cartilago corniculata (Santorini)	Cartilage of Santorini
قرن‌دار غضروف (سینٹورینی)	سینٹورینی کی غضروف
Tuberculum epiglotticum	Cushion of epiglottis
مکبی درنه	مکب کی مسند
Pars intermembranacea (rimæ glottidis)	Glottis vocalis
بین غشائی حصه (فتحهٔ مزمار کا)	صوتی مزمار
Pars intercartilaginea (rimæ glottidis)	Glottis respiratoria
بین‌غضروفی حصه (فتحهٔ مزمار کا)	تنفسی مزمار
Conus elasticus (membranæ elasticæ larynges)	Crico-thyroid membrane
لچك دار مخروط (حنجری لچك دار غشا)	حلقه نما درقی غضروف
Glandula thyreoidea	Thyroid gland
غدۂ درقیه	درقی غده
Glomus caroticum	Intercarotid gland or body
سباتی قنبله	بین سباتی غده یا جسم

Nose

ناك

Concha nasalis suprema (Santorini)	Highest turbinate bone
اعلی انفی صدفه (سینٹورینی)	اعلی مفتول هڈی
Concha nasalis superior	Superior turbinate bone
فوقانی انفی صدفه	فوقانی مفتول هڈی

CC-0. In Public Domain. Gurukul Kangri Collection, Haridwar

Digitized by Arya Samaj Foundation Chennai and eGangotri

B.N.A. Terminology.	Old Terminology.
Concha nasalis media	Middle turbinate bone
وسطی انفی صدفه	درمیانی مفتول هڈی
Concha nasalis inferior	Inferior turbinate bone
تحتانی انفی صدفه	تحتانی مفتول هڈی

Urogenital apparatus

بولی تناسلی آلات

Corpuscula renis	Malpighian corpuscles
کلوی جسیمات	ملپیجی جسیمات
Paradidymis	Organ of Giraldes
نزد خصیه	جیرالڈیز کا عضو
Appendix testis	Hydatid of Morgagni (male)
زائدۂ خصیه	مورگاگنی کا کیسیه(مردوں میں)
Ductus deferens	Vas deferens
قنات ناقله	قنات ناقله
Gl. urethrales	Glands of Littre
مبالی غدد	لٹر کے غدد
Glandula bulbo-urethralis (Cowperi)	Cowper's gland
بصلی مبالی غده (کوپر کا)	کوپر کا غده
Folliculi oophori vesiculosi	Graafian follicles
کیسکی مبیضی جرابات	گرافی جرابات
Cumulus oophorus	Discus proligerus
مجموعۂ مبیضان	قرص ولودی
Tuba uterina	Fallopian tube
انبوبۂ رحم	فلوپی نلی
Epoophoron	Parovarium
برمبیض	جارالمبیض
Appendices vesiculosi	Hydatids of Morgagni (female)
کیسکی زوائد	مورگاگنی کے کیسیے(عورتوں میں)
Ductus epoophori longitudinalis	Gartner's duct
طولی برمبیضی قنات	گارٹنر کی قنات
Orificium internum uteri	Internal os (of uterus)
داخلی فم رحم	(رحم کا)داخلی فم

CC-0. In Public Domain. Gurukul Kangri Collection, Haridwar

Digitized by Arya Samaj Foundation Chennai and eGangotri

B.N.A. Terminology.	Old Terminology.
Orificium externum	External os
خارجی فم	خارجی فم
Processus vaginalis	Canal of Nuck
زائده غمدیه	نوك کی قنال
Glandula magna vestibuli	Bartholin's gland
دهلیز کا غدۂ کبیر	بارتھولین کاغده

Peritoneum.

باریطون

Bursa omentalis	Lesser peritoneal sac
ثربی درجك	صغیر باریطونی تاچه
Foramen epiploicum	Foramen of Winslow
ثربی سوراخ	ونسلو کا سوراخ
Lig. phrenico-colicum	Costo-colic ligament
حجابی تولونی رباط	ضلعی قولونی رباط
Excavatio recto-uterina (cavum Douglasi)	Pouch of Douglas
مستقیمی مہبلی اکتهاف (ڈوگلس کا کہفه)	جیب ڈوگلس
Lig. gastro-lienale	Gastro-splenic omentum
معدی طحالی رباط	معدی طحالی ثرب

SENSE ORGANS

حسی اعضا

The Eye

چشم

Sclera	Sclerotic coat
صلبیه	صلبی طبق
Lamina elastica anterior (Bowmani)	Bowman's membrane
مقدم لچك دار ورقه (بومین کا)	بومین کی غشا
Lamina elastica posterior (Descemeti)	Descemet's membrane
مقدم لچك دار ورقه (ڈسیمیٹ کا)	ڈسیمیٹ کی غشا
Spatia anguli iridis	Spaces of Fontana
فضائے زاویۂ قزحیه	فونٹانا کی فضائیں

CC-0. In Public Domain. Gurukul Kangri Collection, Haridwar

Digitized by Arya Samaj Foundation Chennai and eGangotri

B.N.A. Terminology.	Old Terminology.
Angulus iridis	Irido-corneal junction
زاویۂ قزحیہ	قزحی قرنیوی اتصال
Zonula ciliaris	Zonule of Zinn
ھدبی منیطقہ	ژن کا منیطقہ
Septum orbitale	Palpebral ligament
محجری فاصل	جفنی رباط
Fascia bulbi	Capsule of Tenon
غشائے بصلہ	ٹینن کا کیسہ
Commissura palpebrarum lateralis	External canthus
جانبی ملتقۃ الجفن	بیرونی کویہ (ماق)
Commissura palpebrarum medialis	Internal canthus
وسطانی ملتقۃ الجفن	اندرونی کویہ (ماق)
Tarsus superior	Superior tarsal plate
فوقانی غضروف جفن	فوقانی جفنی صحیفہ
Tarsus inferior	Inferior tarsal plate
تحتانی غضروف جفن	تحتانی جفنی صحیفہ
Lig. palpebrale mediale	Internal tarsal ligament
وسطانی جفنی رباط	داخلی جفنی رباط
Raphe palpebralis lateralis	External tarsal ligament
جانبی جفنی سیون	خارجی جفنی رباط
Tarsal glands	Meibomian glands
جفنی غدد	مائبومی غدد

The Ear

کان

B.N.A. Terminology.	Old Terminology.
Canalis semicircularis lateralis	External semicircular canal
جانبی نیم دائری کنال	خارجی نیم دائری کنال
Ductus reuniens	Canalis reuniens
متحد قنات	متحد کنال
Ductus cochlearis	Membranous cochlea
حلزونی قنات	غشائی حلزونہ

CC-0. In Public Domain. Gurukul Kangri Collection, Haridwar

Digitized by Arya Samaj Foundation Chennai and eGangotri

B.N.A. Terminology.	Old Terminology.
Recessus sphericus	Fovea hemispherica
کروی گوشه	نیم کروی نقره
Recessus ellipticus	Fovea hemi-elliptica
اهلیلجی گوشه	نیم اهلیلجی نقره
Paries jugularis	Floor of tympanum
وداجی جدار	طبل کا فرش
Paries labyrinthica	Inner wall
تیہی جدار	اندرونی دیوار
Fenestra vestibuli	Fenestra ovalis
نافذۂ دهلیز	بیضوی نافذه
Fenestra cochleæ	Fenestra rotunda
نافذۂ حلزون	مدور نافذه
Paries mastoidea	Posterior wall
جدار حلمیه	مؤخر دیوار
Antrum tympanicum	Mastoid antrum
طبلی مغاره	حلمی مغاره
Paries carotica	Anterior wall
سباتی جدار	مقدم دیوار
Processus lateralis	Processus brevis (of malleus)
جانبی زائده	(مطرقه کا) زائده صغیر
Processus anterior	Processus gracilis
مقدم زائده	زائدۂ رشیقه

CC-0. In Public Domain. Gurukul Kangri Collection, Haridwar

Digitized by Arya Samaj Foundation Chennai and eGangotri

CC-0. In Public Domain. Gurukul Kangri Collection, Haridwar

Digitized by Arya Samaj Foundation Chennai and eGangotri

بسم اللہ الرحمٰن الرحیم

PRACTICAL ANATOMY VOL. I

عملی تشریح کی کتاب

جلد اوّل

جارحہ بالا

THE SUPERIOR EXTREMITY

دیباچہ۔ جارحہ بالا کی ساخت میں آرم (arm) یا بریکیم (brachium) یعنی کاندھے سے کہنی تک کا حصہ۔ اینٹی بریکیم (antibrachium) جو کہنی اور پہنچے کے درمیان کا حصّہ ہے۔ رِسٹ (wrist) جو پیش بازو کو ہاتھ سے ملاتا ہے اور منیس (manus) شامل ہیں شولڈر گرڈل (shoulder girdle) کی ہڈیاں کلیویکل (clavicle) اور سکیپولا (scapula) اس جارحہ میں شامل ہیں جو اس کو دھڑ کے پنجر سے جوڑا رکھتی ہیں اور یہ جارحہ بہت سے عضلات کے ذریعہ بھی دھڑ سے وابستہ ہے۔ بازو اور جسم کے بالائی حصے کے درمیان کا زاویہ بگلا یا بغل (axilla or armpit) کہلاتا ہے۔

تشریح سطحی (surface anatomy) جسم کے کسی حصے کی تقطیع

CC-0. In Public Domain. Gurukul Kangri Collection, Haridwar

واقعی طور پر شروع کرنے سے پہلے طالب علم کے لئے اس حصہ کی ہڈیوں سے بخوبی واقف ہونا ضروری ہے۔ کیونکہ یہی وہ رہنما نشان ہیں جن کے ذریعہ زیر جلدی نرم اعضا کے مقامات وقوع بقید حیات اور بعد موت دونوں صورتوں میں صحیح طور پر قائم کئے جا سکتے ہیں۔ بہت سی ہڈیوں کے خطوط نشانی اور بعض کے ابھرے ہوئے حصے دیکھے جا سکتے ہیں کیونکہ سطح کے ابھاروں کا باعث یہی ہڈیاں ہیں۔ ہڈی کے بہت سے حصے جو دکھائی نہیں دیتے بہت آسانی سے ٹٹولے جا سکتے ہیں جبکہ انگلی ان کے مقامات وقوع پر آہستہ سے پھیری جائے۔ ان مقامات پر جہاں ہڈیاں گہرائی میں ہیں۔ تھوڑے سے دباؤ کی ضرورت پڑتی ہے۔ مگر پنجر کے بعض حصے نہ دکھائی دیتے ہیں۔ اور نہ ٹٹول میں آتے ہیں جب تک کہ ان کے اوپر سے نرم اعضا ہٹا نہ دئے جائیں۔

2 اس لئے یہ ضروری ہے کہ طالب علم اپنی آنکھوں کو ایسا سدھائے کہ وہ ہر اس چیز کو دیکھ لیں جو دکھائی دے سکتی ہے۔ اور انگلیوں کو ایسا کہ وہ جو کچھ ٹٹولا جا سکتا ہے۔ اس کو ٹٹول لیں۔ اور اس کو یاد رہے کہ ہر ایک چیز جیسے دوسرے آدمی کے جسم میں دیکھی یا چھوئی جا سکتی ہے۔ ویسی ہی آسانی کے ساتھ وہ اس کے اپنے جسم میں بھی دیکھی اور چھوئی جا سکتی ہے۔

جارحہ بالا کی ہڈیاں کلیویکل (clavicle) یا ہنسلی کی ہڈی اور سکیپولا (scapula) یعنی شانہ کا پتر ہیومرس (humerus) ریڈیس (radius) اور النا (ulna) آٹھ کارپل (carpal) پانچ میٹا کارپل (metacarpal) اور چودہ فیلنجیز (phalanges) ہیں (تصاویر 1-2-3).

اسکیپولا اور کلیویکل دونوں مل کر شانوی پٹکا بناتی ہیں۔

جس کے ذریعہ بازو دھڑ کے پنجر سے جڑا ہوا ہے۔

کلیویکل گردن کے سامنے کے زیریں حصے میں دیکھی اور ٹٹولی جا سکتی ہے۔ یہ ہڈی کاندھے سے اسٹرنم (sternum) یعنے سینہ کی ہڈی کے بالائی سرے تک جاتی ہے جو سینہ کے سامنے کے وسط میں ہے۔ کلیویکل کے درمیانی اور جانبی ثلثوں کے اتصال کے نیچے کی فضا میں ایک گڑھا ہے جس کو ڈلٹو پکٹورل ٹرائنگل (delto-pectoral triangle) کہتے ہیں۔ ڈلٹو پکٹورل ٹرائنگل کے وسطانی جانب کا نرم ابھار عضلہ پکٹورلیس میجر (pectoralis major) کے ایک حصہ کی وجہ سے ہے۔ جو کلیویکل کے وسطانی نصف کے سامنے پیوست ہے اور اس مثلث کے جانبی طرف کا ابھار ڈلٹائڈ (deltoid) عضلہ کے اگلے حصہ کی وجہ سے ہے جس کی ابتدا کلیویکل کے جانبی ثلث کے سامنے سے ہوتی ہے۔ اگر انگلی ڈلٹو پکٹورل مثلث کے جانبی کنارے کے بالائی حصہ میں اوپر اور پیچھے کی جانب چھوئی جائے تو ہڈی کا ایک ابھار جس کو اسکیپولا کا کاریکائڈ

Digitized by Arya Samaj Foundation Chennai and eGangotri

Raj Sharma
B.I.M.S. Student - 3rd year G.K.U. 1952 Dec.

CC-0. In Public Domain. Gurukul Kangri Collection, Haridwar

Digitized by Arya Samaj Foundation Chennai and eGangotri

PLATE I

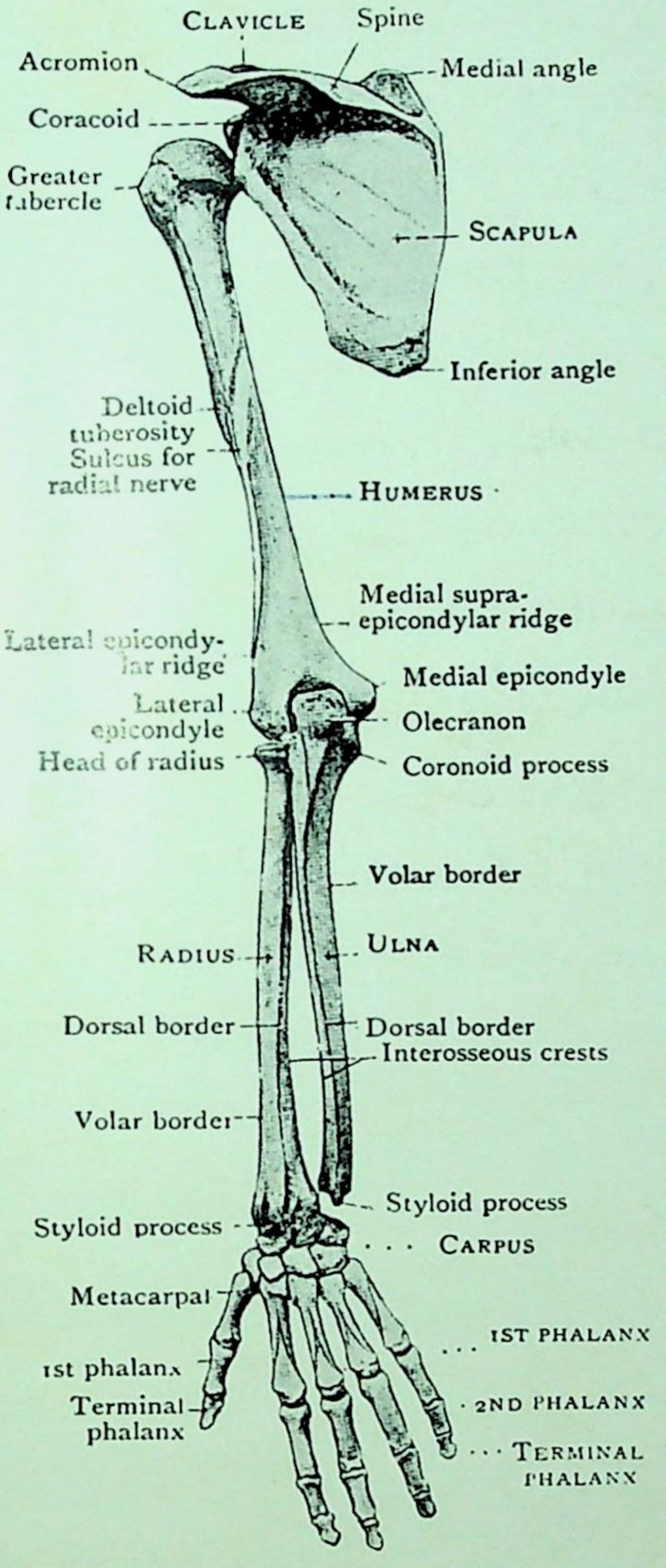

A

FIG. 1.—Bones of Upper Limb. Posterior view.

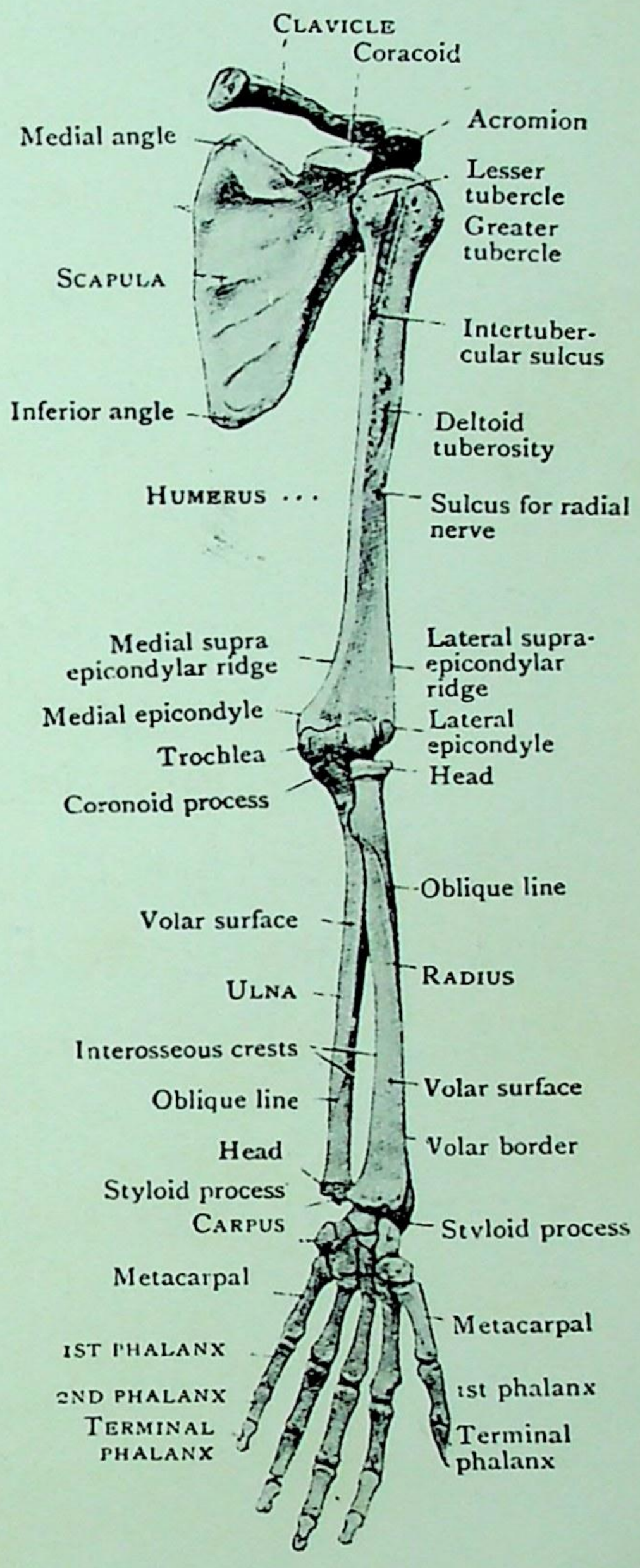

B

FIG. 2.—Bones of Upper Limb. Anterior view.

CC-0. In Public Domain. Gurukul Kangri Collection, Haridwar

Digitized by Arya Samaj Foundation Chennai and eGangotri

پراسس (coracoid process) کہتے ہیں محسوس ہوگا۔ یہ ابھار عضلہ ڈلٹائڈ کے وسطانی کنارے سے ڈھکا ہوا ہے۔ اور ایک اہم رہنما نشان ہے۔ (تصاویر 1-2-55-56-57-)

کلیویکل کے جانبی سرے سے ہٹ کر اور کسی قدر پیچھے ایک ہڈی کی کم و بیش چوکور تختی محسوس ہوتی ہے یہ اسکیپولا کی ایکرومین (acromion) ہے۔ اس کا وسطانی کنارہ ایکرومیو کلیویکولر جائنٹ (acromioclavicular joint) میں کلیویکل کے جانبی سرے سے جڑا ہے اس کا جانبی کنارہ کاندھے کی نوک پر ہے۔ اور یہ وہ اوپر کا نقطہ ہے جہاں سے جارحہ بالا کی لمبائی ناپی جا سکتی ہے۔

جسم کے پچھلے رخ پر اکرومین سے وسطانی عقبی۔ اور ذرا سا نیچے کے رخ جانے والی ایک ہڈی کی مینڈ (ridge) ہے جو آسانی سے ٹٹولی جا سکتی ہے اور بہت نمایاں ہوتی ہے۔ یہ اس کا پچھلا کنارہ یا اسکیپولا کی اسپائن (spine) کی کرسٹ (crest) ہے۔

3 بازو میں ایک ہڈی ہیومرس (humerus) ہے یہ ہڈی کاندھے سے جہاں پر یہ اسکیپولا سے جڑی ہے کہنی تک جاتی ہے اور وہاں پیش بازو کی ہڈیوں سے جڑتی ہے۔ پیش بازو کی ہڈیاں جانبی یا انگوٹھے کی طرف ریڈیس (radius) اور وسطانی یا چھوٹی انگلی کی جانب النا (ulna) ہیں۔

اگر بازو کے جانبی طرف اکرومین کے بالکل نیچے انگلیاں رکھیں اور بازو کو کسی ایک طرف پھیریں تو ہیومرس کا قریبی سرا ڈلٹائڈ عضلہ کے نیچے حرکت کرتا ہوا محسوس ہوتا ہے۔ ہیومرس کا وہ حصہ جو محسوس ہوتا ہے زیادہ تر گریٹر ٹیوبرکل (greater tubercle) ہے (تصاویر 1-2-55-56-)

بازو کے قریبی حصے اور سینہ کی دیوار کے درمیان کا زاویہ دار فاصلہ ایگزلا کہلاتا ہے۔ اس میں اہم دموی عروق۔ اعصاب اور لمفی گلٹیاں ہیں۔ اگر انگلیاں ایگزلا میں اوپر کی جانب خوب دور تک لے جائی جائیں۔ اور بازو کو حرکت دی جائے تو ہیومرس کے گول سر کا زیریں حصہ جو اسکیپولا سے جڑا ہے محسوس ہوتا ہے۔ اس صورت میں انگلیوں کے سامنے ایگزلا کی اگلی دیوار ہوگی جو تقریباً کل کی کل عضلوں سے بنی ہے انگلیوں کے پیچھے ایگزلا کی پچھلی دیوار ہوگی۔ جو عضلات اور اسکیپولا کے ایگزلری بارڈر (axillary border) سے (جو محسوس بھی ہوتا ہے) بنتی ہے۔

وسطانی سمت میں دیوار سینہ کی اوپر کی پسلیاں ہوتی ہیں جن کو عضلہ سیرٹس انٹیریر (serratus anterior) ڈھانکے ہوئے ہے اور جانبی رخ ہیومرس ہڈی ہے۔

طالب علم ہیومرس کے باڈی (body) یا شافٹ (shaft) یعنے جسم کو اس کے قریبی سرے سے لے کر بعیدی سرے تک نرم ساختوں کو اپنے انگوٹھے اور انگلیوں کے درمیان دبا کر ٹٹولتا جائے۔ جب کہنی کا

CC-0. In Public Domain. Gurukul Kangri Collection, Haridwar

Digitized by Arya Samaj Foundation Chennai and eGangotri

خط آئے گا تو معلوم ہوگا۔ کہ یہاں پر ہیومرس ایک جانب سے دوسری جانب بہت پھیلی ہوئی ہے۔ اور اس کے وسطانی اور جانبی کنارے ان ابھاروں میں ختم ہوتے ہیں۔ جو ہیومرس کے ایپی کانڈائلز (epicondyles of the humerus) کہلاتے ہیں۔ (تصاویر - 85-2-1)

یہ دونوں ابھار راہ نما نشان ہیں۔ میڈیل ایپی کانڈائل کے پیچھے النرنرو ہے۔ اسکو بہت آسانی کے ساتھ زندہ آدمی میں میڈیل ایپی کانڈائل کے پیچھے انگلی کو ہڈی تک چھو کر ادھر سے ادھر لاکر محسوس کر سکتے ہیں۔ اگر انگلی کا دباؤ کافی سخت ہے۔ تو ہاتھ کے وسطانی کنارے کیساتھ ساتھ جھنجھناہٹ محسوس ہوتی ہے۔

لیٹرل ایپی کنڈائل کے سامنے اور اس کے کسی قدر وسطانی جانب ایک اور بڑا عصب ریڈیل (radial) نامی اپنی آخری شاخوں میں تقسیم ہوتا ہے۔ مگر یہ ٹٹول میں نہیں آتا۔

النا کا پچھلا کنارہ اپنے کل طول میں زیر جلدی ہے اور اولی کرینن (olecranon) سے لیکر جو کہنی کی پشت پر ایک ابھار ہے۔ ایک چھوٹے نوکدار زائدہ تک جاتا ہے جس کو النا کا اسٹائی لائڈ پراسس (styloid process) کہتے ہیں۔ اور یہ پہنچے کی پشت کے وسطانی جانب ہوتا ہے۔ (تصاویر-3-2-1 (97-98-99

اس اسٹائی لائڈ پراسس کے ذرا سا جانبی طرف اور اس سے قریب تر ہڈی کا ایک گول ٹکڑا ہے۔ جس کو النا کا سر (head) کہتے ہیں۔ اور اگر ہتھیلی کو نیچے کی جانب الٹا جائے۔ تو اس کو عمدہ طور پر دیکھا اور ٹٹولا جا سکتا ہے۔

ریڈیس (radius) النا کی نسبت زیادہ گہری دبی ہوئی ہے۔ مگر اس کے قریبی اور بعیدی سروں کا پتہ لگانا کچھ مشکل نہیں ہے۔ قریبی سرا جس کو ریڈیس کا ہڈ کہتے ہیں۔ ہیومرس کے لیٹرل ایپی کانڈائل سے تھوڑی دور نیچے ہے۔ اس کا مقام پش بازو کی پشت پر جلد کے ایک گڑھے سے ظاہر ہوتا ہے۔ اگر انگلی اس گڑھے میں رکھی جائے۔ تو ریڈیس کا سر ہتھیلی کو باری باری سے اوپر اور نیچے کی طرف لوٹانے سے محسوس ہوتا ہے۔

ریڈیس کا بعیدی سرا ہڈی کا ایک چوکون ٹکڑا ہے جس کو پہنچے کی جانبی طرف اور پشت پر محسوس کر سکتے ہیں۔ یہ النا کے سر سے جانبی واقع ہے۔ اور جانبی طرف ایک نوکدار زائدہ میں ختم ہوتا ہے۔ جس کو ریڈیس کا اسٹائی لائڈ پراسس کہتے ہیں۔

رسٹ (wrist) کی آٹھ کارپل ہڈیاں ریڈیس اور النا کے اسٹائی لائڈ زائدوں کے درمیانی

CC-0. In Public Domain. Gurukul Kangri Collection, Haridwar

Digitized by Arya Samaj Foundation Chennai and eGangotri

PLATE II

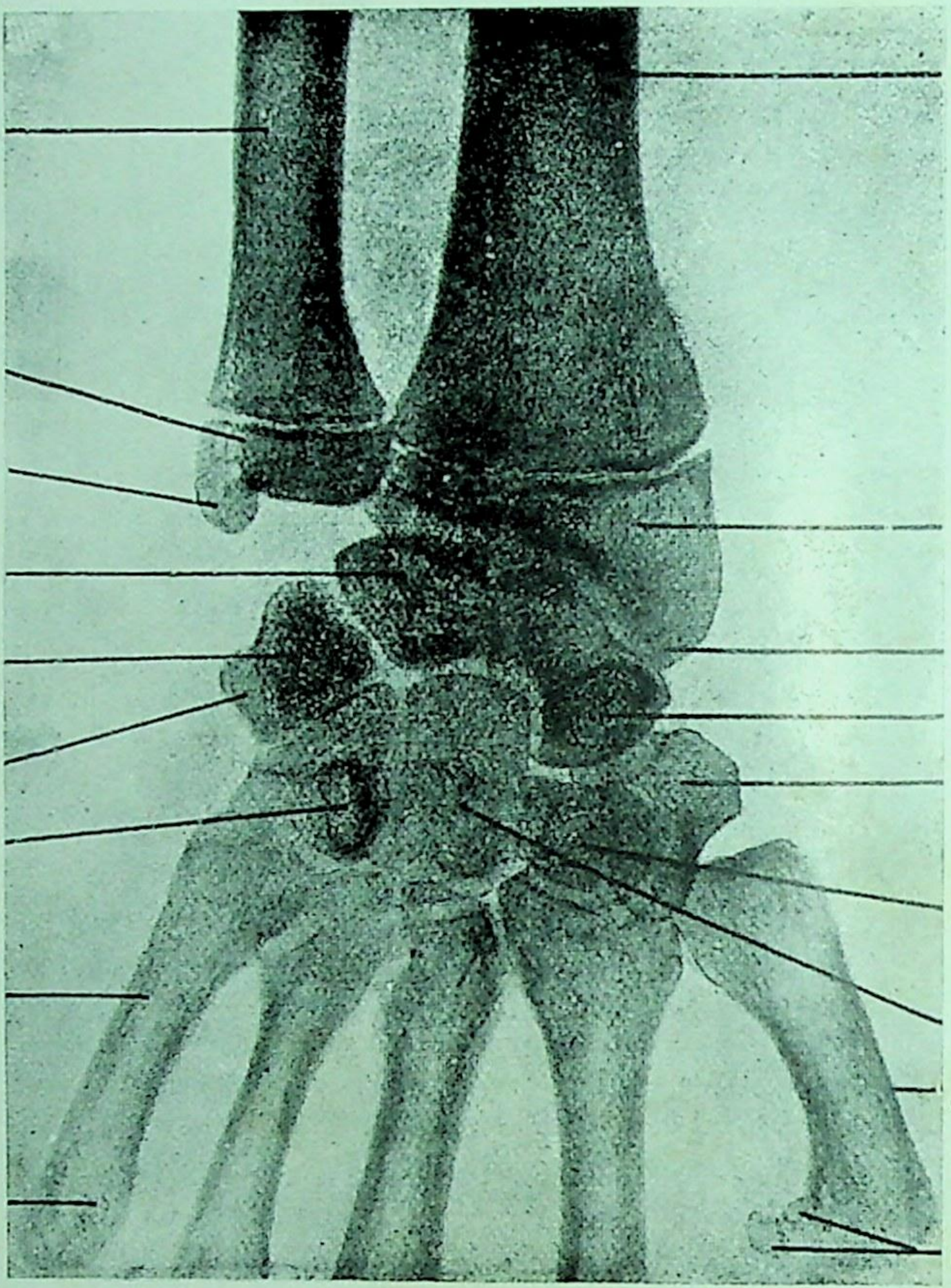

FIG. 3.—Antero-posterior Radiograph of the Wrist of a person of 19 years.

Note (1) The epiphyseal lines of the radius and ulna.

(2) The difference in level of the styloid process of the ulna as contrasted with the styloid process of the radius.

(3) The overlap of the shadows of adjacent bones.

CC-0. In Public Domain. Gurukul Kangri Collection, Haridwar

Digitized by Arya Samaj Foundation Chennai and eGangotri

CC-0. In Public Domain. Gurukul Kangri Collection, Haridwar

Digitized by Arya Samaj Foundation Chennai and eGangotri

فاصلے میں اور ان سے تھوڑی دور آگے بڑھی ہوئی ہوتی ہیں۔ (تصاویر 77-67-3)

ہاتھ کی پانچ میٹا کارپل ہڈیاں جو ہر انگلی کے لئے ایک ایک ہیں (carpus) سے پوروں تک واقع ہیں۔

ان کو انگوٹھے سے چھوٹی انگلی تک ایک تا پانچ گنتے ہیں۔ اور یہ بآسانی ہاتھ کی پشت پر ٹٹولی جا سکتی ہیں اور ہاتھ کی پشت کے ابھار انہی کی وجہ سے ہوتے ہیں جن کو ڈنڈے کہتے ہیں۔

چودہ پور انگلیوں کے آزاد حصوں میں ہیں۔ انگوٹھے میں دو۔ پہلا یعنے قریبی اور دوسرا یعنی بعیدی۔ ہر انگلی میں تین۔ قریبی یعنی پہلا۔ درمیانہ یعنے دوسرا اور بعیدی یعنی تیسرا۔ انگوٹھے کا دوسرا پورا اور انگلیوں کے تیسرے پور اکثر اختتامی پور کہلاتے ہیں۔

وہ ساختیں جو مذکورہ بالا ہڈیوں سے جڑی ہوئی یا متعلق ہیں یہ جارحہ بالا کے تقطیع کار کے لئے دیکھنی ضروری ہیں۔ اور تقطیع کا انتظار کرتے وقت تقطیع کار کو چاہیے کہ تمام مذکورہ بالا نکات کی تصدیق اپنی انگلیوں اور ایک آئینہ کے ذریعہ خود اپنے جسم پر کرے۔

چونکہ بہت سے طلبا تشریحیات کے لکچروں یا مظاہروں میں شریک ہوئے بغیر ہی عملی تشریحیات شروع کرتے ہیں۔ اس لئے وہ اُن اصطلاحات سے ناواقف رہتے ہیں جن کا استعمال تقطیع
(dissection) کے متعلق ہدایات دینے میں ضروری ہے۔ خوش نصیبی سے ان مستعمل اصطلاحات 5
میں سے زیادہ تر ان چیزوں کے متعلق ہیں جن کو آسانی کے ساتھ دیکھا اور ٹٹولا جا سکتا ہے۔ اسی لئے وہ جلد سمجھ میں آجاتی ہیں۔ مگر بعض اصطلاحات نخاعی (spinal) اعصاب کی شاخوں کے مطالعہ میں بیان ہوتی ہیں۔ اور خود بیان نہیں ہیں۔ اسی لئے یہ ضروری ہے۔ کہ طالب علم اُن اصطلاحات کا علم رکھتا ہو۔ جو اسپائنل اعصاب اور ان کی شاخوں کے لئے استعمال ہوں گی۔ ذیل کے نکات کا خیال رکھنا ضروری ہے

(۱) ہر ایک نخاعی عصب اسپائنل میڈلا (spinal medulla-spinal cord) سے ایک اگلی اور ایک پچھلی دو جڑوں کے ذریعہ جڑا ہوا ہے۔ اگلی جڑ بے گرہ اور پچھلی جڑ گرہ دار ہے (۲) یہ جڑیں ورٹبرل کنال سے نکلنے کے لئے ایک بین مہری سوراخ سے گزرتی ہیں۔ اور دونوں ملکر ایک تنا بناتی ہیں (۳) بین مہری سوراخ سے نکلتے ہی یہ تنا ایک پچھلے شعبہ (posterior ramus) اور ایک اگلے شعبہ (anterior ramus) میں تقسیم ہو جاتا ہے اور سوائے چند اعصاب کے سب میں اگلا شعبہ نسبتہً بہت بڑا ہوتا ہے (۴) ہر ایک پچھلا شعبہ ایک وسطانی اور جانبی شاخ میں تقسیم ہوتا ہے (۵) ہر ایک اگلا شعبہ ایک جانبی شاخ (lateral branch) اور ایک اگلی شاخ (anterior branch) میں تقسیم ہوتا ہے۔

CC-0. In Public Domain. Gurukul Kangri Collection, Haridwar

Digitized by Arya Samaj Foundation Chennai and eGangotri

(تصویر - 4)[لہ]-

ہر ایک اگلی جڑ ان عصبی ریشوں سے مل کر بنتی ہے۔ جو اسپائنل میڈلا کے عصبی خلیوں سے نکلتے اور مختلف عضلوں کے عضلی ریشوں کو جاتے ہیں۔ یہ ریشے موٹر امپلسز (motor impulses) کو عضلوں کی طرف لے جاتے ہیں۔ ہر ایک پچھلی جڑ اپنی گینگلین (ganglion) کے اعصابی خلیوں سے آنے والے اور ان کی طرف جانے والے ریشوں سے مل کر بنتی ہے۔ پچھلی جڑ کے ریشے سنسری امپلسز (sensory impulses) مثلاً سردی۔ گرمی۔ اور درد وغیرہ کو لیجاتے ہیں۔ سنسری امپلسز پچھلی جڑ کی گینگلین کے خلیوں میں سے گزر کر اسپائنل میڈلا میں چلے جاتے ہیں۔

اس لئے ہر ایک نخاعی عصب کا تنا ایفرنٹ (efferent) یعنے موٹر اور آفرنٹ (afferent) یعنی سنسری عصبی ریشے رکھتا ہے۔ اور اگلے اور پچھلے شعبوں (rami) میں جن میں یہ تنا تقسیم ہوتا ہے۔ دونوں قسم کے ریشے ہوتے ہیں۔ ان شعبوں کی شاخیں دونوں یا دونوں میں سے کسی ایک طرح کے ریشے رکھتی ہیں۔ مگر آخر کار ان ریشوں کے محیطی حصے جو اسپائنل میڈلا کی طرف امپلسز کو لے جاتے اور ان کے جو وہاں سے باہر لاتے ہیں ایک دوسرے سے علیحدہ ہو جاتے ہیں۔ وہ ریشے جو اسپائنل میڈلا سے
6 امپلسز باہر لے جاتے ہیں موٹر اعصاب بناتے اور عضلی ریشوں میں ختم ہوتے ہیں۔ اور وہ ریشے جو صرف سنسری امپلسز لے جاتے ہیں۔ سنسری عصبی ریشے ہیں۔ سنسری عصبی ریشے جو سنسری امپلسز جلد سے لاتے ہیں۔ جلدی اعصاب (cutaneous nerves) کہلاتے ہیں۔

جارحہ بالا کے تقطیع کار کو چاہئے۔ کہ لاش کے تقطیع کمرے میں رکھے جانے کے چوتھے روز کام شروع کرے وہ لاش کو اس دن چت لیٹی ہوئی پائے گا لکڑی کے کندوں کے ذریعہ تھوراکس ایک مناسب اونچائی تک اٹھا ہوا ہو گا۔ اور ایک لمبا تختہ کاندھوں کے نیچے رکھا ہو گا۔ تاکہ بازوؤں کو جسم سے دور اٹھاتے وقت سہارا رہے۔

جب تک ایگزلا (بغل) کی تقطیع ختم نہ ہو بازو اور سر و گردن کے تقطیع کاروں کیلئے بہتر ہے کہ مختلف
7 اوقات میں کام کریں۔ اس موقع پر سر و گردن کا تقطیع کار گردن کی پوسٹیریر ٹرائنگل (posterior triangle) یعنے پچھلی مثلث میں مشغول ہو گا اس مثلث کی تقطیع اچھی طرح سے نہیں ہو سکتی۔ جب کہ بازو کو جسم کے ساتھ لگا ہوا رکھ کر کاندھا جھکا نہ دیا جائے۔ ایگزلا کی تقطیع کے لئے بازو کے جسم کے ساتھ زاویہ قائمہ بناتے ہوئے رکھنا چاہئے ان دونو حالتوں کے سوا کسی درمیانی جگہ میں رکھنے کا نتیجہ دونوں تقطیع کاروں کے لئے ہمیشہ تکلیف دہ ہو گا۔

لہ - یہ تقسیم ہمیشہ واضح نہیں ہوتی اور خاص مقامات میں جانبی اور راگلی شاخوں کو بالترتیب پچھلی اور اگلی شاخیں کہتے ہیں۔

CC-0. In Public Domain. Gurukul Kangri Collection, Haridwar

Digitized by Arya Samaj Foundation Chennai and eGangotri

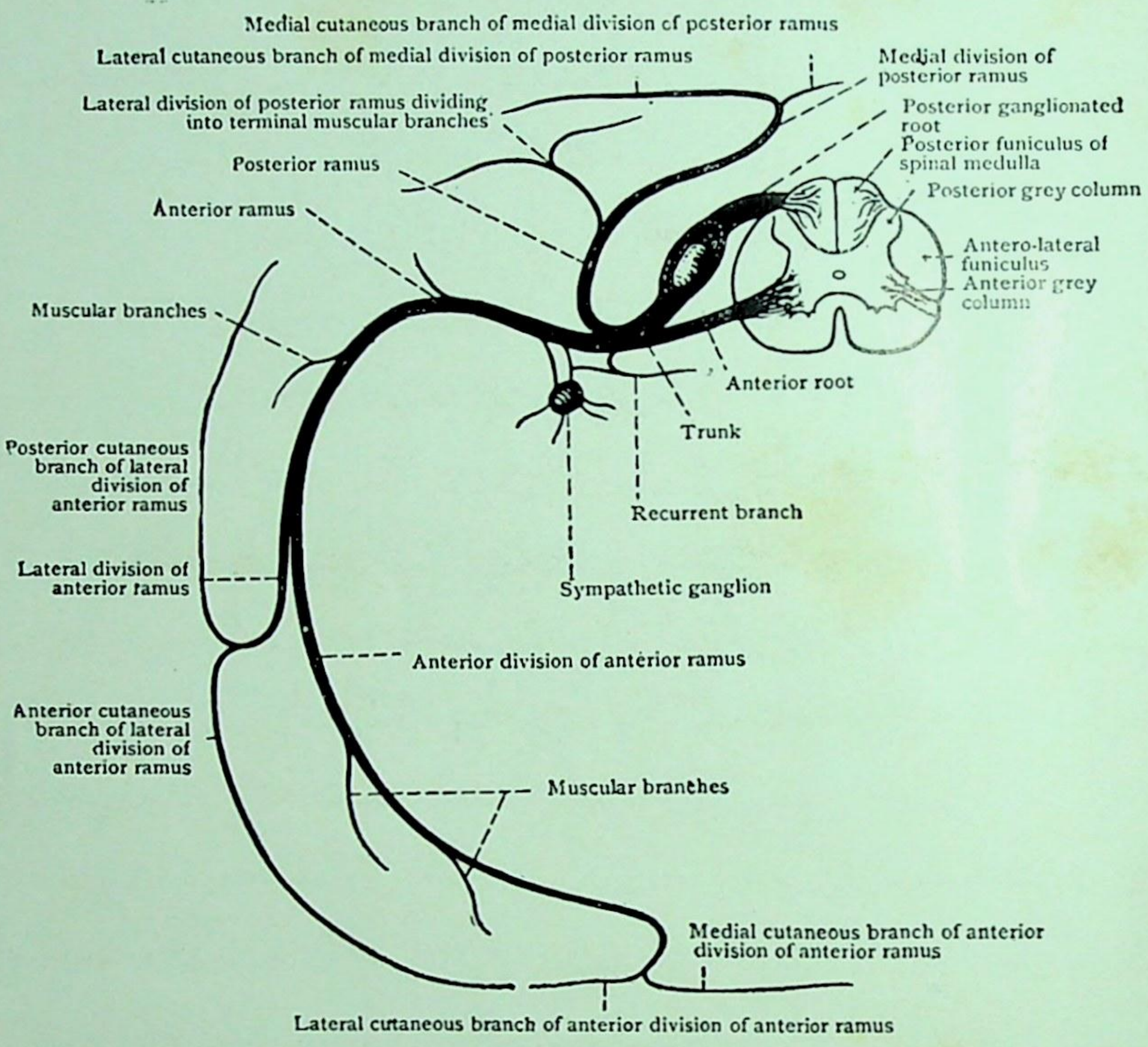

FIG. 4.—Diagram of a Spinal Nerve. Note that the medial divisions of the posterior ramus is represented as distributed to skin, whilst the lateral division terminates at a deeper level in muscle. In some situations the reverse condition occurs, and the medial and lateral divisions of all posterior rami supply muscles.

CC-0. In Public Domain. Gurukul Kangri Collection, Haridwar

Digitized by Arya Samaj Foundation Chennai and eGangotri

CC-0. In Public Domain. Gurukul Kangri Collection, Haridwar

Digitized by Arya Samaj Foundation Chennai and eGangotri

اگزلا اور جسم کے تھوریسک ریجن کے اگلے حصّہ سے جارحہ بالا کو جانیوالے عضلات کی تحقیق کے لئے پانچ دن ملتے ہیں۔ ذیل کا تختہ روزانہ کام کو ترتیب دینے میں مفید ثابت ہوگا۔

پہلا دن۔ (ا) سطحی تقطیع (ب) جلد کو لوٹنا (ج) تھوریکس کے اگلے اور پہلوی جانبوں کی عروق اور اعصاب (د) پیکٹورلیس میجر کے فیشیا اور اگزیلری فیشیا (axillary fascia) کی جانچ (س) پیکٹورلیس میجر کی صفائی (ص) پیکٹورلیس میجر کو لوٹنا۔

دوسرا دن (ا) کاسٹو کاریکائڈ ممبرین (costo coracoid membrane) اور اس کو چھیدنی والی ساختوں کا امتحان (ب) کاسٹو کاریکائڈ ممبرین کو دور کرنا اور پیچھے کی ساختوں کی جانچ۔

تیسرا دن (ا) پیکٹورلیس مائنر کی صفائی (ب) پیکٹورلیس مائنر کے نیچے اگزلا کے مشمولات کی صفائی۔

چوتھا دن۔ (ا) پیکٹورلیس مائنر کو الٹنا (ب) اگزلا کے مشمولات کی صفائی کی تکمیل (ج) سرٹیس اینٹیریر کی صفائی۔ (د) اگزلا کی پچھلی دیوار کی صفائی (س) سبکلیویس کو الٹنا (ص) اسٹرنو کلیویکولر جوڑ کی جانچ۔ اور کلیویکل کو اسٹرنو کلیویکولر جوڑ پر سے علیحدہ کرنا۔

پانچواں دن۔ (ا) برکییل پلکسس (brachial plexus) کی جانچ اور اگزلا اور اس کے مشمولات پر ایک اجمالی نظر۔

اگزیلری ریجن (axillary region) کی تقطیع شروع کرنے سے پہلے کلیویکل کے اسٹرنم والے (sternal) سرے سے لیکر اس کے اکرومین والے سرے تک اپنی انگلی پھیرو۔ دیکھو کہ یہ ہڈی اپنی لمبائی کے وسطانی دو تہائی حصے میں سامنے کی طرف خم کھائی ہوئی ہے۔ تاکہ گردن سے اگزلا کو جانے والی عروق اور اعصاب کے گزرنے کے لئے راستہ ہو جائے اس کا جانبی ثلث پیچھے کی طرف خم کھائے ہوئے ہے ڈلٹو پیکٹورل مثلث میں کلیویکل کے درمیانی اور پہلوی ثلثوں کے اتصال کے نیچے اپنی انگلی رکھو۔ اور دیکھو۔ کہ پیکٹورلیس میجر اس کے وسطانی جانب اور ڈلٹائڈ عضلہ اس کے جانبی طرف ہے۔ دونوں عضلے کلیویکل کے اگلے رُخ سے اٹھتے ہیں۔ (دیکھو تصویر 10) اپنی انگلی اس مثلث میں ڈلٹائڈ کے وسطانی کنارے کے نیچے پیچھے اور اوپر کی جانب لے جاؤ۔ یہاں تک کہ کاریکائڈ پر اس صاف طور پر محسوس ہو۔ اس کے بعد کلیویکل کے جوڑوں کو جانچو۔ اس ہڈی کے پہلوی سرے سے کوئی ابھار نہیں بنتا۔ اس کی بالائی
8 سطح اسی خطِ مستوی میں ہے جس میں اسکیپولا کی اکرومین کی بالائی سطح ہے۔ اگر بازو کو حرکت دی جائے۔ تو یہ جوڑ بآسانی پہچانا جا سکتا ہے۔ اکرومیو کلیویکولر جوڑ بالکل چھپا ہوا ہے۔ مگر عین برخلاف اس کے اسٹرنو کلیویکولر جوڑ ہے۔ جہاں پر کلیویکل کا وسطانی سرا ایک نمایاں ابھار محسوس ہوتا ہے۔ حالانکہ اسکو سٹرنو کلیڈ و

CC-0. In Public Domain. Gurukul Kangri Collection, Haridwar

Digitized by Arya Samaj Foundation Chennai and eGangotri

میسٹائڈ عضلہ کے اسٹرنم والے سرے نے آنکھ سے اوجھل کر دیا ہے۔ یہ عضلہ اسٹرنم اور کلیویکل سے کان کے پیچھے کھوپری تک جاتا ہے اور اس طرح گردن کے ایک پہلو پر ایک مینڈ نما ابھار بنا دیتا ہے۔ دونوں کلیویکلوں کے درمیان مینوبریم اسٹرنائی (manubrium sterni) کے بالائی کنارے سے اوپر جو گولر ناچ (jugular notch) میں اپنی اشارے (کلمہ) کی انگلی رکھو۔ اور اسٹرنم کے وسط کے ساتھ ساتھ بڑے صدری عضلوں کے مقاماتِ آغاز کے درمیان نیچے کو لے جاؤ۔ اسٹرنم کا وہ حصہ جس کو یہ بڑے پیکٹورل عضلے نہیں ڈھانکتے۔ اوپر کے حصے میں تنگ ہے لیکن نیچے چوڑا ہو گیا ہے۔ اور انگلی کو پھیرتے وقت ایک نمایاں مینڈ محسوس ہوتی ہے۔ یہ مینڈ مینوبریم اسٹرنائی اور اسٹرنم کے جسم کے اتصال کو ظاہر کرتی ہے اور نیز اس لیول کو ظاہر کرتی ہے جس پر دوسری پسلی کی کری اسٹرنم سے ملتی ہے۔ یہ مینڈ آسانی سے ٹٹول میں آتی ہے اور اکثر دکھائی دیتی ہے۔ اس لئے یہ ایک نہایت عمدہ راہ نما نشان ہے۔ جو پسلیوں کے دوسرے جوڑے کے وقوع کو ظاہر کرتا ہے اور جہاں سے دیگر پسلیوں کی گنتی ہمیشہ شروع ہونی چاہئے۔ جب انگلی اور نیچے کو لیجائی جاتی ہے۔ تو اسٹرنم کے جسم کے زیریں سرے پر پسلیوں کے ساتویں جوڑے کی کریوں کے درمیان ایک گڑھے میں پہنچتی ہے۔ اور اسٹرنم کے زیفائڈ (xiphoid) پراسس پر جا ٹکتی ہے۔ اس گڑھے کو انفرا اسٹرنل فاسا (infrasternal fossa) یا معدہ کا گڑھا کہتے ہیں پہلی کے سوا کل کاسٹل آرچز (costal arches) آسانی سے پہچانی جا سکتی ہیں لیکن پہلی پسلی کلیویکل کے نیچے گہرائی میں واقع ہے۔ اور اس کو صرف آگے جہاں یہ مینوبریم اسٹرنائی سے ملتی ہے۔ ٹٹولا جا سکتا ہے۔ اب بازو کو دور لایا جائے (یعنی جسم سے جانبی طرف لے جانا چاہئے) (abduction) ایگزیلا کا کھوکھ اور وہ دو بل (folds) جو ایگزیلا کے آگے اور پیچھے کی حدیں بناتے ہیں۔ دکھائی دیں گے۔ اگزیلا کا انٹیریر فولڈ پکٹورلیس میجر کے زیریں کنارے اور کسی حد تک پکٹورلیس مائنر کے زیریں کنارے سے بنتا ہے۔ پوسٹیریر فولڈ جس کو لیٹسی مس ڈارسائی عضلہ ٹیریز میجر (teres major) کے گرد گھومتا ہوا بناتا ہے۔ انٹیریر فولڈ کی نسبت زیادہ نیچے تک چلا گیا ہے۔ یہ واقعہ جیسا کہ آئندہ معلوم ہوگا ایگزیلا کی تقطیع میں ایک اہم نکتہ ہے۔ اگر انگلی ایگزیلا میں اوپر کی طرف لیجائی جائے تو بازو کو گھماتے وقت ہیومرس
کا گول سر محسوس ہوتا ہے۔ تقطیع شروع کرنے سے پہلے طالب علم کی توجہ کا محتاج ایک اور نکتہ ہے اور 9
وہ سرِ پستان کا مقام ہے۔ یہ عموماً چوتھی اور پانچویں پسلیوں کے انٹرسپیس کے اوپر اور خط وسطی سے چار انچ ایدھر کو ہوتا ہے۔

طالب علم ان مختلف نشانات کو نہ صرف لاش پر جانچے۔ بلکہ خود اپنے جسم اور اپنے دوستوں کے جسم پر دیکھے جب تک کہ اس کی نظر اور قوتِ لامسہ ان مقامات سے بالکل واقف نہ ہو جائیں۔ اور عضو خواہ کسی حالت میں ہو وہ اپنی انگلی کو ہر مطلوبہ مقام پر رکھ سکے۔

CC-0. In Public Domain. Gurukul Kangri Collection, Haridwar

Digitized by Arya Samaj Foundation Chennai and eGangotri

CC-0. In Public Domain. Gurukul Kangri Collection, Haridwar

Digitized by Arya Samaj Foundation Chennai and eGangotri

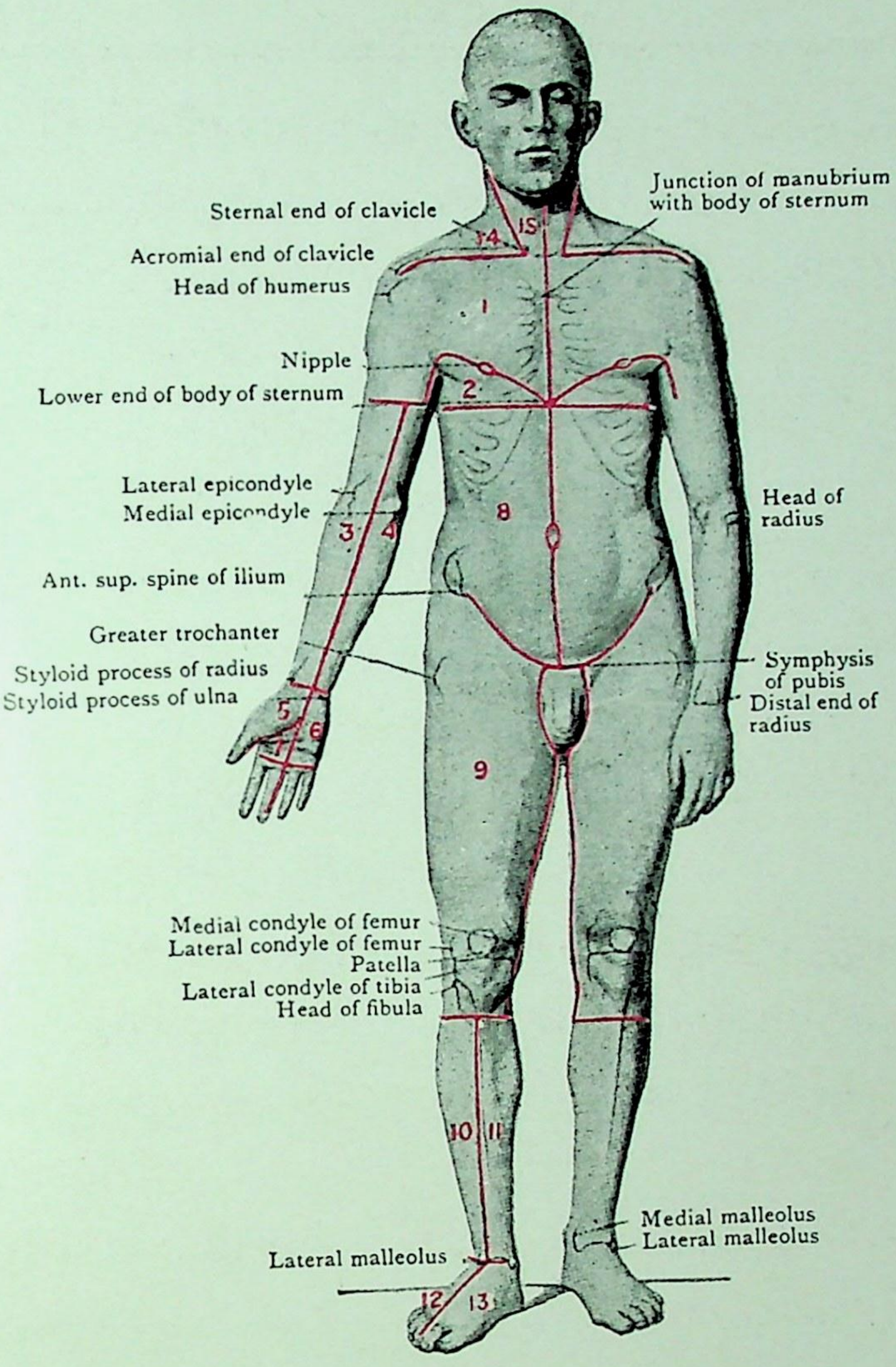

FIG. 5.—Surface view showing Incisions and Bony Points.

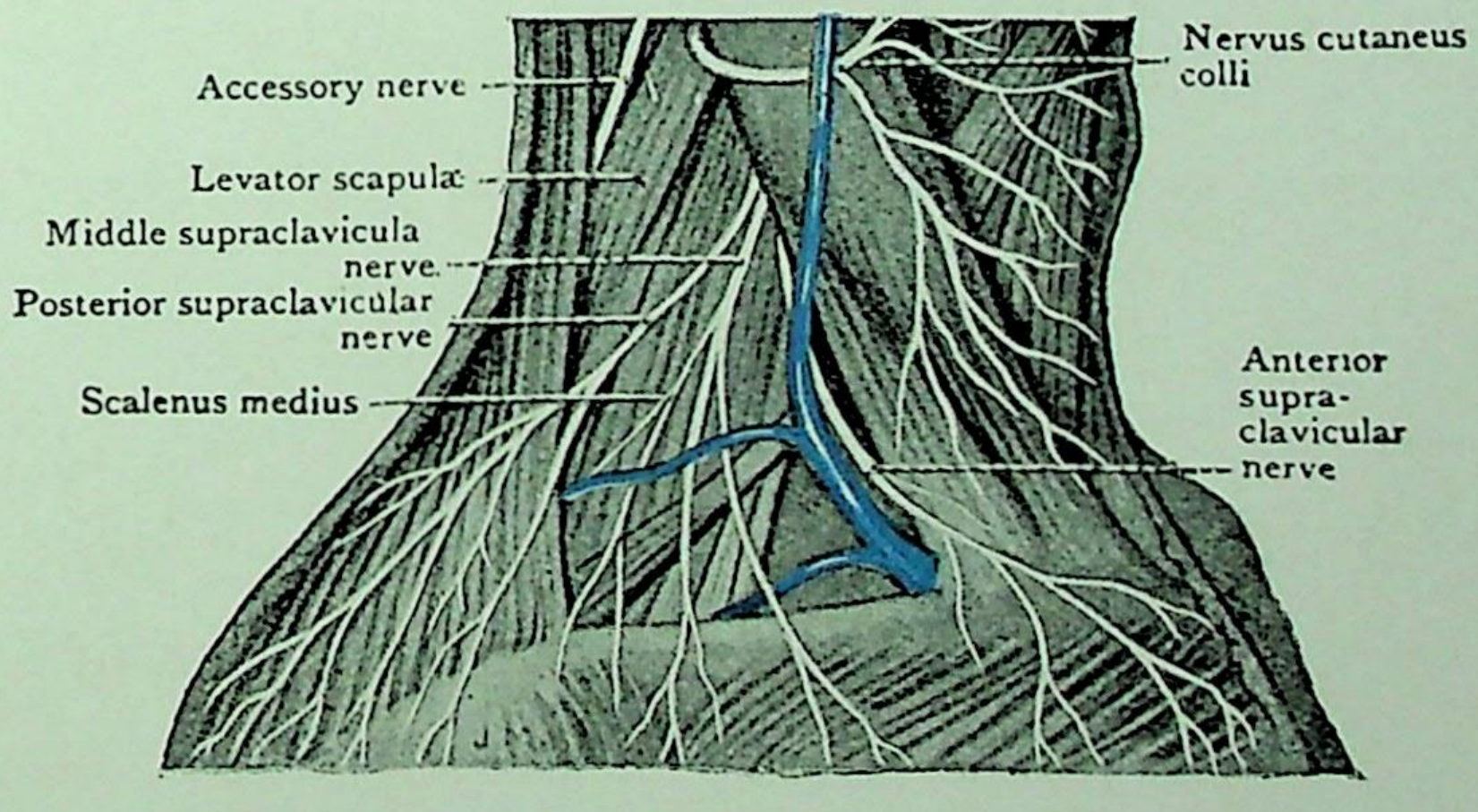

FIG. 6.—The Supraclavicular Branches of the Cervical Plexus.

CC-0. In Public Domain. Gurukul Kangri Collection, Haridwar

Digitized by Arya Samaj Foundation Chennai and eGangotri

تقطیع۔ جلد کا الٹنا۔ شگاف۔ (۱) جسم کے وسطی خط کے ساتھ مینوبریم اسٹرنائی کے بالائی کنارے سے زیفائڈ پراسس کے سرے تک (۲) زیفائڈ کے سرے سے اوپر اور جانبی طرف سرپستان تک۔ سرپستان پر پہنچکر شگاف سرپستان کے اردگرد کی ہالیزہ (areola) نامی سیاہ جلد کو گھیرنے کے لئے دو شاخ بن جائے اور وہاں سے اگزلا کے اینٹیریر فولڈ کے ساتھ ساتھ بازو تک چلا جائے۔ بازو پر پہنچتے ہی شگاف (۳) ہیلمیٹر اڑھائی انچ (نیچے کو جائے اور پھر آڑا ہو کر بازو کے پہلوی کنارہ تک۔ (۳) زیفائڈ پراسس کی نوک سے سینہ کے سامنے اور جانب پر سے آڑے رخ میں گزرتا ہوا اگزلا کے پوسٹیریر فولڈ کے لیول تک (تصویر 5)

جلد میں صاف شگاف دینے کے لئے چھریا (scalpel) کی نوک کو شگاف کے ایک سرے پر رکھو۔ اور چھریا کو ایسے تھامو۔ کہ کٹنے والی سطح کے ساتھ زاویہ قائمہ بنائے اور اس کی نوک کو کھال میں زور کے ساتھ داخل کرو حتیٰ کہ یہ زیر جلدی اوپری فیشیا میں داخل ہو جائے۔ اب چھریا کے پھل کو جھکاؤ تاکہ وہ جلد کے ساتھ ۴۵ درجہ کا زاویہ بنائے اور اشاریہ انگلی سے پھل کی پشت پر دباؤ ڈالتے ہوئے اس کو باحتیاط شگاف کے دوسرے سرے تک لیجاؤ لیکن جیسے ہی تم اس شگاف کے اختتام پر پہنچو۔ چھریا کے پھل کو جلد کی سطح پر زاویہ قائمہ بناتے ہوئے نکال لو۔

جلد کے الٹنے کے لئے اس کے اس پلّے یعنی فلیپ (flap) کے کونوں میں سے ایک کو چمٹی سے اٹھاؤ جس کا خاکہ شگاف سے بنا ہے بالائی پلّے (۱۔ تصویر 5) کی صورت میں جس کو پہلے الٹنا چاہئے۔ دائیں طرف بالائی وسطانی زاویہ سے اور بائیں طرف زیرین وسطانی زاویہ سے اٹھاتے ہوئے چھریا کی دھار سے اس کو نیچے کی نرم چربی سے علیحدہ کرو۔

مطلوبہ کونا علیحدہ ہوتے ہی چمٹی کو رکھدو۔ اور جلد کے علیحدہ شدہ کونے کو اپنے بائیں ہاتھ کے انگوٹھے اور اشارہ کی انگلی کے درمیان تھام کر تنا ہوا رکھو۔ اور دھار کو جلد پر فلیپ کے ایک سرے سے دوسرے سرے تک اس جگہ پر چلاؤ۔ جہاں یہ چربی سے ملی ہوئی ہے اور چاقو کی دھار ہمیشہ جلد پر چلے۔ خیال رکھو کہ چربی جلد کے ساتھ آنے نہ پائے۔ جلد کو الٹتے جاؤ حتیٰ کہ تم خط شانہ کے جانبی کنارہ پر پہنچ جاؤ۔ اِس پلّے کو اسی جانبی کنارے کے ساتھ لٹکتا ہوا چھوڑ کر پلّے نمبر 2 (تصویر 5) کی طرف اوٹے وسطانی زاویہ پر شروع کرو۔ اور اس کو فلیپ نمبر ۱ کی طرح الٹو۔ اور الٹتے جاؤ۔ حتیٰ کہ اگزلا کا پوسٹیریر فولڈ آجائے۔

جب پلّوں کو بازو اور سینہ کے پہلو کی طرف الٹاؤ تو سرپستان کے گرد کے ذرا سے ٹکڑے کو سلامت رہنے دو۔

10 الٹتے وقت تم یہ دیکھوگے کہ اوپری فیشیا اور جلد کا تعلق بعض مقامات میں دوسرے مقامات کی نسبت زیادہ

11 مضبوط ہے عورت میں مخصوص ریشوں کے ڈورے پستان کی ساخت سے جلد تک جاتے ہوئے ملیں گے۔ انکو لیگامینٹس آف کوپر (lingaments of Cooper) کہتے ہیں۔

CC-0. In Public Domain. Gurukul Kangri Collection, Haridwar

Digitized by Arya Samaj Foundation Chennai and eGangotri

جب دامن پوری طور پر الٹ جکیں تو سپرفیشل فیشیا نمایاں ہو جائے گا۔

اوپری فیشیا (superficial fascia) یہ فیشیا خطۂ زیر غور ہی میں نہیں ملتا۔ بلکہ کل جسم میں پایا جاتا ہے۔ مختلف مقامات میں اسکی ساخت مختلف ہے اس کروٹم (scrotum) کے سوا سب مقامات پر اس میں زرد چربی ہوتی ہے جس کی مقدار مقام اور جسم کی موٹائی کے ساتھ کم و بیش ہوتی ہے بعض حصوں میں سرخ سے رنگ کے عضلی ریشے اوپری فیشیا کے گہرے طبق میں ملتے ہیں مثلاً گردن کے اگلے حصہ اور اس کے قریب ہی سینہ کے بالائی حصہ میں یہ عضلی ریشے ہر جانب ایک مکمل عضلی تہ پلیٹزما (platysma) نامی بناتے ہیں۔ اور اسکروٹم میں چربی کی جگہ بالکل یہی ہوتے ہیں۔

اوپری فیشیا میں جلدی عروق اور اعصاب بالوں کے گہرے حصے اور پسینہ کی گلٹیاں ہوتی ہیں بعض مقامات میں جسلد کی سی با بے شیس (sebaceous) گلٹیوں کے گہرے حصے اس میں پہنچ جاتے ہیں۔ اور سینہ کے خطہ میں پستان جو ایک طرح کے غدے ہیں۔ اسی کی ساخت میں پیدا ہوتے ہیں۔ اس میں سطحی لمفی گلٹیاں بھی ہوتی ہیں۔

اوپری فیشیا کے بعد اس کے اور عضلوں کے درمیان ریشہ دار بافت کی ایک خوب جھلی نما ہوتی ہے۔ جس کو عمیق فیشیا (deep fascia) کہتے ہیں۔

اس لئے اوپری فیشیا جلد اور عمیق فیشیا کے درمیان واقع ہے اور ریشہ دار ڈوریوں کے ذریعہ جو چربی میں سے گزرتی ہیں۔ دونوں سے متصل ہے۔ یہ ساخت جلد اور عمیق فیشیا کے درمیان ایک نرم گدی بناتی ہے جس پر جلد قائم ہے چنانچہ جلد اپنی لچک کی وجہ سے زیادہ گہری ساختوں پر حرکت کر سکتی ہے۔ یہ فیشیا جسم کے کونوں کو گول کرتا ہے اور خود ایک ایسا طبقہ ہے جس میں جلدی عروق اور اعصاب جلد میں داخل ہونے سے پہلے پھیلتے ہیں۔

اس حصہ میں جو اس وقت تقطیع کار کے سامنے کھلا ہوا ہے عموماً چربی بہت زیادہ نہیں ہوتی سوائے اس کے کہ عورتوں میں پستان کے قریب بکثرت ہوتی ہے۔ کلیویکل کے قریب ایک سرخ سے رنگ کی ساخت دکھائی دیتی ہے۔ جو پلیٹزما کا زیرین حصہ ہے اور اگر یہ دکھائی نہ دے۔ تو اس عضلہ کے ریشے چربی کی ایک باریک تہ کو جو ان کے اوپر چھائی رہتی ہے۔ دور کرنے سے بآسانی ظاہر ہو جاتے ہیں۔

اوپری فیشیا کے عام خواص کا مطالعہ کرنے کے بعد اعصاب اور عروق کو ڈھونڈو۔ جو جلد تک پہنچنے کے لئے اس میں سے گزرتے ہیں۔ وہ یہ ہیں:۔ 12

کوٹینیس نروز (cutaneous nerves) یعنی جلدی اعصاب۔

CC-0. In Public Domain. Gurukul Kangri Collection, Haridwar

Digitized by Arya Samaj Foundation Chennai and eGangotri

سوپرا کلیویکولر (supraclavicular) سروائیکل پلیکس (cervical plexus) سے۔

اینٹیریر کیوٹینیس (anterior cutaneous) } تھوریسک نروز کے
لیٹرل کیوٹینیس (lateral cutanous) } اینٹیریر انٹر کاسٹل ریمائی سے

کیوٹینیس آرٹریز (cutaneous arteries) یعنی جلدی شرائین۔

تھوریکو ایکرومیل (thoracoacromial) آرٹری کی شاخوں سے آنے والی جلدی شاخیں۔

کلیویکولر برانچ سے۔

ایکرومیل برانچ سے۔

ڈلٹائڈ برانچ سے۔

انٹرنل میمری (internal mammary) آرٹری کی پرفوریٹنگ برانچز (perforating branches) یعنے چھیدنے والی شاخیں۔

لیٹرل تھوریسک (lateral thoracic) آرٹری کی کچھ شاخیں۔

ٹرانسورس اسکیپولر آرٹری کی کچھ شاخیں۔

تقطیع۔ اسٹرنم کے جانبی کنارے کے ساتھ ساتھ اوپری فیشیا کو کاٹتے ہوئے عمقی فیشیا تک پہنچو، چاقو کے لئے مزاحمت بڑھ جانے اور نیلگوں سفید رنگ نظر آنے سے عمقی فیشیا کا مقام وقوع معلوم ہوگا۔ رہا مزاحمت کا فرق تقطیع کار کو چاہئے کہ وہ اپنی انگلیوں میں مختلف ساختوں کے حس کو پہچاننے کی قابلیت پیدا کرے۔ جب چاقو کی دھار ان ساختوں کو چھوتی ہے تو اوپری فیشیا۔ عمقی فیشیا۔ اعصاب عروق۔ عضلے۔ سب کے سب مختلف احساس پیدا کرتے ہیں۔ جس کو سدھی ہوئی قوت لامسہ محسوس کر سکتی ہے۔ اور یہ بات توجہ اور مشق سے پیدا ہوتی ہے۔

عمقی فیشیا کے لیول پر پہنچتے ہی چمٹی یا انگلیوں سے اوپری فیشیا کا کٹا ہوا کنارہ اٹھاؤ۔ اور چاقو کی دھار سے ان ڈوریوں کو کاٹ دو۔ جو اوپری فیشیا کی اندرونی سطح کو عمقی فیشیا سے ملاتی ہیں۔ اور عمقی فیشیا کے ساتھ ساتھ سارے اوپری فیشیا کو بھی دور کردو۔ جب یہ ہو رہا ہو تو اوپری فیشیا کو اسٹرنم سے کھینچکر علیحدہ کردو اور انٹر کاسٹل اسپیسز (intercostai spaces) پر پہنچتے ہی اینٹیریر کیوٹینیس نروز (anterior cutaneous nerves) اور پرفوریٹنگ برانچز آف دی انٹرنل میمری آرٹری (perforating branches of the internal mammary artery) کو جو اسٹرنم کے کنارے کے قریب

CC-0. In Public Domain. Gurukul Kangri Collection, Haridwar

عمقی فیشیا کو چھیدتی ہیں تلاش کرو۔ اگر شریانوں کو خوب شُر یا گیا ہے تو بالائی چھ انٹر کاسٹل اسپیسز میں سے
ہر ایک میں ایک شریان ملے گی۔ اغلب ہے کہ پہلی اسپیس میں کوئی عصب نہ ملے۔ مگر دوسری پانچ اسپیسز میں
ایک ایک عصب ملنا چاہیئے۔ تم شریانوں کو ان کے سرخ شربا کی وجہ سے جو ان میں ہوتا ہے پہچان
لو گے۔ ہر ایک کے ساتھ ایک ورید ہوتی ہے اعصاب سفید سفید تاگے سے ہوتے ہیں اور سفید باریک
ڈوروں سے متمائز نہیں ہوتے چھونے سے اعصاب عروق کی نسبت زیادہ سخت اور بہت زیادہ مضبوط معلوم
ہوں گے۔

عروق اور اعصاب دونوں کو ساتھ ساتھ جانبی طرف جہاں تک ہو سکے نکالو۔ جب انٹیریر
کوٹینیس نروز اور اُن کے ہمراہی عروق مل جائیں تو سپرا کلیویکولر نروز (supraclavicular nerves)
کو ڈھونڈو۔ ان کو پانے کے لئے اسٹرنم سے لے کر کاندھے تک کلیویکل کے بالائی کنارے کے ساتھ ساتھ پلاٹزما کے
ریشوں کو کاٹ دو۔ علٰحدہ شدہ عضلے اور فیشیا کے زیریں حصے کو نیچے کو الٹ دو اور اس کو اس کے نیچے کے فیشیا
سے چاقو کے ذریعہ علٰحدہ کرتے جاؤ۔ جب یہ ہو جائے۔ تو اُن اعصاب کو ڈھونڈو۔ جو سفید ڈوروں کی طرح
کلیویکل کو عبور کر کے نیچے کو جاتے اور اوپری فیشیا کی گہری تہ سے اتھلی تہ تک جاتے ہوئے دکھائی دیتے
ہیں۔ کلیویکل کے وسط کے قریب دو یا تین اعصاب ملیں گے۔ ایک اس کے اسٹرنم والے سرے (sternal 13
end) یعنے وسطانی سرے کے قریب اور دوسرا ایکرومین والے سرے (acromial end) یعنی پہلوی
سرے کے قریب فیشیا میں نیچے کو جاتا ہوا ڈلٹائڈ کے اگلے حصے پر ملیگا اوپری فیشیا میں جہاں تک اعصاب نیچے کو جاتے
ہوئے ملیں۔ انھیں دیکھتے جاؤ۔ یہ دوسری یا تیسری پسلی تک جاتے ہیں اور بعض اوقات ان کے ساتھ ٹرانسورس
اسکیپولر آرٹری کی شاخیں بھی ہوتی ہیں۔ جو کلیویکل سے اوپر عمقی فیشیا میں سے گزرتی ہیں۔ کلیویکل کے وسطانی
سرے کے قریب تھوریکو ایکرومیل آرٹری کی کلیویکولر برانچ سے آتی ہوئی چھوٹی چھوٹی شاخیں ملیں گی۔ اسی شریان
کی ایکرومیل برانچ کی شاخیں ایکرومین کے قریب۔ اور ڈیلٹو پیکٹورل مثلث میں ڈلٹائڈ برانچ کی شاخیں وقتاً
فوقتاً ملتی ہیں۔

جب تم کو سوپرا کلیویکولر نروز مل جائیں۔ اور تم اُن کو ان کے اختتام تک دیکھ لو۔ تو ایگزیلا کے
اینٹیر یر فولڈ اور پیکٹورلس میجر کے زیریں کنارے کیساتھ ساتھ اوپری فیشیا کو کاٹ دو۔ عمقی فیشیا پر پہنچتے ہی
اوپری فیشیا کے اگلے حصہ کو خطِ وسطی کی طرف الٹ دو۔ اور لیٹرل کوٹینیس نروز کی اگلی شاخوں کو تلاش
کرو جبکہ وہ پیکٹورلیس میجر کے کنارے کے گرد گھوم کر عمقی فیشیا کو چھیدتی اور اوپری فیشیا میں اندر کی طرف
جاتی ہیں۔

سوپرا کلیویکولر نروز۔ یہ اعصاب گردن میں تیسرے اور چوتھے سروائیکل نروز سے نکلتے ہیں
نیچے اترتے وقت پھیلتے ہیں گردن کے عمقی فیشیا کو چھیدتے اور پلاٹزما کے نیچے کلیویکل کو عبور کرتے ہیں۔ وقوع
کے لحاظ سے ان کو اگلی درمیانی اور پچھلی شاخوں میں تقسیم کیا جاتا ہے (تصویر 6) اس سلسلہ میں سے اگلی
شاخیں سب سے چھوٹی ہیں وہ کلیویکل کے وسطانی حصہ پر سے گزر کر وہیں نیچے کی جلد میں تمام ہوتی ہیں۔ درمیانی
شاخیں کلیویکل کے درمیانی حصہ پر سے گزرتی اور تیسری پسلی تک پیکٹورلیس میجر کے اوپر کے اوپری فیشیا میں
نیچے کو جاتی ہیں۔ پچھلی شاخیں کلیویکل کے جانبی ثلث کو عبور کرتی ہیں۔ اور آئندہ شانہ کی جلد تک جاتی ہوئی پائی 14
جائیں گی۔ اکثر ان کے ساتھ ٹرانسورس اسکیپولر آرٹری کی جلدی شاخیں ہوتی ہیں۔ انٹیریر کوٹینیس نروز
تھوریسک نروز کی اگلی شاخوں کے اختتامی ریشے ہیں۔ یہ اعصاب اسٹرنم کے کنارے کے قریب پیکٹورلیس
میجر اور عمقی فیشیا کو چھید کر سطحی ہو جاتے ہیں۔ پہلی انٹرا سپیس (interspace) کے سوا سب اسپیسز میں
ایک عصب ملتا ہے۔ ان اعصاب کے ساتھ انٹرنل میمری آرٹری کی کوٹینیس پرفوریٹنگ برانچز ملتی ہیں۔
جو ان اعصاب کے نکالنے میں بہترین راہ نما ثابت ہوتی ہیں ان اعصاب اور عروق میں سے اسٹرنم کے
اوپر کی جلد کیلئے باریک باریک شاخیں اور جانبی طرف جانے والی بڑی شاخیں ملتی ہیں۔ جن کو ہم اگزیلا کے انٹیریر فولڈ
تک جاتا ہوا پاتے ہیں۔

کوٹینیس پرفوریٹنگ آرٹری جو تیسرے انٹرا سپیس میں سے نکلتی ہے۔ عموماً سب میں بڑی ہوتی
ہے اور خاصکر عورتوں میں۔

لیٹرل کوٹینیس نروز۔ اگلے اعصاب سے بہت بڑے ہوتے ہیں تھوریسک نروز کی اگلی شاخوں سے نکلتے اور تھورکس کے پہلو پر اگزیلا کے انٹیریر فولڈ سے ذرا پیچھے ایک خط میں ظاہر ہوتے ہیں۔ پسلیوں کے انٹرا سپیسز (interspaces) میں سے ہوتے ہوئے تھورکس کی دیوار سے باہر آتے ہیں۔ اور سیرٹس انٹیریر عضلے کے پردے میں اگلی اور پچھلی شاخوں میں تقسیم ہوتے ہیں۔ آئندہ ایک موقع پر یہ شاخیں سیرٹس انٹیریر کی انگشتیوں میں سے نکلتی ہوئی ملیں گی اگلی شاخیں عموماً اپنی ساتھی پچھلی شاخوں سے ایک انچ آگے نکلتی اور پھر پیکٹورلیس میجر عضلہ کے نیچے والے کنارے پر سے ہو کر آگے کو چلی جاتی ہیں۔ اس سلسلے کے نیچے والے رکنوں میں سے کچھ باریک عصبی ریشے نکلتے ہیں۔ اور شکم کے ایکسٹرنل آبلیک عضلے کی انگشتیوں (digitations) کی اوپری سطحوں میں داخل ہوتے ہیں۔ یہ عضلہ شکم کی تقطیع کے وقت نظر آئے گا پچھلی شاخیں جسم کے پچھلے رُخ کی طرف لیٹیسمس ڈورسی عضلہ کے اگلے کنارے پر سے ہو کر گزرتی ہیں (تصویر 16)
اس وقت لیٹرل کوٹینیس نروز کی پچھلی شاخوں کو ڈھونڈنے کی کوشش کرنا مناسب نہیں۔ ان

Digitized by Arya Samaj Foundation Chennai and eGangotri

کا مطالعہ ایگزلا کے مشمولات کے ساتھ ہی خوب ہوگا۔

میما (mamma) میمری گلینڈ۔ چھاتی یا پستان ۔ عورت کے تھورکس کے اگلے اور کسی حد
تک بیرونی رخ پر پستان ایک گول ابھار بناتا ہے ۔ یہ اوپری فیشیا کے اندر واقع ہے اور اس کی ہموار شکل 15
زیادہ تر اس چربی پر منحصر ہے۔ جو اس فیشیا سے پستان کی ساخت میں داخل ہو گئی ہے ۔

اس کے وسط سے ذرا نیچے اور عموماً چوتھی انٹر کاسٹل اسپیس کے لیول پر پستان کے اوپر ایک مخروطی
ابھار پیپلا میمی (papilla mammae) یعنی سر پستان واقع ہے۔ سر پستان رنگ دار جلد کے ایک
گول ٹکڑے (ھالیزہ) (areola mammae) کے مرکز میں ہے سر پستان کے اندر اور ھالیزہ
کے نیچے چربی بالکل نہیں ہوتی۔ حمل کے دوسرے ماہ میں اس حصہ میں ایک عجیب تبدیلی واقع ہوتی ہے ۔ اس
وقت سر پستان اور ھالیزہ کی جلد کا ہلکا گلابی رنگ جو باکرہ ہونے کی حالت میں موجود تھا۔ ایک رنگین مادے
(pigment) کے جمع ہونے سے سیاہی مائل ہو جاتا ہے اور پھر کبھی اپنی اصلی شکل پر نہیں آتا ۔

پستان تھورکس کے پہلو پر افقی رُخ میں اسٹرنم کے کنارے سے لیکر ایگزلا کے وسطانی خط کے
عین قریب تک اور انتصابی رُخ میں دوسری کاسٹل آرچ سے چھٹی پسلی کی کری تک جاتا ہے اس غدے کا 16
دو تہائی حصہ پکٹورلیس میجر عضلہ کے اوپر واقع ہے اور باقی یعنی زیرین اور جانبی حصہ ایگزلا کے اینٹیریر فولڈ تک چلا
گیا ہے اور سریٹس اینٹیریر عضلہ اسکے اوپر واقع ہے ۔ اس حصہ سے جو پکٹورلیس میجر کے زیرین کنارے سے تعلق
رکھتا ہے ۔ ایک بڑھاؤ (prolongation) ایگزلا میں اوپر کو جاتا ہے ۔ اور تیسری پسلی تک پہنچتا ہے ۔

پستان کسی غلاف میں ملفوف نہیں ہے ۔ اور اس لحاظ سے دوسری اکثر گلینڈوں سے مختلف ہے۔
اس کے لختیے (lobes) اور لختکیں (lobules) ریشہ دار بافت کے ایسے ڈوروں کے درمیان پھیلے ہوئے
ہیں جو جلد سے عمقی فیشیا تک جانے کیلئے اوپری فیشیا میں گزرتے ہیں یہ ڈوری غدے کی ساخت کا اسٹروما (stroma)
یا ڈھانچہ بناتے ہیں اور اصلی غدوی بافت (glandular tissue) کے مختلف حصوں کو جو خلیوں کے 17
استروانی حلیوں پر مشتمل ہے سنبھالتے ایک کو دوسرے سے باندھ کر رکھتے اور گلینڈ کو جلد اور عمقی فیشیا دونوں
سے ملاتے ہیں ۔ جلد کی جانب جانے والے ڈوروں کو لیگامنٹس آف کوپر (ligaments of Cooper)
کہتے ہیں ۔

غدے کا اسٹروما اور بافت دونوں مل کر ایک مخروطی ابھار یعنی کارپس میمی (corpus
mammae) بناتے ہیں ۔ کارپس میمی کی سب سطحوں اور کناروں سے اسٹروما اور غدوی ساخت کے زائدے
نکلتے ہیں اور ان زائدوں کے درمیانی خلا میں چربی جمع ہو جاتی ہے ۔ جس کی وجہ سے اس غدے کی شکل گول ہے

CC-0. In Public Domain. Gurukul Kangri Collection, Haridwar

Digitized by Arya Samaj Foundation Chennai and eGangotri

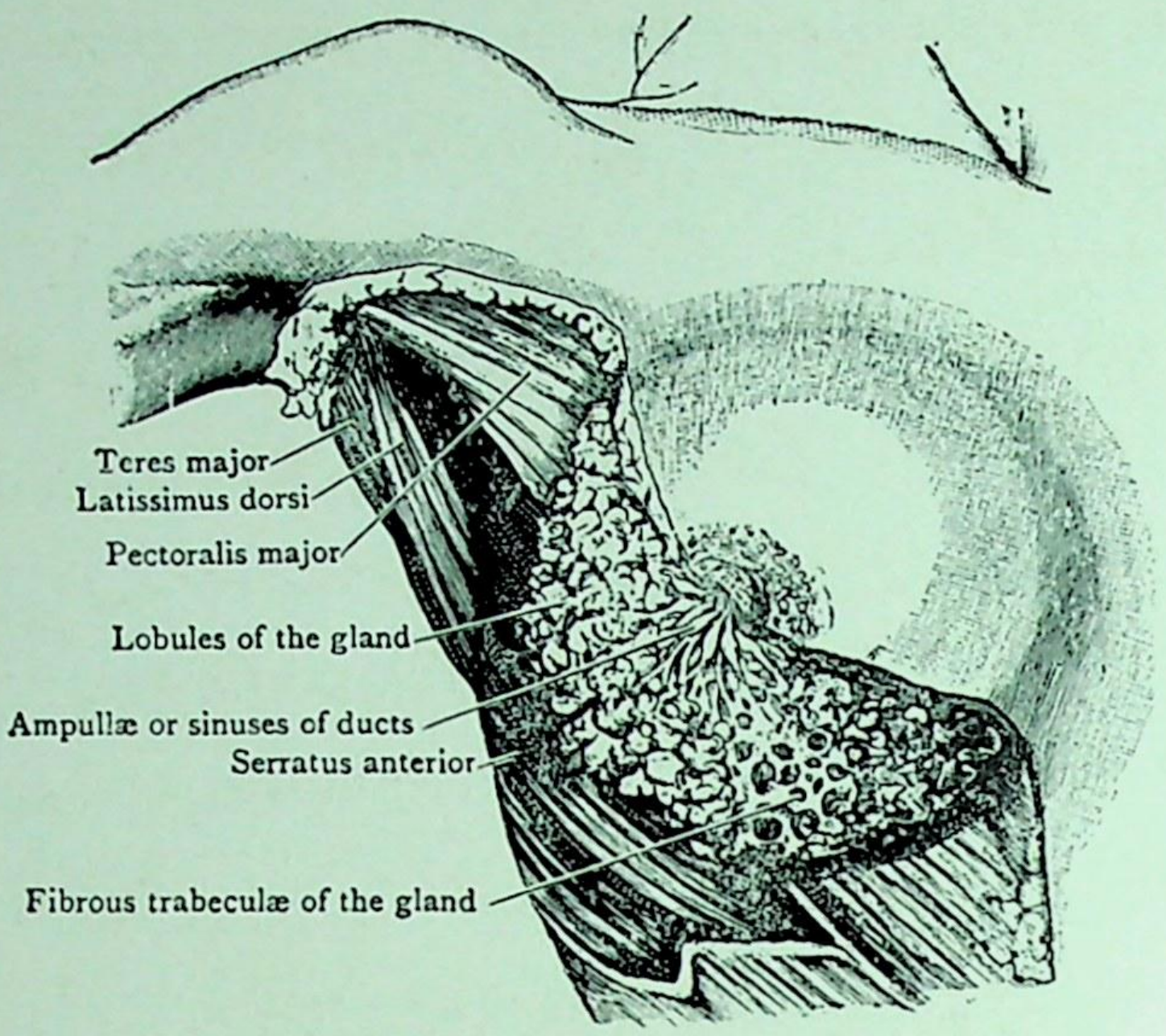

FIG. 7.—Dissection of the Mamma.

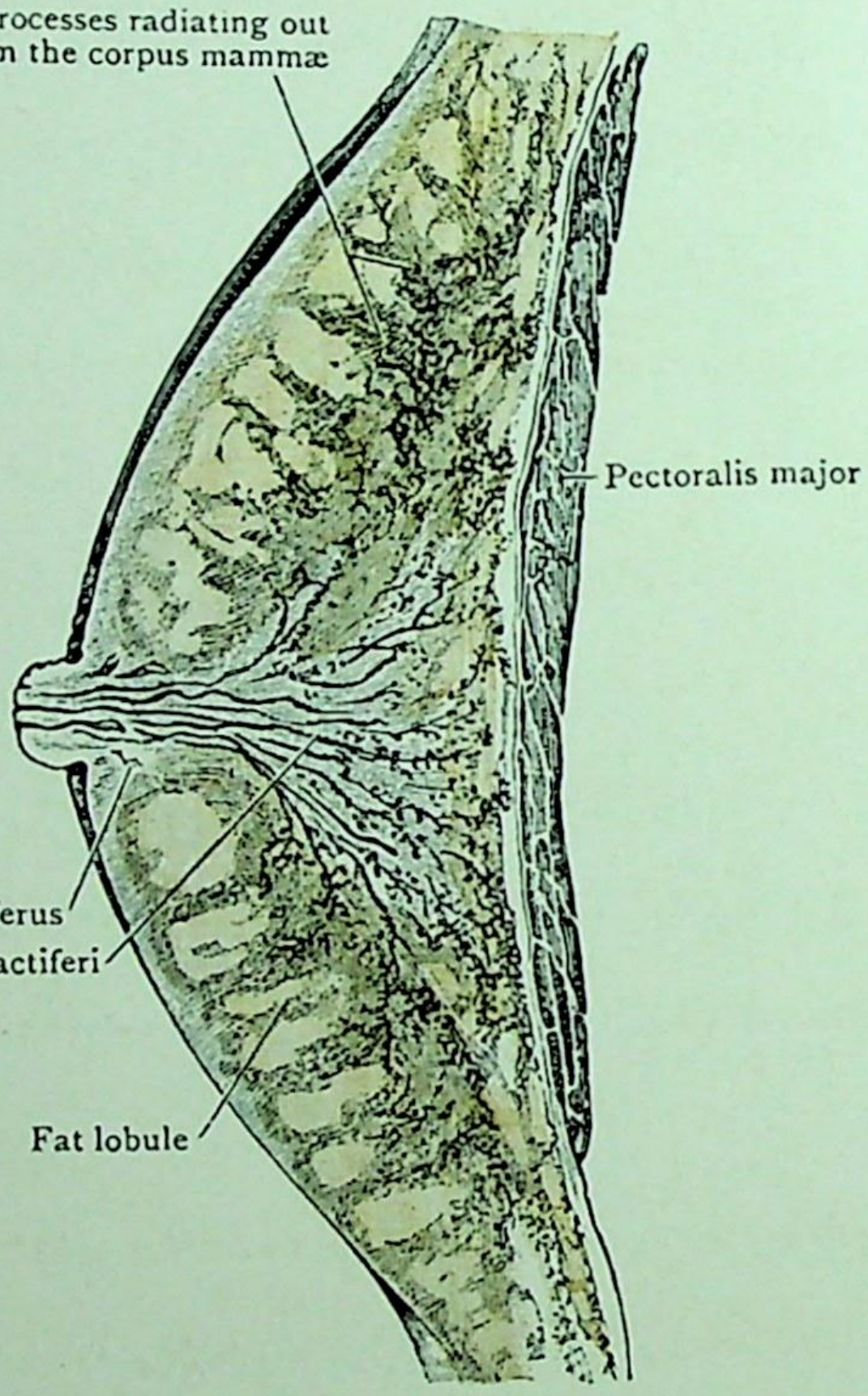

FIG. 8.—Section through a Mammary Gland prepared by the method recommended by Sir Harold Stiles.

CC-0. In Public Domain. Gurukul Kangri Collection, Haridwar

Digitized by Arya Samaj Foundation Chennai and eGangotri

CC-0. In Public Domain. Gurukul Kangri Collection, Haridwar

Digitized by Arya Samaj Foundation Chennai and eGangotri

اس غدے کی ذلیوں کے وہ حصے جو دودھ پیدا کرتے ہیں آپس میں ملکر چھوٹے اور بڑے مجموعے یعنی لختکیں اور لختے بناتے ہیں جو غدے کی ریشہ دار ساخت کے خلاؤں میں واقع ہیں اور ان ذلیوں کے وہ حصے جن میں سے ہوکر دودھ سر پستان تک جاتا ہے۔ ڈکٹس (ducts) کہلاتے ہیں چھوٹے ڈکٹس ملکر بڑے ڈکٹس بنتے ہیں اور آخر کار پندرہ یا زیادہ انتہائی نالیاں (terminal ducts) سر پستان کے قاعدے کی طرف رجوع ہوتی ہیں۔ اور لیکٹی فیرس ڈکٹس (lactiferous ducts) کہلاتی ہیں ھالیزہ کے نیچے ہر ایک ڈکٹ پر ایک تکلانما پھیلاؤ ہے جس کو لیکٹی فیرس سائینس (lactiferous sinus) کہتے ہیں۔ اس کے بعد ڈکٹ سکڑ جاتی ہے۔ اور سر پستان کی ساخت میں سے گزر کر اس کے راس پر کھلتی ہے۔ (تصاویر 8 , 7)

اچھی طرح شہر بائی ہوئی لاش میں انٹر کاسٹل آرٹریز کی باریک شاخیں اور انٹرنل میمری آرٹری کی پرفوریٹنگ برانچز پستان تک جاتی ہوئی دیکھی جاسکتی ہیں۔ اور دوسری عروق جن کو لیٹرل تھوریسک آرٹری کی اکسٹرنل میمری برانچز (external mammary branches) کہتے ہیں۔ پیکٹورلیس میجر کے کنارے کے گرد گھوم کر یا اس کے زیرین ریشوں کو چھید کر اس غدے تک جاتی ہوئی نظر آتی ہیں۔

ھالیزہ کے قریب اس کے زیرین کنارے اور اس کی گہری سطح سے پستان ان لمفی عروق کے ذریعے جو اس میں سے نکلتی ہیں۔ ایگزلری۔ اسٹرنل۔ اور انفرا کلیویکولر گلینڈس اور شکم کے لمفی عروق سے تعلق رکھتا ہے (تصاویر 9,14) لمفی عروق ایک معمولی تقطیع میں نمایاں نہیں ہوتیں۔ کیونکہ ان کو نمایاں کرنے کے لئے لاش کو خاص طریقوں سے تیار کرنا پڑتا ہے۔ مگر ان کو یاد رکھنا ضروری ہے کیونکہ پستان کے میلگننٹ ڈزیز (malignant disease) کے پھیلنے سے ان کا تعلق بہت ہی اہم ہے۔

مرد کا پستان بالکل ناقص (rudimentary) طرح کا ہے۔ اس کا سر پستان چھوٹا اور نکیلا ہوتا ہے۔ اور ھالیزہ کے ارد گرد بکھرے ہوئے بال ہوتے ہیں۔ جو عورت میں کبھی نہیں ہوتے۔

تقطیع۔ اگر لاش عورت کی ہو۔ تو تقطیع کار مندرجہ بالا تفصیلات کو سمجھنے کی کوشش کرے۔ وہ ڈورے 18
جن کو لیگامنٹس آف کوپر کہتے ہیں۔ پستان کی جلد الٹتے وقت دیکھے جا چکے ہیں (صفحہ 17) اب ھالیزہ کی جلد کو پستان کی سطح سے ہٹا کر سر پستان کی طرف لوٹانا چاہئے۔ ایسا کرتے وقت لیکٹی فیرس سائنسز (تصویر 7) اور ٹرمینل ڈکٹس کو پہچاننے کی کوشش کرو۔ اگر ممکن ہو تو سر پستان کی نالیوں (ducts) میں سے کسی ایک میں ایک سخت بال ڈالو اور نالی کے ساتھ لیکٹی فیرس سائنس تک لے جاؤ۔ اور پھر سائنس سے ڈکٹ کے گہرے حصے کا پتہ پستان کی ساخت تک لگاؤ۔ اب چاقو کی مدد سے اس گلینڈ کو ڈیپ فیشیا سے علیحدہ کرو۔ بالائی کنارے سے شروع کرو۔ اور غدے کو ہٹاتے وقت جال کے ان ڈوروں پر غور کرو جو غدے کی گہری سطح کو عمیقی فیشیا

CC-0. In Public Domain. Gurukul Kangri Collection, Haridwar

سے لاتے ہیں۔ اِنہی ڈوروں کے ساتھ ساتھ عروقِ خون اور عروق لمف جو پکٹورلیس میجر عضلہ میں سے گزرتی ہیں اس غدے میں داخل ہوتی اور اس میں سے باہر آتی ہیں۔ پستان کے جانبی کنارے کا ایک زائدہ اگزلا کے اینٹیریر فولڈ کے پیچھے اگزلا میں جاتا ہے۔ آخر کار لیٹرل تھوریسک آرٹری کی پستانی شاخیں جانبی کنارے پر اور اینٹیریر پرفوریٹنگ آرٹریز کی پستانی شاخیں وسطانی کنارے پر کاٹ کر غدے کو علیحدہ کرو۔ پھر شانے اور اگزلا کے خطوں کے عمقی فیشیا کا مطالعہ کرو۔

عمقی فیشیا۔ ثانوی خطہ کا عمقی فیشیا ایک مہین جھلی ہے جو پکٹورلیس میجر کو خوب ملفوف کرتی ہے اوپر کلیویکل سے اور وسطانی جانب اسٹرنم کے سامنے چپکی ہے۔ نیچے شکمی عضلوں کو ڈھانکنے والے عمقی فیشیا سے جا ملتی ہے اور پیکٹورلیس میجر عضلہ کے زیریں کنارے پر اگزلا کے فیشیا سے مسلسل ہے۔ ڈلٹو پکٹورل مثلث میں ایک پر اس اس کی گہری سطح سے ڈلٹائڈ اور پکٹورلیس میجر کے درمیان نیچے کو بڑھ کر کاسٹو کاریکائڈ میمبرین سے جا ملتا ہے اور زیادہ جانبی رخ میں یہ اس فیشیا سے جا ملا ہے جو ڈلٹائڈ عضلہ کا غلاف ہے کاسٹو کاریکائڈ میمبرین کا ذکر آئندہ آئے گا۔ (صفحہ 24)

ایگزلری فیشیا۔ (axillary fascia) شل ایک موٹی نمدنما جھلی کے ہے جو اگزلا کے قاعدہ پر ایک سرے سے دوسرے سرے تک پھیلتا ہے۔ آگے کی طرف پکٹورلیس میجر کو ڈھانکنے والے عمقی فیشیا سے ملا ہوا ہے۔ پیچھے لیٹسیمس ڈارسائی اور ٹیریز میجر عضلوں کے لفی غلافوں سے وسطانی جانب سیریٹس اینٹیریر کی گہری سطح والے عمقی فیشیا سے اور جانبی طرف بازو کے قریبی حصے کی وسطانی سطح کے فیشیا سے ملا ہوا ہے۔ یہ اگزلا کے کھوکھ کی جانب کھنچا اور اٹھا ہوا ہے۔ اور یہ اٹھاؤ زیادہ اس کی گہری سطح کا تعلق پکٹورلیس مائنر کو ڈھانکنے والے فیشیا اور کچھ خلائے اگزلا کے بھرنیوالے خانہ دار بافت (areolar tissue) کیساتھ الحاق ہونکی وجہ سے ہے۔ خوب شریانی ہوئی لاش میں بڑے شریانی تنے کے بعیدی حصے سے آنے والی ایک چھوٹی سی شریان اس 19
فیشیا کی سطح پر شاخ شاخ ہوتی دکھائی دیتی ہے۔

تقطیع۔ پکٹورلیس میجر اور ڈلٹائڈ کے درمیانی سلکس (sulcus) کے ساتھ عمقی فیشیا کو کاٹو اور کیفیلک وین (cephalic vein) (تصاویر 31،33) اور تھوریکو ایکرومیل آرٹری کی ڈلٹائڈ شاخ کو جو اس ورید کے ساتھ ساتھ چلتی ہے۔ نمایاں کرو۔ اِن ساختوں کو اِن کے اردگرد کے فیشیا کو ہٹا کر صاف کرنا چاہئے اِن دونوں عروق کے ساتھ ڈلٹو پکٹورل مثلث تک جاؤ جہاں یہ پکٹورلیس میجر کے بالائی کنارے کے پردے میں غائب ہو جاتی ہیں۔ ڈلٹو پیکٹورل ٹرائنگل میں ڈلٹو پکٹورل گلینڈس کو تلاش کرو۔ جو بعض وقت پائے جاتے ہیں لمفی غدے

Digitized by Arya Samaj Foundation Chennai and eGangotri

CC-0. In Public Domain. Gurukul Kangri Collection, Haridwar

Digitized by Arya Samaj Foundation Chennai and eGangotri

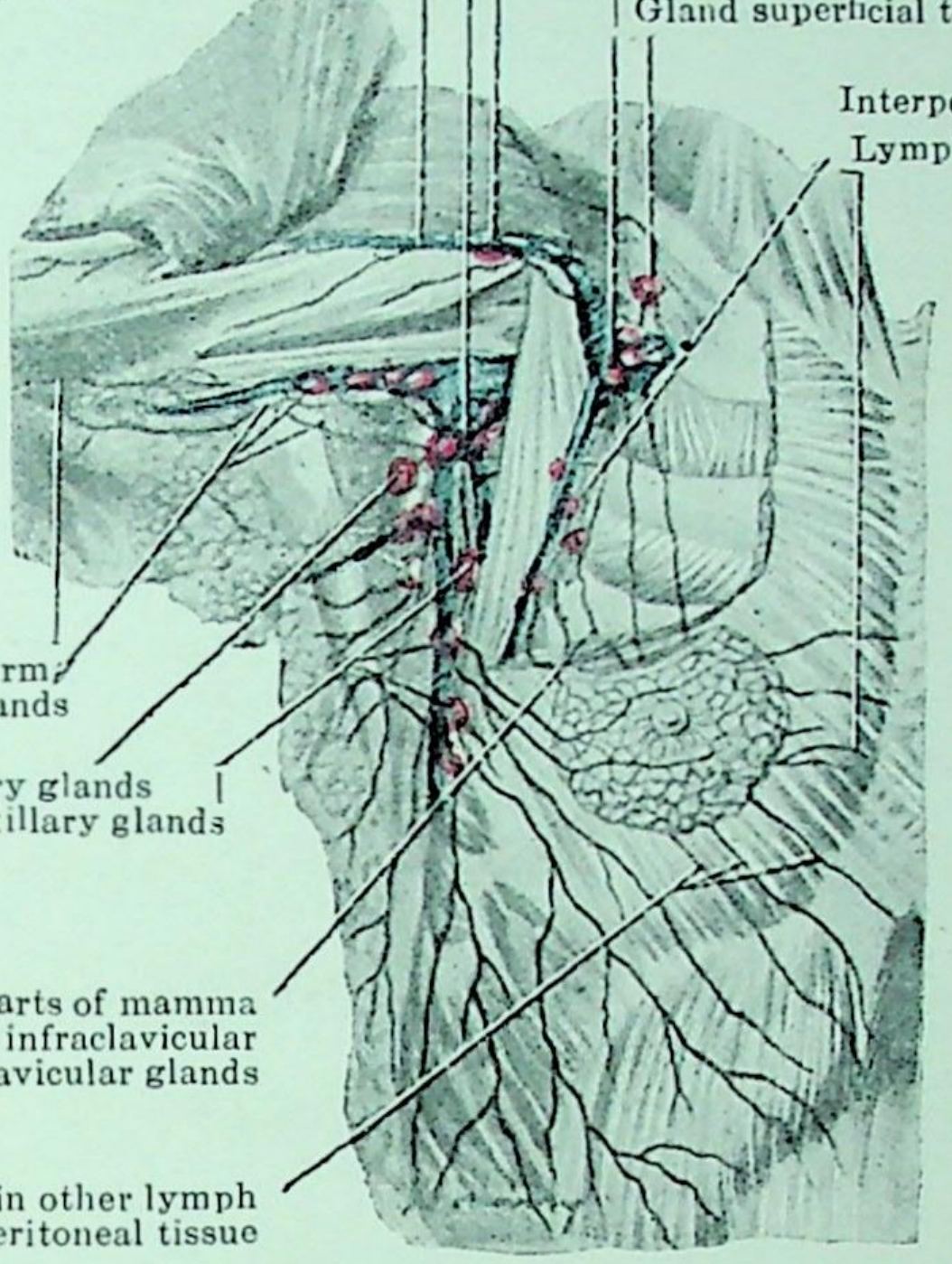

FIG. 9.—The Lymph Glands and Vessels of the Axilla an Mamma.

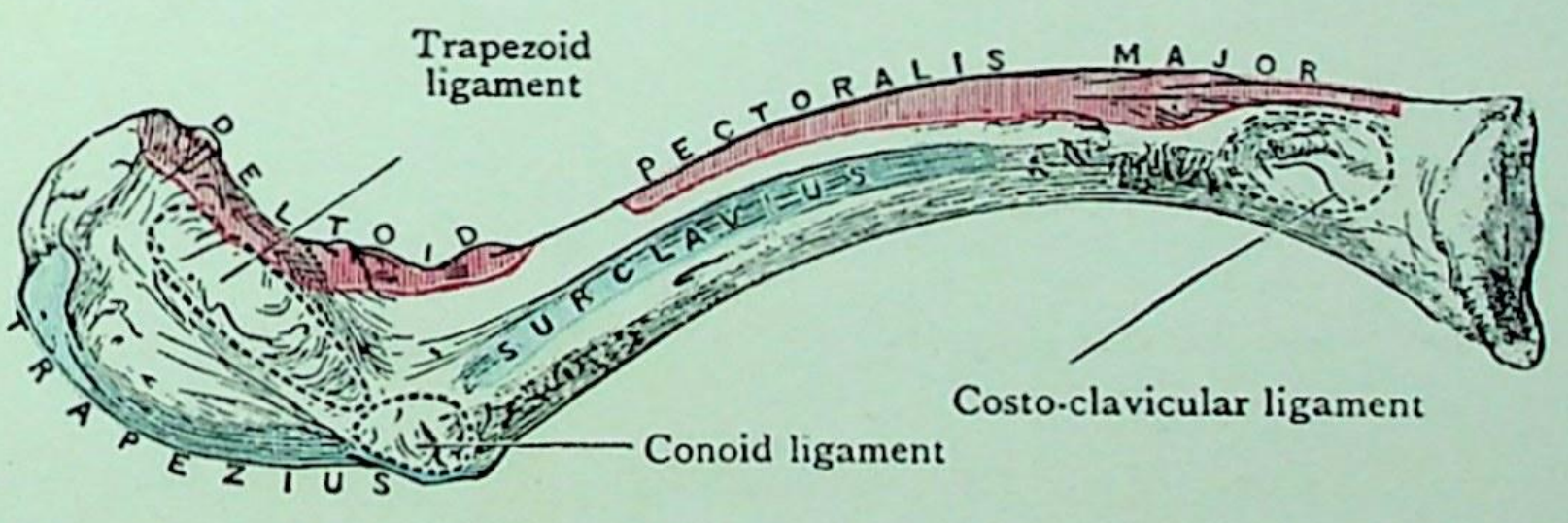

FIG. 10.—Inferior Surface of the Clavicle with the Attachments of the Muscles mapped out.

CC-0. In Public Domain. Gurukul Kangri Collection, Haridwar

Digitized by Arya Samaj Foundation Chennai and eGangotri

کافی دبیز بافت کے گول یا بیضوی اجسام ہیں اور رنگ میں مختلف ہوتے ہیں۔ ان کا رنگ زردی مائل گلابی۔ گلابی سرخی مائل بھورا ہلکا بھورا یا بعض حصوں میں بالکل سیاہ ہوتا ہے۔ انکی سطحیں عموماً چمکدار ہوتی ہیں اور ان کے کناروں سے بہت سی باریک عروق یعنی لمفی عروق چپکی ہوتی ہیں جو لمف کو ان غدوں کی طرف لاتی یا ان سے باہر لے جاتی ہیں لمف غدے جسامت میں بہت مختلف ہوتے ہیں۔ اور ڈلٹو پیکٹورل گلینڈز پن کے سر جیسے چھوٹے یا بڑے مٹر کے دانے کے برابر بڑے ہوتے ہیں جب ڈلٹو پکٹورل مثلث کے مشمولات کا مطالعہ ہو چکے تو ڈلٹائڈ کے اگلے حصے اور سارے پیکٹورلیس میجر کو صاف کرو اور آخر الذکر عضلے کو قدرتی طور پر اسٹرنم والے اور کلیویکل والے حصوں میں تقسیم ہوتا ہوا دیکھو۔

کسی عضلے کو صاف کرتے سے اس کی سطح پر کے کل عمقی فیشیا کو دور کرنا مراد ہے۔ اس میں کامیاب ہونے کے لئے تقطیع کار کو تین قواعد کی پابندی کرنی چاہئے (۱) عمقی فیشیا کو خوب زور سے کاٹے۔ حتے کہ عضلے کے سرخ ریشے نمایاں ہو جائیں۔ (۲) فیشیا کو دور کرتے وقت چاقو کی دھار عضلے کے ریشوں پر چلنی چاہئے (۳) کاٹتے وقت چاقو کا پھل عضلے کے ریشوں کے رخ میں رہے۔ اگر تقطیع کار پہلے اور دوسرے قاعدوں پر چلیگا تو عضلے پر فیشیا کی تیلی تہ نہیں بچے گی۔ اور تیسرے قاعدے پر چلنے سے یہ معلوم ہوگا کہ عضلے کے ریشوں کا رخ بدلنے کے ساتھ ساتھ اس کے تنگافوں کا رخ بھی بدلتا ہے۔ اگر کام ٹھیک کیا جائے۔ تو عمقی فیشیا عضلہ پر سے ریشہ دار ساخت کی ایک سالم اور بے چھدی تہ کی شکل میں اترے گا۔ اور عضلے کی سطح صاف نکل آئیگی۔

ڈلٹائڈ کا اگلا حصہ صاف کرنے کے لئے اس عضلہ کے اگلے کنارے کے ساتھ ساتھ عمقی فیشیا کو کاٹو اور عمقی فیشیا کو لوٹتے جاؤ۔ یہاں تک کہ جلد کے دامن کا قاعدہ آجائے جب فیشیا کو الٹا جائے گا۔ تو ایگزلری نرو کے چند جلدی ریشے اس عضلہ کی سطح کو چھیدتے دکھائی دیں گے۔ اور بازو کی لیٹرل کوٹینئیس نرو کے ریشے بھی ملیں گے۔ (تصاویر 33 ,32 ,31

پکٹورلیس میجر کو صاف کرنے کے لئے دائیں بازو میں عضلے کے بالائی کنارے پر شروع کرو۔ اور بائیں بازو میں زیریں کنارے پر مقدم الذکر صورت میں فیشیا کو نیچے کی طرف الٹو اور مؤخر الذکر میں اوپر کی طرف۔ فیشیا کو دور کرنے سے پہلے بازو کو دور یا کر (abduct) عضلہ کو تان لو۔

20 **ڈلٹو پکٹورل گلینڈز۔** جن کی جگہ بعض دفعہ اس حصہ میں ایک ہی گلینڈ ہوتا ہے۔ کیفلک وین کے ساتھ آنے والی عروق۔ لمفی عروق کے ذریعے بازو کے پہلوی رخ اور کاندھے سے لمف پاتے ہیں۔ اور یہ غدے اس لمف کو ان لمفی عروق کے سپرد کر دیتے ہیں۔ جو ان کو انفراکلیویکولر گلینڈز سے ملاتی ہیں (دیکھو تصاویر 30-9)

عضلہ پکٹورلیس میجر۔ یہ طاقت ور عضلہ تھوریکس کے اگلے رخ سے ہیومرس تک جاتا ہے

CC-0. In Public Domain. Gurukul Kangri Collection, Haridwar

اور ایک گہرے سلکس کے ذریعے کلیویکولر اور اسٹرنوکاسٹل حصوں میں منقسم ہے۔ یہ سلکس عضلہ کی ساری موٹائی میں سے گزرتا ہے۔ اور اس کے کلیویکولر اور اسٹرنوکاسٹل حصے سوائے اپنے منتہٰے (insertion) کے قریب کے ایک دوسرے سے بالکل علیحدہ ہوتے ہیں عضلہ کا کلیویکولر حصہ کلیویکل کی اگلی سطح کے وسطانی نصف پر ایک نشان سے چھوٹے چھوٹے وتری اور عضلی ریشوں کے ذریعے اٹھتا ہے۔ اسٹرنوکاسٹل حصے کے سطحی حصے کا آغاز لمبی ریشوں کے ذریعے (۱) اسٹرنم کی اگلی سطح (۲) اکسٹرنل آبلیک عضلہ (external oblique) کے
وتریفں (aponeurosis) سے (۳) کبھی کبھی اس کی کرّی کے قریب چھٹی پسلی سے ہوتا ہے۔ گہرے 21
حصّے کی ابتدا بالائی چھ پسلیوں کی کرّیوں سے عضلی ریشوں کی متغیر تعداد کے ذریعے ہوتی ہے۔

یہ عضلہ ایک پھیلے ہوئے دو ورقی وتر کے ذریعہ ہیومرس کے انٹرٹیوبرکلر سلکس (intertubercular sulcus) کے جانبی لب میں ختم ہو جاتا ہے۔ اور اس عضلہ کے ریشے وتر کی طرف مائل ہوتے وقت دوبارہ مرتب ہوتے ہیں۔ کلیویکولر حصہ کا بیشتر حصہ مشترکہ وتر کے اگلے ورق (lamina) میں مل جاتا ہے۔ لیکن سب سے وسطانی کلیویکولر ریشوں میں سے بعض ہیومرس میں اس وتر سے ہٹ کر براہِ راست وصل ہوتے ہیں۔ اور تھوڑے سے عمقی فیشیا سے مل جاتے ہیں اور باقی ریشے ڈلٹائڈ کے متصل حصے سے ملتے ہیں۔

عضلہ کے اسٹرنوکاسٹل حصے کے ریشے ایک ہی رُخ میں نہیں جاتے۔ بلکہ وہ سب منتہائی وتر کے ورقوں میں شامل ہوتے ہیں بالائی ریشے کسی قدر نیچے کو آتے۔ درمیانی ریشے افقی رخ میں چلتے اور زیرین ریشے اوپر کو چڑھتے اور ساتھ ہی باقی عضلہ کی گہری سطح تک پہنچ جاتے ہیں۔ اِس طرح عضلے کے لئے ایک صاف بھرا ہوا اور گول کنارہ بن جاتا ہے اور اسی سے اگزلا کا اینٹیریر فولڈ بنتا ہے۔ ہیومرس کے ساتھ اس عضلے کے اتصال کا مفصل مطالعہ تقطیع کی ایک آئندہ منزل میں ہوگا۔ (صفحہ 87)

پکٹورلیس میجر میں میڈیل اور لیٹرل تھوریسک نروز پھیلتے ہیں۔ یہ عضلہ جارحہ بالا کا نزدیانے والا (adductor) اور ہیومرس کا وسطانی گرداؤ یعنے وسطانی رُخ میں گھمانے والا ہے۔

اگزیلا (axilla) یعنی بغل پہلوئے صدر کے بالائی حصے اور بازو کے قریبی حصے کے درمیان ایک کھوکھ ہے۔ جب بازو کو جسم سے دُور پائیں۔ اور خانہ دار بافت جو اس کھوکھ کو بھرتی ہے نکال دی جائے تو خالی شدہ فضا ایک چارپہلوی ہرم (pyramid) کی شکل ہوتی ہے اور اِس فضا کا راس یا تنگ حصہ
کاریکائڈ پراسس کے عین وسطانی جانب رہتا ہے۔ اور گردن کی جڑ کی طرف اوپر کو جاتا ہے۔ مگر اس کا چوڑا 22
حصہ یا قاعدہ نیچے کو رُخ رکھتا ہے۔ اسکی وسطانی دیوار تھورکیس سے بنتی ہے۔ اور جانبی دیوار کی نسبت جو بازو سے

Digitized by Arya Samaj Foundation Chennai and eGangotri
CC-0. In Public Domain. Gurukul Kangri Collection, Haridwar

Digitized by Arya Samaj Foundation Chennai and eGangotri

CC-0. In Public Domain. Gurukul Kangri Collection, Haridwar

Digitized by Arya Samaj Foundation Chennai and eGangotri

1. Proximal end of humerus.
2. Scapula.
3. Rib.
4. Pectoralis major.
5. Serratus anterior.
6. Subscapularis.
7. Axillary vein.

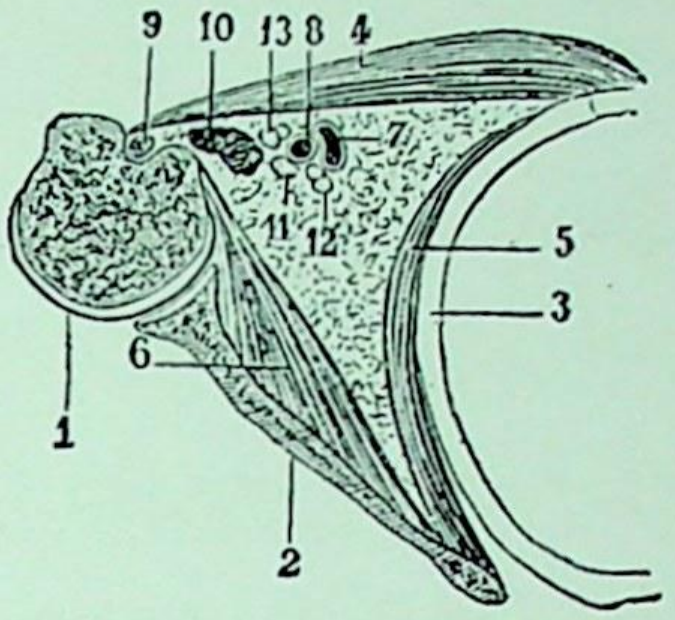

8. Axillary artery.
9. Long head of biceps.
10. Conjoined origin of short head of biceps and coraco-brachialis.

11, 12, 13. Brachial nerves.

FIG. 11.—Diagram of section through the Axilla of the Left Side.

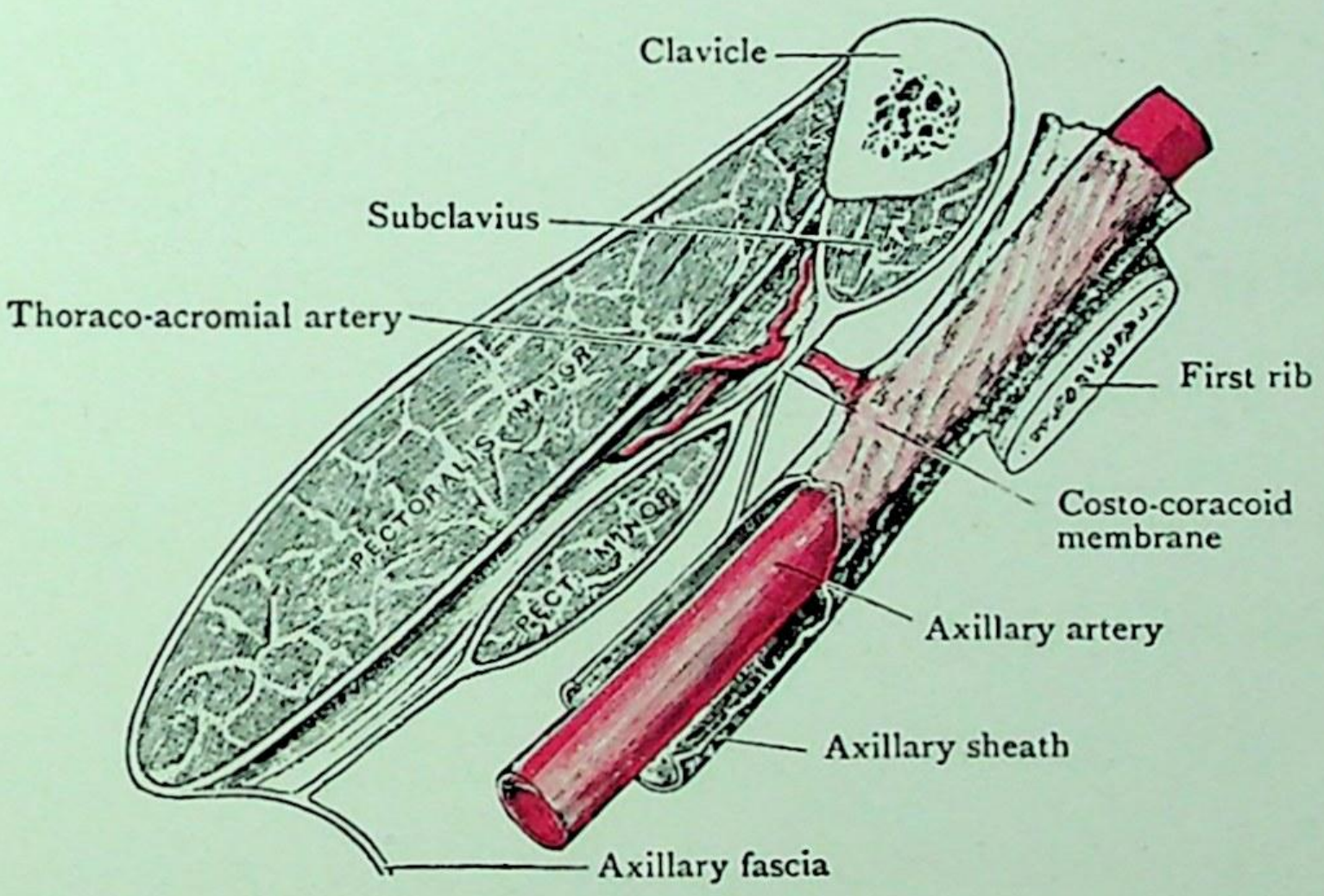

FIG. 12.—Diagram of the Costo-coracoid Membrane.

CC-0. In Public Domain. Gurukul Kangri Collection, Haridwar

Digitized by Arya Samaj Foundation Chennai and eGangotri

بنی ہے۔ وسعت میں زیادہ ہے۔ اس کے معنی یہ ہیں۔ کہ اگلی اور پچھلی دیواریں جانبی رخ میں جاتی ہوئی ایک دوسری کے قریب آجاتی ہیں۔ اور چونکہ پچھلی دیوار اگلی دیوار کی نسبت اوپر سے نیچے تک بڑی ہے۔ قاعدۂ ایگزلا کا پچھلا کنارہ اگلے کنارہ سے زیادہ نیچا ہے۔

اِس فضا کی تقطیع شروع کرنے سے پہلے تقطیع کار کو اس فضا کی حدود اور اس کے مشمولات کی ترتیب وقوع سے عام واقفیت ہونی چاہئے۔

ایگزلا کی حدود۔ ایگزلا کی حدود اربعہ یہ ہیں۔ (۱) اگلی (۲) پچھلی (۳) وسطانی (۴) جانبی۔ اگلی دیوار دونوں پکٹورل عضلوں سب کلیویس (subclavius) عضلہ اور اس فیشیا سے بنی ہے۔ جو پیکٹورلیس مائنر کو ڈھانپتا اور اپنے بالائی کنارے کے ذریعے کلیویکل سے چپکا اور اپنے زیرین کنارے کے ذریعے ایگزلا کے فرش اور بازو کے وسطانی پہلو کے عمقی فیشیا سے پیوستہ ہے۔ پیکٹورلیس میجر ایگزلا کی اگلی دیوار کی اوپری تہ بناتا ہے۔ اور ساری دیوار کو ڈھانکے ہوئے ہے پکٹورلیس مائنر پکٹورلیس میجر کے پیچھے واقع ہے۔ اور اگلی دیوار کے وسطانی ثلث کی ساخت میں حصہ لیتا ہے۔ وہ فیشیا جو پکٹورلیس مائنر اور کلیویکل کے درمیانی خلا کو پُر کرتا ہے۔ کاسٹو کاریکائڈ میمبرین کہلاتا ہے۔ یہ فیشیا اوپر کے حصے میں سب کلیویس عضلہ کو ڈھانکنے کے لئے دو تہوں میں پھٹ جاتا ہے۔ اور دوسرے مقامات کی نسبت اِس عضلہ کے زیرین کنارے کے قریب زیادہ مضبوط ہوتا ہے۔ اگلی دیوار کا زیرین کنارہ ہی ایگزلا کا اینٹیریر فولڈ ہے۔ یہ فولڈ پکٹورلیس میجر کے زیرین کنارے سے بنتا اور وسطانی جانب پیکٹورلیس مائنر کے زیرین کنارے سے اس کی مضبوطی ہوتی ہے اور سینہ کے پہلو کے قریب مائنر کا ہی کنارہ میجر کے کنارے سے بڑھ جاتا ہے۔

ایگزلا کی پچھلی دیوار سب اسکیپولیرس (subscapularis) عضلہ کے جانبی حصے لیٹسی مس ڈارسائی کے ایک حصے اور اس کے وتر اور ٹیریز میجر عضلے سے بنتی ہے۔ سب اسکیپولیرس اسکیپولا کی کاسٹل سطح کو ڈھانکتا ہے لیٹسی مس ڈارسائی پشت کی جانب ٹیریز میجر کے زیرین کنارے کے گرد گھوم کر سامنے آتا ہے۔ اس لئے پچھلی دیوار کا زیرین کنارہ جو ایگزلا کا پوسٹیریر فولڈ ہے۔ اپنے وسطانی حصے میں لیٹسی مس ڈارسائی اور اپنے جانبی حصے میں ٹیریز میجر کے زیرین کنارے سے بنتا ہے۔

ایگزلا کی وسطانی دیوار میں بالائی پانچ پسلیوں کے کچھ حصے اور ان کے درمیانی انٹر کاسٹل عضلے ہوتے ہیں۔ اِن ساختوں کو سیریٹس اینٹیریر عضلے کی ہم شمار انگشتیاں ڈھانکے ہوئے ہیں۔

جانبی دیوار ہیومرس کاریکو بریکی ایلس (coracobrachialis) اور بائی سیپس بریکی آئی عضلے کے چھوٹے سر کے قریبی جڑے ہوئے حصوں سے بنتی ہے۔ اس خطہ کے راس پر وہ تنگ ثلث وقفہ ہے

CC-0. In Public Domain. Gurukul Kangri Collection, Haridwar

Digitized by Arya Samaj Foundation Chennai and eGangotri

جو ایگزلا کو گردن سے ملاتا ہے۔ اس کو اکثر سروائی کو ایگزلیری کنال (cervico-axillary canal) کہتے ہیں۔ اِس وقفہ کے آگے کلیویکل۔ وسطانی جانب پہلی پسلی کا بیرونی کنارہ اور پیچھے اسکیپولا کا بالائی کنارہ ہیں اِس میں سے ہو کر ایگزلری عروق اور بریکیل پلیکسس (brachial plexus) کے نرو کارڈس (nerve cords) بازو سے گردن کو جاتے ہیں۔ اِس خط کا کشادہ قاعدہ یا فرش ایگزلری فیشیا سے بند ہوتا ہے۔

ایگزلا کے مشمولات۔ ایگزلری آرٹری اور وین اور بڑے بریکیل نروز جو جارحہ بالا میں پھیلتے ہیں اور ایگزلا کی لمفی عروق اور لمفی گلینڈس ایگزلا کے اہم ترین مشمولات ہیں۔ یہ سب ایگزلا کی چربی میں جمے ہوئے ہیں۔ اِس خطہ کے راس کے سوا عروق اور اعصاب جانبی دیوار کے بہت قریب ہوتے ہیں۔ اور بازو کی کل حرکات میں اسی دیوار کے ساتھ رہتے ہیں۔

تقطیع۔ پکٹورلیس میجر کے کلیویکل والے ریشوں کو کلیویکل کے ساتھ ساتھ ان کے اتصال کے بالکل نیچے
کاٹو۔ اور اُن کے منتہےٰ کی طرف لوٹ دو۔ اِس کے ساتھ ہی لیٹرل اینٹیریر تھوریسک نرو کی شاخوں کو ظاہر کرلو۔ جو اِس
عضلہ کی گہری سطح میں داخل ہوتی ہیں۔ کیفیلک وین اور تھوریکوایکرومیل آرٹری کی ڈلٹائڈ شاخ کے ساتھ وسطانی
جانب پکٹورلیس میجر کے کلیویکولر حصے کے نیچے جاؤ۔ اور اس آرٹری کی ایکرومیل اور پکٹورل شاخوں کی گرفت کرلو اور
اِن عروق کو صاف کرو۔ کلیویکل کے بالکل نیچے کاسٹو کاریکائڈ ممبرین اور اس سے زیادہ نیچے اور جانبی رُخ میں 24
پکٹورلیس مائنر کے جانبی حصے کے فیشیا کو نمایاں کرو۔ پکٹورلیس میجر کے اسٹرنوکاسٹل حصے کو اسٹرنم کے پہلوی کنارے سے تقریباً
دو انچ کے فاصلہ پر کاٹو وسطانی حصے کو وسطانی سطح مستوی کی طرف لوٹ دو اور پسلیوں کی کریوں اسٹرنم اور شکم کے اسٹرنل ابلیک
عضلے کے وتریف کیساتھ اسکے اتصال کی تصدیق کرو عضلہ کے جانبی حصہ کو بازو کیجانب لوٹ دو۔ جب ایسا کرو۔ تو میڈیل انٹیریر
تھوریسک نرو کو محفوظ کرلو۔ جو پکٹورلیس مائنر میں سے گزر کر پکٹورلیس میجر میں تمام ہوتا ہے۔ پکٹورلیس میجر کے منتہےٰ کو ملاحظہ کرو
اور دیکھو کہ اِس کا وتر منتہےٰ دو جڑے ہوئے ورقوں سے بنا ہے۔ جو آپس میں نیچے کی جانب جڑے ہیں۔ بالفاظِ دیگر
یہ وتر خود اپنے اوپر دوھرا ہو گیا ہے۔ اور اِن دو ورقوں کے درمیان اکثر ایک مخاطی کیسہ (mucous
bursa) یعنی لعابی کیسہ ہوتا ہے۔ کلیویکولر اور بالائی اسٹرنوکاسٹل ریشے اگلے ورق سے چپکے ہیں۔ اور زیرین
اسٹرنوکاسٹل ریشے پچھلے ورق سے۔ دونوں ورق ہیومرس کے انٹرٹیوبرکلر سلکس (intertubercular
sulcus) کے جانبی لب سے چپکے ہیں۔ مگر گہرا ورق زیادہ قریبی لیول تک چڑھ جاتا ہے اور فیشیا کی ایک تہ کے
ساتھ مل جاتا ہے۔ جو ہیومرس کے لیسر ٹیوبرکل (lesser tubercle) سے چپکا ہے۔ وترِ منتہےٰ کا زیرین حصہ
بازو کے عمیق فیشیا کے ساتھ ملا ہوا ہے۔

CC-0. In Public Domain. Gurukul Kangri Collection, Haridwar

Digitized by Arya Samaj Foundation Chennai and eGangotri

جب پکٹورلیس میجر پورا الوٹ جائے گا۔ تو فیشیا کی ایک مسلسل تہ ملے گی۔ جو اوپر کلیویکل سے لے کر نیچے ایگزلا کے فیشیا تک جاتی ہے۔ اور وسطانی جانب تھوریکس کی دیوار سے لے کر جانبی طرف بازو تک پہنچتی ہے۔ فیشیا کی اس چادر کو کلیوی پکٹورل فیشیا (clavipectoral fascia) یا سسپنسری لیگامنٹ آف دی ایگزلا (suspensory ligament of the axilla) کہتے ہیں۔ یہ اسی فیشیا کے اوپر کلیویکل اور نیچے ایگزیلری فیشیا کے ساتھ وابستہ ہونے کا نتیجہ ہے کہ بازو کو جسم سے دور ہٹاتے وقت کلیویکل اونچی ہو جاتی ہے اور ایگزلا کا قاعدہ اوپر کو اٹھ جاتا ہے۔ پکٹورلیس مائنر عضلہ سینہ کی دیوار میں اپنے مبدا، سے اسیپکولا کے کاریکائڈ پراسس میں اپنے منتہے تک ترچھا جاتا ہوا کلیوی پکٹورل فیشیا کی ساخت میں سے گزرتا اور اس کو تین حصوں میں تقسیم کرتا ہے (۱) عضلے سے اوپر کا حصہ (۲) وہ حصہ جو عضلے کے لئے غلاف بناتا ہے اور (۳) عضلے سے نیچے کا حصہ۔ بالاترین حصے کو کاسٹو کاریکائڈ میمبرین کہتے ہیں۔ اور درمیانی حصہ پکٹورلیس مائنر کا غلاف ہے۔ زیرترین حصے کے لئے کوئی خاص نام نہیں ہے۔ مگر یہ جاننا چاہیے کہ یہ حصہ پکٹورلیس میجر کے زیرین حصے کے پیچھے ہوتا ہے اور ایگزلا کی عروق اور اعصاب کے بعیدی حصوں کا غلاف بناتا ہے۔

کاسٹو کاریکائڈ میمبرین۔ کلیویکل اور پکٹورلیس مائنر کے درمیان کے وقفے کو بھرتی ہے۔ وسطانی جانب پہلی پسلی سے لے کر جانبی طرف کاریکائڈ پراسس تک اور اوپر کلیویکل سے لے کر نیچے پکٹورلیس مائنر تک پھیلتی ہے۔ اس کا بالائی حصہ اگلی اور پچھلی تہوں میں منقسم ہے۔ جو کلیویکل کے ہم نام کناروں سے چپکی ہوئی ہیں ان کے درمیان سب کلیویس عضلہ ہے۔ اس جھلی کا مضبوط ترین حصہ وہ ہے جو سب کلیویس کے زیرین کنارے کے ساتھ ساتھ پہلی پسلی سے کاریکائڈ پراسس تک پھیلتا ہے۔ اس حصہ کو اکثر کاسٹو کاریکائڈ لیگامنٹ کہتے
25 ہیں۔ یہ میمبرین نیچے پکٹورلیس مائنر کے لفی غلاف اور پیچھے بغلی عروق کے لفی غلاف سے ملحق ہے (تصویر 12)
پکٹورلیس مائنر کے بالائی کنارے سے اوپر کفیلک وین۔ تھوریکو ایکرومیل عروق اور لیٹرل اینٹیریر تھوریسک نرو اس میں سے گزرتے ہیں۔ غور کرنے سے معلوم ہوگا۔ کہ (۱) اس جھلی کے ریشے وسطانی جانبی رخ میں جاتے ہیں (۲) جب بازو دور ہٹایا جائے تو وہ تن جاتے ہیں (۳) جب بازو کو جسم کے ساتھ لگا دیا جائے۔ تو یہ ریشے ڈھیلے ہو جاتے ہیں۔ سرجن ایگزلری آرٹری کو باندھتے وقت ان باتوں سے فائدہ اٹھاتا ہے۔

تقطیع۔ کاسٹو کاریکائڈ میمبرین کے بالائی حصے کی اگلی تہ کو کاٹو۔ اور سب کلیویس عضلے کو نمایاں کرو۔ چاقو کا دستہ سب کلیویس عضلہ کے زیرین کنارے کے نیچے ڈال کر عضلہ کے عقب میں اوپر کو لے جاؤ۔ اور اس جھلی کے بالائی حصے کی پچھلی تہ کو عیاں کرو۔ اس جھلی کے پس ماندہ حصوں کو دور کر کے کفیلک وین کو اس کے ایگزلری وینا

CC-0. In Public Domain. Gurukul Kangri Collection, Haridwar

میں ملنے تک ۔ تھوریکو ایکرومیل آرٹری کو ایگزلری ٹرنک تک ۔ اور لیٹرل اینٹیریر تھوریسک نرو کو بریکیل پلیکسس کے لیٹرل کارڈ تک نکالو ۔ ایگزلری آرٹری اور وین کے قریبی حصوں اور بریکیل پلیکسس کے لیٹرل کارڈ کو صاف کرو ۔ دیکھو کہ ایگزلری آرٹری کے وسطانی جانب اور کسی قدر آگے کو ہے ۔ اور یہ کہ جب بازو کو جسم کے پہلو سے دُور ہٹایا جائے ۔ تو یہ وین ارٹری کے آگے آجاتی ہے ۔ پلیکسس کا لیٹرل کارڈ آرٹری کے جانبی رُخ میں اور پیچھے کو ہے ۔ پکٹورلیس مائنر کے بالائی کنارے کے پیچھے میڈیل اینٹیریر تھوریسک نرو ملے گا ۔ اور دیکھو کہ میڈیل اور لیٹرل اینٹیریر تھوریسک نروز کے درمیان ایگزلری آرٹری کے سامنے اور کاسٹو کاریکائڈ میمبرین کے پیچھے ایک ارتباطی (communicating) نرو ہے ۔ پکٹورلیس مائنر عضلے کو 26
صاف کرو ۔ لیکن اینٹیریر تھوریسک نرو کو ضرر نہ پہنچے ۔ جو اس عضلے میں سے گزرتا ہے ۔

پکٹورلیس مائنر عضلہ ۔ یہ عضلہ شکل میں مثلث ہے اس کا آغاز (۱) تیسری چوتھی اور پانچویں پسلیوں کے سروں سے جہاں وہ اپنی کرُیوں سے ملتی ہیں ۔ (۲) انٹرکاسٹل اسپیسز کے عضلوں کو ڈھانکنے والے فیشیا سے ہوتا ہے ۔ اس کے ریشے اوپر کو اور جانبی طرف جاتے ہیں ۔ اور اس کا وتر منتہے کاریکائڈ پراسس کے افقی حصہ کی بالائی سطح اور اگلے وسطانی کنارے سے جا ملتا ہے ۔ جب یہ عضلہ حرکت کرتا ہے تو اسکیپولا کو نیچے اور آگے کی طرف کھینچتا ہے ۔ اور کاندھے کو جھکاتا ہے ۔ اس میں میڈیل اینٹیریر تھوریسک نرو پھیلتا ہے ۔ پکٹورلیس مائنر کا بیشتر حصہ پکٹورلیس میجر سے چھپا ہوا ہے ۔ لیکن اس کے نیچے والے کنارے کا اسفل اور وسطانی حصہ سینہ کے پہلو پر پکٹورلیس میجر کے نیچے دکھائی دیتا ہے ۔ اس کا منتہے ڈلٹائڈ کے اگلے ریشوں سے چھپا ہے ۔

تقطیع ۔ پکٹورلیس مائنر سے نیچے کلیوی پکٹورل فیشیا کو دُور کر کے ایگزلا کے زیرین حصے کو کھولو اور بازو کے عمقی فیشیا کو بھی ایگزلا کی جانبی حد کے خطہ سے دُور کر دو ۔

پکٹورلیس مائنر کے نیچے جانبی حصے سے شروع کرو اور کاریکوبریکی ایلیس (coracobrachialis) اور بائی سپس (biceps) کے چھوٹے سرے کو اس مقام پر صاف کر دو ۔ جہاں یہ دونوں کاریکائڈ پراسس کے سرے سے چل کر بازو میں داخل ہوتے ہیں ۔ کاریکوبریکی ایلیس کے وسطانی کنارے پر ایگزلری آرٹری کو دیکھو ۔ میڈین نرو (median nerve) کا تنا اس شریان اور عضلہ کے درمیان ہے اور پکٹورلیس مائنر کے زیرین کنارے پر اس نرو کا وسطانی سرا (medial head) شریان کے سامنے سے گزرتا ہے ۔ کاریکوبریکی ایلیس کو جانبی طرف کھینچو ۔ اور پکٹورلیس مائنر کے نیچے ہی مسکولو کیوٹینیس (musculocutaneous) نرو اس کی گہری سطح میں داخل ہوتا ہوا ملے گا ۔ مسکولو کیوٹینیس نرو کے اوپر اور جانبی طرف اس کی اس شاخ کو ڈھونڈو ۔ جو کاریکوبریکی ایلیس میں پھیلتی ہے ایگزلری وین آرٹری کے

Digitized by Arya Samaj Foundation Chennai and eGangotri

CC-0. In Public Domain. Gurukul Kangri Collection, Haridwar

Digitized by Arya Samaj Foundation Chennai and eGangotri

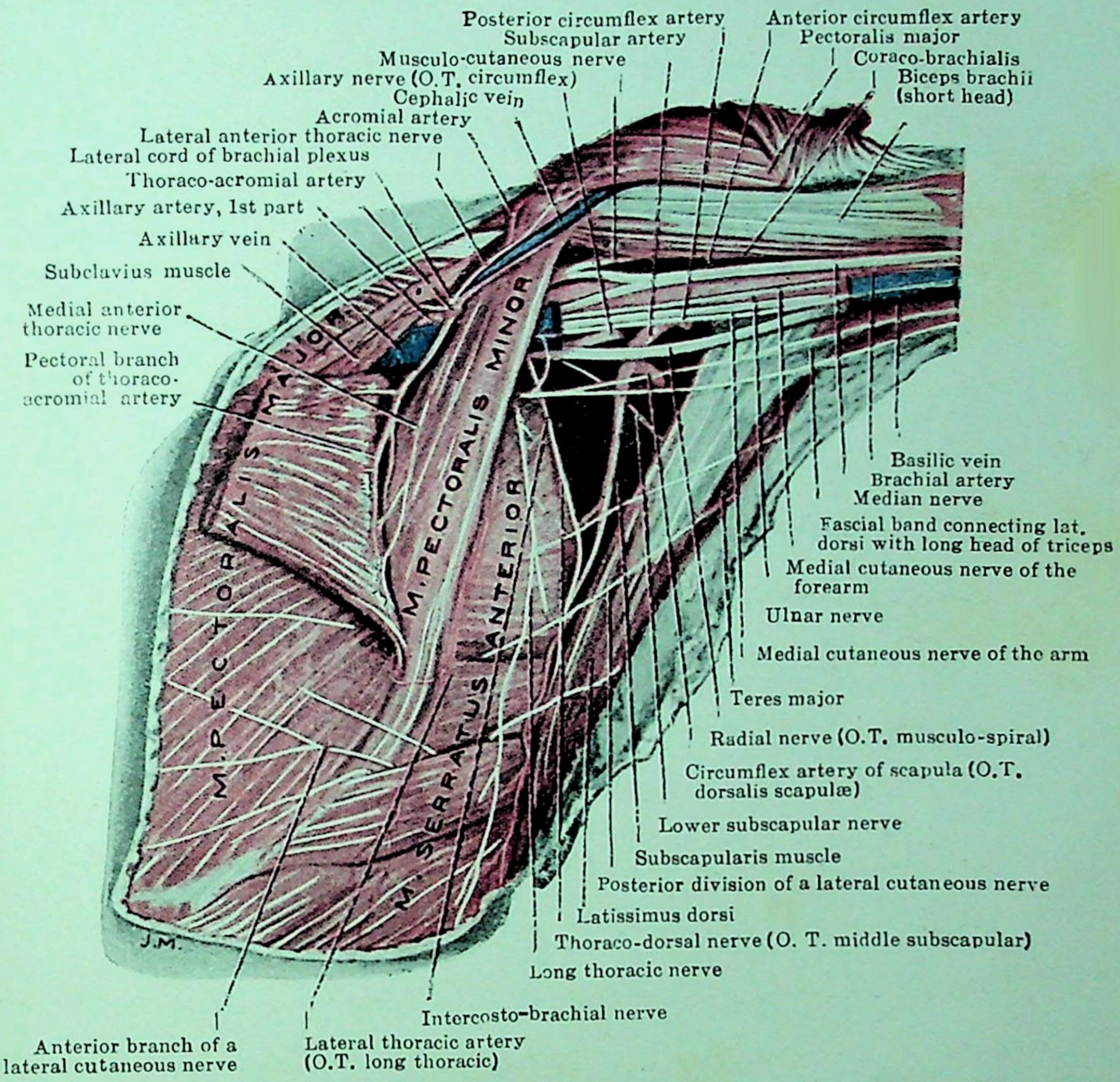

FIG. 13.—The contents of the Axillary Space exposed by the reflection of the Pectoralis Major and the subjacent fascia, and the removal of the fat and glands.

CC-0. In Public Domain. Gurukul Kangri Collection, Haridwar

Digitized by Arya Samaj Foundation Chennai and eGangotri

وسطانی جانب ہے اور اگلی جانب آرٹری اور وین کے درمیان فاصلہ میں پیش بازو کا میڈیل کوٹینیس نرو ہوتا ہے۔ وین کیساتھ
ساتھ وسطانی جانب بازو کا کوٹینیس نرو جاتا ہے اس کو گرفت کرو۔ اور اس ارتباطی (communicating) نرو
تک جاؤ جو انٹرکاسٹو برکیل نرو سے اس نرو تک آتا ہے (تصویر 13) ساتھ ہی بغلی لمفی گلٹیوں کے جانبی گروہ کو پہچان کر
محفوظ کر لو۔ یہ گلٹیاں ایگزلری وین کے وسطانی جانب ہوتی ہیں۔ انٹرکاسٹوبرکیل نرو کو گرفت کرو اور اسکے ساتھ وسطانی جانب
اس مقام تک جاؤ جہاں یہ دوسرے انٹرکاسٹل اسپیس سے نکلتا ہے اور اسکو جانبی طرف بازو کے وسطانی اور پچھلے رخ تک دیکھو جہاں یہ پھیلتا ہے۔

انٹرکاسٹوبرکیل نرو کے پھیلاؤ کو نمایاں کرنے کے لئے اور ایگزلا کی وسطانی اور پچھلی دیواروں تک بہتر
27 رسائی حاصل کرنے کے لئے ایگزلری فیشیا کو بازو کے فیشیا سے علٰحدہ کرنا ضروری ہے جب یہ ہو چکے تو تقطیع کار ایگزلا
کی وسطانی دیوار کی طرف توجہ کرے۔ اور انٹرکاسٹل نروز کی جانبی شاخوں کی اینٹیریر اور پوسٹیریر ڈویژنوں کو
اس مقام پر تلاش کرے جہاں وہ سریٹس اینٹیریر کی انگشتیوں کے درمیان سے ایکسٹرنل اوبلیک کے زیریں کنارے
کے پیچھے نکلتی ہیں۔ ان کا مطالعہ آگے اور پیچھے دونوں طرف ہونا چاہئے۔ اور تقطیع کار تیسری جانبی شاخ کی پچھلی ڈویژن
28 اور انٹرکاسٹوبرکیل نرو کے درمیان ایک ارتباطی عصب پانیکی امید کر سکتا ہے ایگزلا کی اگلی اور وسطانی دیوار کے مقام
اتصال اور پیکٹورلیس مائنر کے کناری پر لیٹرل تھوریسک آرٹری ملیگی اس شریان اور ایگزلا کی لمفی گلٹیوں کے وسطانی گروہ کو صاف کرو جو اسکے کل زیریں واقع ہے۔

ایگزلا کی وسطانی دیوار کے پچھلے ثلث اور اگلے دو ثلثوں کے مقام اتصال پر لانگ تھوریسک
(long thoracic) نرو ملتا ہے۔ جو سریٹس اینٹیریر میں پھیلتا اور اس کے جانبی رخ کے ساتھ ساتھ
ایگزلا کے راس سے قاعدے تک جاتا ہے۔ جب یہ عصب مل جائے۔ تو سریٹس اینٹیریر کو صاف کرنا چاہئے اور جب یہ ہو چکے
تو تقطیع کار بڑی عروق اور اعصاب کے بعیدی حصوں۔ ان کی شاخوں۔ اور معاونوں کو صاف کرے۔

زنجیر اور آنکڑے کے ذریعہ ایگزلری آرٹری اور بازو کے میڈیل کوٹینیس نرو کو بازو کی طرف کھینچو۔
اور ایگزلری وین کو سمت مخالف میں ہٹاؤ۔ اس کے بعد النر نرو کو ڈھونڈو۔ جو شریان اور ورید کے درمیانی فاصلے
کے پچھلے حصے میں رہتا ہے۔ النر نرو کو جانبی رخ میں کھینچو۔ اور آرٹری کے پیچھے بڑا ریڈیل نرو ملے گا۔ اس کو وسطانی
جانب کھینچو۔ اور اس کے جانبی کنارے کے ساتھ اوپر کو جاؤ۔ ریڈیل نرو کے جانبی رخ پر سب اسکیپولیرس عضلہ
کے زیریں کنارے کے قریب ایگزلری نرو کو گرفت کر لو۔ جہاں وہ ایگزلا کی دیوار میں پیچھے کو مڑتا ہے۔ ایگزلری نرو کے قریب ایگزلری آرٹری کی
بڑی اسکیپولر شاخ ہے جس کے ساتھ اس کی مطابق ورید ہے۔ اسکیپولر آرٹری ایگزلری آرٹری کے وسطانی پہلو سے نکلتی اور اپنے آغاز سے
تھوڑی سی دور نیچے دو شاخوں سرکم فلیکس اسکیپولر (circumflex scapular) اور تھوریکوڈارسل
(thoracodorsal) میں تقسیم ہوتی ہے سرکم فلیکس اسکیپولر پیچھے کی جانب ایگزلا کی پچھلی دیوار میں چلی جاتی ہے
تھوریکوڈارسل آرٹری سب اسکیپولیرس کے زیریں کنارے کے ساتھ ساتھ اس زاویہ تک جاتی ہے۔ جہاں ایگزلا کی پچھلی

CC-0. In Public Domain. Gurukul Kangri Collection, Haridwar

Digitized by Arya Samaj Foundation Chennai and eGangotri

دیوار وسطانی دیوار سے ملتی ہے۔ اس آرٹری کے ساتھ نیچے کو جاؤ اور یہ خیال رکھو۔ کہ انٹرکاسٹو بریکیل نرو اور تیسرے چوتھے۔ پانچویں انٹرکاسٹل نروز کی جانبی شاخوں (rami) کی پچھلی شاخچیوں کو جو اس آرٹری کے سامنے سے گزرتی ہیں۔ ضرر نہ پہنچے۔ ایگزلا کے لمفی غدود کے پچھلے گروہ کو دیکھو۔ جو اس آرٹری کے ساتھ ساتھ ہوتے ہیں۔ اور اس کے زیرین سرے کے قریب تھوریکو ڈارسل نرو ملے گا۔ جو آرٹری کے سامنے سے گزر کر لیٹیسی مس ڈارسائی عضلہ تک پہنچتا اور اس میں پھیلتا ہے۔ اب اسکیپولر آرٹری کی تقسیم کی طرف لوٹو۔ اس آرٹری کو سرکم فلیکس اسکیپولر اور تھوریکو ڈارسل شاخوں کے درمیانی زاویہ میں نکالو۔ اور دوسرے اسکیپولر نرو کو گرفت کرو۔ جو ٹیریز میجر عضلہ میں پھیلتا ہے۔ اس نرو کے ساتھ ساتھ عضلہ تک جاؤ۔

ریڈیل نرو کی طرف لوٹو۔ اس کے وسطانی پہلو سے اور سب اسکیپولیرس کے زیرین کنارے کے قریب پوسٹیریر بریکیل کوٹینیس نرو اور ٹرائی سیپس عضلہ کے لانگ اور میڈیل ہیڈ کو جانے والی شاخیں نکلتی ہوئی ملینگی۔ عموماً یہ سب شاخیں اپنے آغاز کے قریب ایک دوسرے سے ملی رہتی ہیں۔ اور اپنے مقام مقصود کو جانے سے پہلے علٰحدہ ہو جاتی ہیں پوسٹیریر بریکیل کوٹینیس نرو بازو کی پشت کے وسط کو جاتا ہوا انٹرکاسٹو بریکیل نرو کے پیچھے سے نکلتا ہے۔ لانگ ہیڈ آف دی ٹرائی سیپس کو جانے والا نرو اس عضلہ کے قریبی حصے میں داخل ہوتا ہے۔ ٹرائی سیپس کے میڈیل ہیڈ کو عموماً دو شاخیں جاتی ہیں۔ ایک عضلہ کے قریبی حصہ میں داخل ہوتی ہے اور دوسری النر نرو کے پہلو بہ پہلو جانے کی وجہ سے النر کولیٹرل (ulnar collateral) کہلاتی اور عضلہ کے بعیدی حصے میں چلی جاتی ہے۔ اس کو اس کے اختتام تک آئندہ نکالا جائے گا۔

ایگزیلری آرٹری کی انٹیریر اور پوسٹیریر ہیومرل سرکم فلیکس شاخیں اس آرٹری میں سے اس کی اسکیپولر
29 شاخ میں سے تھوڑی دور ہٹ کر نکلتی ہوئی ملیں گی۔ مقدم الذکر اس آرٹری کے اگلے رُخ سے اور مؤخر الذکر پچھلے
رُخ سے۔

جب ایگزلا کا زیرین حصہ بالکل صاف ہو جائے تو پکٹورلس مائنر کو اس کے مبدأ اور منتہےٰ کے درمیان سے کاٹنا چاہیئے اور دونوں حصوں کو لوٹ دینا چاہیئے جب یہ ہو چکے تو بالائی سب اسکیپولر نرو اس جگہ پر ضرور ملنا چاہیئے۔ جہاں یہ سب اسکیپولیرس کے بالائی حصہ میں داخل ہوتا ہے۔ اور پھر لیس ماندہ خانہ وار بافت سے ایگزلا کو صاف کر کے ایگزلا کی عروق اور اعصاب کے تنوں اور شاخوں کو خوب صاف کرنا۔ اور اس اپیکس کے مشمولات کا بالتفصیل مطالعہ ہونا چاہیئے۔

ایگزلا کے لمفی غدے۔ خطۂ بغل کے لمفی غدے مجموعی طور پر ایگزلری گلینڈس کہلاتے ہیں لیکن

CC-0. In Public Domain. Gurukul Kangri Collection, Haridwar

آسانی بیان کے لئے اور ان کے تعلق اور روابط کے صحیح علم کو آسان کرنے کے لئے ان کو کئی ماتحت گروہوں میں تقسیم کیا گیا ہے۔ بعض غدے تقطیع کے دوران میں نکالے جا چکے ہیں۔ اور بعض چھوٹے ہونے کی وجہ سے شاید تقطیع کار کی نگاہ سے بچ گئے ہوں لیکن اگر اس نے مندرجہ بالا ہدایات پر عمل کیا ہے۔ تو اس کو کم از کم چار گروہ
30 ان غدوں کے دکھائی دیئے ہوں گے۔ (۱) ایک جانبی یا بریکیل (brachial) یعنی بازوئی گروہ اس میں چھ یا زیادہ غدے ہیں اور ایگزلا کی عروق کے ساتھ ساتھ واقع ہیں۔ ان غدوں میں جارحہ بالا کے بیشتر حصے سے لمفی عروق آتے ہیں۔ اور اس سلسلہ کے بالائی حصے کے غدوں میں پستان کے گہرے حصے سے بھی لمف آتا ہے (۲) پکٹورل (pectoral) یا اگلا گروہ جو بغل کی اگلی اور وسطانی دیواروں کے درمیانی زاویہ میں واقع ہے۔ اس کے دو حصے ہوتے ہیں۔ (الف) ایک بالائی گروہ دو یا تین غدوں کا جو دوسری اور تیسری انٹر کاسٹل اسپیسز کے خط میں پکٹورلیس میجر کے پیچھے ہیں۔ ان غدوں میں تھوریکس کی اگلی دیوار اور پستان کے جانبی دو ثلثوں سے لمف پہنچتا ہے (ب) زیرین گروہ جو لیٹرل تھوریسک آرٹری کے پچھلے کنارے کے ساتھ ساتھ ہے اور تھوریکس کے جانبی رُخ سے لمف پاتا ہے (۳) پچھلا یا سب اسکیپولر (subscapular) گروہ جو سب اسکیپولر آرٹری کے ساتھ ساتھ بغل کی پچھلی دیوار پر ہے۔ اور پشت سے لمفی عروق پاتا ہے (۴) ڈیلٹو پکٹورل گلینڈس (delto-pectoral glands) یہ دو یا تین چھوٹے چھوٹے غدوں کا ایک گروہ ہے جو ڈیلٹو پکٹورل مثلث میں ہوتے ہیں۔ اور بازو کے قریبی اور جانبی حصوں سے لمف پاتے ہیں۔

ان لمفی غدوں کے علاوہ جو بالعموم تقطیع کے وقت ملتے ہیں۔ تین اور گروہ غدوں کے ہیں الف۔ انٹر پکٹورل (interpectoral) گلینڈس۔ تعداد میں ایک سے تین یا چار تک اور پکٹورلیس مائنر کی سطح پر ہوتے ہیں اور ان میں پستان کے گہرے حصوں کا لمف ان لمفی عروق کے ذریعے آتا ہے۔ جو پکٹورلیس میجر کو چھید کر نکلتی ہیں۔ (ب) سنٹرل (central) گلینڈس جو تعداد میں اکثر کم و بیش ہوتے ہیں یہ غدے یا تو ایگزلری فیشیا کی سطح پر اس کی ساخت کے ایک کیسہ میں یا اس سے نیچے ایگزلا کے وسط کی چربی میں ملتے ہیں۔ ان غدوں میں کسی خاص حصہ کے آفرنٹ (afferent) یعنے در آور عروق نہیں آتے بلکہ یہ دوسرے گروہوں سے ملے رہتے ہیں (ج) انفرا کلیویکولر (infraclavicular) گلینڈس جو کاسٹو کاریکائڈ ممبرین کے پیچھے ایگزلا کے راس میں واقع ہیں۔ نیچے کے سب گروہوں سے در آور عروق ان میں آکر ملتے ہیں۔ اور ان کے بر آور عروق مل کر سب کلیوین لمف ٹرنک (subclavian lymph trunk) بناتے ہیں جو بائیں جانب تھوریسک ڈکٹ (thoracic duct) اور دائیں جانب

Digitized by Arya Samaj Foundation Chennai and eGangotri

رائٹ لمف ڈکٹ (right lymph duct) میں ختم ہوتا ہے (تصویر 14)

دوسرے اور تیسرے تھوریسک نروز کی اگلی شاخوں کے جانبی ڈویژن۔

عموماً پہلا تھوریسک نرو کوئی جانبی شاخ نہیں دیتا۔ وہ شاخ جو دوسرے تھوریسک نرو سے نکلتی ہے اس سلسلہ میں سب سے بڑی ہوتی ہے اور دوسری شاخوں سے اپنے اگلی اور پچھلی شاخوں میں تقسیم ہونے کے لحاظ سے مختلف ہے۔ بازو کے قریبی حصہ کے وسطانی اور پچھلے رخوں کی جلد میں تقسیم ہونے کے باعث اس
31 نرو کو انٹرکاسٹوبریکیل نرو (intercostobrachial nerve) کہتے ہیں۔ اپنی منزل مقصود تک پہنچنے کیلئے یہ نرو ایگزلا کو عبور کرتا ہے اور عمقی فیشیا میں سے گزرتا ہے لیکن عمقی فیشیا میں سے گزرنے سے پہلے ایگزلا میں میڈیل کیوٹینیس نرو آف آرم اور تیسرے تھوریسک نرو کی جانبی شاخ سے تعلق قائم کرتا اور ایک جال سا بناتا ہے۔ اس طرح سے بنے ہوئے جال میں کبھی ایک اور باریک عصبی ڈور ایسے پہلے تھوریسک نرو کی باریک جانبی شاخ آملتی ہے۔

تیسرے تھوریسک نرو کی جانبی شاخ اگلے اور پچھلے حصوں میں تقسیم ہوتی ہے جن کا انتشار حسب معمول ہوتا ہے۔ پچھلا حصہ کچھ ریشے دیتا ہے جو ایگزلا کی جلد میں جاتے ہیں اور اس کی اختتامی شاخچیاں بازو کے وسطانی رُخ کے قریبی حصہ کی جلد میں پھیلتی ہیں۔

ایگزلری آرٹری۔ یہ آرٹری جارحہ بالا کی خاص شریان ہے یہ ایگزلا کے راس میں پہلی پسلی کے
32 بیرونی کنارے پر داخل ہوتی ہے۔ اور سب کلیوین آرٹری کا ختم اس کا آغاز ہے۔ تھوڑے فاصلے تک یہ ایگزلا کی وسطانی دیوار پر رہتی ہے۔ وسطانی اور پچھلی دیواروں کے درمیانی زاویے کی چربی میں سے گزرتی اور پھر جانبی دیوار کے ساتھ ٹیریز میجر کے زیرین کنارے تک چلی جاتی ہے۔ وہاں پر ایگزلا سے نکل کر
33 بازو میں داخل ہوتی اور بریکیل آرٹری بن جاتی ہے۔ آسانی بیان کے لئے اس کو تین حصوں یعنی پکٹورلس مائنر سے اوپر۔ پیچھے اور نیچے کے حصوں میں تقسیم کرتے ہیں اور یہ حصے بالترتیب۔ پہلا۔ دوسرا۔ اور تیسرا کہلاتے ہیں۔ اس آرٹری کا رُخ جارحہ بالا کی رکھت کے ساتھ بدلتا ہے۔ جب بازو جسم کے ساتھ زاویہ قائمہ بنائے۔ تو اس کا رُخ اس سیدھے خط جیسا ہوتا ہے۔ جو کلیویکل کے مرکز سے کہنی کے موڑ کی وسط تک جاتا ہے جب بازو جسم کے متوازی ہوتا ہے تو یہ آرٹری ایک خم بناتی ہے۔ جس کا محدب رُخ جانبی طرف ہوتا ہے اور اگر بازو کو سر سے اونچا اٹھا دیا جائے تو اس شریان کا خم الٹے رُخ میں محدب ہو جاتا ہے۔

ایگزلری آرٹری کا پہلا حصہ بہت گہرائی میں ہوتا ہے۔ اس کے آگے جلد سپرفیشیل فیشیا عمقی فیشیا۔ پکٹورلس میجر کا کلیویکولر حصہ۔ کاسٹوکاریکائڈ میمبرین اور اس سے سطحی عروق اور اعصاب

CC-0. In Public Domain. Gurukul Kangri Collection, Haridwar

Digitized by Arya Samaj Foundation Chennai and eGangotri

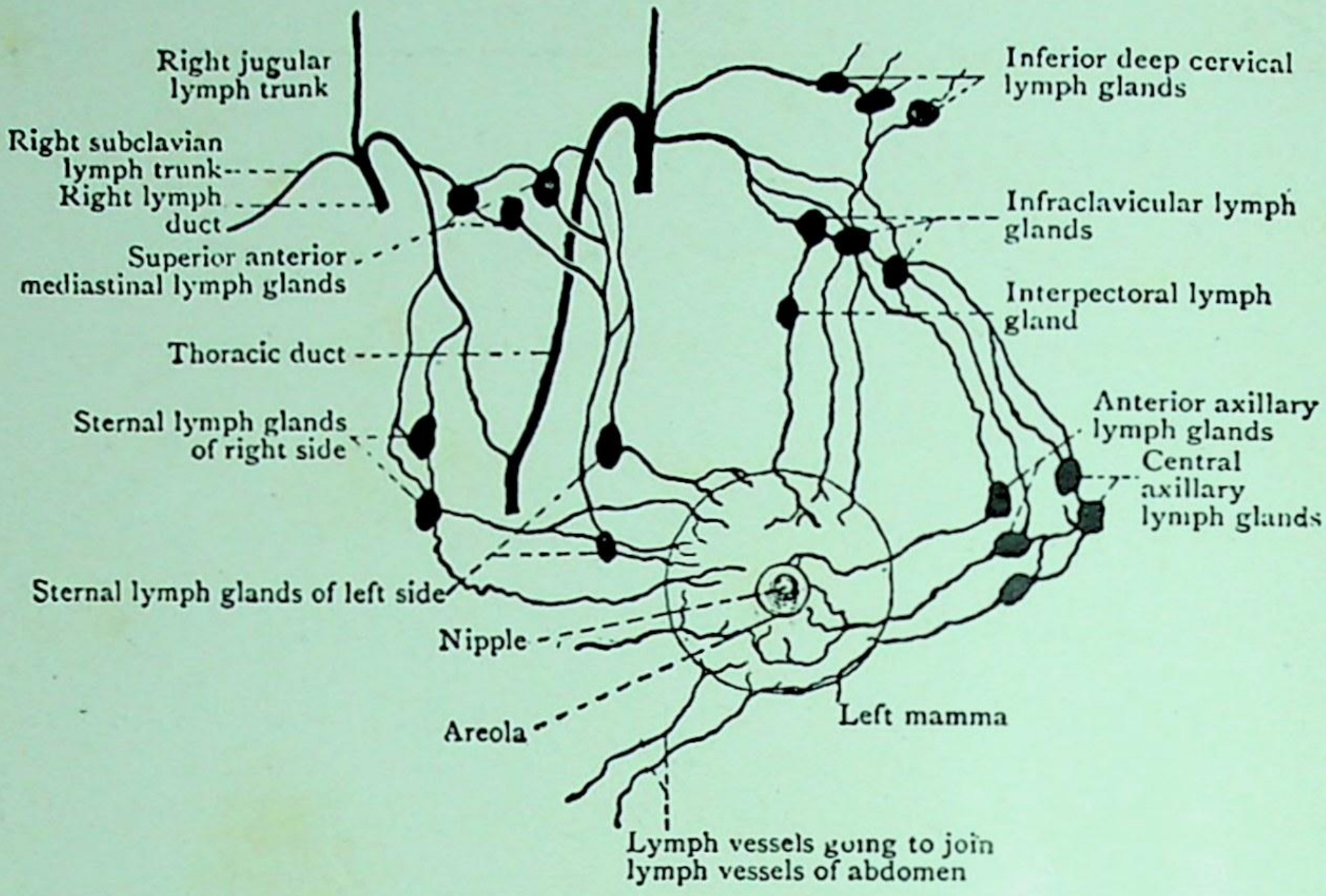

FIG. 14.—Diagram of the Connections of the Lymph Vessels of the Mamma.

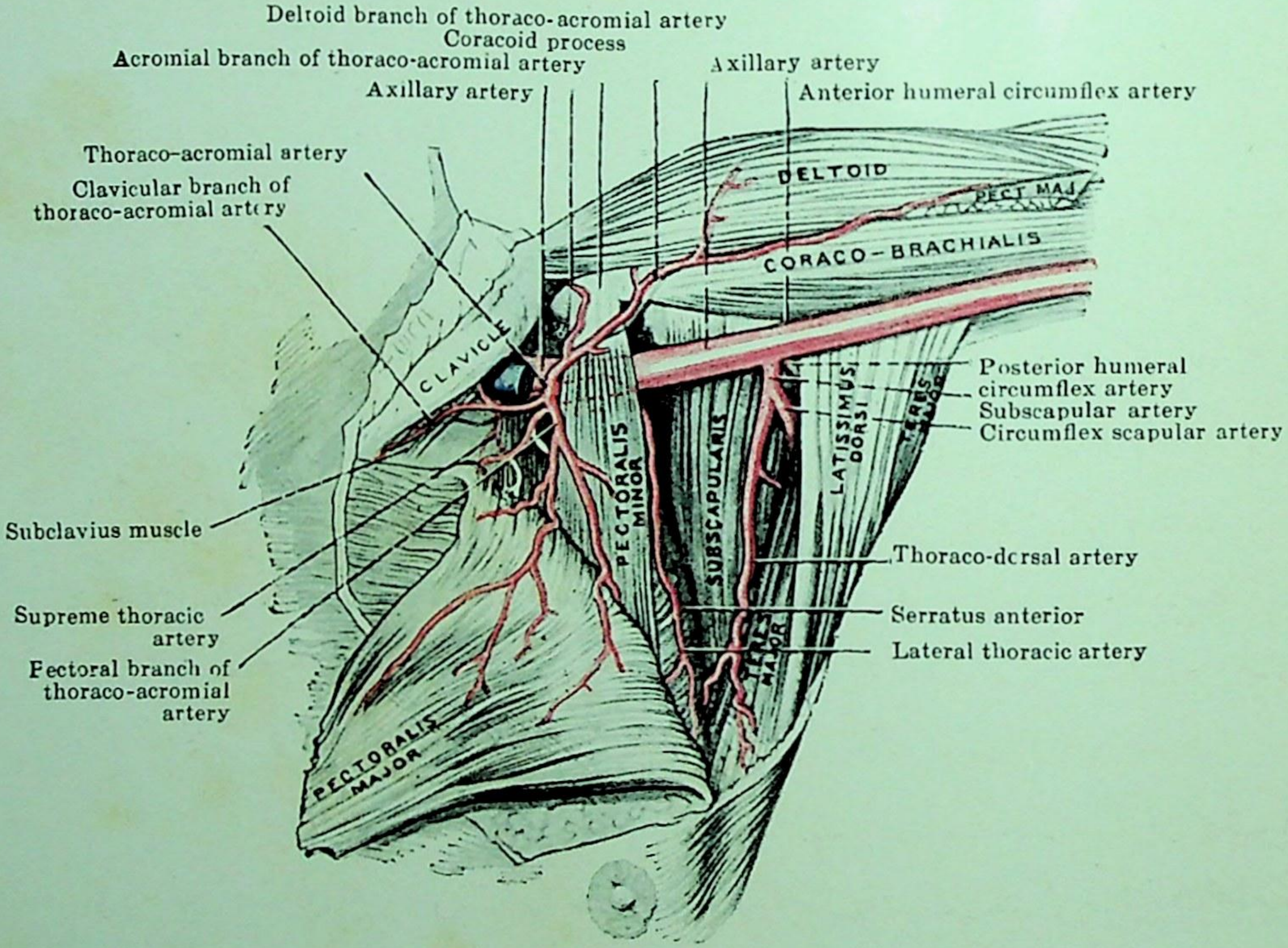

FIG. 15.—Dissection of the Axillary Artery and its Branches.

CC-0. In Public Domain. Gurukul Kangri Collection, Haridwar

Digitized by Arya Samaj Foundation Chennai and eGangotri

CC-0. In Public Domain. Gurukul Kangri Collection, Haridwar

Digitized by Arya Samaj Foundation Chennai and eGangotri

CC-0. In Public Domain. Gurukul Kangri Collection, Haridwar

Digitized by Arya Samaj Foundation Chennai and eGangotri

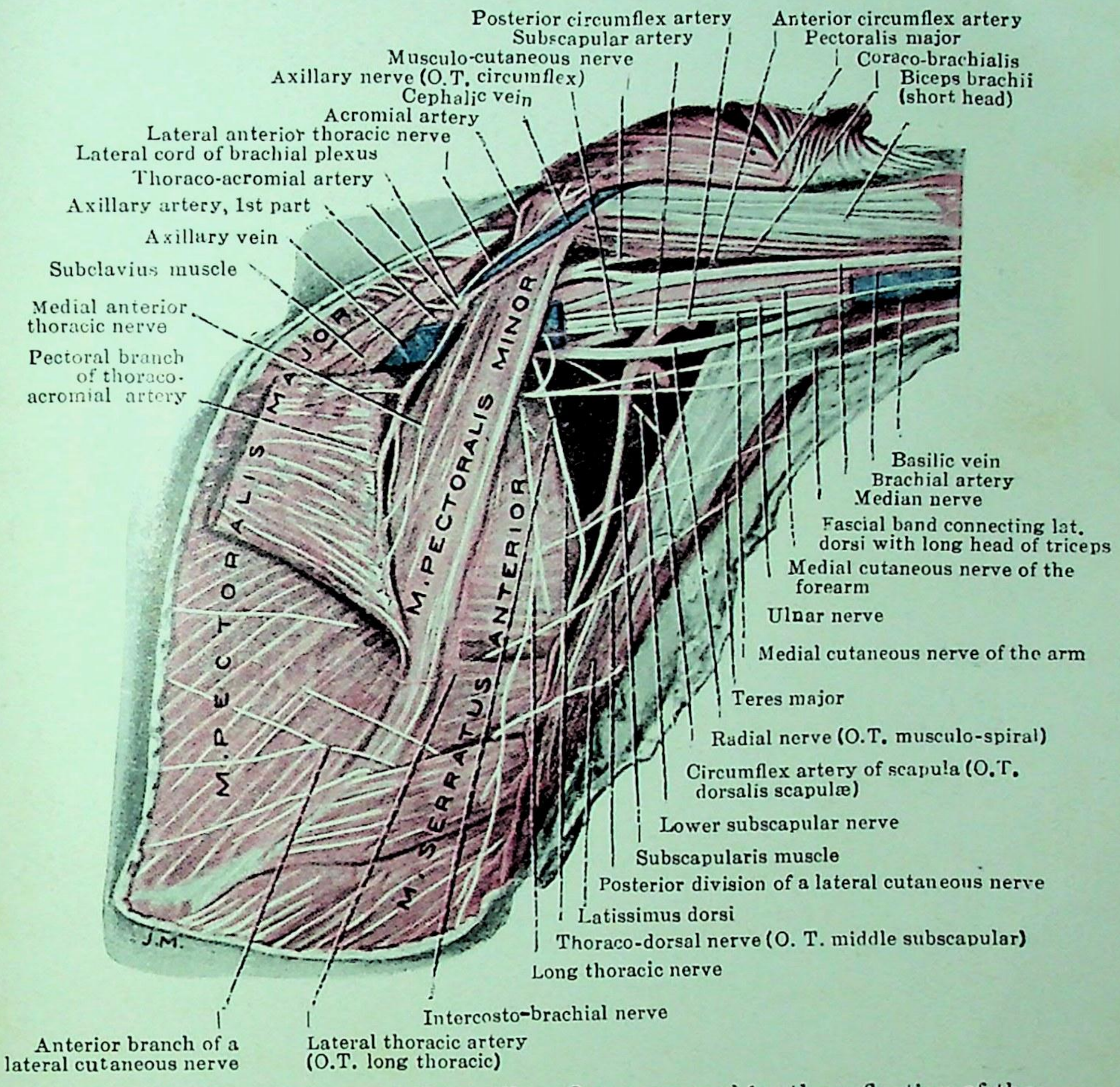

FIG. 16.—The contents of the Axillary Space exposed by the reflection of the Pectoralis Major and the subjacent fascia, and the removal of the fat and the lymph glands. Part of the axillary vein has been removed to expose the medial cutaneous nerve of the forearm and the ulnar nerve.

CC-0. In Public Domain. Gurukul Kangri Collection, Haridwar

Digitized by Arya Samaj Foundation Chennai and eGangotri

ہوتے ہیں۔ ان ساختوں کو دور کرنے پر بھی یہ شریان نمایاں نہیں ہوتی۔ کیونکہ یہ ایگزلری وین اور بڑے اعصاب سمیت ایک قیف نما غلاف میں ڈھکی ہوئی ہے۔ اور یہ غلاف ڈیپ سروائیکل فیشیا سے بڑھکر ان ساختوں تک آتا ہے۔ (تصویر 12) اور اس آرٹری کے آگے دونوں اینٹیریر تھوریسک نروز کا ارتباطی عصبی حلقہ گذرتا ہے۔ آرٹری کے اس حصہ کے پیچھے پہلی انٹرکاسٹل اسپیس اور سریٹس اینٹیریر کی پہلی انگشتی ہوتے ہیں اور لانگ تھوریسک نروا اور بریکیل پلیکسس کا میڈیل کارڈ اس کے پیچھے سے گذرتے ہیں۔ اس کے وسطانی جانب اور کسی قدر اس کو ڈھانکتی ہوئی ایگزلری وین ہے۔ اور اوپر اور جانبی رخ بریکیل پلیکسس کے لیٹرل اور پوسٹیریر کارڈ ہیں۔

ایگزلری آرٹری کا دوسرا حصہ دونوں پکٹورل عضلوں کے پیچھے ہے اور بریکیل پلیکسس کے تینوں کارڈ اس کے ارد گرد رہتے ہیں۔ میڈیل کارڈ وسطانی جانب۔ لیٹرل کارڈ جانبی طرف اور پوسٹیریر کارڈ پیچھے رہتا ہے۔ ابھی تک ایگزلری وین وسطانی جانب ہوتی ہے۔ مگر اس کو میڈیل کارڈ ایگزلری آرٹری سے علیحدہ کرتا ہے۔ حقیقت میں جانب پشت یہ شریان کسی عضلہ سے ملی ہوئی نہیں ہوتی اور اس کو خانہ دار شحمی بافت (areolofatty tissue) سب اسکیپولیرس عضلہ سے جدا کرتی ہے۔

ایگزلری آرٹری کا تیسرا حصہ جو طویل ترین ہے اپنے بعیدی نصف میں سطح کے قریب ہوتا ہے
34 کیونکہ ایگزلا کی اگلی دیوار اتنی نیچے نہیں پہنچتی جتنی کہ پچھلی۔ اسی لئے ایگزلری آرٹری کے تیسرے حصے کا قریبی حصہ تو پکٹورلیس میجر سے ڈھکا ہے۔ مگر بعیدی حصے کو صرف جلد اور فیشیا ہی ڈھانکتے ہیں۔ اس آرٹری کے پیچھے قریب سے بعید تک سب اسکیپولیرس عضلہ لیٹیسی مس ڈارسائی کا وتر اور ٹیریز میجر عضلہ ہوتے ہیں۔ مگر ایگزلری اور ریڈیل نروز اس کو سب اسکیپولیرس سے اور ریڈیل نرو لیٹیسی مس ڈارسائی اور ٹیریز میجر عضلہ سے جدا کرتے ہیں۔ اس کے جانبی طرف کاریکو بریکی الیس عضلہ ہے۔ مگر اس عضلے اور اس شریان کے درمیان مسکولو کیوٹینیس اور میڈین نروز ہیں۔ شریان کے وسطانی جانب ورید ہوتی ہے۔ بازو کا میڈین کیوٹینیس نرو شریان اور ورید کے درمیان کے اگلے زاویے میں اور شریان اور ورید کے پچھلے زاویہ میں النر نرو ہوتا ہے۔ بازو کا میڈیل کیوٹینیس نرو اس ورید کے وسطانی جانب واقع ہے۔ (تصویر 17)۔

ایگزلری آرٹری کی شاخوں کا مطالعہ تقطیع کی مختلف منزلوں میں ہو چکا ہے۔ اب ان کو زیادہ غور سے دیکھنا چاہئے (تصویر 15) اور وہ یہ ہیں۔

35 سوپیریر تھوریسک آرٹری } پہلے حصے سے

CC-0. In Public Domain. Gurukul Kangri Collection, Haridwar

Digitized by Arya Samaj Foundation Chennai and eGangotri

تھوریکو ایکرومیل } دوسرے حصے سے
لیٹرل تھوریسک

اینٹیریر ہیومرل سرکم فلیکس آرٹری۔
(anterior humeral circumflex artery) } تیسرے حصے سے۔
پوسٹیریر ہیومرل سرکم فلیکس آرٹری
(posterior humeral circumflex artery)

سوپیریر تھوریسک آرٹری۔ ایک چھوٹی شاخ ہے۔ جو سب کلیویس کے زیریں کنارے کے قریب اگزلری سے نکلتی ہے۔ یہ اگزلا کی وسطانی دیوار کے بالائی حصہ پر منتشر ہوتی اور قریب کی ساختوں کو شاخچیاں دیتی ہے۔ (تصویر 15)

تھوریکو ایکرومیل آرٹری۔ یہ ایک چھوٹا چوڑا تنا ہے جس کا آغاز پیکٹورلیس مائنر کے نیچے ہوتا ہے۔ یہ شریان اس عضلہ کے بالائی کنارے کے گرد گھوم کر نکلتی اور کاسٹو کاریکائڈ میں سے گزر کر فوراً شاخوں میں منقسم ہو جاتی ہے۔ شاخیں مختلف نام کی ہیں۔ اور ان کی ترتیب یہ ہے (الف) کلیویکولر برانچ۔ ایک چھوٹی سی شاخچی ہے۔ جو کلیویکل کی جانب اوپر کو جاتی اور وہاں سے وسطانی رخ میں اس ہڈی کے ساتھ ساتھ خم کھاتی ہوئی پیکٹورلیس میجر کے کلیویکولر حصے اور کاسٹو کاریکائڈ ممبرین کے درمیان جاتی ہے۔ (ب) پیکٹورل شاخیں (pectoral branches) جسامت میں بڑی ہیں اور دونوں پیکٹورل عضلوں کے درمیان نیچے کو جاتی ہیں۔ دونوں عضلوں کو شاخیں دیتی ہیں اور یہ شاخیں لیٹرل تھوریسک اور انٹر کاسٹل آرٹریز کی جانبی شاخوں سے دہناتی ہیں۔ (ج) ایکرومیل برانچ جانبی رخ پیکٹورلیس مائنر اور کاریکائڈ پراسس پر چلتی ہے۔ اس کی بعض شاخچیاں ڈلٹائڈ کو جاتی ہیں۔ اور بعض ایکرومین کی بالائی سطح تک پہنچنے کے لئے اس عضلہ میں سے گزرتی ہیں۔ یہ آرٹری ٹرانسورس اسکیپولر آرٹری اور پوسٹیریر ہیومرل سرکم فلیکس آرٹریز سے دہناتی ہے۔ (د) ڈلٹائڈ برانچ (deltoid branch) عموماً اپنے سے قبل کی شریان کے ساتھ ایک مشترک تنے سے نکلتی ہے اور بعیدی رخ میں پیکٹورلیس میجر اور ڈلٹائڈ کے درمیانی بین عضلی فصل میں سے گزرتی۔ اور ان دونوں عضلوں کو خون پہنچاتی ہے۔

لیٹرل تھوریسک آرٹری۔ پیکٹورلیس مائنر کو اپنا رہنما بنا کر زیریں اور وسطانی رخ میں سینہ کے پہلو کو جاتی ہے۔ اپنے قریب کے عضلات کو شاخیں دیتی۔ اور انٹر کاسٹل آرٹریز کی شاخچیوں سے دہناتی اور پستان کو عموماً ایک شاخ یعنی اکسٹرنل میمری برانچ

CC-0. In Public Domain. Gurukul Kangri Collection, Haridwar

Digitized by Arya Samaj Foundation Chennai and eGangotri

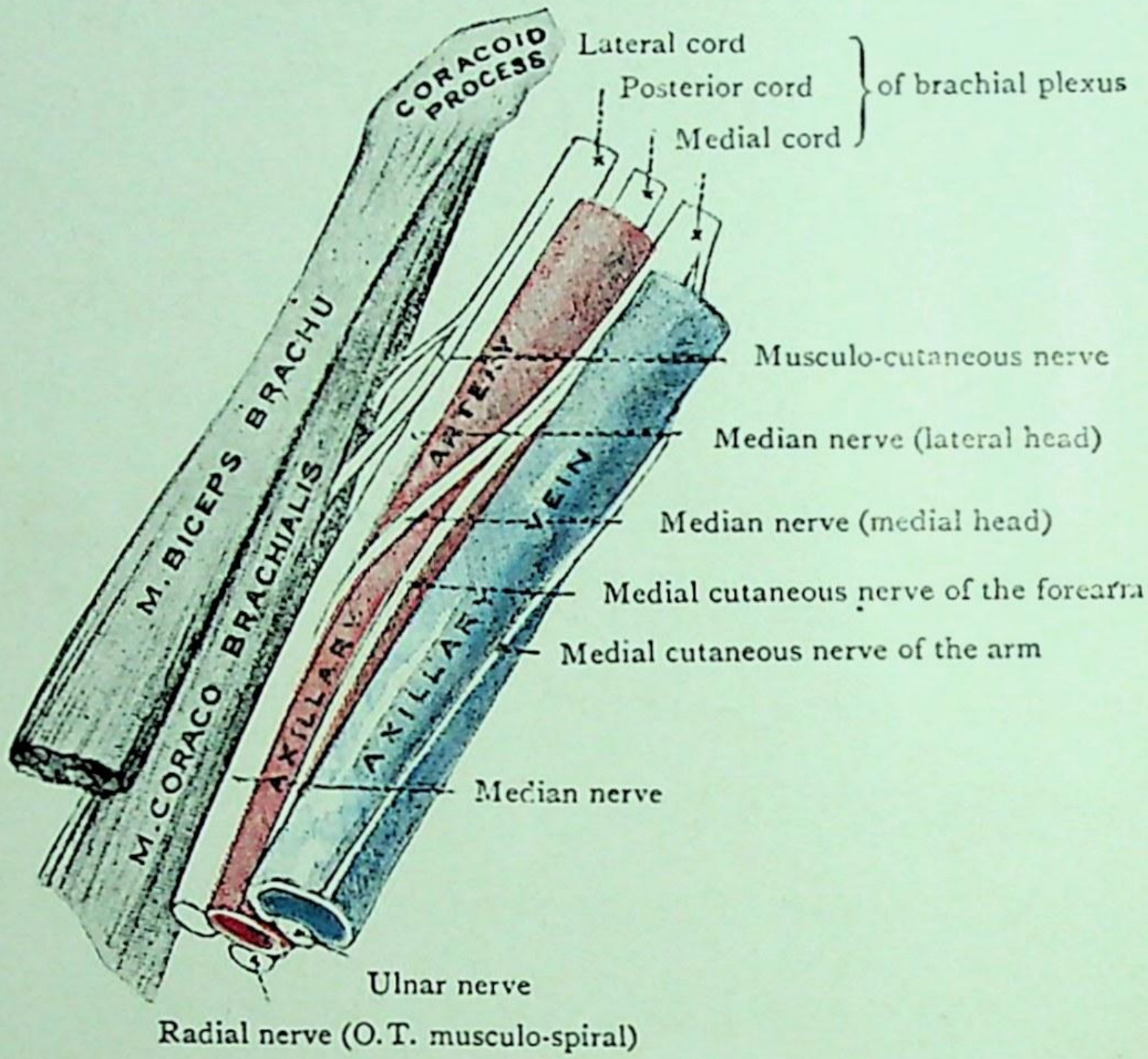

FIG. 17.—Diagram to show relations of Axillary Vessels and Nerves.

CC-0. In Public Domain. Gurukul Kangri Collection, Haridwar

Digitized by Arya Samaj Foundation Chennai and eGangotri

CC-0. In Public Domain. Gurukul Kangri Collection, Haridwar

Digitized by Arya Samaj Foundation Chennai and eGangotri

(external mammary branch) کے ذریعہ خون پہنچاتی ہے۔ یہ شاخ پستان کو جاتے ہوئے پکٹورلیس میجر کے زیرین کنارے کے گرد گھومتی یا اس کو چھید کر نکلتی ہے۔

36 ایلر تھوریسک (alar thoracic) یہ چھوٹی سی آرٹری ایگزلا کی چربی اور لمفی گلٹیوں کو خون پہنچاتی ہے اور شاذ و نادر ہی ایک علیحدہ شاخ ہو کر نکلتی ہے۔ اس کی جگہ عموماً سب اسکیپولر اور لیٹرل تھوریسک آرٹریز کی شاخچیاں لے لیتی ہیں۔

سب اسکیپولر آرٹری۔ ایگزلری آرٹری کی یہ شاخ نسبتاً جسامت میں بڑی اور مقابلتاً کم لمبی ہے جو سب اسکیپولیرس عضلہ کے زیرین کنارے کے قریب اپنے اصلی شریانی تنے سے نکلتی ہے۔ یہ تقریباً ایک انچ تک سب اسکیپولیرس کے زیرین کنارے کے ساتھ ساتھ نیچے کو جاتی ہے وہاں دو شاخوں سرکم فلیکس اسکیپولر آرٹری (circumflex scapular artery) اور تھوریکوڈارسل آرٹری میں تقسیم ہو جاتی ہے۔

سرکم فلیکس اسکیپولر۔ اسکیپولا کے انفرا اسپائینس فاسا (infraspinous fossa) میں پہنچنے کے لئے اسکیپولا کے زیرین کنارے کے گرد گھومتی ہے اور فاسا میں جا کر ٹرانسورس سروائیکل اور ٹرانسورس اسکیپولر کی شاخوں سے دہناتی ہے اور قریبی عضلوں کو بے شمار شاخیں دیتی ہے۔

تھوریکوڈارسل برانچ۔ سب اسکیپولیرس کے زیرین کنارے کے ساتھ ساتھ اسکیپولا کے زیرین زاویہ تک جاتی ہے۔ یہ قریب کے عضلوں کو شاخیں دیتی اور لیٹرل تھوریسک آرٹری اور انٹرکاسٹل آرٹریز کی شاخوں سے دہناتی ہے۔ اس کی شاخیں سب اسکیپولر فاسا میں بھی جاتی ہیں جو ٹرانسورس اور سرکم فلیکس اسکیپولر آرٹریز کی شاخوں اور ٹرانسورس سروائیکل کی نزولی (descending) شاخ کی شاخچیوں سے دہناتی ہیں۔

اینٹیریر اور پوسٹیریر ہیومرل سرکم فلیکس آرٹریز۔ یہ دونوں شریانیں ایگزلری سے ایک ہی لیول پر سب اسکیپولر آرٹری کے آغاز سے تھوڑی دور آگے نکلتی ہیں۔ پوسٹیریر ہیومرل سرکم فلیکس آرٹری دونوں میں بڑی ہے۔ اس وقت اس کا بہت تھوڑا ہی سا حصہ دکھائی دے سکتا ہے۔ یہ ایگزلری آرٹری کے پچھلے رخ سے نکلتی اور فوراً ایگزلری نرو کے ساتھ سب اسکیپولیرس اور ٹیریز میجر کے درمیانی فصل میں ہیومرس کی سرجیکل نک (surgical neck) کے وسطانی جانب پیچھے کو چلی جاتی ہے۔ مقابلتاً چھوٹی اینٹیریر ہیومرل سرکم فلیکس آرٹری کے جانبی رخ سے نکلتی اور ہیومرس کی سرجیکل نک کے سامنے کاراکوبریکی ایلس اور بائی سیپس بریکی آئی کے چھوٹے سرے سے ڈھکی ہوئی جانبی رخ میں جاتی ہے

CC-0. In Public Domain. Gurukul Kangri Collection, Haridwar

Digitized by Arya Samaj Foundation Chennai and eGangotri

اور انٹرٹیوبرکلر سلکس میں پہنچکر دو شاخوں میں تقسیم ہوجاتی ہے اِن میں سے ایک شاخ قریبی رُخ میں کاندھے کی جانب بائی سپس بریکی آئی کے لمبے سرے کے ساتھ ساتھ جاتی ہے۔ دوسری جانبی رُخ میں ڈلٹائڈ کی گہری سطح کو جاتی ہے۔ اور وہاں بالآخر پوسٹیریر سرکم فلیکس کی آخری شاخوں میں سے بعض کے ساتھ دہنائی ہے۔ 37

ایگزلری وین۔ اس کا پھیلاؤ وہی ہے جو آرٹری کا یہ بازو کی بیسلک وین (basilic vein) کے قریبی تسلسل کے طور پر ٹیریز میجر کے زیرین کنارے پر شروع ہوتی ہے اور پہلی پسلی کے بیرونی کنارے پر سب کلیوین وین (subclavian vein) بن جاتی ہے بسب اسکیپولیرس کے زیرین کنارے کے قریب اس میں برکیل آرٹری کی دو وینی کامیٹیز (venae comites) شامل ہوتی ہیں اور پکٹورلیس مائنر کے لیول سے اوپر کیفیلک وین اس میں شامل ہوتی ہے۔ اِس کی دوسری معاون وریدیں ایگزلری آرٹری کی شاخوں سے کم و بیش مطابقت رکھتی ہیں۔

سب کلیویس (subclavius) عضلہ ایک چھوٹا عضلہ ہے۔ جو کلیویکل کے عین نیچے اور کاسٹو کاریکائڈ ممبرین کی دو تہوں کے درمیان واقع ہے۔ یہ عضلہ پہلی کاسٹل آرچ کی بالائی سطح سے ہڈی اور کرّی کے مقام اتصال پر ایک چھوٹے گول وتر کے ذریعے شروع ہوتا ہے۔ اور اس کا لحمی حصہ کلیویکل کی زیرین سطح پر ایک اُتھلی کھائی میں پیوست ہو جاتا ہے۔ اس میں پھیلنے والا نروپانچویں اور چھٹی سروائیکل نروز سے نکلتا اور اس عضلہ کی پچھلی سطح میں داخل ہوتا ہے۔ جب یہ عضلہ سکڑتا ہے تو کلیویکل کو نیچے دباتا اور ذراسا آگے کو کھینچتا ہے۔

تقطیع۔ جب سب کلیویس کا مطالعہ ہو چکے تو اس کو اُفقی رُخ میں کاٹو۔ اور جب یہ ہو چکیگا۔ تو کاسٹو کلیویکولر لیگامنٹ (costoclavicular ligament) اِس عضلہ کے وسطانی کنارے کے پیچھے ملیگا۔

اس وقت سروگردن کے تقطیع کار کی مدد سے اسٹرنو کلیڈ و میسٹائڈ عضلہ کے کلیویکل والے حصے کو کلیویکل کے بالائی کنارے سے علیحدہ کرکے اس عضلہ کے اسٹرنم والے حصے کو وسطی مستوی کی طرف کھینچنا چاہیئے۔

اسٹرنو کلیویکولر جائنٹ (sternoclavicular joint) یہ جوڑ ایک ڈائی آرتھروڈیل جائنٹ ہے اور اس کی ساخت میں کلیویکل کا اسٹرنم والا سرا مینوبریم اسٹرنائی کے بالائی کنارے کا جانبی حصہ اور پہلی پسلی کی کرّی کے اسٹرنم والے سرے کی بالائی سطح شامل ہیں۔ یہ جوڑ بازو کی ان حرکات کی وسعت کو جو آگے پیچھے

CC-0. In Public Domain. Gurukul Kangri Collection, Haridwar

Digitized by Arya Samaj Foundation Chennai and eGangotri

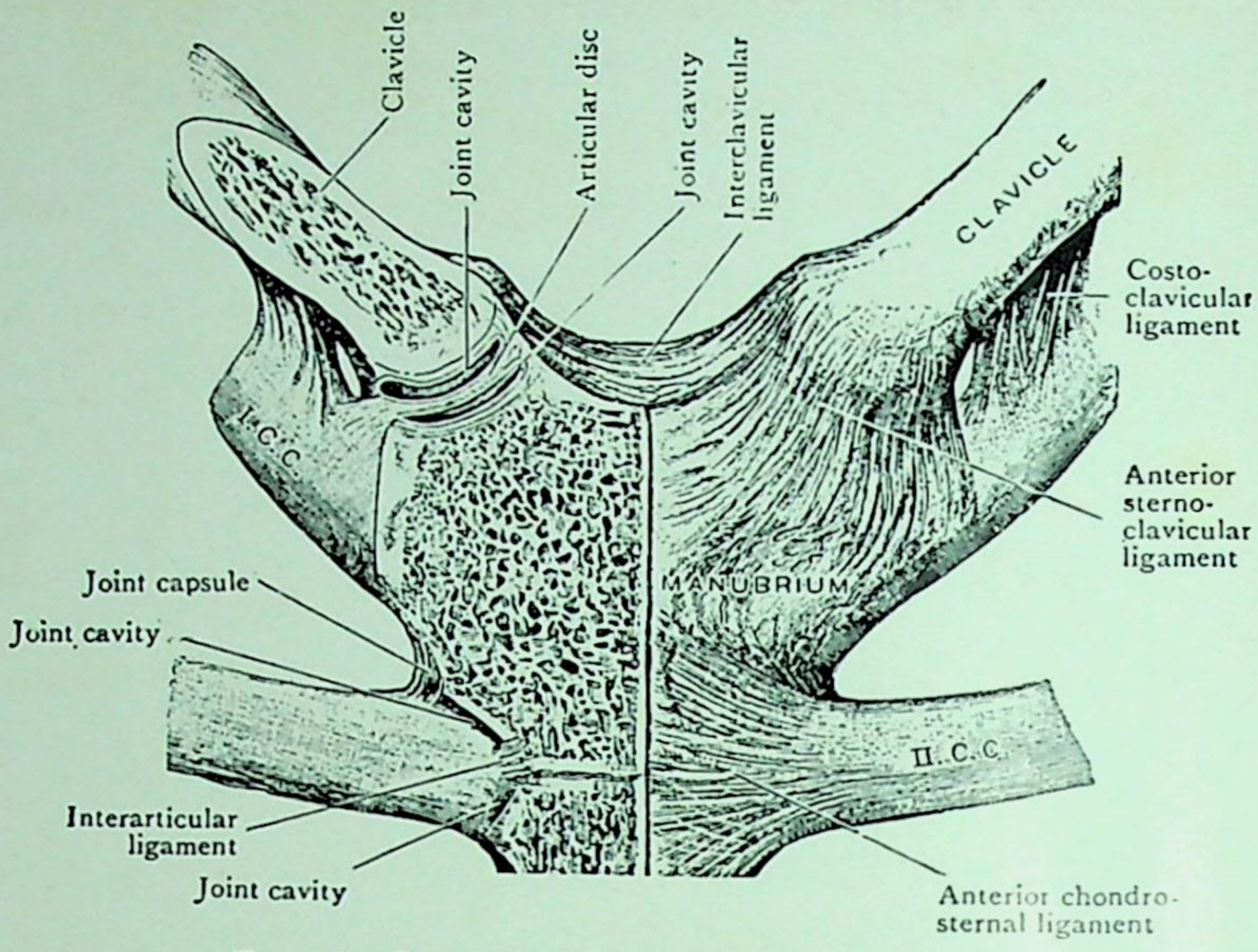

FIG. 18.—Sterno-clavicular and Costo-sternal Joints.

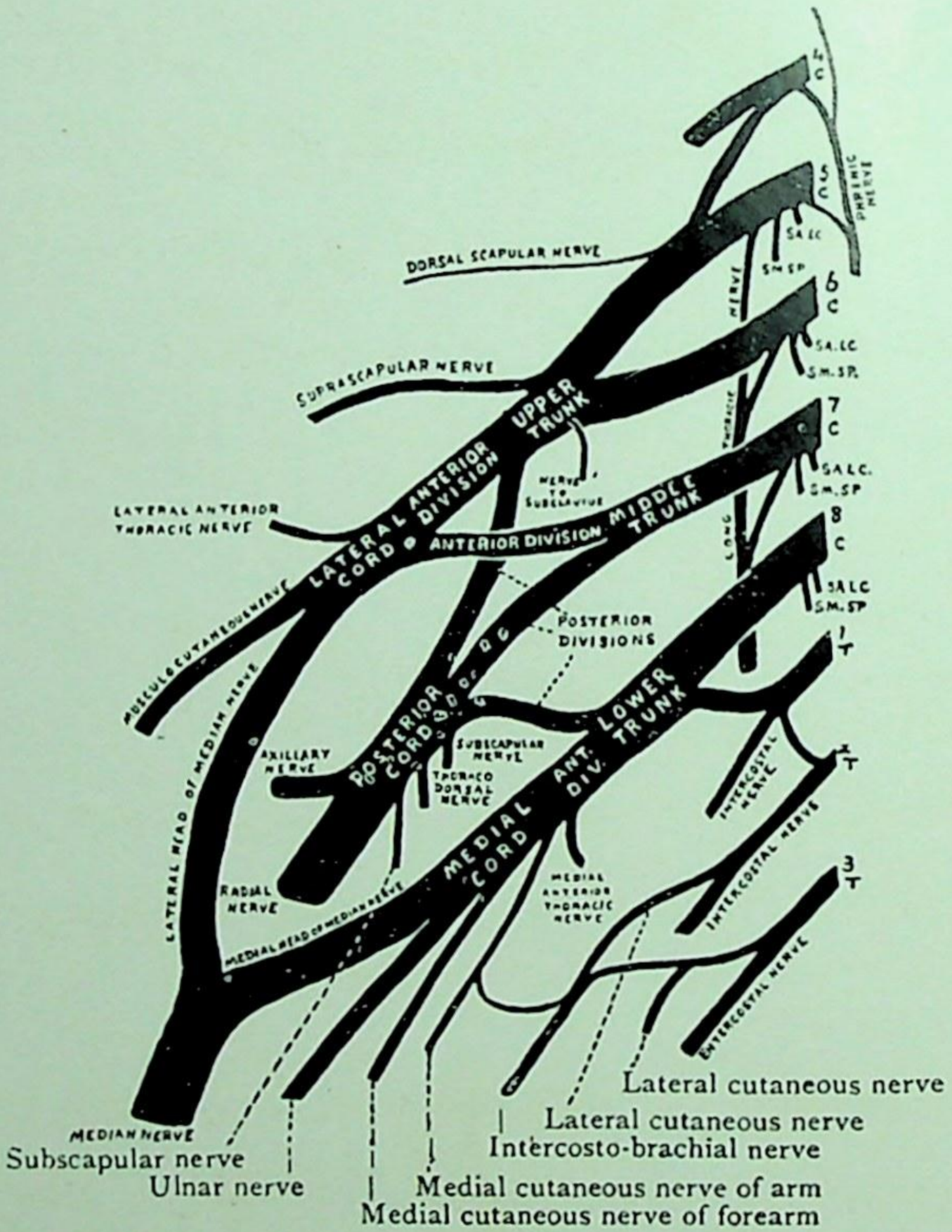

FIG. 19.—Diagram of Brachial Plexus and its Branches.

CC-0. In Public Domain. Gurukul Kangri Collection, Haridwar

Digitized by Arya Samaj Foundation Chennai and eGangotri

CC-0. In Public Domain. Gurukul Kangri Collection, Haridwar

Digitized by Arya Samaj Foundation Chennai and eGangotri

CC-0. In Public Domain. Gurukul Kangri Collection, Haridwar

Digitized by Arya Samaj Foundation Chennai and eGangotri

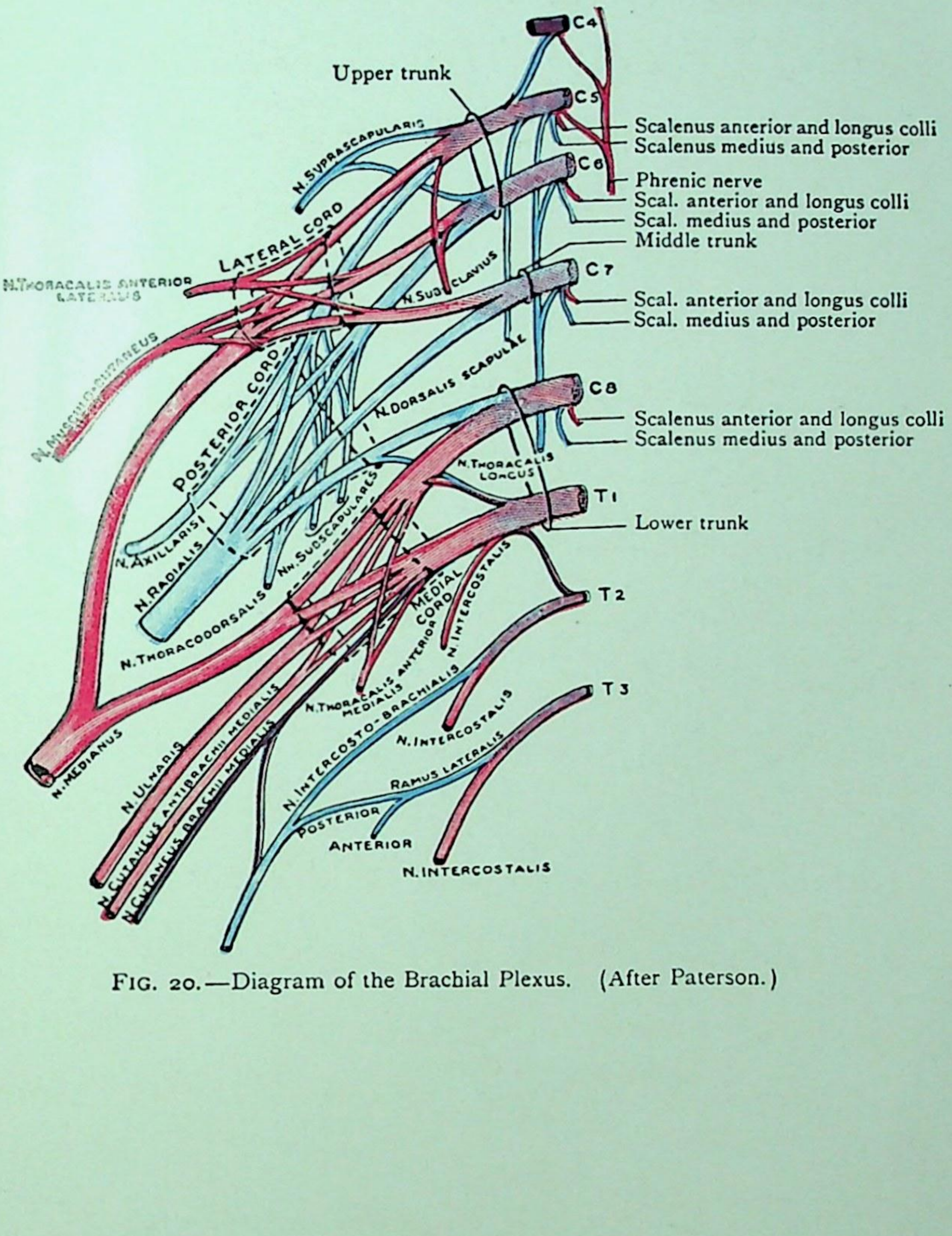

FIG. 20.—Diagram of the Brachial Plexus. (After Paterson.)

CC-0. In Public Domain. Gurukul Kangri Collection, Haridwar

Digitized by Arya Samaj Foundation Chennai and eGangotri

اور اوپر کی طرف ہوتی ہیں۔ بڑھا دیتا ہے۔ کلیویکل اسٹرنم اور پہلی پسلی سے ایک ریشوی درجک (fibrous
capsule) کے ذریعہ ملی ہوئی ہے۔ اس درجک کے اندر ایک آرٹیکولر ڈسک ہوتی ہے۔ جو جوڑ کے جوف
کو دو حصوں میں تقسیم کرتی ہے۔ یہ ڈسک کلیویکل کے اسٹرنم والے سرے کے بالائی کنارے، پہلی پسلی کی کرکری
38 کی بالائی سطح اور درجک کے اگلے اور پچھلے حصوں سے چپکی ہوئی ہے۔ اس درجک کے جانبی رخ پر ایک مضبوط
ایکیسری (accessory) لیگامنٹ یعنے کاسٹو کلیویکولر لیگامنٹ ہے۔ جو سب کلیویس عضلہ کے آغاز کے
پیچھے ہوتا ہے۔ اور بالائی عقبی اور جانبی رخ میں پہلی پسلی سے کلیویکل کی زیرین سطح کے کاسٹل ٹیوبرکل (costal
tubercle) تک جاتا ہے۔ خود درجک میں اگلا، پچھلا۔ اور بالائی تین موٹے بند ہوتے ہیں۔ اور چونکہ بالائی بند کے
کچھ ریشے ایک کلیویکل سے دوسری کلیویکل تک جاتے ہیں۔ اس لئے اس بند کو انٹر کلیویکولر لیگامنٹ
(interclavicular ligament) کہتے ہیں۔

تقطیع۔ اسٹرنوکلیڈومیسٹائڈ کے اسٹرنم والے سرے کو وسطی ستوی کی طرف کھینچو۔ جوڑ کی درجک کے
اگلے حصے کو اسٹرنم کے قریب کاٹو۔ اینٹیریر جوگولر وین کو جو جانبی طرف جوڑ کے بالائی کنارے کے پیچھے گزرتی ہے بچا کر چاقو
کو درجک کے پیچھے لے جاؤ اور اسٹرنوہائی آئڈ (sternohyoid) عضلہ کے آغاز کے ان ریشوں کو جو درجک کے
عقب سے نکلتے ہیں۔ کاٹو۔ پوسٹیریر لیگامنٹ کو کاٹ کر کلیویکل کو جانبی طرف کھینچو۔ آرٹیکولر ڈسک اب نمایاں
ہوجاتی ہے۔ اس ڈسک کو پہلی پسلی سے علٰحدہ کرو۔ پھر چاقو کو کلیویکل کے جانبی رخ میں چلاؤ۔ اور درجک کے زیرین
حصے اور کاسٹو کلیویکولر لیگامنٹ کو کاٹ دو۔ اب کلیویکل اچھی طرح سے اوپر کو اور جانبی جانب کھینچی جاسکتی ہے۔
اور سارا برکیل پلیکسس (brachial plexus) نظر آنے لگتا ہے۔ پلیکسس کا مطالعہ کرنے سے پیشتر تقطیع کار
39 اس بات کو دیکھ لے۔ اسٹرنوکلیویکولر جائنٹ کے پیچھے اسٹرنوہائی آئڈ اور اسٹرنوتھاری آئڈ (sterno
thyreoid) عضلوں کے زیرین ریشے ہیں جو دائیں طرف جوڑ کے درجک اور انومینیٹ آرٹری (innominate
artery) کے دائیں کامن کراٹڈ آرٹری (common carotid artery) اور سب کلیویَن شاخوں میں
تقسیم ہونے کے مقامات کے درمیان ہیں۔ اور بائیں جانب اس جوڑ اور بائیں کامن کراٹڈ ارٹری کے درمیان۔

برکیل پلیکسس۔ یہ اہم پلیکسس چار زیرین سروائیکل نروز کے اگلے شعبوں (anterior
rami) یعنے اگلے حصوں اور پہلے تھوریسک نرو کے اگلے شعبہ کے بیشتر حصے کے ملنے سے بنتا ہے۔ ایک چھوٹے
ارتباطی شاخچہ کے ملنے سے جو اس کے بالائی حصے میں شامل ہوتا اور چوتھی اور پانچویں سروائیکل نروز سے آتا

CC-0. In Public Domain. Gurukul Kangri Collection, Haridwar

40 ہے اس پلیکسس میں زیادتی ہو جاتی ہے۔ اور نیچے بھی ایک ایسا ہی ارتباطی شاخچہ دوسری پسلی کی گردن کے سامنے اوپر کی جانب دوسرے تھوریسک نرو سے پہلے تھوریسک نرو کو جاتا ہے۔ ان اعصاب کے ملنے کا طریقہ بہت مستقل ہے۔ پانچویں اور چھٹے سروائیکل نروز مل کر اپر ٹرنک (upper trunk) بناتے ہیں۔ ساتواں نرو اکیلا رہتا ہے اور مڈل ٹرنک (middle trunk) بن کر بعیدی رُخ میں جاتا ہے اور آٹھویں سروائیکل نرو اور پہلے تھوریسک نرو کے ملنے سے ایک تیسرا یعنی لوئر ٹرنک (lower trunk) بنتا ہے کلیویکل سے تھوڑا فاصلہ اوپر ان تینوں تنوں میں سے ہر ایک ایک اینٹیریر اور ایک پوسٹیریر ڈویژن میں تقسیم ہوتا ہے۔ جب یہ تینوں اینٹیریر ڈویژن چاقو کے دستہ پر اٹھائے جاتے ہیں۔ تو تینوں پوسٹیریر ڈویژن اس پلیکسس کا پوسٹیریر کارڈ (posterior cord) بناتے ہوئے دکھائی دیں گے۔ یہ دیکھنا چاہئے

41 کہ پوسٹیریر ڈویژنوں میں سے سب سے اسفل جو سب سے وسطانی ہے باقی کے دونوں سے چھوٹا ہے۔ تین اینٹیریر ڈویژنوں سے بالائی دو مل کر لیٹرل کارڈ بناتے ہیں۔ اور زیرین ڈویژن بذات خود پلیکسس کا میڈیل کارڈ بن کر بعیدی رُخ میں جاتا ہے پلیکسس کے تین کارڈز سے نکلنے والی شاخیں جارحہ بالا میں پھیلتی ہیں (تصاویر 19,20,22) اوپر کے بیان سے یہ ظاہر ہوگا۔ کہ اس پلیکسس کو چار منزلوں میں تقسیم کر سکتے ہیں پہلی منزل۔ پانچ جدا جدا نروز (یعنی زیرین چار سروائیکل اور پہلا تھوریسک) دوسری منزل۔ تین نروٹرنک (یعنی بالائی۔ درمیانی۔ اور زیرین) تیسری منزل۔ تین اینٹیریر ڈویژن۔ چوتھی منزل تین نرو کارڈز (یعنی ایک جانبی ایک وسطانی اور ایک پچھلا)

یہ پلیکسس اسکلینس اینٹیریر کے جانبی کنارے سے لیکر پیکٹورلیس مائنر کے زیرین کنارے تک جاتا ہے اور کلیویکل کے درمیانی ثلث کے پیچھے گردن کی پوسٹیریر ٹرائینگل اور ایگزلا میں واقع ہے عموماً پہلی دو منزلیں گردن میں ہوتی ہیں تیسری منزل کلیویکل کے پیچھے اور آخری منزل ایگزلا میں (تصاویر 22-21)

یہ رسم ہے کہ اس پلیکسس کی شاخوں کو سوپرا کلیویکولر اور انفرا کلیویکولر گروہوں میں تقسیم کرتے ہیں مگر یہ تقسیم نہ عملی لحاظ سے صحیح ہے اور نہ علمی طور پر ضروری ہے اِس پلیکسس کی شاخیں جڑوں یا تنوں یا کارڈز سے نکلتی ہیں

کلیویکل کے اوپر پلیکسس کے حصوں اور سوپرا کلیویکولر خطہ میں نکلی ہوئی شاخوں کو سر و گردن کا تقطیع کار صاف کرے اور پلیکسس کے باقی حصوں اور اسکی شاخوں کو جارحہ بالا کا تقطیع کار نمایاں کرے۔ لیکن دونوں تقطیع کار مل کر پلیکسس کے مجمل تعلقات اور اس کی شاخوں کا پورا مطالعہ کریں۔

پلیکسس کے تعلقات پلیکسس کا سروائیکل حصہ ذیل کی ساختوں کے نیچے واقع ہے

Digitized by Arya Samaj Foundation Chennai and eGangotri

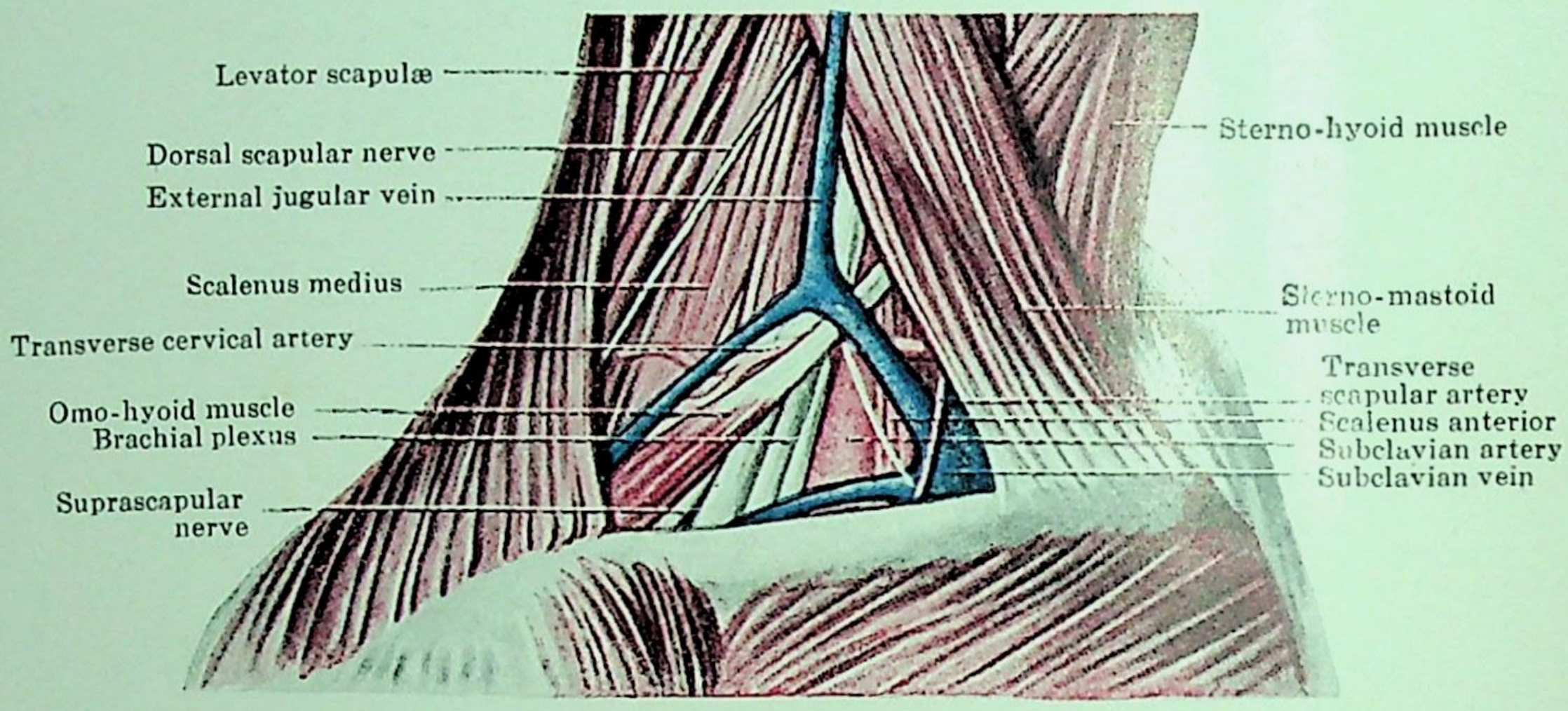

FIG. 21.—Dissection of the lower part of the Posterior Triangle of the Neck, showing the Supraclavicular Part of the Brachial Plexus.

CC-0. In Public Domain. Gurukul Kangri Collection, Haridwar

Digitized by Arya Samaj Foundation Chennai and eGangotri

CC-0. In Public Domain. Gurukul Kangri Collection, Haridwar

Digitized by Arya Samaj Foundation Chennai and eGangotri

CC-0. In Public Domain. Gurukul Kangri Collection, Haridwar

Digitized by Arya Samaj Foundation Chennai and eGangotri

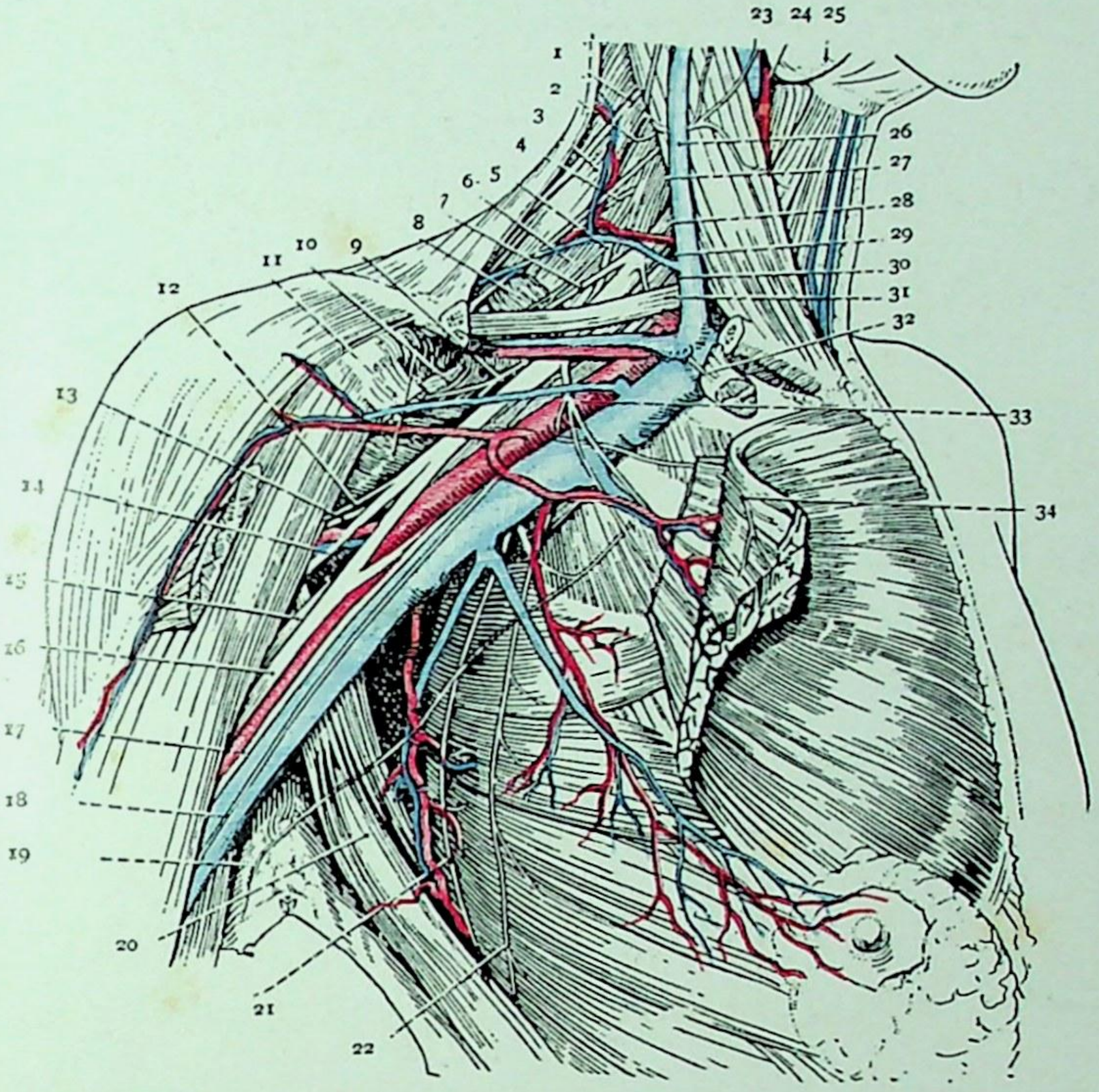

FIG. 16.—Dissection to show the General Relations of the Brachial Plexus.

1. Accessory nerve.
2. Nerve to levator scapulæ.
3. Levator scapulæ.
4. Dorsal scapular nerve.
5. Long thoracic nerve.
6. Scalenus medius.
7. Suprascapular nerve.
8. Serratus anterior.
9. Upper subscapular nerve.
10. Subscapularis.
11. Pectoralis minor.
12. Nerve to coraco-brachialis.
13. Axillary nerve.
14. Musculo-cutaneous nerve.
15. Radial nerve.
16. Median nerve.
17. Medial cutaneous nerve of forearm.
18. Medial cutaneous nerve of arm.
19. Intercosto-brachial nerve.
20. Latissimus dorsi.
21. Thoraco-dorsal nerve.
22. Long thoracic nerve.
23. Internal jugular vein.
24. Superior thyreoid artery.
25. Submaxillary gland.
26. External jugular vein.
27. Scalenus medius.
28. Upper trunk of brachial plexus.
29. Middle trunk of brachial plexus.
30. Eighth cervical nerve.
31. Omo-hyoid.
32. Nerve to subclavius.
33. Lateral anterior thoracic nerve.
34. Medial anterior thoracic nerve.

CC-0. In Public Domain. Gurukul Kangri Collection, Haridwar

جلد اور پری فیشیا، پلاٹزما، عمیقی فیشیا۔ اکسٹرنل جوگولر وین ٹرانسورس سروائیکل و ٹرانسورس اسکیپولر وینیز، اومو ہائڈ عضلہ کا پچھلا حصہ، اور ٹرانسورس سروائیکل آرٹری۔ اور اس پلیکسس کے پیچھے اسکیلینس میڈیس عضلہ ہے (تصویر 21)۔

گردن اور ایگزیلا کے درمیانی فاصلہ میں کلیویکل، ٹرانسورس اسکیپولر آرٹری اور وین اس کے سامنے ہیں اور سب کلیوین آرٹری کا تیسرا حصہ اس کے زیر ترین ٹرنک کے سامنے ہے۔ اسکیلینس میڈیس (scalenus medius) ابھی تک اس کے پیچھے ہے۔

42 ایگزیلا میں اس کے آگے جلد۔ دونوں فیشیا۔ پلاٹزما۔ پکٹورلیس میجر۔ پکٹورلیس مائنر۔ کاسٹو کار یکائڈ ممبرین۔ سیفیلک وین اور ایگزیلری آرٹری ہیں۔ اس کے پیچھے سرٹیس اینٹیریر کی پہلی انگشتی ایگزیلا کی وسطانی اور پچھلی دیوار کے درمیان کا فیشیا سے بھرا ہوا فاصلہ اور سب اسکیپولر عضلہ ہیں۔ (تصویر 22)۔

پلیکسس کی شاخیں پلیکسس کی جڑوں سے یہ شاخیں نکلتی ہیں۔ (۱) اسکیلینس اینٹیریر لانگس کولائی (longus colli) اسکیلینس میڈیس۔ اور اسکیلینس پوسٹیریر کو جانے والی شاخیں (5, 6, 7, 8 سروائیکل نروز) (۲) ایک ارتباطی شاخ فرینک (phrenic) نرو کو (5, 6 سروائیکل نروز سے)۔

(۳) ڈارسل اسکیپولر (dorsal scapular) نرو جو رامبائڈ (rhomboid) عضلات کو جاتا ہے (5 سروائیکل نرو سے)۔

(۴) لانگ تھوریسک نرو جو سرٹیس اینٹیریر کو رسد آتا ہے۔ (سروائیکل 7, 6, 5 اعصاب سے)

پلیکسس کے تنوں سے نکلنے والی شاخیں یہ ہیں۔

(۱) سب کلیویس کا نرو بالائی تنے سے (سروائیکل 5 اور 6 سے) قبل ازیں ہم اس عصب کو کاسٹو کار یکائڈ ممبرین کی پچھلی سطح کو چھید کر سب کلیویس کے پچھلے رخ میں داخل ہوتے دیکھ چکے ہیں۔ (صفحہ 37)

(۲) سب اسکیپولر نرو بالائی تنے سے (سروائیکل 5 اور 6 سے) یہ عصب اومو ہائڈ (omohyoid) عضلے کے پیچھے گردن کی پوسٹیریر ٹرائنگل کے زیریں حصے کو عبور کرتا ہوا اور اسکیپولا کی پشت پر پہنچنے سے پہلے اسکیپولر ناچ میں سے گزرتا ہوا ملیگا۔ (دیکھو تصویر 22)۔

43 کارڈز (cords) کی شاخیں یہ ہیں۔

جانبی کارڈ سے:۔

لیٹرل اینٹیریر تھوریسک نرو (lateral anterior thoracic nerve)

(سروائیکل 7, 6, 5 سے)

Digitized by Arya Samaj Foundation Chennai and eGangotri

CC-0. In Public Domain. Gurukul Kangri Collection, Haridwar

Digitized by Arya Samaj Foundation Chennai and eGangotri

مسکولوکوٹینیس نرو (musculo cutaneous nerve) (سروائیکل 5, 6, 7 سے

میڈین نرو کا جانبی سر (median nerve, lateral head) (سروائیکل 5, 6, 7 سے)۔

وسطانی کارڈ سے:۔

میڈیل اینٹیریر تھوریسک نرو (medial anterior thoracic nerve) (سروائیکل 8 اور تھوریسک ا سے)۔

میڈیل انٹی بریکیل کوٹینیس نرو (medial antibrachial cutaneous nerve) (سروائیکل 8 اور تھوریسک ا سے)

میڈیل بریکیل کوٹینیس نرو (medial brachial cutaneous nerve) (تھوریسک ا سے)

میڈین نرو۔ وسطانی سر (median nerve, medial head) (سروائیکل 8 اور تھوریسک ا سے)۔

النر نرو (ulnar nerve) سروائیکل 8 اور تھوریسک ا سے۔

پچھلے کارڈ سے ا۔

سب اسکیپولر نروز (subscapular nerves) (سروائیکل 5 اور 6 سے)

تھوریکوڈارسل نرو (thoracodorsal nerve) (سروائیکل 6,7,8 سے)

ایگزلری نرو (axillary nerve) (سروائیکل 5 اور 6 سے)۔

ریڈیل نرو (radial nerve) (سروائیکل 5, 6, 7, 8 اور تھوریسک ا سے)

جدول بالا میں وہ مختلف اسپائنل اعصاب مذکور ہیں جن سے بہت سی شاخوں کے ریشے نکلتے ہیں۔ اینٹیریر تھوریسک اعصاب پکٹورل عضلوں کو رسد اتے ہیں۔ یہ تعداد میں دو ہیں۔ ایک جانبی ایک وسطانی۔ لیٹرل اینٹیریر تھوریسک نرو پلیکسس کے جانبی کارڈ سے نکلتا ہے۔ ایگزلری آرٹری کے پہلے حصے کے جانبی طرف سے گزر کر آگے کو جاتا ہے۔ آرٹری کے سامنے میڈیل نرو کے ساتھ ارتباط کرتا ہے اور کاسٹو کاریکائڈ ممبرین کو پھاڑ کر شاخوں میں تقسیم ہو جاتا ہے۔ جو پکٹورلیس میجر میں ختم ہوتی ہیں۔ میڈیل اینٹیریر تھوریسک نرو لیٹرل نرو سے چھوٹا ہے۔ عصب پلیکسس کے میڈیل کارڈ سے نکلتا ایگزلری آرٹری اور ورید کے درمیان آگے کو جاتا آرٹری کے سامنے میڈیل نرو سے ارتباط کرتا اور پکٹورلیس مائنر میں پھیلنے والے ریشے دیتا ہے اور پکٹورلیس میجر میں پھیلتا اور اسی میں ختم ہوتا ہے۔ چنانچہ پکٹورلیس میجر میں دونوں اینٹیریر تھوریسک اعصاب پھیلتے ہیں اور پکٹورلیس مائنر میں صرف میڈیل نرو۔

CC-0. In Public Domain. Gurukul Kangri Collection, Haridwar

Digitized by Arya Samaj Foundation Chennai and eGangotri

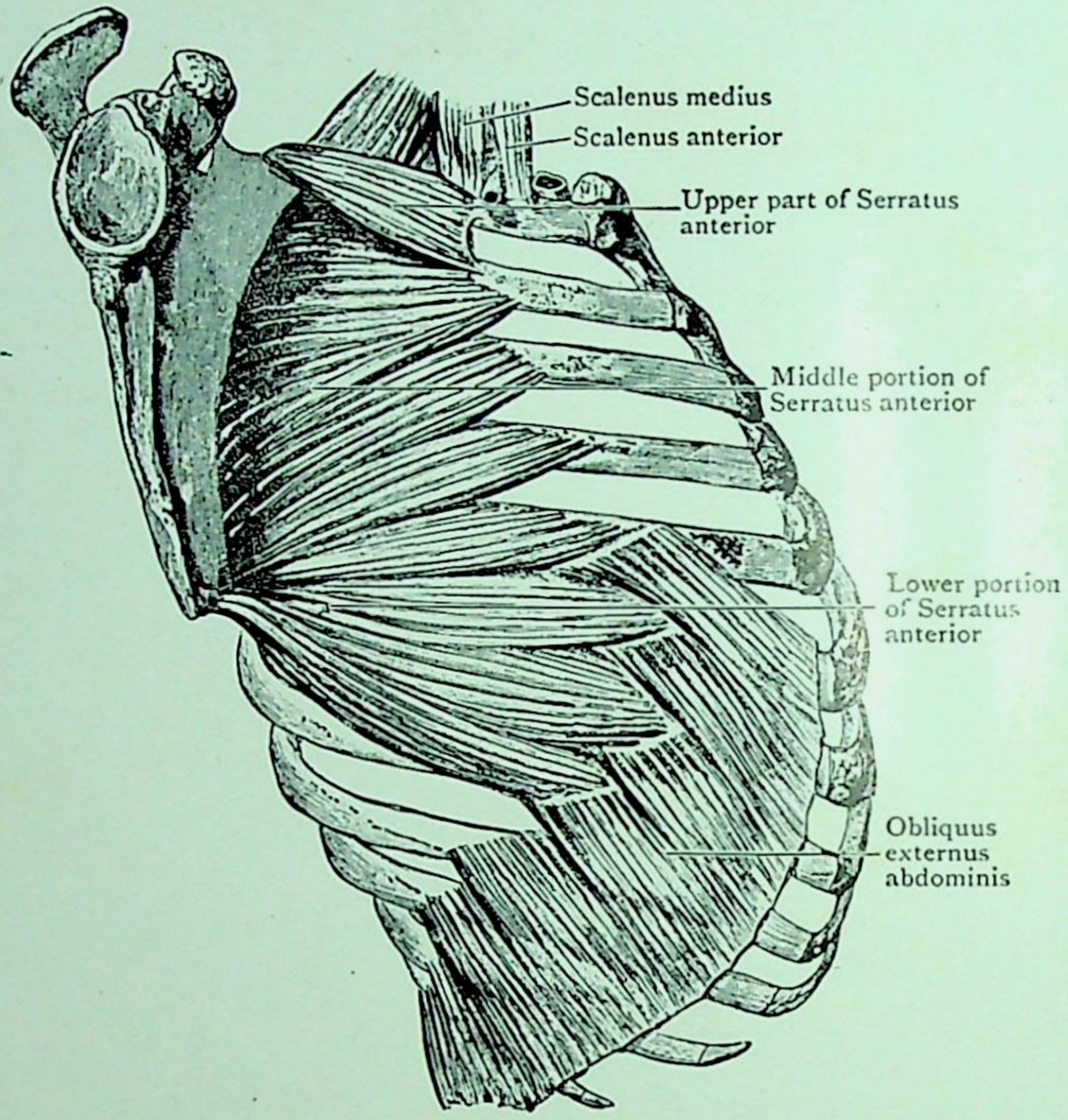

FIG. 23.—Serratus Anterior muscle and origin of the External Oblique muscle ; the scapula is drawn away from the side of the chest.

CC-0. In Public Domain. Gurukul Kangri Collection, Haridwar

Digitized by Arya Samaj Foundation Chennai and eGangotri

CC-0. In Public Domain. Gurukul Kangri Collection, Haridwar

Digitized by Arya Samaj Foundation Chennai and eGangotri

CC-0. In Public Domain. Gurukul Kangri Collection, Haridwar

Digitized by Arya Samaj Foundation Chennai and eGangotri

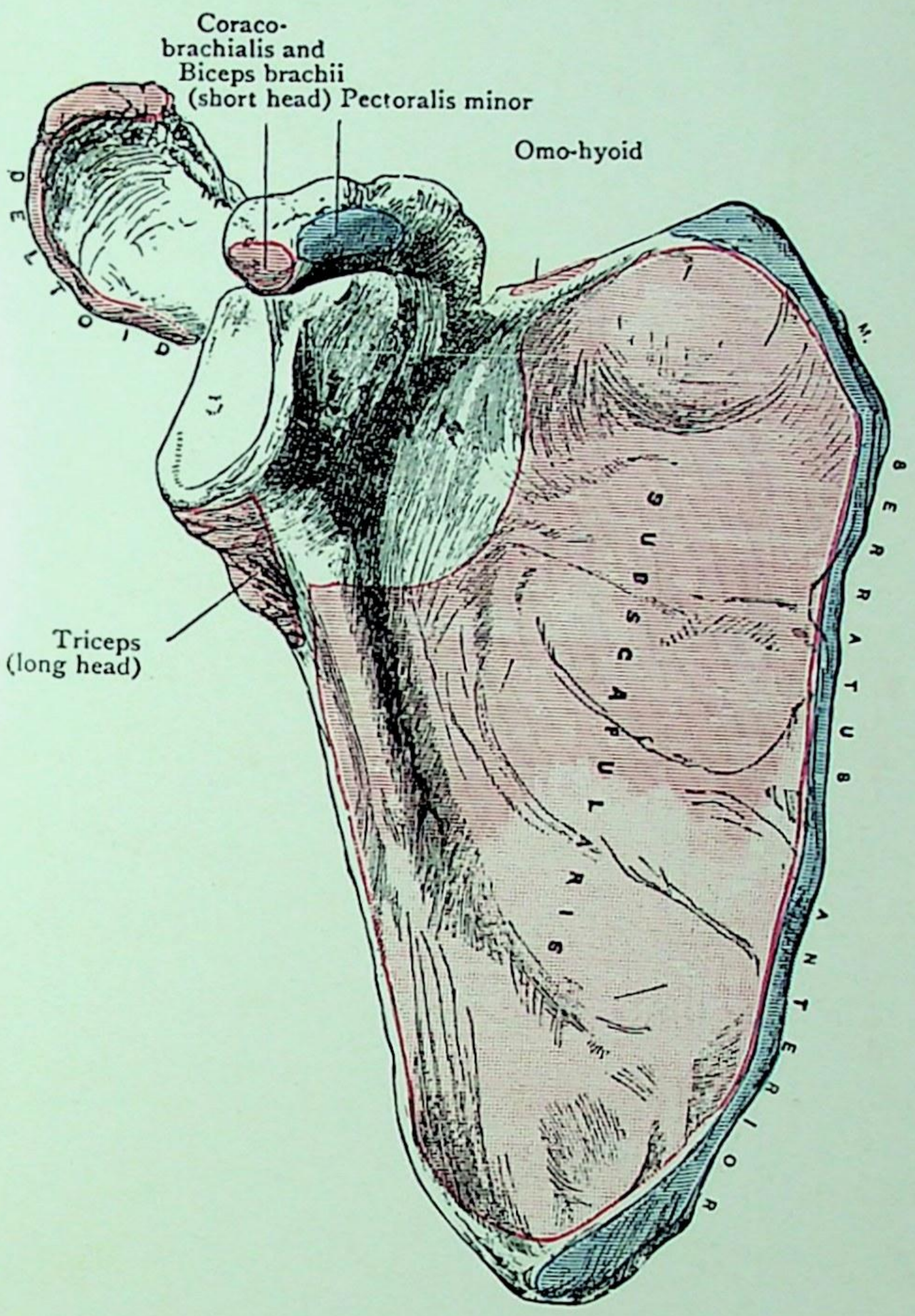

FIG. 24.—Costal aspect of the Scapula with the Attachments of Muscles mapped out.

CC-0. In Public Domain. Gurukul Kangri Collection, Haridwar

Digitized by Arya Samaj Foundation Chennai and eGangotri

سب اسکیپولر اعصاب۔ یہ تعداد میں دو ہیں۔ ایک بالائی ایک زیرین یہ اعصاب پلیکسس کے پچھلے کارڈ سے اٹھتے ہیں۔ تھوڑی ہی دور جا کر اوپر والا عصب سب اسکیپولیرس کے بالائی اور پچھلے حصے میں داخل ہوتا اور اس کو رسد آتا ہے۔ نیچے والا سب اسکیپولر عصب نیچے اور باہر کی طرف جاتا اور سب 44
اسکیپولیرس کے زیرین حصے کو شاخیں دیتا ہے اور پھر تھوریکوڈارسل اور سرکم فلیکس اسکیپولر آرٹریز کے درمیانی زاویہ میں سے گزر کر ٹیریز میجر میں ختم ہوتا اور اس کو رسد آتا ہے۔

تھوریکوڈارسل نرو۔ یہ عصب پلیکسس کے پچھلے کارڈ سے نکل کر نیچے اور باہر کے رُخ ایگزلا میں 45
سے گزرتا اور سب اسکیپولیرس عضلہ کے جانبی کنارے کے زیرین حصے کے قریب تھوریکوڈارسل آرٹری کے ہمراہ ہو جاتا ہے۔ آرٹری کے سامنے سے گزر کر یہ لیٹیسی مس ڈارسائی عضلہ میں ختم ہوتا اور اس کو رسد آتا ہے۔

لانگ تھوریسک نرو۔ اب اس عصب کی کل لمبائی کا مطالعہ ہونا چاہئے۔ یہ سریٹس اینٹیریر کی جانبی سطح پر سے نیچے کو گزرتا ہے اور اسی عضلہ کو رسد آتا ہے۔ یہ عصب گردن کے قاعدے میں بریکیل 46
پلیکسس سے تین جڑوں کے ذریعے اٹھتا ہے اوپر کی دو جڑیں (ایک پانچویں سروائیکل سے اور دوسری چھٹے سروائیکل سے) نکلتی اور اسکیلینس میڈیس کو چھیدتی ہیں اور ایک تنا بنا کر سریٹس اینٹیریر کے بالائی حصے کو شاخیں دیتی ہیں۔ تیسری جڑ ساتویں سروائیکل نرو سے اٹھتی۔ اسکیلینس میڈیس کے سامنے سے جاتی اور عصب کے باقی حصے میں شامل ہونے سے پہلے یہ جڑ دور تک سریٹس اینٹیریر کی سطح پر سے گزرتی ہے پورا 47
کا پورا عصب سریٹس اینٹیریر کے نیچے والے حصے تک اس کے مختلف حصوں کو ریشے دیتا ہوا دیکھا جا سکتا ہے۔

سریٹس اینٹیریر عضلہ۔ یہ عضلہ لحمی انگشتیوں کے ذریعے بالائی آٹھ پسلیوں سے اُن کے زاویوں اور کریوں کے درمیان شروع ہوتا ہے۔ یہ عضلیاں صدر کی دیوار پر اس طرح مرتب ہیں۔ کہ ان سے ایک ہلکا خم بن جاتا ہے۔ جو آگے کی طرف محدب ہے۔ زیرین تین انگشتیاں شکم کے اکسٹرنل آبلیک (external oblique) عضلہ کے ساتھ پنجیاتی ہیں۔ سریٹس اینٹیریر اسکیپولا کے ورٹبرل مارجن (vertebral margin) کے اگلے لب کی پوری لمبائی میں پیوست ہے۔ اور قدرتی طور پر تین حصوں میں منقسم ہے۔ (۱) بالائی حصہ۔ صرف پہلی بڑی انگشتی سے بنا ہے۔ پہلی اور دوسری پسلیوں اور ان کے درمیانی وتری کمان سے اٹھتا ہے۔ اس کے لیفات باہم ملکر اسکیپولا کے وسطانی کونے کے کاسٹل رُخ پر ایک تکونی سطح سے چپاں ہو جاتے ہیں (ب) درمیانی حصہ میں دو انگشتیاں ہیں جو دوسری اور تیسری پسلی سے اٹھتی ہیں۔ اوپر والی عضلی بہت چوڑی ہے۔ اور دوسری پسلی کے زیرین کنارے

CC-0. In Public Domain. Gurukul Kangri Collection, Haridwar

Digitized by Arya Samaj Foundation Chennai and eGangotri

سے اُٹھتی ہے۔ اس درمیانی حصے کے ریشے پھیل کر ایک پتلی عضلی چادر بناتے ہیں جو اسکیپولا کے ورٹبرل بارڈر کے اگلے لب میں اوپر اور نیچے کے حصوں کے منتہا کے درمیان چپکی ہوئی ہے (ج) زیرین حصہ عضلے کی باقی انگشتیوں سے بنتا ہے۔ یہ انگشتیاں مستدق ہو کر ایک دبیز پوٹ بناتی ہیں جو اسکیپولا کے زیرین گوشے کے پسلیوں کی طرف کے رُخ پر ایک کھردری سطح سے پیوست ہے۔ سیریٹس اینٹیریر کی گہری سطح صدری دیوار سے لگی ہے۔ یہ عضلہ سارے بالائی طرف کے لئے مضبوط ترین آگے کو کھینچنے والا (protractor) ہے۔

پشت کی تقطیع

تقطیع۔ پانچویں دن کے اختتام پر سیریٹس اینٹیریر کا مطالعہ کر لینے اور ایگزلا کے مشمولات کو بغور دہرا لینے کے بعد تقطیع کار کلیویکل کو دوبارہ اس کی جگہ پر رکھے ایگزلا کو مربی محلول میں بھیگے ہوئے سن یا دھجیوں سے بھر دے اور جلدی پلّوں یعنی فلیپس (flaps) کو چند ٹانکوں کے ذریعے تھوریکس کی دیوار سے سی دے۔ جب وہ چھٹے دن آئے گا۔ تو لاش اوندھی رکھی ہوگی۔ اور سینے اور پیڑو کے نیچے لکڑی کے کندے رکھے ہوں گے۔ لاش اس حالت میں پانچ دن تک رکھی رہیگی۔ اور پہلے دو دنوں میں جارحہ بالا کا تقطیع کار ان ساختوں کا مطالعہ ضرور کرے۔ جو اس جارحہ کو دھڑ کے پچھلے رُخ سے ملاتی ہیں۔

48 **تقطیع**۔ پشت کے وسطی خط میں مہروں کی اسپائنس پراسیسز (spinous processes)
49 کو پہچاننے میں کوئی دقت نہ ہوگی۔ (تصویر 25) یہ پراسیسز سلسلہ وار ہیں۔ اور اُن پر انگلی دوڑانے سے معلوم ہوگا کہ یہ سب وسطی خط میں نہیں ہیں اور بعض کسی حد تک ایک یا دوسری طرف کو ہٹی ہوئی ہوتی ہیں۔ اسپائنل کالم کے حصوں میں سے مہروں کے اسپائنز ہی ایسے حصے ہیں جو سطح کے قریب پہنچتے ہیں۔ اور انہی کو چھو کر سرجن اسپائن کی حالت کا صحیح پتہ لگا لیتا ہے۔ گردن کے نیچے والے سرے پر ساتویں سروائیکل ورٹبرا (ورٹبرا پرامی ننس) (vertebra prominens) کی اسپائن ایک نمایاں ابھار بناتی ہے۔ اور اسی طرح دو تھوریسک ورٹبرا کی اسپائنز بہت نمایاں ہوتی ہیں عموماً تینوں میں زیادہ ابھری ہوئی پہلے تھوریسک ورٹبرا کی اسپائن ہوتی ہے۔ خوب لحیم لاشوں میں قدرے نیچے جا کر سیکرو اسپائی نلیس (sacrospinalis) عضلہ کے ہر طرف اٹھے ہوئے ہونے کی وجہ سے ایک وسطی کھالی بن جاتی ہے اور اس کھالی کی تہ میں مہروں کے اسپائنز کو چھو سکتے ہیں۔ یہ لمبر ریجن

CC-0. In Public Domain. Gurukul Kangri Collection, Haridwar

Digitized by Arya Samaj Foundation Chennai and eGangotri

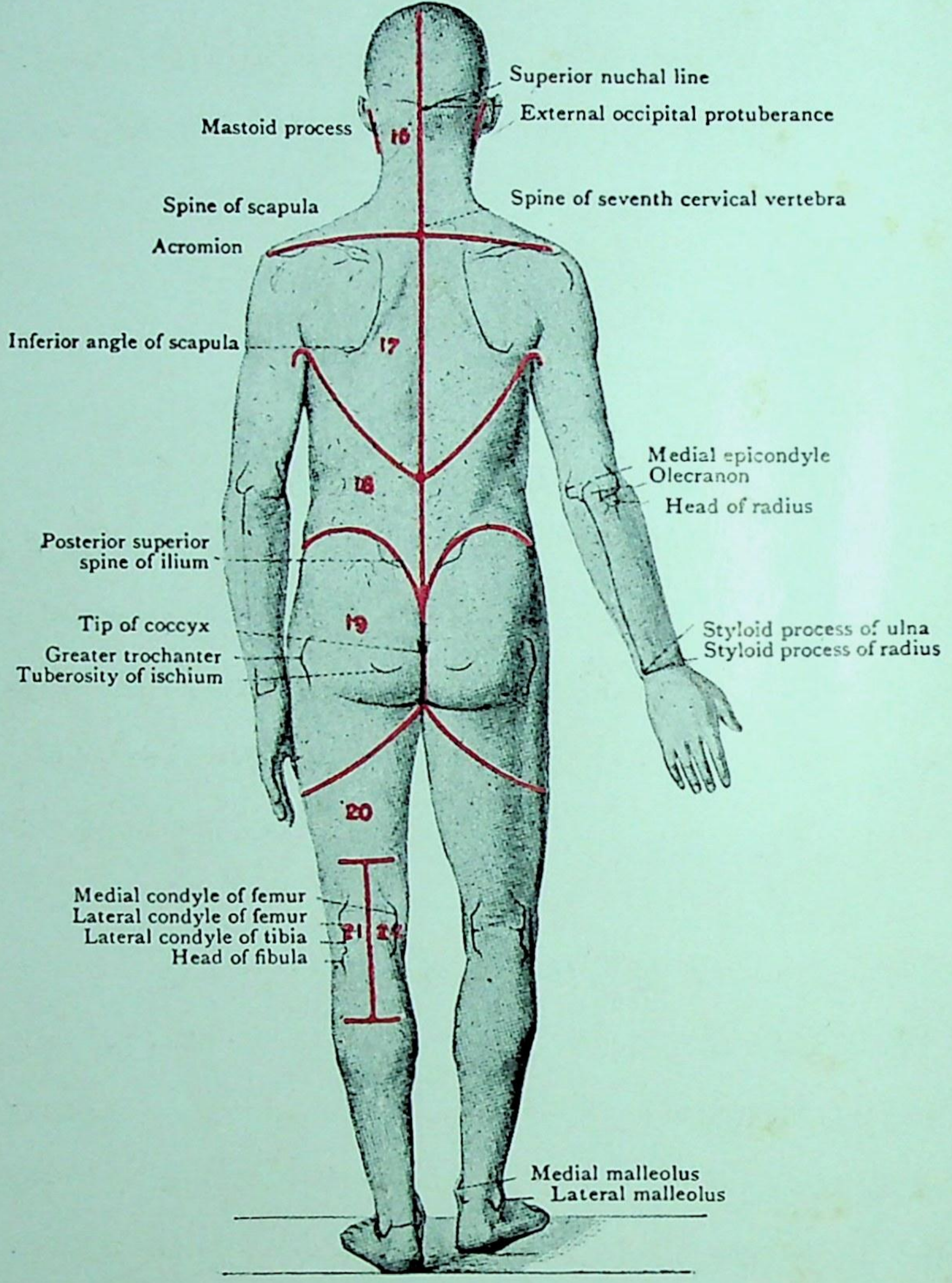

FIG. 25.—Surface view, showing incisions and bony points.

CC-0. In Public Domain. Gurukul Kangri Collection, Haridwar

Digitized by Arya Samaj Foundation Chennai and eGangotri

CC-0. In Public Domain. Gurukul Kangri Collection, Haridwar

Digitized by Arya Samaj Foundation Chennai and eGangotri

(lumbar region) کے بالائی حصے میں عمیق ترین ہوتی ہے اور نیچے سیکرم کے تیسرے ورٹبرا کے لیول پر غائب ہو جاتی ہے۔ اس کے بعد انگلی کو سیکرم کی تیسری اسپائن سے دونوں سرینوں کے درمیان نیچے کو سیکرم کی پچھلی گرہ دار سطح کے نیچے والے حصے پر کاکسکس کی پچھلی سطح پر کاکسکس کی نوک تک جو ورٹبرل کالم کا زیرین سرا ہے لیجانا چاہئے۔ پھر انگلی کو ایلیم کی کرسٹ (crest) کے ساتھ ساتھ لیجاؤ۔ یہ کرسٹ ایلیم کی پوسٹیریر سپیریر اسپائن سے شروع ہوتی ہے اور یہ اسپائن بآسانی مل سکتی ہے کیونکہ اس کی جائے وقوع دوسری سیکرل اسپائن کے برابر ایک چھوٹے سے لیکن نمایاں گڑھے سے ظاہر ہوتی ہے۔ اس اسپائن سے ایلیم کی کرسٹ خمیدہ رخ میں جانبی اور اگلی جانب جاتی ہے۔ اس کا بلند ترین حصہ چوتھے لمبر ورٹبرا کی اسپائن کے برابر ہے۔ اور آگے کی جانب اس کا اختتام اینٹیریر سپیریر اسپائن میں ہوتا ہے۔

اسکیپولا یا شانوی ہڈی کا بیشتر حصہ عضلوں سے خوب ڈھکا ہوا ہے مگر پھر بھی اس کی معمولی حدود کا پتہ چل سکتا ہے۔ (تصویر 25) اس ہڈی سے تھوریکس کے پچھلے رُخ کے بالائی حصے کا معتدبہ رقبہ ڈھکا رہتا ہے۔ جب بازو پہلو سے لگا ہو تو اس کا وسطانی زاویہ دوسری پسلی کے اوپر رہتا ہے۔ اس کی اسپائن تیسری تھوریسک ورٹبرا کی اسپائن کے برابر ہے۔ اور اس کا زیرین زاویہ ساتویں بلکہ آٹھویں پسلی تک پہنچتا ہے۔
50 اسکیپولا بہت متحرک ہے۔ اور جارحہ کی ہر ایک حرکت کے ساتھ یہ کچھ نہ کچھ ضرور ہلتی ہے۔ اسکیپولا کی ایکرومین اور اسپائن اپنی کل وسعت میں زیر جلدی ہیں اسکیپولا کے نیچے زیرین پانچ پسلیاں تمیز کی جا سکتی ہیں۔ اور آخری پسلی کے سرے کو ایلیم کی کرسٹ سے کم و بیش دو انچ اوپر ایک مقام پر محسوس کر سکتے ہیں۔

پشت کی تقطیع میں ذیل کی ساختوں کا مطالعہ ہونا چاہئے:۔

پہلے دن:
۱۔ پشت کے جلدی عروق۔ اور اعصاب۔
۲۔ ٹریپی زیس (trapezius) عضلہ۔
۳۔ لیٹیسی مس ڈارسائی عضلہ۔

دوسرے دن:
۴۔ رہامبائڈ (rhomboid) عضلات اور ان کا عصب۔
۵۔ لیوٹیر اسکیپولی (levator scapulae) عضلہ۔
۶۔ ایکسیسری (accessory) نرو اور سروائیکل پلیکسس سے آنے والے اعصاب جو ٹریپی زیس کو رسد دیتے ہیں۔
۷۔ ٹرانسورس سروائیکل آرٹری (transverse cervical artery)۔

CC-0. In Public Domain. Gurukul Kangri Collection, Haridwar

Digitized by Arya Samaj Foundation Chennai and eGangotri

اور اس کی دو شاخیں ۔
۸۔ اوموہائڈ (omohyoid) عضلہ کا پچھلا حصہ ۔ } دوسرے دن
۹۔ ٹرانسورس اسکیپولر آرٹری اور سوپرا اسکیپولر نرو ۔

تقطیع دو دن میں ضرور ختم ہونی چاہئے۔ تاکہ سر و گردن کا تقطیع کار پشت کی گہری تقطیع کو جاری رکھ سکے ۔ پہلے دن (۱) جلد کو لوٹو (۲) جلدی اعصاب اور عروق کی تقطیع کرو ۔ (۳) لیٹسی مس ڈارسائی اور ٹریپی زیس عضلات کو صاف کرو ۔ باقی کام دوسرے دن ہو سکتا ہے ۔

تقطیع ۔ جلد کا لوٹنا ۔ ذیل کے شگاف ضروری ہیں ۔ ۱ ورٹبرل کالم کے نیچے والے سرے پر کاکسکس کی نوک سے اوپر کی جانب جسم کے وسطی خط کے ساتھ ساتھ ساتویں سروائیکل ورٹبرا کی اسپائن تک ۔ ۲ ۱ کے بالائی سرے سے آڑے طور پر اسکیپولا کی ایکرومین کے سرے تک ۔ ۳ وسطی شگاف کے نیچے والے سرے سے لیکر ترچھے رخ میں پہلو اور آگے کی طرف الیم کی کرسٹ کے ساتھ ساتھ اینٹیریر سوپیریر ایلیاک اسپائن سے دو انچ اوپر تک ۔ ۴ ایک ترچھا شگاف جو پہلی لمبر ورٹبرا کی اسپائن سے بالائی اور جانبی رخ میں ایگزلا کے پوسٹیریر فولڈ تک جائے ۔ اور پھر اس کے ساتھ ساتھ بازو تک ۔ ان دو بڑے پلوں کو (17,18 تصویر 25) جن کا خاکہ پشت پر کھینچا گیا ہے ۔ ان کے نیچے کی شحمی بافت سے باحتیاط اٹھاؤ ۔ اوپر والے تکونے پلے کو پہلے اٹھاؤ ۔ اور اس کے بعد نیچے والے کو ۔

اوپری فیشیا ۔ اُن لاشوں میں جو کچھ عرصے تک چت پڑی رہتی ہیں ۔ پچھلے رخ کے اوپری فیشیا میں وہ سیال نفوذ کر جاتا ہے ۔ جو ڈھلک کر اس کے خلاؤں میں آچکا ہے ورنہ یہاں کا اوپری فیشیا معمولی خصوصیات رکھتا ہے ۔ (صفحہ ۱۱) ۔

تقطیع ۔ جلدی اعصاب کو ڈھونڈھتے وقت اوپری فیشیا کو اعصاب کے رخ میں خوب گہرا اس لیول تک 51
کاٹو جہاں اوپری اور عمقی فیشیا ایک ہو جاتے ہیں ۔ (تصویر 26) یہ وہ خط ہے ۔ جہاں اعصاب کے اصلی تنے ملتے ہیں ۔ اور خوب شربائی ہوئی لاش میں جلدی شرائین رہنمائی کرتی ہیں ۔ اس حصہ میں جلدی اعصاب کو زیادہ جلد پانے کا طریقہ یہ ہے ۔ کہ اوپری اور عمقی فیشیا کو ورٹبری کی اسپائنز سے جانبی طرف ایک ہی تہ میں لوٹو ۔ تو اعصاب عضلات میں سے نکلتے ہوئے ملینگے ۔ لیکن یہ طریقہ صرف اعلےٰ جماعت کے طالب علم کے اختیار کرنے کا ہے ۔

جلد کے اعصاب اور عروق ۔ پشت کے جلدی اعصاب اسپائنل نروز کی پچھلی جڑوں سے

CC-0. In Public Domain. Gurukul Kangri Collection, Haridwar

Digitized by Arya Samaj Foundation Chennai and eGangotri

CC-0. In Public Domain. Gurukul Kangri Collection, Haridwar

Digitized by Arya Samaj Foundation Chennai and eGangotri

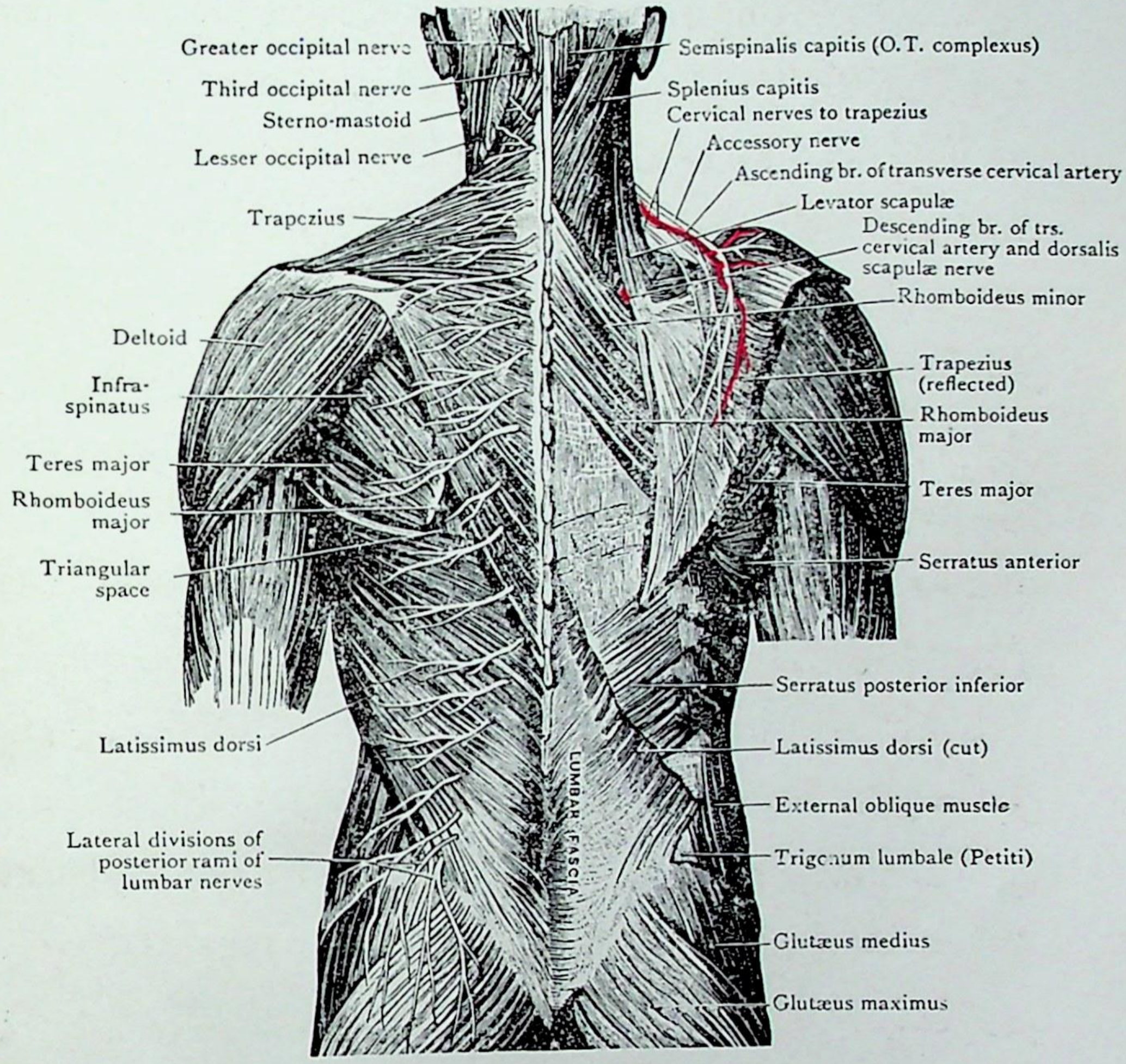

FIG. 26.—Dissection of the Superficial Muscles and Nerves of the Back.

CC-0. In Public Domain. Gurukul Kangri Collection, Haridwar

Digitized by Arya Samaj Foundation Chennai and eGangotri

آتے ہیں۔ پوسٹیریر ریمائی پیچھے کی جانب گزرتے وقت وسطانی اور جانبی ڈویژنوں میں تقسیم ہو جاتے ہیں یہ دونوں ڈویژن ان عضلات کو شاخیں دیتے ہیں جن کے درمیان یہ موجود ہیں۔ مگر ان میں سے کسی میں کچھ حسی ریشے بھی ہوتے ہیں جو جلدی اعصاب کی شکل میں سطح تک آتے ہیں۔

تھوریسک ریجن میں بالائی چھ یا سات جلدی اعصاب تھوریسک نروز کے پوسٹیریر ریمائی کے وسطانی ڈویژنوں کے آخری حصے ہوتے ہیں۔ یہ اعصاب ورٹبرل اسپائنز کے قریب سطحی ہوتے ہیں اور ان کو وسطی خط کے قریب تلاش کرنا چاہئے۔ یہ معمولی بات ہے۔ کہ ان میں سے ایک یا ایک سے زیادہ باقی کے مقام اخراج سے ایک یا دو انچ جانبی طرف ٹریپی زیس کو چیر کر نکلتے ہوئے ملیں۔ اس سلسلہ میں سب سے بڑی شاخ وہ ہے جو دوسرے تھوریسک نرو سے آتی ہے۔ یہ شاخ جانبی طرف اسکیپولا کی اسپائن پر سے ہو کر کاندھے کی طرف جاتی ہوئی مل سکتی ہے۔ تھوریسک ریجن میں زیرین پانچ یا چھ اعصاب تھوریسک نروز کے پوسٹیریر ریمائی کے جانبی ڈویژنوں کے آخری ڈورے ہوتے ہیں۔ اور اسی واسطے ان کو پشت کے وسطی خط سے تھوڑی دور پر تلاش کرنا چاہئے۔ اس زمرے کے بالائی اعصاب لیٹیسی مس ڈارسائی کو پسلیوں کے زاویوں کے خط کے ساتھ ساتھ چھید کر سطح تک پہنچتے ہیں۔ اور اس زمرے کے زیرین اعصاب لمبوڈارسل فیشیا (lumbodorsal fascia) کو سیکرو اسپائی نیلس (sacrospinalis) عضلہ کے جانبی کنارے کے قریب چھیدتے ہیں۔ ہر حالت میں وہ جلدی شاخیں جو تھوریسک نروز سے نکلتی ہیں جانبی طرف او پری فیشیا میں پلٹتی ہیں۔ اور اس رخ میں مختلف فاصلوں تک جاتی ہوئی مل سکتی ہیں۔

یہ بات یاد رکھنا ضروری ہے۔ کہ جلد کا وہ حصہ جس میں ان جلدی اعصاب میں سے کوئی ایک پھیلتا ہو۔ اس پوسٹیریر ریمیس کے مبدأ سے لیول میں نیچے واقع ہوتا ہے جس سے یہ عصب نکلتا ہے۔

52 لمبر ریجن (lumbar region) میں تین جلدی اعصاب الیم کی کرسٹ سے تھوڑا فاصلہ اوپر سیکرو اسپائی نیلس کے جانبی کنارے پر لمبوڈارسل فیشیا میں سے گزر کر سطح تک پہنچتے ہیں۔ یہ اعصاب لمبر ریجن کی بالائی تین اسپائنل نروز کے پوسٹیریر ریمائی کے جانبی ڈویژن کے آخری ریشے ہیں اور مذکورہ بالا اعصاب سے اس لحاظ سے مختلف ہیں کہ یہ سرینی خطہ کی جلد میں پھیلنے کے لئے الیم کی کرسٹ پر سے گزر کر نیچے کو پلٹتے ہیں۔ (تصویر 26)۔

جلدی شرائین جو پشت کے جلدی اعصاب کے ساتھ ہوتی ہیں۔ انٹرکاسٹل اور لمبر آرٹریز کی پچھلی شاخوں سے نکلتی ہیں۔

وہ عضلے جو جارحہ بالا کو دھڑ کے پچھلے رخ سے ملاتے ہیں۔ اس زمرے میں پانچ

CC-0. In Public Domain. Gurukul Kangri Collection, Haridwar

Digitized by Arya Samaj Foundation Chennai and eGangotri

عضلے ہیں۔ اور دو تہوں میں مرتب ہیں۔ سطحی تہ دو عضلوں ٹریپی زیس اور لیٹیسی مس ڈارسائی سے بنتی ہے۔ یہ دونوں عضلے چوڑے اور چپٹے ہیں۔ اور اوپر آکسی پٹ (occiput) سے لیکر نیچے ایلیم تک دھڑ کے پچھلے رُخ کے بیشتر حصے کو ڈھانکتے ہیں۔

ٹریپی زیس نک اور تھوریکس کی پشت پر پھیلا ہوا ہے۔ لیٹیسی مس ڈارسائی اس سے زیادہ نیچے واقع ہے۔ عضلوں کی گہری تہ جو لیویٹر اسکیپولی اور دو رہامبائڈ عضلوں سے بنی ہے۔ ٹریپی زیس سے ڈھکی ہوئی ہے۔

تقطیع۔ جب اعصاب اور عروق نکال کر ان کا مطالعہ ان کے اختتام تک ہو چکے۔ تو ٹریپی زیس کے خط میں شحمی اوپری فیشیا کے باقی حصوں کو صاف کر دو۔ لیکن نہ تو عمقی فیشیا کو ضرر پہنچے اور نہ جلدی اعصاب کو۔ پھر ٹریپی زیس کو صاف کرنا شروع کرو۔ جو پشت کا سب سے سطحی عضلہ ہے۔ ٹریپی زیس کا صرف ایک حصہ جارحہ بالا کے تقطیع کار کی ملکیت ہے۔ اس کا وہ حصہ جو گردن کے ساتویں مہرے کی ابھری ہوئی اسپائن سے اوپر ہے۔ سر گردن کے تقطیع کار کی ملکیت ہے۔ اور وہی اس کی تقطیع کرے۔ دونوں تقطیع کاروں کو چاہیئے کہ ملکر کام کریں۔ اور جب پورا عضلہ نمایاں ہو جائے تو ایک دوسرے کو پورے عضلہ کا مطالعہ کرنے کا موقع دے۔

اگر تقطیع دائیں جانب ہو رہی ہے۔ تو بازو کو دھڑ کے قریب رکھو۔ اور اسکیپولا کو سینہ کو سہارا دینے والے لکڑی کے ٹکڑے کے اوپر سے آگے کی طرف کھینچو۔ ساتویں سروائیکل اسپائن سے لیکر ایکرومین تک عمقی فیشیا کو چیر ڈالو۔ اس انتخاب کردہ لیول پر شگاف ریشوں کے رُخ میں ہوگا۔ آہستہ آہستہ نیچے کی طرف بڑھو۔ اور فیشیا کو ایک مسلسل تہ میں عضلہ کی سطح پر سے اٹھاؤ۔ ہمیشہ چاقو کو عضلی ریشوں کے رُخ میں چلاؤ۔ اور یہ خیال رکھو۔ کہ فیشیا کا کوئی حصہ عضلہ کی سطح پر باقی نہ رہے جوں جوں ریشوں کا رُخ بدلتا جائے بازو کی رکھت کو بدلتے جاؤ تاکہ وہ ریشے جن کو صاف کیا جا رہا ہے۔ تنے رہیں۔ بائیں ٹریپی زیس کی تقطیع میں فیشیا کا ابتدائی شگاف اس عضلہ کے زیرین کنارے کے ساتھ ساتھ ہونا چاہیئے۔ اور عضلے کی سطح کو نیچے سے اوپر ساتویں سروائیکل ورٹیبرا تک صاف کرنا چاہیئے۔ 54

جب ٹریپی زیس سے فیشیا کو دور کیا جائے۔ اور درحقیقت ساری پشت کی تقطیع میں جلدی اعصاب کو بہت ہوشیاری کے ساتھ بچانا چاہیئے۔ تاکہ سر و گردن کے تقطیع کار کو ان کا تعلق ان ٹرنکس کے ساتھ دیکھنے کا موقع مل سکے جن سے یہ اعصاب نکلتے ہیں۔

CC-0. In Public Domain. Gurukul Kangri Collection, Haridwar

Digitized by Arya Samaj Foundation Chennai and eGangotri

CC-0. In Public Domain. Gurukul Kangri Collection, Haridwar

Digitized by Arya Samaj Foundation Chennai and eGangotri

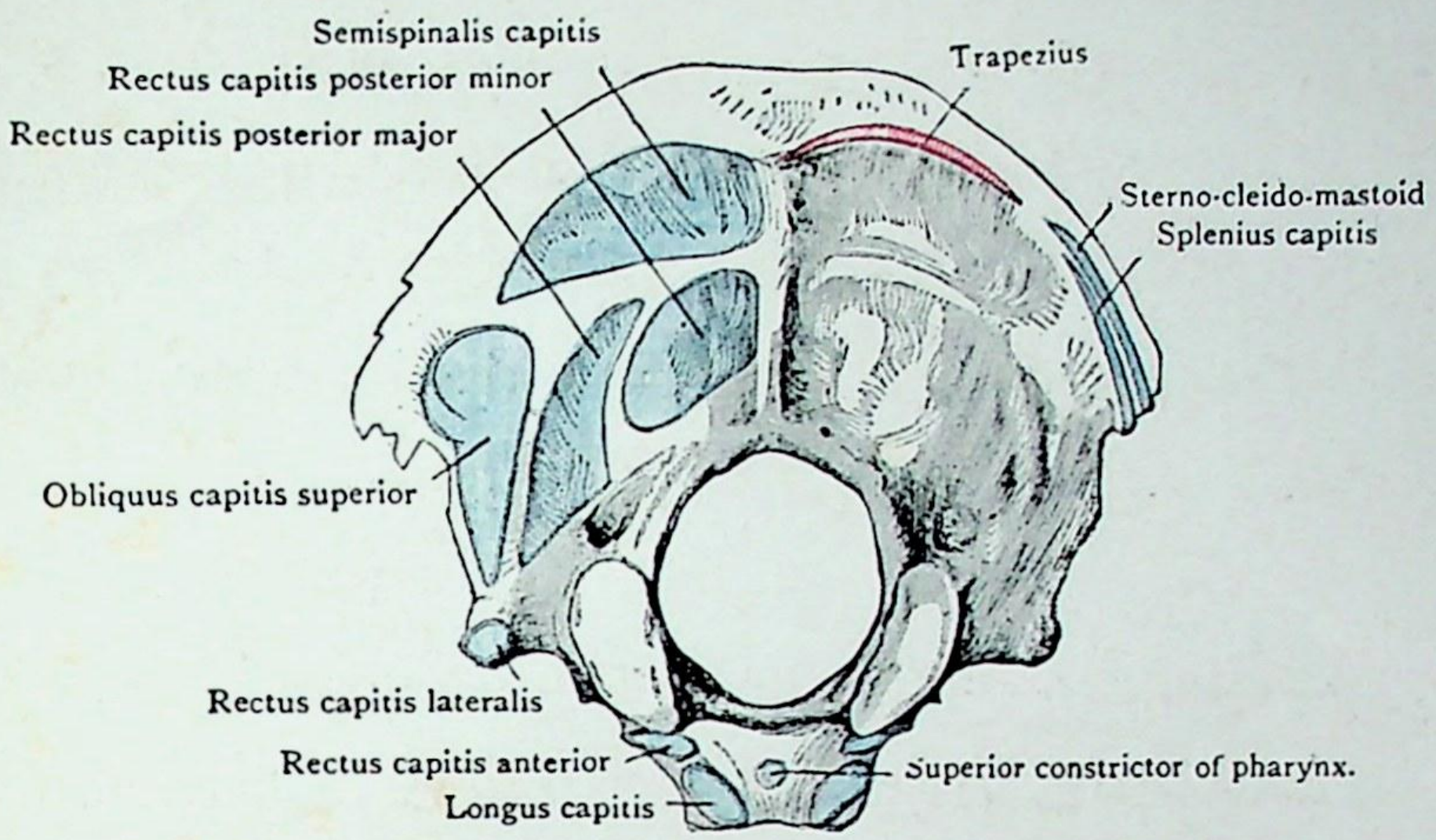

FIG. 27.—Muscle-Attachments to the Occipital Bone.

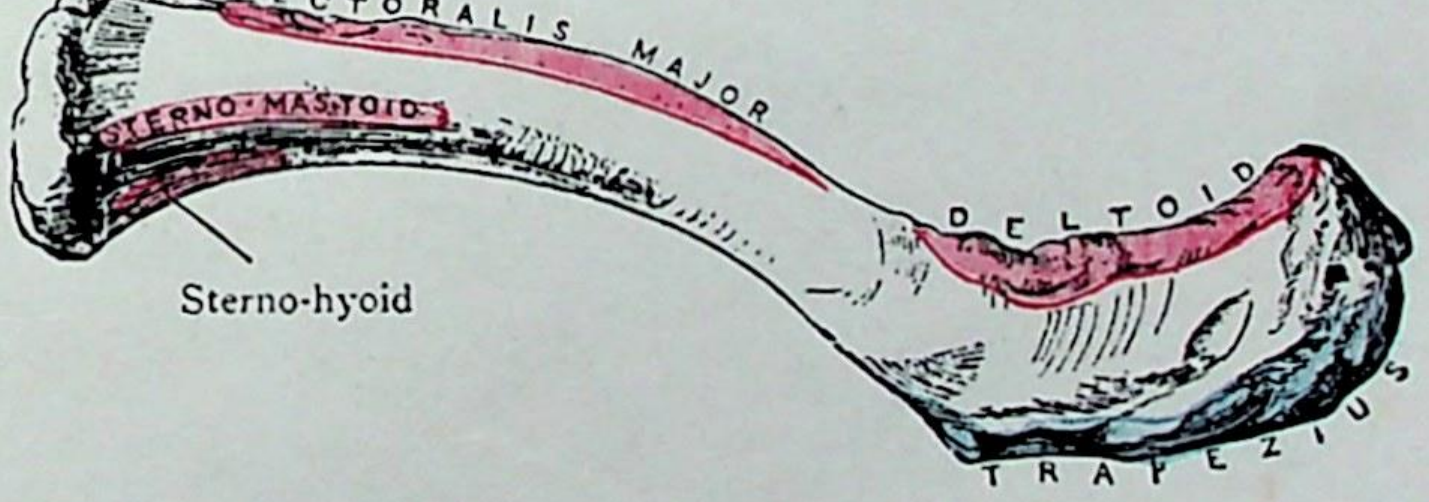

FIG. 28.—Upper Surface of the Right Clavicle.

CC-0. In Public Domain. Gurukul Kangri Collection, Haridwar

Digitized by Arya Samaj Foundation Chennai and eGangotri

عضلہ ٹریپی زیس۔ یہ عضلہ چپٹا اور تکون ہے اور اپنی کل وسعت میں عمقی فیشیا کے عین نیچے واقع ہے۔ اس عضلہ کا مبدأ بہت لمبا ہے اور اوپر آکسیپٹ سے لیکر نیچے آخری تھوریسک ورٹبرا تک پھیلتا ہے۔ اس عضلہ کی ابتدا کے مقامات یہ ہیں۔ (۱) آکسیپٹل (occipital) ہڈی کی سپیریر نیوکل لائن (superior nuchal line) کا وسطانی ایک ثلث یا اس سے کم (۲) لیگامینٹم نیوکی (ligamentum nuchae) اور ساتویں سروائیکل ورٹیبرا کی اسپائن (۳) سارے تھوریسک ورٹیبری کی اسپائنز کے سرے اور سوپرا اسپائنس لیگامنٹس جو ان کے درمیانی فاصلوں کے اوپر واقع ہیں۔ (تصاویر 26, 27)

زیرین سروائیکل اور بالائی تھوریسک خطوں میں عضلے کے آغاز کے وتری ریشے لمبے ہو کر ایک چپٹا وتر بناتے ہیں اور یہ وتر سمتِ مقابل کے وتر یقس سے مِلکر ایک بیضوی شکل اختیار کر لیتا ہے۔

ٹریپی زیس عضلہ کے لیفات جانبی رُخ جاتے ہیں۔ اور رشانوی پٹکے کی دونوں ہڈیوں میں اپنے منتہا کی طرف مستدق ہوتے ہیں۔ اس کے آکسیپٹل اور بالائی سروائیکل ریشے
55 نیچے کو رجوع ہو کر آگے کو مڑتے ہیں۔ اور کلیویکل کے جانبی ثلث کے پچھلے کنارے میں پیوست ہو جاتے ہیں۔ (تصویر 28) زیرین سروائیکل اور بالائی تھوریسک ریشے کم و بیش آڑے رُخ میں گزرتے ہیں۔ اور ایکرومین کے وسطانی کنارے اور اسکیپولا کی اسپائن کے پچھلے کنارے کے بالائی لب میں پیوست ہو جاتے ہیں۔ لیکن زیرین تھوریسک ریشوں کا رُخ اوپر کو ہے اور یہ ریشے اسکیپولا کے ورٹبرل بارڈر کے قریب ایک چپٹے مثلثی وتر میں ختم ہوتے ہیں۔ یہ وتر اسکیپولا کی اسپائن کے راس کی صاف سطح پر حرکت کرتا ہے۔ اور اسپائن کے اوپر ایک کھردرے درنہ (tubercle) میں جو اس سطح سے ہٹ کر واقع ہے پیوست ہو جاتا ہے۔ (تصویر 38 صفحہ 88)

ہڈی پر وتر کی حرکت کو آسان کرنے کے لئے ایک چھوٹا مخاطی کیسہ برسا میوکوزا (bursa mucosa) دونوں کے درمیان واقع ہے۔

ٹریپی زیس کو ایکسسری نرو اور تیسرے اور چوتھے سروائیکل نروز کے ریشے رسد اتے ہیں۔

یہ عضلہ کاندھے کو اوپر اٹھانیوالا اور نیچے کو دبانے والا ہے اور اسکیپولا کو گرداتا اور نزدتا ہے۔

تقطیع۔ اب لیٹی سس ڈارسائی عضلہ کی تقطیع ہونی چاہئے اس عضلہ کو صاف کرنا آسان نہیں ہے۔ نہ صرف اس لئے کہ اس کے ریشے مختلف رُخ رکھتے ہیں۔ بلکہ اس لئے بھی کہ اس کا بالائی حصہ

CC-0. In Public Domain. Gurukul Kangri Collection, Haridwar

Digitized by Arya Samaj Foundation Chennai and eGangotri

عموماً بہت پتلا ہوتا ہے اور اس کا بالائی کنارہ غیر متعین ہوتا ہے۔ مہروں کے اسپائنز کے قریب اس کا بالائی حصہ ٹریپی زیس سے ڈھکا ہوا ہے۔ مگر عضلہ کا بیشتر حصہ زیر جلدی ہے۔ اوپری اور عمقی فیشیا دونوں کو اس عضلہ کی سطح پر سے ایک ساتھ اٹھاؤ اور اس عضلہ کے ریشے بازو کو اٹھا کر گردن کے نیچے موڑنے سے تن جاتے ہیں۔

دائیں طرف فیشیا کو عضلہ کے بالائی کنارے کے ساتھ ساتھ اس کنارے کے ٹریپی زیس کے نیچے چھپ جانے کے مقام سے لیکر ایگزلا کے پوسٹیریر فولڈ تک کاٹو اور نیچے کی طرف جاؤ۔ لمبوڈارسل فیشیا کی سطحی تہ کے اتصال کو ہشیاری سے نمایاں کرو۔ اس فیشیا کو صاف کرو مگر ضرر نہ پہنچاؤ۔ یہ فیشیا سر و گردن کے تقطیع کار کی ملکیت ہے۔ اس کے بعد ایلیم کی کریسٹ کے ساتھ اس عضلہ کے زیریں سرے کے اتصال کو نمایاں کرو۔ اور جب عضلہ کے جانبی کنارے کا زیریں حصہ آجائے۔ تو لیٹسی مس ڈارسائی کی ان عضلیوں کو صاف کرو۔ جو زیر ترین تین یا چار پسلیوں سے پیوست ہیں اور شکم کے اکسٹرنل آبلیک عضلہ کی عضلیوں کو بھی صاف کرو۔ جو لیٹسی مس ڈارسائی کی عضلیوں سے پنجیاتی ہیں۔

بائیں جانب فیشیا کو ایلیم کی کریسٹ سے لیکر ایگزلا کے پوسٹیریر فولڈ تک کاٹو۔ اور وسطانی اور بالائی رُخ میں ساختوں کو صاف کرو۔ جب عضلہ کا بڑا حصہ صاف ہو چکے۔ تو اس کے جانبی کنارے کی طرف آؤ۔ اس عضلہ کے کاسٹل اتصالات اور اکسٹرنل آبلیک کی انگشتیوں کے ساتھ پنجیانے کے مقام کو صاف کرو۔

جب اس عضلہ کی پسلیوں والی عضلیاں صاف ہو جائیں۔ تو اس کے بالائی کنارے کو اٹھاؤ۔ جہاں یہ اسکیپولا کے زیریں زاویے پر سے گزرتا ہے۔ تاکہ اس کے ریشوں کی وہ عضلی نمایاں ہو جائے جو اس زاویہ سے نکل کر اس عضلہ کے بالائی کنارے کے گہرے رُخ میں مل جاتی ہے۔ یہ ممکن ہے کہ غلطی سے اس عضلی کو ٹیریز میجر کا ایک حصہ سمجھ لیا جائے کیونکہ اس عضلے پر یہ عضلی رکھی رہتی ہے۔

56 **لیٹسی مس ڈارسائی عضلہ**۔ یہ عضلہ چوڑا اور چپٹا ہے۔ اور پشت کو چھٹے تھوریسک ورٹبرا سے لیکر نیچے ایلیم کی کریسٹ تک ڈھانکے ہوئے ہے۔ (تصویر 26 صفحہ 52)

اس کی ابتدا (۱) زیریں چھ تھوریسک ورٹیبری۔ اور ان سے ملحقہ سوپرا اسپائنس لیگامنٹس (۲) لمبوڈارسل فیشیا (تصویر 26) کی سطحی تہ (lamella) (۳) لمبوڈارسل فیشیا کے سامنے ایلیم کی کریسٹ کے بیرونی لب کے تھوڑے سے حصہ سے ایک پتلے وتری مبدا کے ذریعہ

CC-0. In Public Domain. Gurukul Kangri Collection, Haridwar

Digitized by Arya Samaj Foundation Chennai and eGangotri

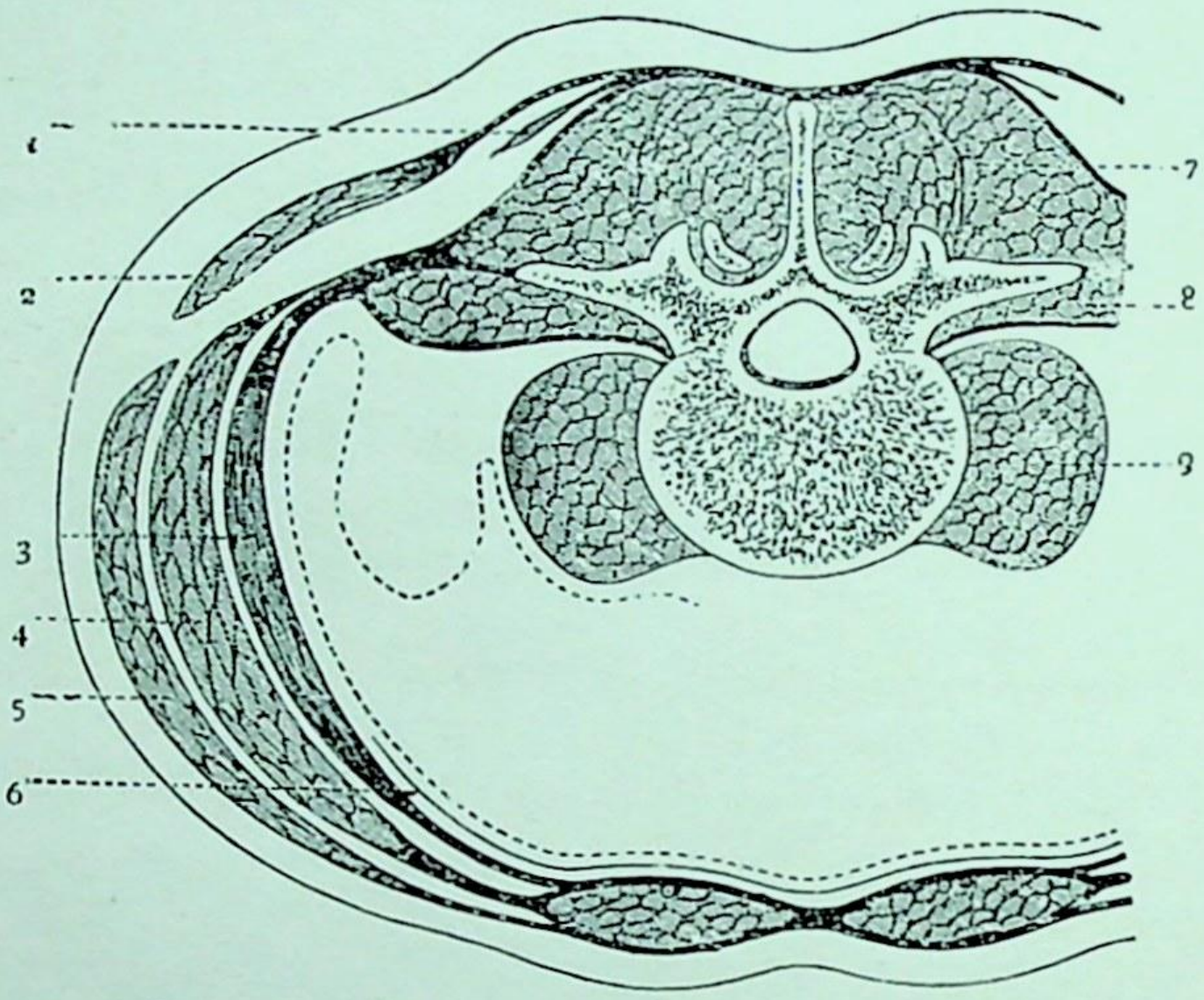

FIG. 29.—Diagram of the Lumbo-dorsal Fascia.

1. Serratus posterior inferior
2. Latissimus dorsi.
3. Transversus abdominis.
4. Obliquus internus.
5. Obliquus externus.
6. Fascia transversalis.
7. Sacrospinalis.
8. Quadratus lumborum.
9. Psoas major.

CC-0. In Public Domain. Gurukul Kangri Collection, Haridwar

Digitized by Arya Samaj Foundation Chennai and eGangotri

CC-0. In Public Domain. Gurukul Kangri Collection, Haridwar

Digitized by Arya Samaj Foundation Chennai and eGangotri

(۴) نیچے کی تین یا چار پسلیوں سے تین یا چار انگشتیوں کے ذریعہ اور (۵) اسکیپولا کے زیرین زاویہ کے پچھلے رخ پر ایک لمبی عضلی سے ہوتی ہے۔ (تصویر 38 صفحہ 83) لمبوڈارسل فیشیا کے پچھلے پرت کے ساتھ اس کے مبدأ کا تعلق ہونے کی وجہ سے یہ عضلہ لمبر (lumbar) اور بالائی سیکرل (sacral) ورٹبری کی اسپائنز اور ریئر الیم کی کریسٹ کے پچھلے حصہ کے ساتھ ایک بالواسطہ تعلق حاصل کرتا ہے۔ اس عضلہ کے مبدأ کی پسلیوں والی عضلیاں شکم کے اکسٹرنل آبلیک عضلہ کی زیرین انگشتیوں کے ساتھ پنجیاتی ہیں۔

لیٹسی مس ڈارسائی عضلہ کے ریشے اسکیپولا کے زیرین حصے کی طرف جاتے ہوئے جلد
مستدق ہوتے ہیں۔ اس مقام تک پہنچنے کے لئے بالاترین ریشے تقریباً افقی رخ اختیار کرتے ہیں۔ 57
زیر ترین حصہ تقریباً انتصابی رخ میں اوپر کو جاتا ہے۔ اور درمیانی ریشوں میں مختلف درجوں کا ترچھاپن ہوتا ہے۔ ریشوں کے یوں مستدق ہونے کی وجہ سے عضلہ چوڑائی میں بہت گھٹ جاتا ہے۔ اور ایک دبیز لمبی پٹے کی شکل اختیار کر کے اسکیپولا کے زیرین زاویے کے اوپر سے گزر کر ٹیریز میجر عضلہ کے زیرین کنارے کے گرد گھومتا ہوا ایک تنگ پیچ وتر میں ختم ہوتا ہے جو ہیومرس کے انٹرٹیوبرکلر سلکس کے فرش میں چسپاں ہو جاتا ہے۔ (تصویر 45 صفحہ 107)

اس عضلہ کے نتیجے کا مطالعہ اس وقت نہیں ہو سکتا۔ آئندہ ہوگا۔ لیٹسی مس ڈارسائی کے ٹیریز میجر کے ساتھ ملنے سے ایگزلا کا پوسٹیریر فولڈ بنتا ہے۔ پہلے پہل یہ عضلہ ٹیریز میجر کے پچھلے رخ پر واقع ہوتا ہے۔ پھر اس کے زیرین کنارے کے گرد دوہرا ہو جاتا ہے۔ اور آخر کار اس کے سامنے پیوست ہوتا ہے۔ ان دونوں عضلوں کے اس عجیب تعلق ہی کی وجہ سے ایگزلا کا پوسٹیریر فولڈ ایسا بھرا بھرا اور گول دکھائی دیتا ہے۔

لیٹسی مس ڈارسائی میں تھوریکوڈارسل نرو پھیلتا ہے۔ یہ عضلہ جارحہ بالا کو نزدانیوالا پیچھے لے جانے والا اور وسطانی جانب گردانیوالا ہے۔

دو بین عضلی فضائیں (spaces) (۱) اب ایک تکونی فضا پر غور کرو جس کی حدود ٹریپی زیس کا نیچے والا کنارا، لیٹسی مس ڈارسائی کا بالائی کنارہ اور اسکیپولا کا قاعدہ ہیں۔ (تصویر 26 صفحہ 52) اس مثلث فضا کی حدود کے اندر رہا بائیڈ ٹیس میجر عضلہ کا ایک چھوٹا سا حصہ اور تھوریکس کی دیوار کا بھی تھوڑا بہت حصہ یعنی چھٹی انٹرکاسٹل اسپیس اور اس کے اوپر اور نیچے محدود کرنے والی پسلیوں کے کنارے دکھائی دیتے ہیں۔ یہ یاد رکھنا چاہئے۔ کہ دھڑ کے پچھلے رخ پر تھوریکس کا

CC-0. In Public Domain. Gurukul Kangri Collection, Haridwar

Digitized by Arya Samaj Foundation Chennai and eGangotri

یہی حصہ ایسا ہے۔ جو عضلوں سے ڈھکا ہوا نہیں ہے۔ (۲) عموماً آخری پسلی اور ایلیم کی کریسٹ کے درمیان لیٹیسی مس ڈار سائی کا اگلا کنارہ شکمی دیوار کے اکسٹرنل آبلیک عضلہ کے پچھلے کنارے سے آگے بڑھ آتا ہے لیکن بعض اوقات ایک تنگ شلث فاصلہ اِن دونوں عضلوں کے درمیان چھوٹ جاتا ہے۔ جس میں اِنٹرنل آبلیک (internal oblique) عضلہ کا تھوڑا سا حصہ دکھائی دیتا ہے۔ اِس فضا کو پیٹی (Petit) کی لمبر ٹرائگون (lumbar trigone) کہتے ہیں۔ (تصویر 26 صفحہ 52)۔ یہ شلث شکم کی دیوار کا ایک کمزور حصہ ہے۔ اور کبھی کبھی شکم کے بعض احشاء اس شلث میں سے باہر آکر لمبر ہرنیا (lumbar hernia) بنا دیتے ہیں۔

تقطیع۔ ٹریپی زیس کو اُلٹنا۔ دوسرے دن اگر ممکن ہو تو تقطیع کار کو چاہیئے کہ سر و گردن کے تقطیع کار کے ساتھ ملکر کام کرے۔ اور کام کی ابتداء ٹریپی زیس کو الٹنے کے ساتھ ہونی چاہیئے۔ اِس عضلہ کو مہروں کی اسپائنز سے دو انچ کے فاصلہ پر کاٹے اور اس کے منتہے کی طرف جانبی رُخ میں اُلٹ دے۔ 58
ٹریپی زیس اپنے مبدأ کے قریب بہت مہین ہوتا ہے۔ اس لئے بہت بڑی احتیاط اس بات کی کرنی چاہیئے کہ نیچے کے رامبائڈ عضلوں کو ضرر نہ پہنچے۔ ٹریپی زیس کے زیرین حصہ کے منتہے کے وتر اور اسکیپولا کی اسپائن کے چپٹے رخ کے درمیان کے کیسہ (bursa) کو بغیر مطالعہ کئے نہ چھوڑا جائے۔ اور اِس عضلہ کی گہری سطح پر کے اعصاب اور عروق کو صاف کرنا اور ان کو آئندہ مطالعہ کے لئے محفوظ رکھنا ضروری ہے۔ اِن میں اکیسری (accessory) نرو اور تیسرے اور چوتھے سروائیکل نروز کی شاخیں ٹرانسورس سروائیکل آرٹری کی اوپر کو جانے والی شاخ اور ٹرانسورس سروائیکل آرٹری کی نیچے کو جاتے والی شاخ کے شاخچے شامل ہیں۔ مؤخر الذکر شاخیں دوسری تہ کے عضلات کے درمیان سے نکل کر ٹریپی زیس میں داخل ہوتی ہیں۔

ٹریپی زیس میں پھیلنے والے اعصاب اور عروق۔ اس عضلہ کو اُلٹنے کے بعد اِسکی گہری سطح پر ذیل کی ساختیں ملیں گی۔

(ا) اکیسری نرو۔
(ب) سروائیکل پلیکسس سے دو یا تین اعصاب۔
(ج) ٹرانسورس سروائیکل آرٹری کی اوپر کو جانے والی شاخ۔
(د) ٹرانسورس سروائیکل آرٹری کی نیچے آنے والی شاخ کی شاخچیاں۔ یہ سب

CC-0. In Public Domain. Gurukul Kangri Collection, Haridwar

Digitized by Arya Samaj Foundation Chennai and eGangotri

اعصاب و عروق ٹریپی زیس کو رسداتی ہیں۔

سر و گردن کے تقطیع کارنے قبل ازیں اِن ساختوں کو گردن کی پوسٹیریر ٹرائنگل میں سے گزرتے ہوئے دیکھا ہے۔ سروائیکل پلیکسس کی شاخیں تیسرے اور چوتھے سروائیکل نروز سے آتی ہیں اور ٹریپی زیس کی عمقی سطح پر یہ اعصاب اکیسسری نرو کی شاخوں سے مل کر سب ٹریپی زیل پلیکسس (subtrapezial plexus) بناتے ہیں۔ جس سے اِس عضلہ کی ساخت کو عصبی ریشے جاتے ہیں۔ اکیسسری نرو کی اختتامی شاخ کو تقریباً ٹریپی زیس کے زیریں کنارے تک دیکھ سکتے ہیں۔

ٹرانسورس سروائیکل آرٹری کی صعودی شاخ کو جو اکیسسری نرو کے ساتھ جاتی ہے۔ ٹریپی زیس کے اگلے کنارے تک جو اس شاخ کے آرٹری سے نکلنے کا مقام ہے دیکھتے جاؤ اور یہیں پر ٹرانسورس سروائیکل آرٹری اپنی اوپر اور نیچے کو جانے والی شاخوں میں تقسیم ہوتی ہے۔

ٹرانسورس سروائیکل آرٹری کی نزولی شاخ کی شاخچیاں یا تو دوسری تہ کے عضلات کو چھیدتی ہیں۔ یا اسکیپولا کے ورٹبرل بارڈر کے قریب اِن کے درمیان سے گزرتی ہیں۔

تقطیع۔ اب اوموہائڈ (omohyoid) عضلہ کے پچھلے لحمی حصے ٹرانسورس اسکیپولر آرٹری
59 اور سوپرا اسکیپولر نرو کو نمایاں کرنا چاہیئے۔ اور ٹریپی زیس کے کلیویکل اور اسکیپولا والے منتہاؤں کا مطالعہ کرنا چاہیئے۔ ٹریپی زیس کو کلیویکل اور اسکیپولا کی اسپائن کے درمیانی زاویہ کے پول پر افقی خط میں ایک بالائی اور ایک زیریں حصے میں تقسیم کرو۔ اور اس کے بالائی حصے کے پوست کو کلیویکل کے جانبی ثلث کے پچھلے کنارے کے ساتھ۔ اور زیریں حصے کے پوست کو ایکرومین کے وسطانی کنارے اور اسکیپولا کی اسپائن کے پچھلے کنارے کے بالائی لب کے ساتھ نمایاں کرو۔ اس کے بعد اس وقت کھلے ہوئے حصہ میں سے چربی نکال دو۔ اور اوموہائڈ عضلہ کے پچھلے لحمی حصے۔ ٹرانسورس اسکیپولر آرٹری۔ سوپرا اسکیپولر نرو۔ اور سوپرا اسپائینے ٹس کے اوپر چھانیوالے فیشیا کو نمایاں کرو۔ سوپرا اسپائینے ٹس اسکیپولا کو اس کے اسپائن اور بالائی کنارے کے درمیان ڈھانکے رہتا ہے۔ اوموہائڈ کا پچھلا لحمی حصہ بالائی کنارے کے جانبی حصے سے چپکا ہوا ہے۔ ٹرانسورس اسکیپولر آرٹری اسکیپولا کے بالائی کنارے کو اوموہائڈ کے عین قریب جانبی طرف قطع کرتی ہوئی گزرتی ہے۔ اور سوپیریر ٹرانسورس لیگامنٹ کے اوپر واقع ہے۔ یہ رباط بالائی کنارے کو کارے کائڈ پراسس سے ملاتا اور ٹرانسورس اسکیپولر آرٹری کو سوپرا اسکیپولر نرو سے علیحدہ کرتا ہے۔

جب مذکورہ بالا ساختیں صاف ہو جائیں۔ تو اسکیپولا کو اس کندہ کے کنارے پر سے کھینچو

CC-0. In Public Domain. Gurukul Kangri Collection, Haridwar

Digitized by Arya Samaj Foundation Chennai and eGangotri

جو تھوریکس کے نیچے رکھا ہوا ہے۔ اور ان عضلوں کا مطالعہ کرو جو اسکیپولا کے ورٹبرل بارڈر کو ورٹبرل کالم سے ملاتے ہیں۔ اور وہ (۱) لیویٹر اسکیپولی (۲) رہامبائڈیس مائنر (rhomboideus minor) (۳) رہامبائیڈیس میجر ہیں۔ لیویٹر اسکیپولی اسکیپولا میں اس کے وسطانی زاویہ سے لیکر اس کی اسپائن کے چپٹے راس تک چپکا ہوا ہے۔ رہامبائیڈیس مائنر اس چپٹے راس کے مقابل ہے۔ اور رہامبائیڈیس میجر اس چپٹے راس سے لیکر زیرین زاویہ تک پھیلتا ہے۔

لیویٹر اسکیپولی اور رہامبائیڈیس مائنر کے درمیانی فیشیا کو اسکیپولا سے تقریباً ایک انچ وسطانی جانب کاٹو اور ڈارسل اسکیپولر نرو (dorsal scapular nerve) کو نکالو جو رہامبائڈ عضلوں میں پھیلتا ہے۔ اور ٹرانسورس سروائیکل آرٹری کی نزولی شاخ کو جو اس عصب کے ہمراہ ہوتی ہے نکالو۔ (تصویر 26 صفحہ 52) یہ ساختیں اپنے منتہے تک اس وقت دیکھی جائینگی جب لیویٹر اسکیپولی اور دونوں رہامبائڈ عضلوں کو الٹا جائے گا۔

اومو ہائڈ عضلہ۔ ٹرانسورس اسکیپولر آرٹری۔ اور سوپرا اسکیپولر نرو۔ اومو ہائڈ عضلہ کا پچھلا نازک لمبی حصہ اسکیپولر ناچھ کے متصل وسطانی جانب اسکیپولا کے بالائی کنارے سے اٹھتا ہوا دکھائی دیگا۔ عضلہ کا یہ حصہ اس لیگامنٹ سے بھی کچھ ریشے حاصل کرتا ہے جو اس ناچھ کے آرپار ہے اس کو رسدانے والا اعصاب ایک عصبی چنبر سے آتا ہے۔ جو گردن میں واقع ہے۔ اور انسا ہائی پوگلاسائی (ansa hypoglossi) کہلاتا ہے۔ ٹرانسورس اسکیپولر آرٹری سوپیریر ٹرانسورس اسکیپولر کے اوپر سے گزر کر سوپرا اسپائی نٹس فاسا میں داخل ہوتی دکھائی دیگی۔ اور سوپرا اسکیپولر نرو اسی رباط کے نیچے سے ہوتا ہوا اس فاسا میں داخل ہوتا ہے۔

رہامبائڈ عضلے۔ دونوں رہامبائڈ عضلے ملکر عضلی ریشوں کی ایک چوکور چادر بناتے ہیں جو مہروں کے اسپائنس پراسیسز سے اسکیپولا کے کنارے تک پہنچتی ہے۔ رہامبائیڈیس مائنر ایک تنگ فیتہ نما لمبی پٹی ہے۔ جو رہامبائڈ میجر کے بالائی کنارے کے متوازی واقع 60
ہے۔ یہ عضلہ لیگامنٹم نیوکی کے زیرین حصے۔ ساتویں سروائیکل ورٹبرا کے اسپائن اور اکثر پہلے تھوریسک ورٹیبرا سے بھی نکلتا ہے۔ اور اسکیپولا کے ورٹبرل بارڈر میں اس کی اسپائن کے چپٹے راس کے اوپر کی تکونی سطح کے مقابل پیوست ہو جاتا ہے۔ (تصویر 38 صفحہ 83) اس کو ٹریپی زئیس عضلہ پوری طرح سے ڈھانک لیتا ہے۔

CC-0. In Public Domain. Gurukul Kangri Collection, Haridwar

Digitized by Arya Samaj Foundation Chennai and eGangotri

رہامبائیڈیس میجر بالائی چار پانچ تھوریسک اسپائنز اور ان سے متعلق سوپرا اسپائنس رباطوں کے حصّے سے اٹھتا ہے۔ اس کے ریشے ترچھے ہوکر نیچے کو اور جانبی رُخ میں جاتے ہیں۔ اور ایک وتری محراب میں ختم ہوجاتے ہیں۔ جو اسکیپولا کے ورٹبرل بارڈر میں اس کے زیرین زاویہ سے لیکر اس کی اسپائن کے راس تک پیوست ہوتی ہے۔ اس ریشہ دار محراب کا بڑا حصّہ اسکیپولا کے زیرین زاویہ سے چپکا رہتا ہے۔ مگر وہاں سے لیکر اسپائن تک یہ محراب ورٹبرل بارڈر کے ساتھ ایک خاصی مستحکم خانہ دار بافت کے ذریعہ بندھی رہتی ہے۔ (تصویر 38 صفحہ 83) رہامبائیڈیس میجر کا بڑا حصہ ٹریپی زیس سے ڈھکا رہتا ہے۔ اور صرف تھوڑا سا حصّہ اسکیپولا کے زاویہ کے قریب عمقی فیشیا کے نیچے واقع ہے۔

عضلہ لیویٹر اسکیپولی (levator scapulae) یہ لمبوترا عضلہ چار کم وبیش وتری دھجیوں کے ذریعہ بالائی چار سروائیکل ورٹبری کے ٹرانسورس پراسیسز کے پچھلے درنوں سے شروع ہوتا ہے۔ اور نیچے اور پیچھے کے رخ میں گزر کر اسکیپولا کے ورٹبرل بارڈر میں لگ جاتا ہے۔ اس میں تیسرے اور چوتھے سروائیکل نروز پھیلتے ہیں۔

تقطیع۔ لیویٹر اسکیپولی عضلہ کو صاف کرو۔ لیکن اس کے اعصاب کو ضرر نہ پہنچے۔ اس عضلہ کا کچھ حصہ تو سر و گردن کے تقطیع کار کی ملکیت ہے۔ اور کچھ جارحہ بالا کے تقطیع کار کی جب دونوں تقطیع کار اس عضلہ کے منتہے اور اعصاب کا مطالعہ کر چکیں۔ تو اس کو اس کے وسطِ طول میں کاٹنا چاہیے۔ اس وقت اس کے زیرین نصف کو زیرین اور جانبی رُخ میں اس کے منتہے کی طرف لوٹنا چاہیئے۔ اور ڈارسل اسکیپولر نرو اور ٹرانسورس سروائیکل آرٹری کی نزولی شاخ کو جو اس عضلہ کے نیچے ہوتے ہیں محفوظ کرلیا جائے اور ان کا مطالعہ رہامبائیڈیس مائنر کے بالائی کنارے تک کیا جائے۔

دونوں رہامبائڈ عضلوں کو اوپر سے نیچے اسکیپولا اور ورٹبری کی اسپائنز کے درمیان کاٹو یاد رہے کہ یہ ساختیں بہت ہی مہین ہوتی ہیں۔ اور خیال رکھو کہ سرّٹیس پوسٹیریر سوپیریر نہ کٹنے پائے جو ان عضلوں کے نیچے ہی ہوتا ہے۔ ہر ایک عضلہ کے وسطانی حصہ کو اسپائن کی طرف لوٹو۔ اور اس کے منتہے کو نمایاں کرو۔ جانبی حصوں کو اسکیپولا کی طرف لوٹو۔ اور ڈارسل اسکیپولر نرو اور ٹرانسورس اسکیپولر آرٹری کی نزولی شاخ کا مطالعہ ان کے اختتام تک کرو۔ یہ عصب لیویٹر اسکیپولی اور دونوں رہامبائڈ عضلوں کو شاخیں دیتا ہے۔ اور یہ شریان رہامبائڈ عضلوں ہی کو شاخیں نہیں دیتی بلکہ اسکیپولا کے اوپر کے

CC-0. In Public Domain. Gurukul Kangri Collection, Haridwar

Digitized by Arya Samaj Foundation Chennai and eGangotri

متصلہ عضلوں کو بھی رسد اتی ہے

61 **ڈارسل اسکیپولر نرو۔ (dorsal scapular nerve)** یہ لمبا نازک عصب گردن کے خطہ میں پانچویں سروائیکل عصب سے عموماً لانگ تھوریسک نرو کی بالائی جڑ کے ساتھ نکلتا ہے اسکیلی نس میڈیس (scalenus medius) کو چھید کر لیویٹر اسکیپولی کے نیچے زیرین رُخ میں رہامبائڈ عضلوں کی گہری سطح کو چلا جاتا ہے اور انہی عضلوں میں ختم ہوتا ہے۔ مگر اس میں سے ایک یا دو شاخیں لیویٹر اسکیپولی کو بھی جاتے ہیں۔

ڈارسل اسکیپولر نرو کے مبدا کے ابتدائی ریشے بعض وقت اکیلے اکیلے لیویٹر اسکیپولی عضلہ کو چھیدتے ہیں۔ اور ایک جال کی شکل میں ایک دوسرے سے مل جاتے ہیں۔

ٹرانسورس سروائیکل آرٹری کی نزولی شاخ۔ یہ شریان لیویٹر اسکیپولی کے جانبی کنارے کے قریب گردن کے زیرین حصّے میں شروع ہوتی ہے۔ اول اول یہ شریان لیویٹر اسکیپولی سے ڈھکی ہوئی وسطانی رُخ میں جاتی ہے۔ لیکن جلد ہی اس کا رُخ بدل جاتا ہے۔ اور پھر اسکیپولا کے ورٹبرل بارڈر کے ساتھ ساتھ رہامبائڈ عضلوں سے ڈھکی ہوئی نیچے کو چلی جاتی ہے (تصویر 26 صفحہ 52) یہ شریان اسکیپولا کے پچھلے اور پسلیوں والے رخوں کو بے شمار شاخیں دیتی ہے۔ اور کبھی کبھی اس کے آخری ریشے لیٹیسی مس ڈارسائی عضلہ میں داخل ہوتے ہیں اس کی ایک بڑی شاخ عموماً پیچھے کی جانب رہامبائڈ عضلوں کے درمیانی فصل میں سے یا بڑے رہامبائڈ عضلے میں سے ہو کر ٹریپی زیس عضلے کو چلی جاتی ہے۔ اور ایک دوسری شاخ سوپرا اسپائنل نامی سوپرا اسپائنس عضلے اور اس سے سطحی ساختوں کو جاتی ہے۔

تقطیع۔ لیٹیسی مس ڈارسائی عضلہ کو لوٹنا اور جارحہ بالا کو کاٹ کر علیحدہ کرنا۔ اس عضلہ کو دو حصوں میں تقسیم کرو۔ یہ تقسیم اس کے بالائی کنارے پر ورٹیبرل اسپائن سے تین انچ کے فاصلہ پر شروع کرو۔ اور چاقو کو ترچھا کر کے نیچے اور پہلو کے رُخ میں اس مقام کے ذرا نیچے تک لے جاؤ۔ جہاں اس عضلہ کی آخری انگشتی آخری پسلی سے اٹھتی ہے۔ یہ یاد رکھو کہ یہ عضلہ پتلا ہوتا ہے۔ اور اس کے نیچے کی ساختوں کو ضرر نہ پہنچے۔ وسطانی حصے کو ورٹیبرل اسپائنز کی طرف لوٹ دو۔ اور یہ احتیاط رہے کہ نیچے والی چار پسلیوں کے خطّہ میں سیرٹس پوسٹیریر انفیریر عضلہ کو ضرر نہ پہنچے اور اسپائنز۔ سوپرا اسپائنس رباطات

CC-0. In Public Domain. Gurukul Kangri Collection, Haridwar

لمبر فیشیا اور ایلیم کی کرسٹ سے اس عضلہ کے مبدا کو نمایاں کرو۔ عضلہ کے جانبی حصے کو جانبی طرف اور آگے کو لوٹ دو۔ نیچے والی تین یا چار پسلیوں سے چپکی ہوئی عضلیوں کی گہری سطحوں کو صاف کرو۔ اور دیکھو۔ کہ یہ عضلیاں تنکم کے اکسٹرنل آبلیک عضلہ کے ساتھ متبادل ہوتی ہیں۔ اسکیپولا کے زیرین زاویہ پر تھوریکو ڈارسل نرو اور تھوریکو ڈارسل آرٹری کو نکال لو۔ یہ دونوں اس عضلہ کی گہری سطح میں پھیلتی ہیں۔

62 جارحہ بالا کو علیحدہ کرنا۔ (۱) اسکیپولا کے بالائی کنارہ کے قریب ٹرانسورس اسکیپولر آرٹری
سوپرا اسکیپولر نرو۔ اور اوموہائڈ کے پچھلے لمبی حصے کو کاٹ دو۔

(۲) اسکیپولا کے وسطانی زاویہ کے قریب ڈارسل اسکیپولر نرو۔ اور ٹرانسورس سروائیکل آرٹری کی نیچے آنے والی شاخ کو کاٹو۔

(۳) اسکیپولا کے ورٹبرل کنارے کو پسلیوں سے دور کھینچو تاکہ اسکیپولا کی پسلیوں والی سطح سے ملے ہوئے سرریٹس اینٹیریر عضلہ کا پچھلا حصہ ظاہر ہو جائے۔

(۴) اسکیپولا کے ورٹبرل کنارے سے تقریباً ایک انچ کے فاصلہ پر سرریٹس اینٹیریر کے پچھلے حصے کو اس کے بالائی کنارے سے لیکر اس کے زیرین کنارے تک کاٹو۔

(۵) اسکیپولا کو تھوریکس سے اور دور کھینچو۔ اور پہلی پسلی کے بیرونی کنارے کے قریب عروق اور اعصاب کو کاٹ دو۔

(۶) جلد کے اس دامن کو جو قبل ازیں تھوریکس کی اگلی دیوار سے سیا گیا تھا۔ علیحدہ کر لو اور جارحہ مذکور کو ایک علیحدہ میز پر لے جاؤ جو اس کام کے لئے مخصوص ہے۔ باقی تقطیع وہیں پوری ہوگی۔

اگزلا کی عروق اور اعصاب کے کٹے ہوئے سروں کو لکڑی کے ڈیڑھ انچ لمبے ٹکڑے سے ان کی اصلی ترتیب میں باندھ دو۔ اس کے لئے ایک ٹوٹے ہوئے قلم کا دستہ کافی ہوگا۔ اور اس لکڑی کے ٹکڑے کو کاریکا ٹڈ پر اسس سے باندھ دو۔ اس طریقہ سے عروق اور اعصاب تقطیع کی آئندہ منزلوں میں اپنی اصلی جگہ پر قائم رہینگے۔ اور جب کبھی ان کے پیچھے کی کسی ساخت کا امتحان کرنا ضروری ہوگا تو ان کو کاریکا ٹڈ پر اسس سے علیحدہ کر سکیں گے۔

جارحہ بالا کو علیحدہ کر لینے کے بعد اس کی ساری جلد کو اتارنا شروع کرو۔ کیونکہ اب زیر جلدی ساختیں اچھی حالت میں ہیں۔ اور جلدی وریدوں اور اعصاب پر ایک اجمالی نظر ڈالی

Digitized by Arya Samaj Foundation Chennai and eGangotri

جا سکتی ہے۔ جلد کی خاص وریدیں خون کو ایگزیلری وین میں لیجاتی ہیں۔ اور جلدی اعصاب یا تو بریکیل پلیکسس کی براہِ راست شاخیں ہیں۔ یا بریکیل پلیکسس کی بڑی آخری شاخوں سے نکلتے ہیں۔

ذیل کی ترتیب عمل میں لانی چاہیئے۔ (۱) جارحہ کو پشت کے بل رکھو۔

(۲) اس حصے سے لیکر جس کی جلد اتر چکی ہے درمیانی انگلی کے سرے تک جارحہ کے اگلے رُخ میں ایک تشگاف لگاؤ (دیکھو تصویر 5)

(۳) پہنچے کے سامنے کے رُخ پر ایک آڑا تشگاف دو۔

(۴) ایک آڑا تشگاف انگلیوں کے قریبی سروں پر۔

(۵) ایک ترچھا شگاف پہنچے کے وسط سے انگوٹھے کے سرے تک۔

(۶) کلمے کی انگلی۔ انگشتری کی انگلی (ring finger) اور چھوٹی انگلی کے وسط میں ایک ایک تشگاف۔

جانبی پلّوں نمبر 3 و نمبر 5 (تصویر 5) کو جانبی رُخ الٹو۔ اور وسطانی پلّوں نمبر 4 و نمبر 6 کو وسطانی جانب جارحہ بالا کے متعلقہ کناروں کے گرد لوٹ دو۔ اور پھر پچھلے رخ پر علحدہ کرنا شروع کرو۔ نمبر 5 و نمبر 7 اور انگلیوں کے پلوں کے ساتھ بھی یہی کیا جائے اور پرت نمبر 6 کو بعیدی رُخ میں انگوٹھے اور اشارے کی انگلی کے درمیانی زاویہ تک علحدہ کرو۔

جلدی پلّوں کو ہٹاتے وقت اس کا بہت خیال رکھنا چاہیئے۔ کہ اُن جلدی عروق اور اعصاب کو نقصان نہ پہنچے۔ جو جلد کے عین نیچے سپر فیشل فیشیا میں موجود ہوتے ہیں۔ دیکھو کہ بازو۔ پیش بازو۔ اور ہاتھ کے پچھلے رُخ کی جلد سپر فیشل فیشیا سے بآسانی علحدہ ہو سکتی ہے اور ہیومرس کے ایپی کنڈائلز اور اولیکرینن کے ارد گرد کسی قدر زیادہ چسپاں ہوتی ہے۔

ہتیلی اور انگلیوں کے اگلے رُخ کی جلد اور سپر فیشل فیشیا خوب ملے ہوئے ہیں کیونکہ ان مقامات میں جلد عمقی فیشیا سے ایسے ریشہ دار ڈوروں کے ذریعہ وابستہ ہے۔ جو سپر فیشل فیشیا میں سے گزرتے ہیں۔ پہنچے سے تقریباً ۲۵ ملیمیٹر آگے ہتیلی کے النا کی جانب کے حصّہ میں کچھ عضلی ریشے نظر آئینگے۔ یہ ریشے ہتیلی کے النا والے کنارے کی جلد کو عمقی فیشیا سے ملاتے اور پامیرس بریوسس (palmaris brevis) عضلہ بناتے ہیں۔ جب پوری جلد

63

CC-0. In Public Domain. Gurukul Kangri Collection, Haridwar

Digitized by Arya Samaj Foundation Chennai and eGangotri

اتر چکے تو اس کو پھینکا نہ جائے۔ بلکہ آئندہ اُن حصوں پر لپیٹنے کے لئے رکھ لیا جائے جن کی تقطیع 33
نہ ہو رہی ہو۔

جارحہ بالا کی جلدی وریدیں۔ جب جلد اتر چکے تو جلدی وریدوں کو نکالنا شروع کرو۔ کیونکہ وہ چند ایک مقامات کے سوا ہر جگہ اور سب ساختوں سے زیادہ اوپری ہیں۔ لیکن وریدوں کو صاف کرتے وقت اگر کوئی عصب ملے۔ تو اس کو باحتیاط محفوظ رکھنا چاہئے (تصاویر 31, 32)

پکٹورلیس میجر اور ڈلٹائڈ کے مابینی فصل میں شروع کرو۔ اور بعیدی رُخ میں کیفیلک وین (cephalic vein) کے ساتھ ساتھ جاؤ۔ لیکن اس کی معاون وریدوں (tributaries) کو بچانا ضروری ہے۔ کہنی کے خم کے سامنے ایک بڑی ارتباطی شاخ میڈین کیوبٹیل وین (median cubital vein) ملیگی۔ یہ ورید ترچھے۔ قریبی اور وسطانی رُخ میں جاتی ہے۔ اور بیسیلک وین (basilic vein) میڈیل ایپی کنڈائل (medial epicondyle) سے تقریباً تینتیس [۳۳] ملیمیٹر قریبی جا گرتی ہے۔

میڈیل کیوبٹیل وین میں اس کے بعیدی کنارے کے قریب ایک ورید گرتی ہے۔ جو عمقی فیشیا میں سے گزرتی اور میڈین کیوبٹیل وین کو پیش بازو کی گہری وریدوں سے ملاتی ہے۔ جب میڈین کیوبٹیل وین اور اس کے تعلقات نمایاں ہو چکیں۔ تو کیفیلک وین کو پیش بازو کے ساتھ ساتھ اس کے ریڈیس والے کنارے کے گرد ہوتے ہوئے ہاتھ کی پشت تک صاف کرو۔ جہاں یہ ورید پہلی میٹا کارپل ہڈی کی پشت پر ڈارسل وینس آرچ سے شروع ہوتی ہے۔ ڈارسل وینس آرچ ہاتھ کی پشت پر ریڈیس کی جانب سے النا کی جانب جاتی ہے۔ اور اس کے النا والے سرے سے جو چوتھی اور پانچویں میٹا کارپل ہڈیوں کے درمیانی فاصلہ کے مقابل ہے بیسیلک وین شروع ہوتی ہے۔ بیسیلک وین کے ساتھ ساتھ قریبی رُخ میں آؤ۔ پہلے پہلے یہ ورید پیش بازو کے النا والے کنارے کے پچھلے رُخ پر جاتی ہے۔ پھر النا والے کنارے کے گرد گھوم کر سامنے آجاتی ہے اور اوپر کو چڑھتی ہوئی۔ بازو میں پہنچکر میڈیل کیوبٹیل وین میں جس کی تقطیع ہو چکی جا ملتی ہے۔ بیسیلک وین کے ساتھ ساتھ قریبی رُخ میں اس کے اور میڈین کیوبٹیل وین کے مقامِ اتصال سے لیکر بازو کے وسط تک دیکھتے جاؤ۔ اور بازو میں یہ ورید کاریکو بریکی ایلس کے برابر عمقی فیشیا کو چھیدتی ہے۔ جب تم بازو کے زیرین حصے میں اس ورید کو صاف کرو۔ تو ان چند سطحی لمفی عذدوں کو ڈھونڈو جو اوپری فیشیا میں ہوتے ہیں۔ یہ کہنی سے ذرا ادھر

CC-0. In Public Domain. Gurukul Kangri Collection, Haridwar

Digitized by Arya Samaj Foundation Chennai and eGangotri

واقع ہیں اور انگلیوں ہتھیلی ۔اور پیش بازو کے اگلے رُخ کا لمف پاتے ہیں۔ اور جب ان حصوں کے زخم سیپٹک (septic) ہو جاتے ہیں۔ تو ان غدود میں درد اور ورم ہو جاتا ہے

کیفیلک اور بیسیلک وریدوں میں مختلف تعداد اور جسامت کی معاون وریدیں پیش بازو اور ہاتھ کی پچھلی اور اگلی سطحوں سے آکر ملتی ہیں۔

جب کیفیلک اور بیسیلک اور ان کی بڑی بڑی معاون وریدیں صاف ہو جائیں تو ہاتھ کی پشت پر آؤ۔ ڈارسل وینس آرچ۔ اور انگلیوں سے آکر اس آرچ میں شامل ہونے والی شاخوں کو صاف کرو۔ اور وہ یہ ہیں۔

(۱) تین ڈارسل میٹاکارپل وینز تینوں وسطانی بین انگشتی نشگافوں کے مقابل ایک ایک (۲) ریڈیل ڈارسل ڈیجیٹل وین انتاریہ (کلمے کی) انگلی سے۔ ہر ایک انگلی کی پشت پر دو ڈارسل ڈیجیٹیل وینز کو تلاش کرو۔ ایک ریڈیس والے کنارے کے ساتھ ساتھ اور دوسری النا والے کنارے کے ساتھ ساتھ۔ انگوٹھے کی ڈارسل ڈیجیٹل وینز کیفیلک وین میں شامل ہوتی ہیں۔ چھوٹی انگلی کی النر ڈارسل ڈیجیٹیل وین عموماً بیسیلک وین میں شامل ہوتی ہے۔ لیکن دوسری ڈارسل ڈیجیٹیل وینز ڈارسل میٹاکارپل وینز میں گرتی ہیں۔ ہر ایک انگلی کی ڈارسل ڈیجیٹیل وینز ایک دوسری کے ساتھ بہت سی نلیوں کے ذریعے ملی ہوئی ہیں۔ جن سے محرابوں
کا ایک سلسلہ بن جاتا ہے۔ جن کو ڈارسل ڈیجیٹیل آرچز کہتے ہیں۔ ہاتھ کی پشت کی سطحی وریدیں 64
بین انگشتی نشگافوں کے ذریعہ ہتھیلی کی گہری اور سطحی وریدوں سے ربط کرتی ہیں۔

سطحی وریدیں انگلیوں کے اگلے رخوں پر اور ہتھیلی میں چھوٹی ہوتی ہیں اور عموماً ایک معمولی تقطیع میں ظاہر نہیں ہو سکتیں۔ لیکن وقتاً فوقتاً ایک ورید میڈین انٹی بریکیل (median antibrachial) نامی ہتھیلی کے اوپری فیشیا کے وریدی جال یا پہنچے کے اگلے رخ کے اوپری فیشیا سے شروع ہو کر پیش بازو کے اگلے رُخ کے وسط کے ساتھ ساتھ قریبی رُخ میں کہنی کی طرف جاتی ہے۔ کہنی سے تھوڑا ہٹ کر یا تو یہ میڈین کیوبٹل وین میں شامل ہو جاتی ہے۔ یا دو شاخوں میڈین بیسیلک اور میڈین کیفیلک میں تقسیم ہو جاتی ہے۔ جو بالترتیب بیسیلک اور کیفیلک میں ختم ہوتی ہیں۔

جارحہ بالا کی مختلف سطحی وریدوں کے ساتھ ساتھ بہت سی لمفی عروق آتی ہیں۔ جو ان حصوں سے لمف جمع کرتی ہیں۔ جہاں سے یہ وریدیں خون لے جاتی ہیں۔ کیفیلک وین کے قریبی حصہ کی

CC-0. In Public Domain. Gurukul Kangri Collection, Haridwar

Digitized by Arya Samaj Foundation Chennai and eGangotri

وہ ہمراہی عروق جن میں سے کچھ تو پیش بازو کے پشتی رُخ سے۔ اور کچھ بازو اور کاندھے کے جانبی حصے سے آتی ہیں۔ ڈلٹو پیکٹورل اور انفرا کلیو کولر گلینڈس میں داخل ہوتی ہیں۔ بسیلک وین کی ہمراہی عروق میں سے تھوڑی سی میڈیل ایپی کنڈائل سے اوپر کہنی کے سطحی غدود میں آتی ہیں اور باقی عروق کہنی کے سطحی غدود کے برآرندہ عروق سمیت بسیلک وین کے قریبی حصے کے ساتھ ہو جاتی ہیں اور عمقی فیشیا کو چھیدنے کے بعد بریکیل گلینڈس یا اگزلری گلینڈس کے جانبی گروہ میں ختم ہوتی ہیں۔
(تصویر 9)

اوپری غدود کو تو ہوشیار تقطیع کار اکثر نکال لیتا ہے۔ لیکن اوپری لمفی عروق کو ایک معمولی تقطیع خانہ کے عضو (part) میں دکھانا مشکل ہے۔ یہ عروق سفید تاگے سے دکھائی دیتی ہیں اور غدود میں داخل ہوتی یا ان میں سے نکلتی ہوئی بہت آسانی سے پہچانی جاسکتی ہیں۔

کیفیلک وین (cephalic vein) یہ ورید ہاتھ کی پشت کی وینس آرچ
(venous arch) کے ریڈیس والے سرے سے شروع ہوتی ہے۔ انگوٹھے کی دو ڈارسل ڈیجیٹیل
وینز پاکر پیش بازو کے بعیدی حصے کے ریڈیس والے کنارے کے گرد گھوم کر کہنی کے خطے کو چلی
جاتی ہے۔ اور وہاں پر اس کے لائے ہوئے خون کا بیشتر حصہ بڑی میڈین کیوبیٹل وین کے ذریعہ
بسیلک وین میں مل جاتا ہے۔ میڈین کیوبیٹل وین کے مقام اتصال سے اوپر کیفیلک وین یا تو بائی
سپس (biceps) عضلہ کے جانبی حصے کے ساتھ ساتھ یا اس کے پہلو کے متصل گروو (groove)
میں سے ہو کر پیکٹورلیس میجر کے زیرین کنارے پر پہنچ کر عمقی فیشیا کو چھیدتی (تصویر 31) اور قریبی
رُخ میں پیکٹورلیس میجر اور ڈلٹائڈ کے درمیانی گروو میں ہوتی ہوئی ڈلٹو پیکٹورل مثلث میں چلی
جاتی ہے۔ اس مثلث میں پہنچ کر پیکٹورلیس مائنر کے جانبی حصہ کا تقاطع کر کے وسطانی رُخ میں پیکٹورلیس
میجر کے کلیویکل والے حصہ اور کاسٹو کاریکائڈ میمبرین کے درمیان جاتی ہے۔ آگے گزر کے اس
آخری حصہ میں یہ ورید اگزیلری آرٹری کے سامنے رہتی ہے۔ لیکن کاسٹو کاریکائڈ میمبرین ان
دونوں کو ایک دوسرے سے جدا کرتی ہے۔ آخر کار کاسٹو کاریکائڈ میمبرین کو چھید کر
اگزیلری وین میں شامل ہو جاتی ہے۔ یہ ورید (۱) انگوٹھے سے ڈارسل ڈیجیٹیل وینز۔ (۲) 65
پیش بازو کے اگلے اور پچھلے رُخ سے معاون وریدیں۔ (۳) بازو کے جانبی اور پشتی رُخ سے
معاون وریدیں (۴) ایک معاون ورید کاندھے سے پاتی ہے اور (۵) کاسٹو کاریکائڈ میمبرین

CC-0. In Public Domain. Gurukul Kangri Collection, Haridwar

Digitized by Arya Samaj Foundation Chennai and eGangotri

کو چھیدنے سے عین پہلے اس میں تھوریکو ایکرومیل آرٹری کی ڈلٹائڈ اور ایکرومیل شاخوں کی
ہمراہ وریدین اس میں شامل ہوتی ہیں۔ ہاتھ کی پشت۔ پیش بازو اور بازو کے جانبی اور پچھلے
رخوں کی عروق اس کے ساتھ جاتی ہیں۔ اور یہ عروق ڈلٹوپیکٹورل لمف گلینڈس میں ختم
ہوتی ہیں۔

بسیلک وین (basilic vein) ہاتھ کی ڈارسل وینس آرچ کے النا والے
سرے پر شروع ہوتی ہے۔ یہ ورید چھوٹی انگلی کے النا والے پہلو سے ڈیجیٹیل ڈارسل وین لیکر
پیش بازو کی پشت کی سطح کے النا والے حصے پر سے گزرتی ہوئی اوپر کو چلی جاتی ہے۔ کہنی سے نیچے
یہ ورید پیش بازو کے النا والے کنارے کے گرد گھوم کر اس گردو تک چڑھتی ہے۔ جو بائی سیپس بریکی
آئی (biceps brachu) عضلہ کے وسطانی کنارے کے برابر ہے۔ میڈیل ایپی کنڈائل سے تقریباً ۳ سینٹیمیٹر
اوپر اس میں میڈین کیوبٹیل وین ملتی ہے۔ وہاں سے یہ ورید بازو کے تقریباً وسط کے برابر تک چلی جاتی ہے اور
یہاں عمقی فیشیا کو چھیدتی ہے۔ عمقی فیشیا کو چھیدنے کے بعد بریکیل ارٹری کے وسطانی پہلو
کے ساتھ ساتھ ٹیریز میجر کے زیرین پہلو تک جاتی ہے اور وہاں سے اگزیلری وین بن جاتی
ہے۔ اس وقت ورید کے اس حصہ کا صرف اختتام دکھائی دے سکتا ہے۔ باقی آئندہ تقطیع
میں دکھائی دیگا۔

بسیلک وین کی معاون وریدین (۱) چھوٹی انگلی کی النر ڈارسل ڈیجیٹیل وین۔
(۲) پیش بازو کے اگلے اور پچھلے رخوں سے آنے والی معاون وریدین (۳) میڈین کیوبٹیل
وین (۴) بازو کے وسطانی اور پچھلے رخوں سے آنے والی معاون وریدین ہیں۔ اس کے ہمراہی
لمفی عروق ہاتھ کی پشت اور ہتیلی اور پیش بازو کے اگلے اور پچھلے رخوں سے آتی ہیں۔ ان عروق
میں سے بعض ان اوپری کیوبٹیل لمف گلینڈس میں ختم ہوتی ہیں جو میڈیل ایپی کنڈائل سے
قریبی واقع ہیں۔ باقی بریکیل اور لیٹرل اگزیلری گلینڈس میں سیدھی جاتی ہیں۔

میڈین کیوبٹیل وین۔ یہ ایک بڑی ارتباطی ورید ہے۔ کہنی کے خم سے تقریباً ۲.۵ سینٹیمیٹر
بعید کیفیلک وین سے شروع ہو کر میڈیل ایپی کنڈائل سے ۳ سینٹیمیٹر قریبی رخ بسیلک وین میں
گرتی ہے۔ کیفیلک سے چل کر بسیلک تک پہنچنے سے پہلے پیش بازو کے اگلے رخ سے معاون
وریدیں آکر اس میں ملتی ہیں۔ عمقی فیشیا کا ایک دبیز ٹکڑا جس کو لیسرٹس فائبروسس
(lacertus fibrosus) کہتے ہیں۔ اسکو بریکیل آرٹری کے بعیدی حصے سے جدا کرتا ہے اور پیش بازو

66

CC-0. In Public Domain. Gurukul Kangri Collection, Haridwar

Digitized by Arya Samaj Foundation Chennai and eGangotri

CC-0. In Public Domain. Gurukul Kangri Collection, Haridwar

Digitized by Arya Samaj Foundation Chennai and eGangotri

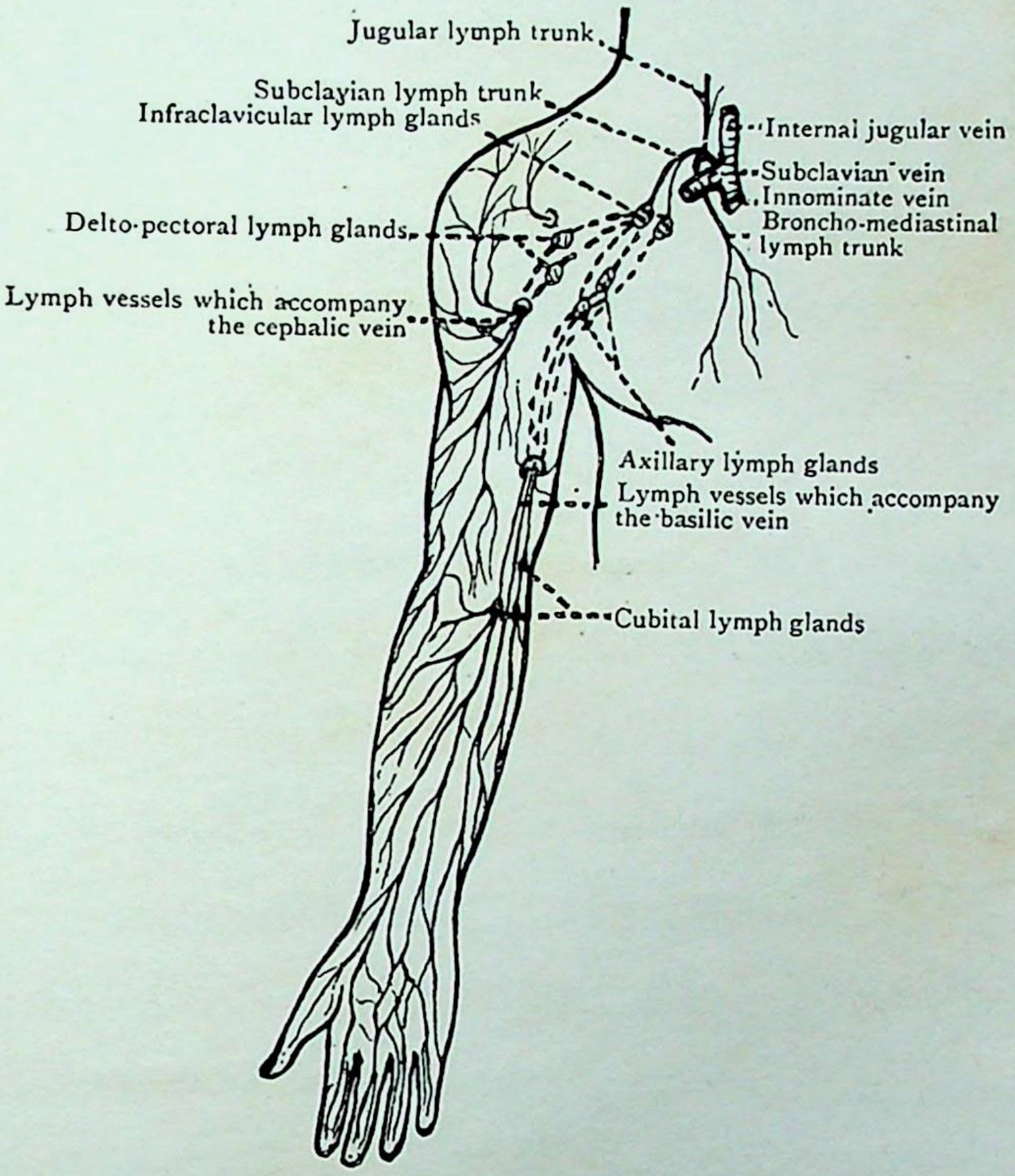

FIG. 30.—Diagram of the Superficial Lymph Vessels and Lymph Glands of the Right Superior Extremity.

CC-0. In Public Domain. Gurukul Kangri Collection, Haridwar

Digitized by Arya Samaj Foundation Chennai and eGangotri

کے میڈیل کوٹینیس نرو کی اگلی شاخ اس کا تقاطع کبھی اس کے پیچھے اور کبھی آگے کرتی ہے (تصویر 31)

جارحہ بالا کے لمفی عروق اور لمفی غددو - ان چند لمفی عروق کے سوا جن کو تقطیع کرنے اگزیلری لمف گلینڈس (صفحہ 29) ہیں جاتے یا ان میں سے آتے ہوئے دیکھ لیا ہو۔ جارحہ بالا کی لمفی عروق کو معمولی تقطیع خانہ کے عضوں میں واضح نہیں کیا جا سکتا اور محض اتفاقی طور پر ہسپتال۔ پوسٹ مارٹم روم یا خاص طریقہ سے تیار کی ہوئی لاشوں میں لمفی عروق کو دیکھنے کا موقع مل جاتا ہے اور یہ بدقسمتی کی بات ہے کیونکہ لمفی عروق اور

67 لمفی غدے تشخیص و علاج مرض میں بہت اہمیت رکھتے ہیں۔ اور جب جسم میں جراثیمی سرایت اور سلعات خبیثہ کے پھیلنے کا سوال درپیش ہو تو ان ساختوں کے وضع قیام اور تعلقات کو ہر دم یاد رکھنا ضروری ہے (تصویر 30)

لمفی عروق زیادہ تر تو خونی عروق کے ساتھ ساتھ جاتی ہیں لیکن ان کی تعداد آخر الذکر سے کہیں زیادہ ہوتی ہے۔ کرٹی کے سوا ہر ایک ساخت میں پائی جاتی ہیں اور ان میں ایک بے رنگ سیال یعنے لمف (lymph) ہوتا ہے جو بافتوں میں سے نکل کر ان بافتوں کے مابین چھوٹی لمفی عروق میں آتا ہے۔ چھوٹی لمفی عروق وریدوں کی طرح ایک دوسری سے مل مل کر نسبتاً بڑی بنتی جاتی ہیں۔ مگر خونی عروق کے مقابلہ میں نسبتہً چھوٹی رہتی ہیں۔ اور ان کا لمف آخر کار دو آخری لمفی عروق یعنے رائٹ لمف ڈکٹ (right lymph duct) اور تھوریسک ڈکٹ (thoracic duct) میں جا گرتا ہے آخری دونوں عروق گردن کی جڑ کے قریب کلیویکل کے اسٹرنم والے سرے کے پیچھے بڑی وریدوں میں گرتی ہیں۔ رائٹ لمف ڈکٹ دائیں انومینیٹ وین (innominate vein) میں اور تھوریسک ڈکٹ بائیں انومینیٹ وین میں۔ اس طرح سے آخر کار بافتوں میں سے آیا ہوا کل لمف خون میں مل جاتا ہے معمولی حالات کے ماتحت لمف میں وہ اشیاء ملی رہتی ہیں۔ جن کو خون جسم کے کل مختلف اعضا تک پہنچاتا ہے تاکہ یہ اشیاء یا تو جذب ہو کر جزو بدن بن جائیں۔ یا خارج ہو جائیں۔ اور صحت جسمانی قائم رہے۔ لیکن اگر جراثیم بافتوں میں سرایت کر گئے ہیں۔ یا سلعات خبیثہ (malignant tumours) ان کے اندر بن گئے ہیں۔ تو جراثیم یا ان کے تیار کردہ سمیات اور سلعات خبیثہ کے خلیے لمفی عروق میں داخل ہو سکتے ہیں۔ اور ایسی صورت میں لازمی نتیجہ یہ ہوتا ہے کہ خون ان کو جسم کے سب حصوں میں پہنچا دیتا ہے۔ اسی واسطے ہر قسم کے حل شدہ زہریلے مادے فطری طریق سے بہت جلد جسم میں پھیل جاتے ہیں۔ لیکن جراثیم اور سلعات خبیثہ کے خلیوں کے ساتھ یہ عمل دیر میں ہوتا ہے کیونکہ لمفی غدے چھوٹے چھوٹے فلٹروں کی طرح

CC-0. In Public Domain. Gurukul Kangri Collection, Haridwar

Digitized by Arya Samaj Foundation Chennai and eGangotri

لمفی عروق کے راستوں میں حائل ہیں اور جراثیم اور خبیث خلیے ان میں اکثر رُک جاتے ہیں اس طرح سے روکے ہوئے جراثیم غدوں کے ورم کا باعث ہو سکتے ہیں۔ اور خبیث خلیوں سے نئے صلعات خبیثہ بنتے ہیں۔ اس لئے یہ ضروری ہے کہ جراثیمی سرایت اور صلعات خبیثہ کی افزائش کی کل حالتوں کو سمجھنے کے لئے طبیب کو بہت ہی صحیح واقفیت ہر اس ممکن لمفی راستے کی ہو۔ جس کے ساتھ ساتھ بُرے اثرات یا صلعات پھیل سکتے ہیں۔ اور نیز ان لمفی غدوں کے مقامات وقوع کا علم ضروری ہے جو تھوڑی دیر تک تباہی کو روکے رکھتے ہیں اور طبیب کو قریب آنے والے خوفناک واقعات کا کامیابی کے ساتھ تدارک کرنے کا موقع دیتے ہیں۔

یہ اغلب ہے کہ کل لمف آخری لمفی عروق میں پہنچنے سے پہلے کم از کم ایک لمفی غدے میں سے ضرور گزرتا ہے۔ اور لمف کا بیشتر حصہ تو متعدد غدوں میں سے ہو کر جاتا ہے۔ وہ لمفی عروق جو لمف کو لمفی غدود میں لیجاتے ہیں۔ درآرندہ (afferent) لمفی عروق کہلاتی ہیں اور لمفی غدوں میں سے باہر لانے والیوں کو برآرندہ (efferent) لمفی عروق کہتے ہیں جارحہ بالا کی لمفی عروق اور لمفی غدے جیسا کہ جسم کے باقی حصوں میں ہوتا ہے۔ دو بڑے گروہوں عمقی اور سطحی میں منقسم ہیں۔

عمقی غدے یہ ہیں۔ (۱) عمقی کیوبیٹل گلینڈز (۲) بریکیل (brachial) (۳) ایگزلری۔ (الف) جانبی (ب) اگلے (ج) پچھلے (ہ) ڈلٹو پیکٹورل۔ (۵) بعض حالات میں چند پیش بازو کے سامنے کی عمقی شریانوں کے ساتھ ساتھ بکھرے ہوئے ہوتے ہیں۔

عمقی فیشیا سے نیچے کی کل ساختوں کا لمف ان کے ہمراہی خونی عروق کے ساتھ ساتھ جانے والی لمفی عروق کے ذریعے قریب ترین لمفی غدوں میں پہنچتا ہے جو اس کے حصے کو دستیاب ہوتے ہیں۔ عمقی کیوبیٹل گلینڈز ہاتھ اور پیش بازو کے گہرے حصوں کا لمف اور کہنی کے لمف کا کچھ حصہ پاتے ہیں اور اس کل لمف کو بریکیل گلینڈز میں بھیجدیتے ہیں۔ جہاں کہنی اور بازو کے گہرے حصے میں سے بھی لمف آتا ہے۔ بریکیل گلینڈز سے نکلکر لمف ایگزلا کے غدوں کے جانبی گروہ میں پہنچ جاتا ہے۔

جارحہ بالا کے اوپری لمفی غدے کہنی کے سطحی لمف گلینڈز ہیں۔ جو بازو کے جانبی پہلو کے 68
سامنے کی چربی میں میڈیل ایپی کنڈائل سے قریب واقع ہیں۔

جارحہ بالا کی جلد اور زیر جلدی بافتوں کا لمف دو بڑی دھاروں میں منقسم ہے۔ (۱)

CC-0. In Public Domain. Gurukul Kangri Collection, Haridwar

Digitized by Arya Samaj Foundation Chennai and eGangotri

ہتیلی۔ ہاتھ کے النا والے کنارے۔ اور اس کے پچھلے رخ کے النا والے حصے۔ پیش بازو کے اگلے رخ کے بیشتر حصے اس کے النا والے کنارے اور اس کے پچھلے رخ کے النا والے حصے سے۔ یہ دھار سطحی لمفی عروق کے ایک سلسلہ میں سے گزر کر جو بسیلک وین کے جسم کے بعیدی حصے اور اس کی معاون وریدوں کے ساتھ ساتھ جاتے ہیں سپرفیشیل کیوبٹیل (superficial cubital) گلینڈز میں جاتا ہے۔ اوپری کیوبٹیل گلینڈز کی برآمدہ عروق بازو کے وسطانی حصے کی عروق کے مل جانے سے تعداد میں زیادہ ہو کر بسیلک وین کے قریبی حصے کے ساتھ ساتھ عمقی فیشیا میں سے گزرتی ہیں۔ ان میں سے بعض تو برکیل گلینڈز میں ختم ہو جاتی ہیں۔ مگر ان کی زیادہ تعداد جانبی ایگزلری گلینڈز میں جاتی ہے (۲) دوسری دھار ہاتھ کے پچھلے رُخ کے ریڈیس والے حصے۔ اور ریڈیس والے کنارے۔ پیش بازو کے پچھلے رُخ کے ریڈیس والے حصے اور بازو کے ریڈیس والے حصے سے آتی ہے۔ اور کیفیلک وین کی ہمراہی لمفی عروق کے ایک سلسلہ میں سے گزرتی ہے۔ یہ عروق ڈلٹو پیکٹورل گلینڈز میں ختم ہوتی ہیں۔ جن میں ثانوی خطہ کا لمف بھی آتا ہے۔ جانبی ایگزلری اور ڈلٹو پیکٹورل گلینڈز سے لمف انفرا کلیو یکولر گلینڈز کو جاتا ہے اور وہاں سے دائیں جانب رائٹ لمف ڈکٹ میں اور بائیں جانب تھوریسک ڈکٹ میں چلا جاتا ہے۔

اسکیپولر ریجن کے عمقی اور سطحی حصوں کے لمف کا بیشتر حصہ پچھلے ایگزلری گلینڈز میں جاتا ہے اور ان میں سے ہو کر انفرا کلیو یکولر گلینڈز میں۔ اگلے ایگزلری ریجن کی سطحی اور عمقی لمفی عروق کا مطالعہ پہلے ہی ہو چکا ہے۔ یہ عروق لمف کا کچھ حصہ تو اگلے ایگزلری اور انٹرپکٹورل گلینڈز میں لیجاتی ہیں جہاں سے یہ انفرا کلیو یکولر گلینڈز میں چلا جاتا ہے۔ اور کچھ حصہ کو براہِ راست انفرا کلیو یکولر گلینڈز میں پہنچاتی ہیں۔ اور کچھ لمف کو اسٹرنل لمف گلینڈز میں بھی لیجاتی ہیں اور شکم کے بالائی اور اگلے حصہ کی لمفی عروق سے مل جاتی ہیں (دیکھو صفحہ 17 اور تصویر 14

جب سطحی وریدیں اور ان کے تعلقات کی صفائی اور ان کا ملاحظہ ہو چکے۔ تو جارحہ بالا کے جلدی اعصاب کو نکالنا اور صاف کرنا چاہئے۔ اور وہ یہ ہیں۔

(۱) پوسٹیریر سوپرا کلیو یکولر نروز۔
(۲) انٹرکاسٹو برکیل نرو۔ (intercosto brachial nerve)
(۳) بازو کا میڈیل کوٹینیس نرو۔
(۴) لیٹرل برکیل کوٹینیس نرو (lateral brachial cutaneos nerve)
(۵) بازو کا پوسٹیریر کوٹینیس نرو۔

} بازو کی جلد کو جاتے ہیں

CC-0. In Public Domain. Gurukul Kangri Collection, Haridwar

(۶) پیش بازو کا میڈیل کوٹینیس نرو
(۷) پیش بازو کا ڈارسل کوٹینیس نرو } بازو اور پیش بازو کی جلد کو
(۸) پیش بازو کا لیٹرل کوٹینیس نرو } پیش بازو اور انگوٹھے والے ابھار کو۔
(۹) میڈین نرو کی پامر کوٹینیس شاخ (palmar cutaneous branch)
(۱۰) الزنرو کی پامر کوٹینیس شاخ } ہتیلی کی جلد کو۔
(۱۱) میڈیل نرو کی ڈیجٹیل شاخیں۔
(۱۲) الزنرو کی ڈیجٹیل شاخیں۔
(۱۳) ریڈیل نرو کی اوپری شاخ۔
(۱۴) الزنرو کی ڈارسل شاخ اور اس کی ڈارسل ڈیجٹیل شاخیں۔

تقطیع ۔ جارحہ کے قریبی سرے پر آئیے۔ اور انٹرکاسٹوبریکیل نرو سے شروع کیجئے۔ جیسے جارحہ بالا کو 69
جسم سے علیحدہ کرتے وقت کاٹا گیا تھا۔ یہ نرو بازو کے جانبی پہلو کے پچھلے حصہ میں واقع ہے۔ اور اولاً عمقی فیشیا کے نیچے ہوتا ہے۔ اس مقام کو غور سے دیکھو جہاں یہ عمقی فیشیا کو چھیدتا ہے (تصاویر 32, 31) اور اس کو کہنی کے قریب اس کے اختتام تک صاف کرو۔ اپنی مختلف شاخوں کے ذریعے یہ نرو بازو کے پچھلے حصے کے وسطانی پہلو کی جلد کو رسد اتا ہے (تصاویر 32, 31)

اب بازو کے میڈیل کوٹینیس نرو کو نکالو۔ یہ نرو بازو کے وسطانی پہلو پر اس کے قریبی ثلث کے عمقی فیشیا کو چھیدتا ہے اور اس کی شاخیں کہنی تک جلد کے اس خطہ میں پھیلتی ہیں جو اُس حصے کے سامنے ہے جس میں انٹرکاسٹوبریکیل نرو پھیلتا ہے

بازو کے میڈیل کوٹینیس نرو کی صفائی ہوچکنے کے بعد پیش بازو کے میڈیل کوٹینیس نرو کی شاخوں کو تلاش کرو۔ جو بازو کی جلد کے وسطانی حصہ میں پھیلتی ہیں۔ یہ شاخیں اپنی تعداد اور جسامت کے لحاظ سے کم و بیش ہوتی ہیں۔ مگر عموماً عمقی فیشیا کو بائیسپس بریکی آئی (biceps brachii) عضلہ کے وسطانی کنارے کے ساتھ ساتھ چھید کر ایک دوسرے سے ارتباط پیدا کرتی ہیں (تصویر 31) پیش بازو کے میڈیل کوٹینیس نرو کا تنا بسیلک وین کے قریب عمقی فیشیا کو چھیدتا ہے۔ یا اسی چھید میں سے گزرتا ہے جس میں سے ورید گزرتی ہے! دراہنی انگلی (volar)

Digitized by Arya Samaj Foundation Chennai and eGangotri
CC-0. In Public Domain. Gurukul Kangri Collection, Haridwar

Digitized by Arya Samaj Foundation Chennai and eGangotri

PLATE III

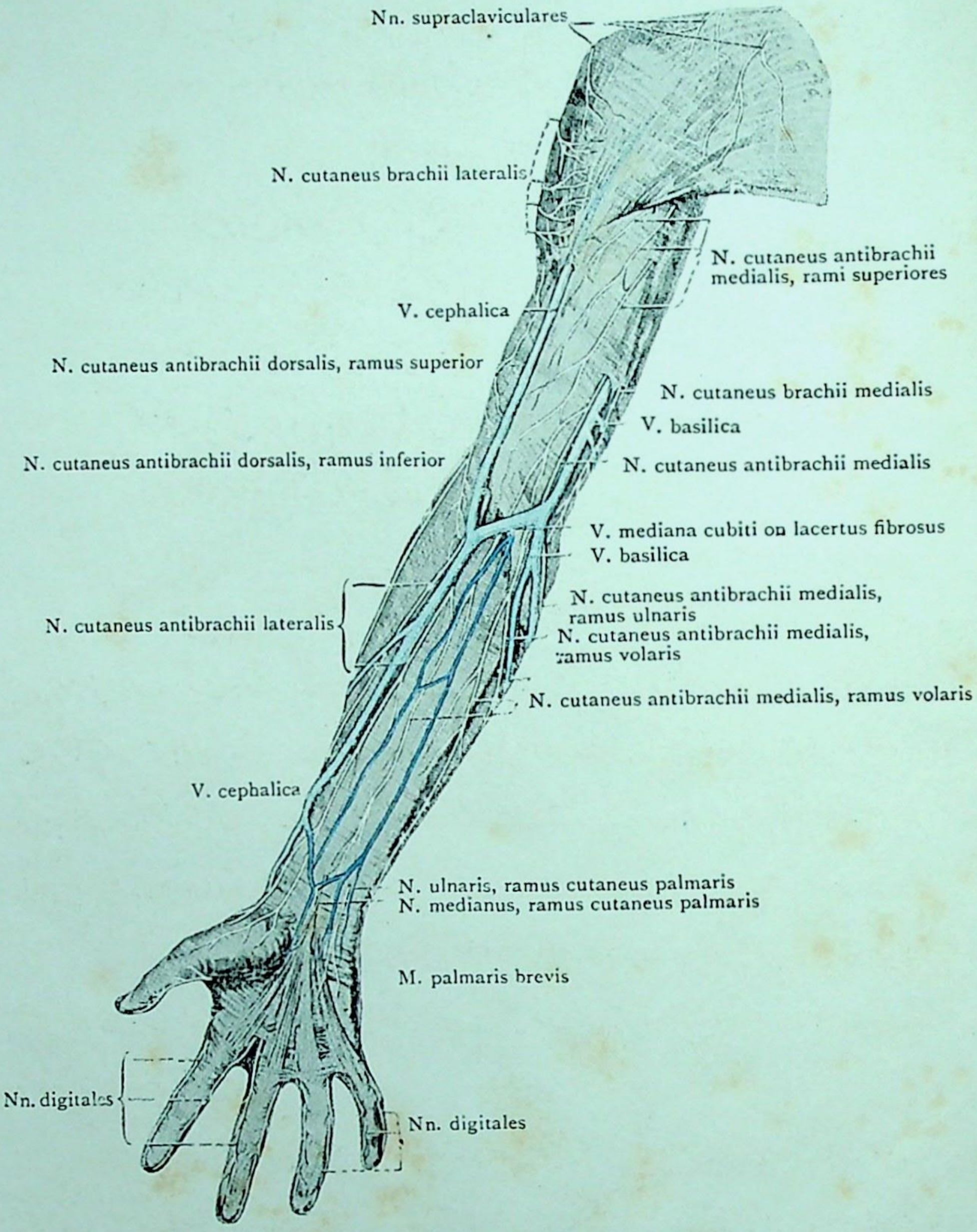

FIG. 31.—Superficial Nerves and Veins of the Anterior Aspect of the Superior Extremity.

CC-0. In Public Domain. Gurukul Kangri Collection, Haridwar

Digitized by Arya Samaj Foundation Chennai and eGangotri

CC-0. In Public Domain. Gurukul Kangri Collection, Haridwar

Digitized by Arya Samaj Foundation Chennai and eGangotri

CC-0. In Public Domain. Gurukul Kangri Collection, Haridwar

Digitized by Arya Samaj Foundation Chennai and eGangotri

PLATE IV

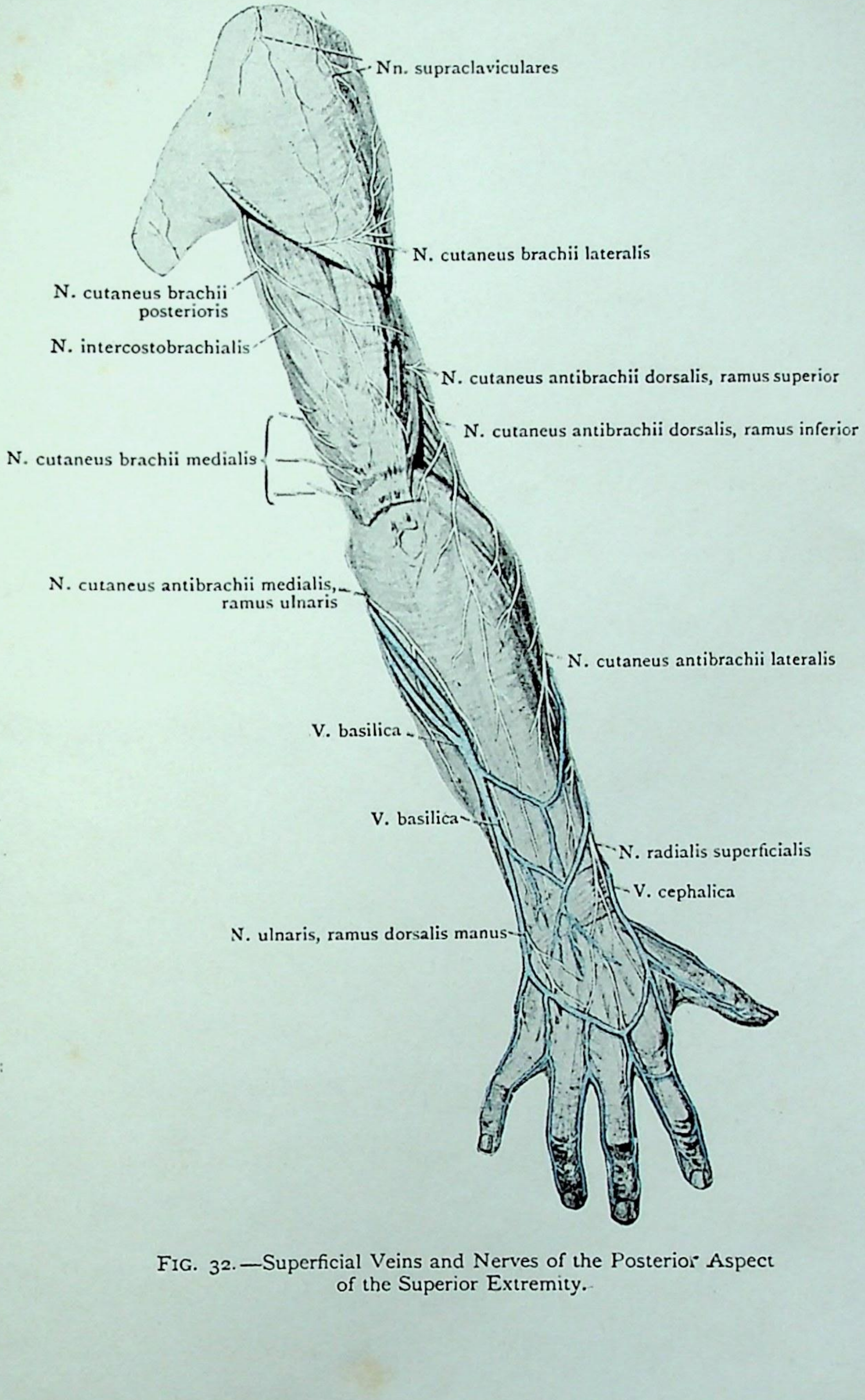

FIG. 32.—Superficial Veins and Nerves of the Posterior Aspect of the Superior Extremity.

CC-0. In Public Domain. Gurukul Kangri Collection, Haridwar

Digitized by Arya Samaj Foundation Chennai and eGangotri

اور النر (ulnar) آخری شاخوں میں تقسیم ہوجاتا ہے۔ اگلی شاخ میڈین کیوبیٹل وین کے پیچھے یا آگے سے گزر کر نیچے پہنچے تک چلی جاتی ہے اور پیش بازو کے اگلے رُخ کے النا والے نصف کی جلد کو رسداتی ہے۔ النر شاخ میڈیل ایپی کنڈائل کے آگے یا پیچھے ہوتی ہوئی پیش بازو کے النا والے کنارے کے ساتھ ساتھ جاتی ہے اور پہنچے تک پیش بازو کے النا والے کنارے۔ اور اس کے پچھلے رخ کے النا والے حصے کو رسداتی ہے۔

جب پیش بازو کا میڈیل کوٹینیس نرو نکل آے۔ تو ڈلٹائڈ عضلہ کے قریبی حصے کو ڈھکنے والی چربی میں سوپرا کلیویکولر نروز کے پس ماندہ حصوں کو صاف کرو۔ یہ اعصاب ڈلٹائڈ عضلہ کے قریبی نصف کو ڈھکنے والی جلد کو رسداتے ہیں جب یہ اپنے اختتام تک صاف ہوجائیں تو ڈلٹائڈ کے پچھلے کنارے کے بعیدی نصف کے ساتھ ساتھ چربی کے اندر ایک شگاف دو اور بازو کے لیٹرل کوٹینیس نرو کی گرفت کرو۔ یہ عصب ایگزیلری (axillary) نرو کی ایک شاخ ہے اور ڈلٹائڈ عضلہ کے قریبی دو ثلثوں اور بعیدی ایک ثلث کے مقام اتصال پر اس عضلے کے پچھلے کنارے کے گرد گھومتا ہوا ملیگا (تصاویر 33-32-31) آڑے رخ میں عضلہ پر سے گزر کر آگے آتا ہے اور عضلہ کے بعیدی نصف کی جلد کو رسداتا

پیش بازو کے ڈارسل کوٹینیس نرو کی قریبی اور بعیدی شاخوں کو نکالنے کے لئے ہیومرس ہڈی کے لیٹرل ایپی کنڈائل اور ڈلٹائڈ کے منتہائے کے درمیان کی چربی میں تقطیع کرو۔ یہ دونوں ریڈیل نرو کی شاخیں ہیں اور کبھی کبھی ان کا ملنا مشکل ہوتا ہے۔ قریبی شاخ عموماً عمقی فیشیا کو ڈلٹائڈ کے منتہا سے ذرا دور چھیدتی ہے۔ (تصاویر 31.32) یہ شاخ کہنی تک بازو کے اگلے رُخ کے جانبی حصے کی جلد کو رسداتی ہے۔ بعیدی شاخ لیٹرل کنڈائل سے تقریباً ایک انچ فاصلہ پر ملیگی۔ یہ شاخ لیٹرل ایپی کنڈائل کے پیچھے سے گزرتی اور پیش بازو کے پچھلے رُخ پر پہنچے تک جاتی ہے۔

جب پیش بازو کے ڈارسل کوٹینیس نرو کی بعیدی شاخ اپنے اختتام تک نکل آئے تو پیش بازو کے لیٹرل کوٹینیس نرو کو نکالو۔ یہ مسکولوکوٹینیس نرو کا سلسلہ ہے۔ بائی سیپس کے جانبی کنارے پر میڈین کیوبٹل
70 وین کے کیفیلک وین کو چھوڑنے کے مقام سے تقریباً ۲۵ ملی میٹر اوپر عمقی فیشیا سے نکلتا ہے۔ اوپری فیشیا میں داخل ہوتے ہی بہت جلد اگلی اور پچھلی شاخوں میں تقسیم ہوجاتا ہے اگلی شاخ پیش بازو کے اگلے رُخ کے ریڈیس والے حصے کے ساتھ ساتھ انگوٹھے والے ابھار تک جاتی ہے۔ اور پچھلی شاخ بعیدی رُخ میں پیش بازو کے ریڈیس والے پہلو کے پچھلے رُخ پر پہنچے تک نکالی جاسکتی ہے۔

بازو کا پوسٹیریر کوٹینیس نرو ایگزلا کی تقطیع میں ریڈیل نرو کے قریبی حصے سے نکلتا ہوا دیکھا گیا تھا۔ اب اس کو بازو کے پچھلے رُخ پر کہنی تک صاف کرو۔ یہ عصب ایگزلا سے لیکر کہنی تک بازو کے پچھلے رخ کی جلد کو رسداتا ہے۔ (تصویر 32)

CC-0. In Public Domain. Gurukul Kangri Collection, Haridwar

Digitized by Arya Samaj Foundation Chennai and eGangotri

جب بازو کا پوسٹیریر کوٹینیس نرو صاف ہو چکے۔ تو جارحہ کو اس کی پشت کے بل ڈالو۔ اور میڈین اور النر اعصاب کی پامر کوٹینیس شاخوں (palmar cutaneous branches) کو تلاش کرو۔ یہ دونوں پیش بازو کے فیشیا کو پہنچے سے تقریباً ۳ ملیمیٹر قریب ترچھیدتی ہیں۔ میڈین نرو کی پامر کوٹینیس شاخ انگوٹھے والے ابھار (thenar eminence) کے قریبی سرے کے وسطانی کنارے کے خط میں رہتی ہے۔ اور ہتھیلی کے وسط تک جاتی ہے۔ النر نرو کی پامر کوٹینیس شاخ چھوٹی انگلی والے ابھار (hypothenar eminence) کے وسطی خط میں واقع ہے۔ یہ بھی ہتیلی کے وسط تک پہنچتی ہے (تصویر 31)

جب پامر کوٹینس اعصاب کی تقسیم کا مطالعہ ہو چکے تو انگوٹھے اور چھوٹی انگلی والے ابھاروں کے درمیانی اوپری فیشیا کو انگلیوں کے قاعدوں تک صاف کر دو۔ تاکہ پامر ایپانیوروسس (palmar aponeurosis) یعنے ہتیلی کے عمقی فیشیا کا درمیانی حصہ نمایاں ہو جائے دیکھو کہ اس حصے کا اوپری فیشیا دبیز ہے اور ریشہ دار حدود فاصل کے ذریعے جو جلد سے پامر ایپانیوروسس تک پہنچتے ہیں۔ چھوٹی چھوٹی لختکوں میں منقسم ہے جب پامر ایپانیوروسس کا درمیانی حصہ نمایاں ہو جائیگا۔ تو یہ شکل میں تکون ہوگا۔ اس کا راس پہنچے کے قریب پیش بازو کے عمقی فیشیا سے ملا ہوا ہے۔ قاعدہ میٹا کارپل ہڈیوں کے بعیدی سروں کے اوپر ہے۔ اور پانچ حصوں میں تقسیم ہوتا ہے ان میں سے ایک ایک حصہ انگلیوں کو جاتا ہے اور پانچواں حصہ جو دبیج سی ہے۔ انگوٹھے کو جاتا ہے۔ آڑے ریشوں کا ایک بند جلد کے اس پل میں ملے گا۔ جو انگلیوں کے درمیانی فاصلوں کے قریبی سروں پر آڑے رُخ میں واقع ہے۔ اس بند کو ہاتھ کا اوپری آڑا رباط کہتے ہیں ۔ اور اس کو انگلیوں کے درمیانی فاصلوں کے مقابل کاٹنا چاہئیے تاکہ انگلیوں کے اگلے اعصاب کا جو ان فاصلوں کے متصل پہلوؤں کو رسد اتے ہیں۔ مطالعہ ہو سکے۔

دولر ڈیجیٹل نروز تعداد میں سات ہیں۔ پہلا اور دوسرا انگوٹھے کو جاتے ہیں۔ ایک ریڈیس والے پہلو کو دوسرا النا والے پہلو کو۔ ان کے ہمراہ پرنسیس پالی سِس (princeps pollicis) آرٹری کی شاخیں ہوتی ہیں۔ یہ اعصاب انگوٹھے والے ابھار کے وسطانی کنارے کے قریب ملینگے اور ان کو انگوٹھے کے سرے تک صاف کرنا چاہئیے تیسرا عصب اشاریہ انگلی کو جانے والے ایپانیوروسس کی دبیجی کے جانبی کنارے پر دکھائی دیتا ہے۔ اور وولر ریڈیلس انڈیکس (Volar radialis indicis) آرٹری کو ساتھ لیتا ہوا اس انگلی کے ریڈیس والے کنارے کے ساتھ ساتھ جاتا ہے۔ چوتھا پانچواں اور چھٹا عصب پامر ایپانیوروسس کے درمیانی حصہ کی دبیجیوں کے درمیان چلے۔ دوسرے اور

CC-0. In Public Domain. Gurukul Kangri Collection, Haridwar

Digitized by Arya Samaj Foundation Chennai and eGangotri

تیسرے فاصلوں کی سیدھ میں بالترتیب ملیں گے۔ ہر ایک کے ساتھ ساتھ ایک وولر ڈیجیٹیل آرٹری جاتی ہے۔ اور آرٹری کی طرح تقسیم ہوتی اور ان انگلیوں کے متصل پہلوؤں کو رسد اتی ہے جو اس فاصلہ کے ادھر اُدھر ہیں جس کے مقابل میں یہ عصب واقع ہے۔ ساتواں عصب چھوٹی انگلی کے النا والے پہلو کو رسد اتا
ہے۔ پامیرس بریوس (palmaris brevis) عضلہ کے بعیدی کنارے پر ظاہر ہوتا ہے اور اس کے 71
ہمراہ ایک ڈیجیٹیل آرٹری ہوتی ہے۔ پانچ جانبی اعصاب میڈین نرو کی شاخیں اور پہلے دو وسطانی النر نرو کی شاخیں ہوتے ہیں۔

اسی لئے میڈین نرو ساڑھے تین انگلیوں یعنے انگوٹھے۔ کلمے کی انگلی درمیانی انگلی اور آدھی انگوٹھی کی انگلی کو رسد اتا ہے اور النر نرو باقی ڈیڑھ انگلی یعنی چھوٹی انگلی اور آدھی انگوٹھی کی انگلی کو رسد اتا ہے

جب میڈین نرو کی شاخوں کو انگلیوں کے ساتھ ساتھ صاف کیا جائے گا۔ تو معلوم ہوگا کہ ان اعصاب کی شاخیں انگلیوں کی اگلی سطحوں ہی کو نہیں جاتیں۔ بلکہ دوسرے اور تیسرے پوروں کے خطوں میں پچھلی سطحوں کو بھی جاتی ہیں۔

محتاط تقطیع کار کو معلوم ہوگا کہ ڈیجیٹیل اعصاب کی بعض باریک شاخیں چربی میں ننھیں بیضوی دانوں میں ختم ہوتی ہیں۔ یہ دانے پیسی نین (Pacinian) لامسی جسیمے (touch corpuscles) کہلاتے ہیں اور قوت لامسہ سے متعلق ہیں۔

دو اور جلدی اعصاب کی تقطیع ابھی باقی ہے۔ یہ النر نرو کی پچھلی شاخ اور ریڈیل نرو کی سطحی شاخ ہیں۔ دونوں ہاتھ کی پشت اور انگلیوں کے پچھلے رخوں کو رسد اتی ہیں۔

النر نرو کی پچھلی شاخ کو النا کے اسٹائیلائڈ پراسس کے بعد ہی پہنچنے کے النا والے کنارے کے گرد گھومتے ہوئے نکالو۔ اس کی ایک شاخ چھوٹی انگلی کی النا والی جانب کو جاتی ہے۔ اور ایک شاخ انگوٹھی کی انگلی اور چھوٹی انگلی کے متصل پہلوؤں کو رسد اتی ہے۔ موخر الذکر ریڈیل نرو کی سطحی شاخ کی پہلی وسطانی شاخ سے ارتباط کرتی ہے۔

ریڈیل نرو کی سطحی شاخ پیش بازو کے ریڈیس والے کنارے پر ملے گی۔ یہ بریکیو ریڈی ایلس (brachioradialis) عضلہ کے وتر کے نیچے سے ہو کر پہنچنے سے تقریباً ۸ سینٹی میٹر یعنی (۳ $\frac{1}{2}$ انچ) اوپر نکلتی ہے۔ اور ہاتھ کی طرف جاتی ہوئی پانچ شاخوں میں تقسیم ہوتی ہے۔ انگوٹھے کے ہر دو پہلوؤں کو ایک ایک۔ اشاریہ انگلی کے ریڈیس والے پہلو کو ایک۔ اشاریہ انگلی اور وسطی انگلی کے متصل پہلوؤں کے لئے ایک اور ایک درمیانی اور انگوٹھی کی انگلی کے متصل پہلوؤں کے لئے۔ موخر الذکر شاخ النر نرو کی پچھلی شاخ کی متصل شاخچی سے

CC-0. In Public Domain. Gurukul Kangri Collection, Haridwar

ایک ارتباطی تاگے کے ذریعے ملی ہوئی ہے۔ انگوٹھے والے ابھار کے لئے ایک ہتیلی کی جلدی شاخ یا تو ریڈیل نرو کے سطحی حصہ کے جسم سے آتی ہے۔ یا انگوٹھے کے ریڈیس والے پہلو کو جانے والی شاخ سے ۔ پچھلے ڈیجیٹیل اعصاب انگوٹھے کے سرے تک صاف ہو سکتے ہیں۔ اشارے کی انگلی کے دوسرے پورے کے قریبی سرے تک۔ وسطی انگلی کے دوسرے پور کے وسط تک۔ اور انگوٹھی کی انگلی اور چھوٹی انگلی کے آخری پور کے قریبی سرے تک انگلیوں کے پچھلے رخوں کے باقی حصوں کو ولر ڈیجیٹیل اعصاب رسداتے ہیں۔ اہم عملی نکتہ یہ ہے۔ کہ اشارہ کی درمیانی اور انگوٹھی کی انگلیوں کے پچھلے رُخ کے کچھ حصوں کو ریڈیل نرو نہیں بلکہ میڈین نرو رسداتا ہے۔

ہاتھ کی پشت پر اعصاب کی ترتیب بہت غیر مستقل ہوتی ہے۔ عموماً جیسی اوپر بیان کی گئی ہے ویسی ہی ہوتی ہے۔ مگر اکثر النر نرو بڑے حصے کو اور ریڈیل نرو چھوٹے حصے کو رسداتا ہے۔ اور کبھی کبھی اس کا الٹ بھی ہوتا ہے۔

جب جارحہ بالا کے جلدی اعصاب کی تقطیع پوری ہو جائے تو لحمی اوپری فیشیا کے پس ماندہ حصوں کو دُور کر کے عمقی فیشیا کا مطالعہ شروع کرو۔

72 **عمقی فیشیا**۔ جارحہ بالا کا عمقی فیشیا زیادہ تر آڑے ریشوں سے بنا ہے جو آپس میں ٹیڑھے اور طولانی ریشوں کے ذریعے بندھے ہوئے ہیں یہ ٹیڑھے اور طولانی ریشے خاص خاص مقامات میں خوب بڑے ہو جاتے ہیں۔ یہ بات آئندہ دیکھی جائے گی۔ کاندھے کے خطہ میں ڈلٹائڈ عضلہ کے اوپر عمقی فیشیا کافی مضبوط ہوتا ہے۔ ڈلٹائڈ کے پچھلے حصے اور انفرا اسپائی نیٹس عضلہ کے متصل حصے پر جو اسکیپولا کی پشت کے زیرین حصے کو ڈھانکتا ہے۔ عمقی فیشیا مضبوط ہوتا ہے اور گہرے زائدوں کے ذریعے اسکیپولا کے ایگزلری بارڈر سے وابستہ رہتا ہے۔

بازو کے اگلے رُخ پر جہاں یہ بائی سیپس عضلہ کو ڈھانکتا ہے پتلا ہوتا ہے۔ لیکن پیچھے ٹرائی سیپس عضلہ کے اوپر بہت زیادہ مضبوط ہوتا ہے۔ ہر دو جانب فیشیا کے گہرے بڑھاؤ جانبی اور وسطانی اپنی کنڈائلز سے قریبی رُخ میں آتے ہیں۔ اور اس فیشیا کو ہیومرس کے جانبی اور وسطانی سوپرا اپی کنڈائلر ریجز سے ملاتے ہیں۔ یہ بڑھاؤ۔ لیٹرل اور میڈیل انٹر مسکولر سپٹا کہلاتے ہیں۔ کیونکہ یہ اگلے عضلات کو پچھلے عضلات سے علیحدہ کرتے ہیں۔ یہ فیشیا کہنی کے قریب ان وتری ریشوں کی وجہ سے جو بائی سیپس اور ٹرائی سیپس عضلوں سے اس تک آتے ہیں۔ مضبوط ہو گیا ہے۔ اور ہیومرس

کے لیٹرل اور میڈیل ایپی کنڈائلز اور النا کے اولی کرینن (olecranon) سے خوب پیوست ہوتا ہے کہنی کے سامنے اس کا ایک حصہ خاص طور پر دبیز ہو گیا ہے اور لیسرٹس فائبروسس (lacertus fibrosus) کہلاتا ہے (تصویر 81) یہ دبیز حصہ بائی سیپس کے وتر کے قریبی حصے اور عضلہ کے متصل حصے سے وسطانی کنارے سے پیش بازو کے قریبی حصے کے وسطانی پہلو تک جاتا ہے۔ اور میڈین کیوبیٹل وین کو جو اس سے اوپری ہوتی ہے۔ برکیل آرٹری سے جو اس سے عمیق ہوتی ہے علیحدہ کرتا ہے۔ میڈیل کوٹینیس نرو آف دی فور آرم کی اگلی شاخ عموماً لیسرٹس فائبروسس اور میڈین کیوبیٹل وین کے درمیان سے گزرتی ہے۔

پیش بازو کا عمقی فیشیا میڈیل اور لیٹرل ایپی کنڈائل سے شروع ہونے والے عضلات کے قریبی حصوں پر بہت مستحکم ہوتا ہے۔ مگر اس سے نیچے اور خاصکر پیش بازو کے اگلے رُخ پر پتلا ہو جاتا ہے۔ پچھلے رُخ پر یہ فیشیا النا کے پچھلے کنارے کی کل لمبائی میں ایک گہرے بڑھاؤ کے ذریعے جو پیش بازو کے وسطانی جانب کے پچھلے اور اگلے رخوں کے عضلوں کے درمیان واقع ہے چسپاں رہتا ہے۔

پہنچے میں عمقی فیشیا کے آڑے ریشے بہت واضح ہو جاتے ہیں اور ان سے دو بین مستعرض بند مرتب ہوتے ہیں۔ ایک ٹرانسورس کارپل لیگامنٹ (transverse carpal ligament) اگلی سطح پر اور دوسرا ڈارسل کارپل لیگامنٹ (dorsal carpal ligament) پچھلی سطح پر۔
73 یہ دونوں بند اپنی متصلہ ہڈیوں سے وابستہ ہیں۔ اپنے نیچے سے گزرنے والے وتروں کو نیچے دبا رکھتے ہیں۔ اور دو تسموں کی طرح کام دیکر ان کو ہاتھ کے آگے یا پیچھے کی طرف مڑنے میں ہڈیوں سے علیحدہ ہونے سے روکتے ہیں۔

ٹرانسورس کارپل لیگامنٹ النا کے جانب پسی فارم (pisiform) ہڈی اور ہیمیٹ (hamate) ہڈی کے کنڈیا (hook) سے اور ریڈیس کی جانب نیویکولر (navicular) ہڈی کے ٹیوبرکل اور گریٹر ملٹینگولر (greater multangular) کی اگلی سطح پر کی ینڈوں سے وابستہ ہے۔

ٹرانسورس کارپل لیگامنٹ کے سطحی رُخ کا تقاطع پانچ ساختیں کرتی ہیں:- (۱) النر آرٹری (۲) النر نرو (۳) پامر کوٹینیس برانچ آف دی النر نرو (۴) پامر کوٹینیس برانچ آف دی میڈین نرو (۵) پامیرس لانگس عضلہ کا وتر۔ میڈین اور النر اعصاب کی پامر کوٹینیس شاخوں

Digitized by Arya Samaj Foundation Chennai and eGangotri

کا مطالعہ پہلے ہی ہو چکا ہے۔ النر آرٹری اور نرو عمقی فیشیا کو ٹرانسورس کارپل لیگامنٹ سے اوپر ہی چھیدتے ہیں اور پسی فارم ہڈی کے جانبی رُخ کے قریب سے ہوتے ہوئے اس لیگامنٹ کی اگلی سطح پر سے گزر کر پامیرس بریوس عضلہ کے نیچے غائب ہو جاتی ہیں۔

جہاں یہ ساختیں اس رباط کے سامنے سے گزرتی ہیں جھلی کی ایک دبیز ان کو اس رباط سے علیحدہ نہیں ہونے دیتی۔ یہ وہی وولر کارپل لیگامنٹ کہلاتی ہے۔ اور پسی فارم ہڈی کو ٹرانسورس کارپل لیگامنٹ کی اگلی سطح سے ملاتی ہے پامیرس لانگس عضلہ کا وتر ٹرانسورس کاربل لیگامنٹ سے اوپر ہی عمقی فیشیا کو چھیدتا ہے۔ اس رباط کے سامنے سے گزرتا ہے۔ اور پامر اپیا نیوروسس کے درمیانی حصے کے راس میں جو اس رباط کے بعیدی کنارے سے وابستہ ہے۔ مل جاتا ہے۔

ٹرانسورس کارپل لیگامنٹ سے بڑھ کر عمقی فیشیا کو پامر اپیا نیوروسس کہتے ہیں اور اس کے تین حصے ہیں۔

(۱) نسبتاً پتلا جانبی حصہ جو تھینر ایمی نینس (thenar eminence) کے عضلوں کو ڈھانکتا ہے۔ (۲) نسبتاً پتلا وسطانی حصہ جو ہائپو تھینر ایمی نینس (hypothenar eminence) کے عضلوں پر چھایا ہوا ہے۔ اور (۳) مضبوط درمیانی حصہ جو انگلیوں کو جانے والی عروق اعصاب اور وتروں کو ڈھانکتا اور محفوظ رکھتا ہے۔

جانبی اور وسطانی حصے زیادہ تر آڑے ریشوں سے بنے ہیں۔ لیکن درمیانی حصہ خاص کر طولانی ریشوں سے بنتا ہے۔ جن کو آڑے ریشے آپس میں وابستہ رکھتے ہیں۔

پامر اپیا نیوروسس کا درمیانی حصہ شکل میں تکونا ہوتا ہے۔ اس کا راس پامیرس لانگس کے وتر اور ٹرانسورس کارپل لیگامنٹ سے ملا رہتا ہے۔ اس کے کنارے اس سے زیادہ پتلے جانبی اور وسطانی حصوں سے ملے ہوتے ہیں۔ ان کناروں کی گہری سطح سے حاجز جن کی تقطیع آئندہ ہوگی ہتھیلی کے گہرے طبقوں کو جاتے ہیں اس کا بعیدی کنارہ یعنے قاعدہ میٹا کاربل ہڈیوں کے سروں کے مقابل واقع ہے۔ اور پانچ زائدوں میں تقسیم ہوتا ہے۔ جن میں سے ہر انگلی کو ایک ایک زائدہ جاتا ہے۔ اور انگوٹھے کو جانے والا زائدہ باقی زائدوں کی نسبت کمزور ہوتا ہے ہر ایک زائدہ اپنے مطابق کی انگلی میں پہنچ کر خماؤ (flexor) وتروں کے غلاف (sheath) کی اگلی سطح میں مل جاتا ہے۔ اور انگلی کے ہر پہلو کے لئے اس میں ایک اور زائدہ 74

CC-0. In Public Domain. Gurukul Kangri Collection, Haridwar

Digitized by Arya Samaj Foundation Chennai and eGangotri

نکلتا ہے۔ جو اس کی پچھلی سطح کے عمقی فیشیا میں پیوست ہو جاتا ہے۔

ریڈیس کی جانب ڈارسل کارپل لیگامنٹ ریڈیس کے اسٹائی لائڈ پر اس کے اگلے کنارے سے ملا ہوا ہے اور النا کی جانب پہنچے کے وسطانی پہلو کے فیشیا سے۔ اس لیگامنٹ اور ریڈیس والنا کے بعیدی سروں کا درمیانی فاصلہ ایسے حاجزات کے ذریعے چھ درجوں میں منقسم ہے جو اس لیگامنٹ کی گہری سطح سے ریڈیس کے اوپری مینڈول اور النا کے ہیڈ (head) و اسٹائی لائڈ پر اسس تک جاتے ہیں۔ ان درجوں کے اندر سے وہ وتر گزرتے ہیں۔ جو پیش بازو کی پشت سے ہاتھ کی پشت اور انگلیوں کے پچھلے رخوں کو جاتے ہیں۔ اس لیگامنٹ کی اوپری سطح پر سے سپرفیشیل ڈویژن آف دی ریڈیل نرو کی منتہائی شاخیں اور کیفیلک و بسیلک وریدیں گزرتی ہیں۔ ڈارسل کارپل لیگامنٹ کا بعیدی کنارہ ہاتھ کے پتلے عمقی فیشیا سے ملا ہوا ہے جو انگلیوں کے پچھلے رخوں میں بھی پھیلا ہوا ہے۔

جب جارحہ بالا کے عمقی فیشیا کا مطالعہ ہو چکے۔ تو خطۂ شانہ کی طرف رجوع کرو۔ ان عضلات کے تعلقات کی دوبارہ تصدیق کرو جو اسکیپولا اور کلیویکل کو دھڑ سے ملائے ہوئے تھے۔ بعدازاں تقریباً ایک ایک انچ ہر عضلہ میں سے نظر ثانی کے لئے چھوڑ کر عضلات کے فالتو حصوں کو کاٹ دو۔ اور پھر شانہ کے خطہ کا مطالعہ مجمل طور پر کرو۔

عضلات جو کلیویکل اور اسکیپولا میں ختم ہوتے ہیں۔ سب سے پہلے طالب علم کی توجہ ان عضلات کے منتہے کی طرف ہونی چاہئے۔ جو اب سے پہلے کاٹے جا چکے ہیں۔ ان عضلات کو خوب واضح کرنا اور ہر ایک کی پوری وسعت کا مطالعہ کرنا چاہئے۔

اوموہائڈ (omohyoid) سے شروع کرو۔ جو اسکیپولا کے بالائی کنارے سے اٹھتا ہے پھر اسی طرح سے لیویٹر اسکیپولی۔ رہامبائیڈس مائنر اور میجر جو اس ہڈی کے ورٹبرل بارڈر سے پیوست ہیں۔ اور سرٹیس اینٹیریر کا جو اسکیپولا کے وسطانی اور زیرین زاویوں کے پسلیوں والے رخ اور ان دونوں زاویوں کے درمیان ورٹبرل بارڈر سے پیوست ہے۔ مطالعہ کرو۔ کاریکائڈ پر اسس میں پکٹورلیس مائنر اور کلیویکل و اسکیپولا میں ٹریپی زیس کے منتہے کا بھی پورے طور پر مطالعہ ہونا چاہئے۔

CC-0. In Public Domain. Gurukul Kangri Collection, Haridwar

Digitized by Arya Samaj Foundation Chennai and eGangotri

(کاندہا) کتفی خطہ SHOULDER-SCAPULAR REGION. 75

اس خطہ کی تقطیع میں مندرجہ ذیل حصوں کا مطالعہ ہونا چاہیے۔

۱۔ جلدی اعصاب۔

۲۔ عمقی فیشیا۔

۳۔ ڈلٹائڈ عضلہ۔

۴۔ سب ایکرومیل برسا (subacromial bursa)

۵۔ ہیومرس کی اینٹیریر اور پوسٹیریر سرکم فلیکس عروق۔

۶۔ اگزیلری نرو (axillary neve)

۷۔ سرکم فلیکس اسکیپولر آرٹری۔

۸۔ سب اسکیپولیرس عضلہ۔

۹۔ سوپرا اسپائی نیٹس (supraspinatus) انفرا اسپائی نیٹس (infraspinatus) ٹیریز مائنر۔ اور ٹیریز میجر عضلات۔

۱۰۔ کاندھے کے جوڑ کے متعلقہ تھیلیاں (bursae)۔

۱۱۔ سوپرا اسکیپولر نرو اور ٹرانسورس اسکیپولر آرٹری۔

۱۲۔ ایکرومیوکلیویکولر جائنٹ۔ اور کاراکوایکرومیل آرچ۔

جلدی اعصاب۔ وہ اعصاب جو کاندھے کے اوپری فیشیا میں واقع ہیں۔ دو مختلف منبعوں سے آتے ہیں اور وہ اعصاب یہ ہیں۔

(۱) پوسٹیریر سوپراکلیویکولر نروز تیسرے اور چوتھے سروائیکل اعصاب سے۔

(۲) جلدی شاخیں جو اگزلری نرو سے آتی ہیں۔

ان نروز کو پہلے ہی محفوظ اور صاف کیا جا چکا ہے۔

پوسٹیریر سوپراکلیویکولر اعصاب پلاٹزما کے اوجھل کلیویکل کے جانبی ثلث اور ٹریپی زیس کے نچلے پر سے گزرتے ہیں جارحہ کو جسم سے الگ کرتے وقت ان کو کاٹا گیا تھا اور ان کے بعیدی سروں کا مطالعہ ڈلٹائڈ عضلہ کے قریبی نصف پر ہو چکا ہے اگزلری نرو کی جلدی شاخیں یہ ہیں (ا) ایک بڑی شاخ یعنے لیٹرل کیوٹینیس نرو آف دی آرم جو ڈلٹائڈ عضلہ کے پچھلے کنارے کے گرد گھوم کر آتا ہے (ب) بہت سے باریک عصبی ریشے جو ڈلٹائڈ عضلہ کی ساخت کو چھید کر اس کی سطح کے مختلف مقامات پر نکلتے ہیں (تصویر 33)

CC-0. In Public Domain. Gurukul Kangri Collection, Haridwar

Digitized by Arya Samaj Foundation Chennai and eGangotri

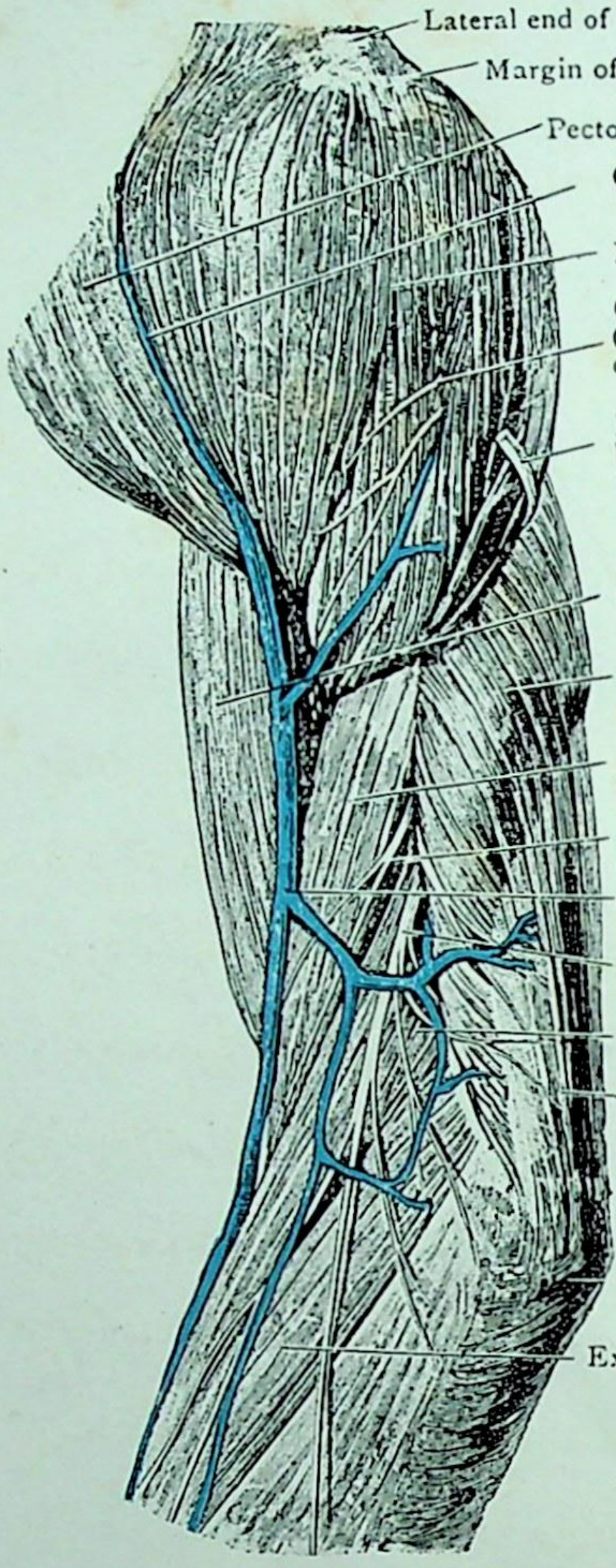

FIG. 33.—The Deltoid Muscle and the lateral aspect of the Arm.

CC-0. In Public Domain. Gurukul Kangri Collection, Haridwar

Digitized by Arya Samaj Foundation Chennai and eGangotri

CC-0. In Public Domain. Gurukul Kangri Collection, Haridwar

Digitized by Arya Samaj Foundation Chennai and eGangotri

موخرالذکر ریشوں کا ملنا مشکل ہے۔ لیکن لیٹرل برکیل کوٹینیس نرو پہلے ہی نکالا جا چکا ہے۔ (دیکھو صفحہ 69) یہ اس عضلہ کے پچھلے کنارے کے گرد گھوم کر خطۂ ڈلٹائڈ کے بعیدی حصے میں پھیل جاتا ہے۔

عمقی فیشیا۔ ہم پہلے دیکھ چکے ہیں۔ کہ ڈلٹائڈ کو ڈھانکنے والا فیشیا کافی مضبوط ہے۔ اور
یہ کہ جب یہ فیشیا ڈلٹائڈ سے گزر کر اسکیپولا کے پچھلے رخ کے زیرین حصے سے اٹھنے والے عضلات یعنے
انفرا اسپائی نیٹس۔ ٹیریز مائنر۔ اور ٹیریز میجر پر پہنچتا ہے۔ تو مضبوط اور دبیز ہو جاتا ہے۔ زیرین
اسکیپولر ریجن میں یہ انفرا اسپائی نس فاسا (infraspinous fossa) کی حدود سے جس میں سے انفرا
76 اسپائی نیٹس عضلہ اٹھتا ہے خوب چپکا ہوا ہے۔ اور اس کے باقی تعلقات بہت نمایاں ہیں
چنانچہ ایک سپٹم (septum) یعنے حاجز جو اس کی گہری سطح سے شروع ہوتا ہے۔ انفرا اسپائی
نیٹس اور ٹیریز مائنر عضلوں کے درمیان نیچے کو جاتا ہوا دکھائی دیگا۔ اور پھر یہ فیشیا آگے کی طرف
بڑھتے وقت ٹیریز مائنر۔ ٹیریز میجر اور ڈلٹائڈ کے لئے ایک باریک غلاف بناتا ہے۔ اصل میں ہم
77 یوں کہہ سکتے ہیں۔ کہ یہ اگلی اور گہری دو تہوں میں منقسم ہے۔ جو آگے کی طرف جاتی ہیں۔ اور ڈلٹائڈ عضلہ
ان دونوں کے درمیان ملفوف ہے۔

تقطیع۔ اگزیلا میں ایک کندار کھکر اسکیپولا کو کانٹوں کے ذریعہ قائم کر دو۔ اور بازو کو کندے پر سے جھکاؤ۔ تا کہ ڈلٹائڈ کے ریشے تن جائیں۔ اگزیلری نرو کی لیٹرل کوٹینیس شاخ کو عمقی فیشیا سے علیحدہ کر کے اس کو اس مقام کی طرف لوٹ دو۔ جہاں سے یہ ڈلٹائڈ کے پچھلے کنارے کے گرد گھوم کر آتی ہے پھر ڈلٹائڈ کو صاف کرو۔ بائیں جانب اس کے پچھلے کنارے پر شروع کرو۔ اور پورے کنارے کے ساتھ ساتھ عمقی فیشیا میں شگاف دیکر اس کو آگے کی طرف الٹ دو۔ دائیں جانب آگے شروع کرو۔ جہاں فیشیا کا کچھ حصہ اگزلری ریجن کی تقطیع میں اٹھا جا چکا ہے۔ اور اس فیشیا کو پیچھے کی طرف الٹ دو۔

ڈلٹائڈ عضلہ۔ یہ عضلہ ریشوں کے چھوٹے چھوٹے موٹے گچھوں یا بنڈلوں سے ملکر بنتا ہے اور جیسا کہ اس کے نام سے ظاہر ہے۔ اس کی شکل تکونی ہے۔ اس کے قریبی سرے یا قاعدے کی ابتدا (۱) کلیویکل کے جانبی ثلث کے اگلے کنارے اور بالائی سطح کے متصل حصے سے (۲) ایکرومین کے جانبی کنارے سے اور (۳) اسکیپولا کی اسپائن کے پچھلے کنارے کے زیرین لب سے ہوتی ہے۔ اس کا مبدا ٹریپی زیس کے منتہے سے بہت ملتا ہے۔ اس کے بنڈل بعیدی رخ میں جاتے ہوئے اپنے نوکیلے

CC-0. In Public Domain. Gurukul Kangri Collection, Haridwar

Digitized by Arya Samaj Foundation Chennai and eGangotri

وتری منتہی کی طرف مستدق ہوتے ہیں۔ جو جسم ہیومرس کی بیش جانبی سطح کے وسط میں ایک کھردرے ڈلٹائڈ ٹیوبرکل (deltoid tubercle) میں ختم ہوتا ہے۔ (تصویر 45) یہ عضلہ ہیومرس کا دُریانے والا ہے۔ اور اس کو وسطانی اور جانبی رخوں میں گردآتا ہے یہ ایگزیلری نرو کی اگلی قسمت کی شاخوں سے رسد ایا جاتا ہے۔ جو اس کی عمقی سطح میں داخل ہوتی ہیں۔

تقطیع۔ جارحہ کو اس کی پشت کے بل رکھو۔ ایگزلری عروق اور اعصاب کو کاریکائڈ پراسس سے کھولکر ہیومرس اور اسکیپولا کے درمیانی زاویہ کو صاف کرو۔ ایگزیلری نرو اور پوسٹیریر سرکم فلیکس ہیومرل آرٹری کو پشت کی جانب جاتے ہوئے دیکھو یہ دونوں اوپر سب اسکیپولیرس اور نیچے ٹیریز میجر کے درمیانی فرج میں داخل ہوتے ہوئے ملیں گے۔ ان عضلوں کو ایک دوسرے سے علٰحدہ کرنے پر ایک تکونی فضا ملتی ہے۔ جس کی جانبی حد ہیومرس کی سرجیکل نک (surgical neck) سے بنتی ہے۔ سب اسکیپولیرس اور ٹیریز میجر کے پیچھے لانگ ہیڈ آف دی ٹرائی سیپس اس فضا کو اوپر سے نیچے گزرتا ہوا قطع کرتا ہے۔ اور اس مثلث فاصلے کو ایک جانبی چوکونے اور ایک وسطانی تکونے حصے میں تقسیم کرتا ہے ایگزیلری نرو اور پوسٹیریر ہیومرل سرکم فلیکس آرٹری چوکون حصے میں سے گزرتے ہیں اب جارحہ کو اٹھاؤ اور ڈلٹائڈ کے پچھلے کنارے کو آگے کی طرف ہٹا کر ایگزیلری نرو اور پوسٹیریر ہیومرل سرکم فلیکس آرٹری کو نکالو۔ یہ چوکونے حصے سے نکلکر ہیومرس کی سرجیکل نک کی جانبی سطح کے گرد گھومتے ہوئے آگے کو جاتے ہیں۔

تقطیع کی اس منزل پر پہنچکر ڈلٹائڈ کو الٹ دینا ضروری ہے اس کو کلیویکل۔ ایکرومین
اور اسپائن آف دی اسکیپولا کے قریب اس کے مبدا پر کاٹو۔ اور اس کے منتہے کی طرف جو ہیومرس میں ہے 78
الٹ دو لیکن سرکم فلیکس ہیومرل شریانوں اور ایگزلری عصب کو ضرر نہ پہنچنے پائے۔ اس کے وترنما ریشوں کے تقاطع کو دیکھو۔ جو اس عضلہ کی کل ساخت میں ملتا ہے۔ اور ان اعصاب اور عروق کو صاف کرو جو اس وقت نمایاں ہیں۔ ایگزیلری نرو پوسٹیریر ہیومرل سرکم فلیکس عروق کو ساتھ لیتا ہوا چوکون حصے کے پیچھے کے حصے میں سے ہو کر ثانوی خطہ کے ظہری حصے میں داخل ہوتا ہے اور فوراً اینٹیریر اور پوسٹیریر ڈویژنوں میں تقسیم ہوجاتا ہے۔ تقسیم ہونے سے پہلے چوکون حصے ہی میں کاندھے کے جوڑ کے عین نیچے اس جوڑ کے لئے ایک مفصلی شاخ دیتا ہے۔ جس کا نکالنا ضروری ہے۔ اینٹیریر ڈویژن پوسٹیریر ہیومرل سرکم فلیکس آرٹری کے ہمراہ ہیومرس کی سرجیکل نک کے گرد گھومتی ہے۔ یہ ڈلٹائڈ میں پھیلتی اور

CC-0. In Public Domain. Gurukul Kangri Collection, Haridwar

Digitized by Arya Samaj Foundation Chennai and eGangotri

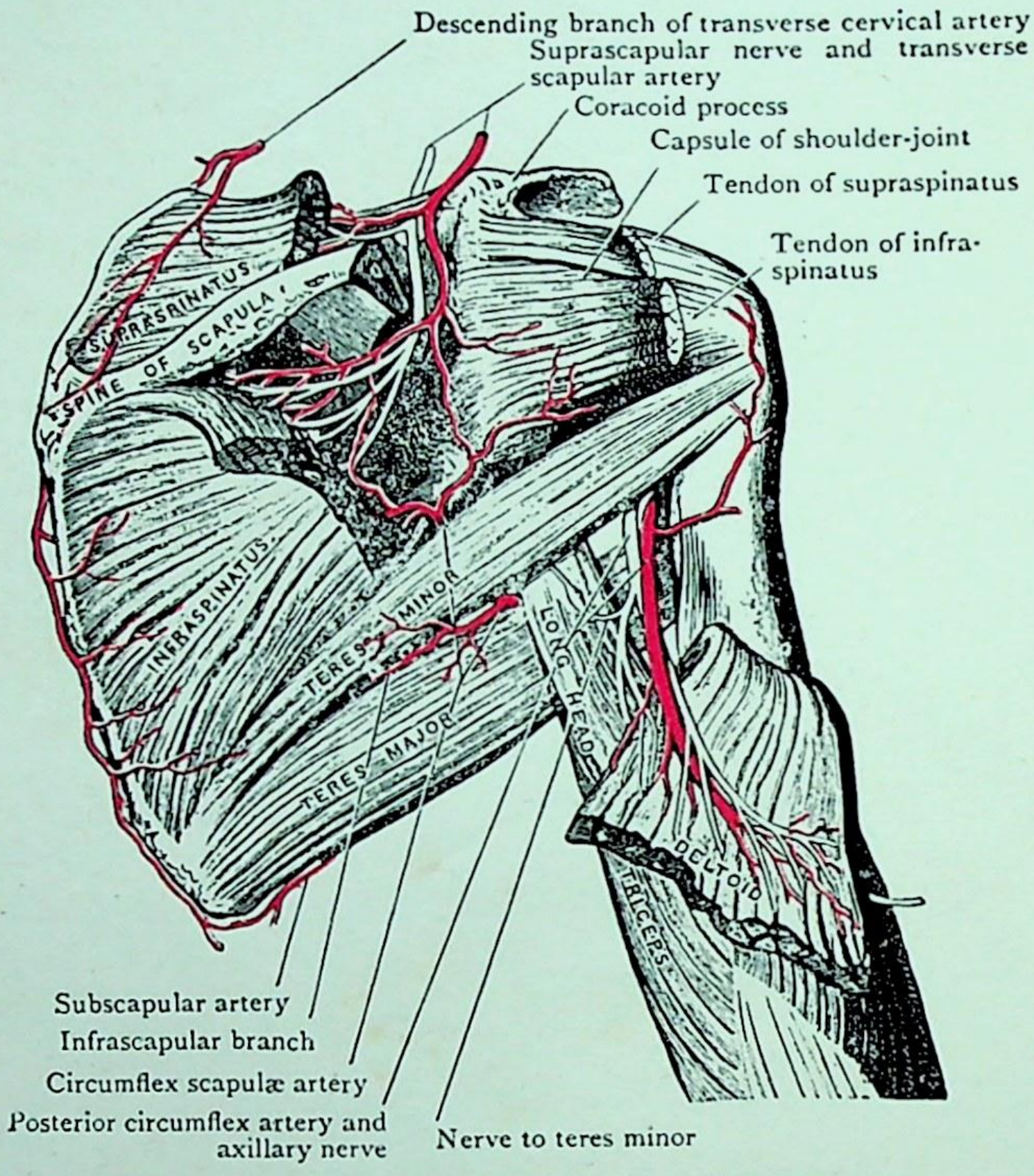

FIG. 34.—Dissection of the Posterior Scapular Region.

CC-0. In Public Domain. Gurukul Kangri Collection, Haridwar

Digitized by Arya Samaj Foundation Chennai and eGangotri

CC-0. In Public Domain. Gurukul Kangri Collection, Haridwar

Digitized by Arya Samaj Foundation Chennai and eGangotri

CC-0. In Public Domain. Gurukul Kangri Collection, Haridwar

Digitized by Arya Samaj Foundation Chennai and eGangotri

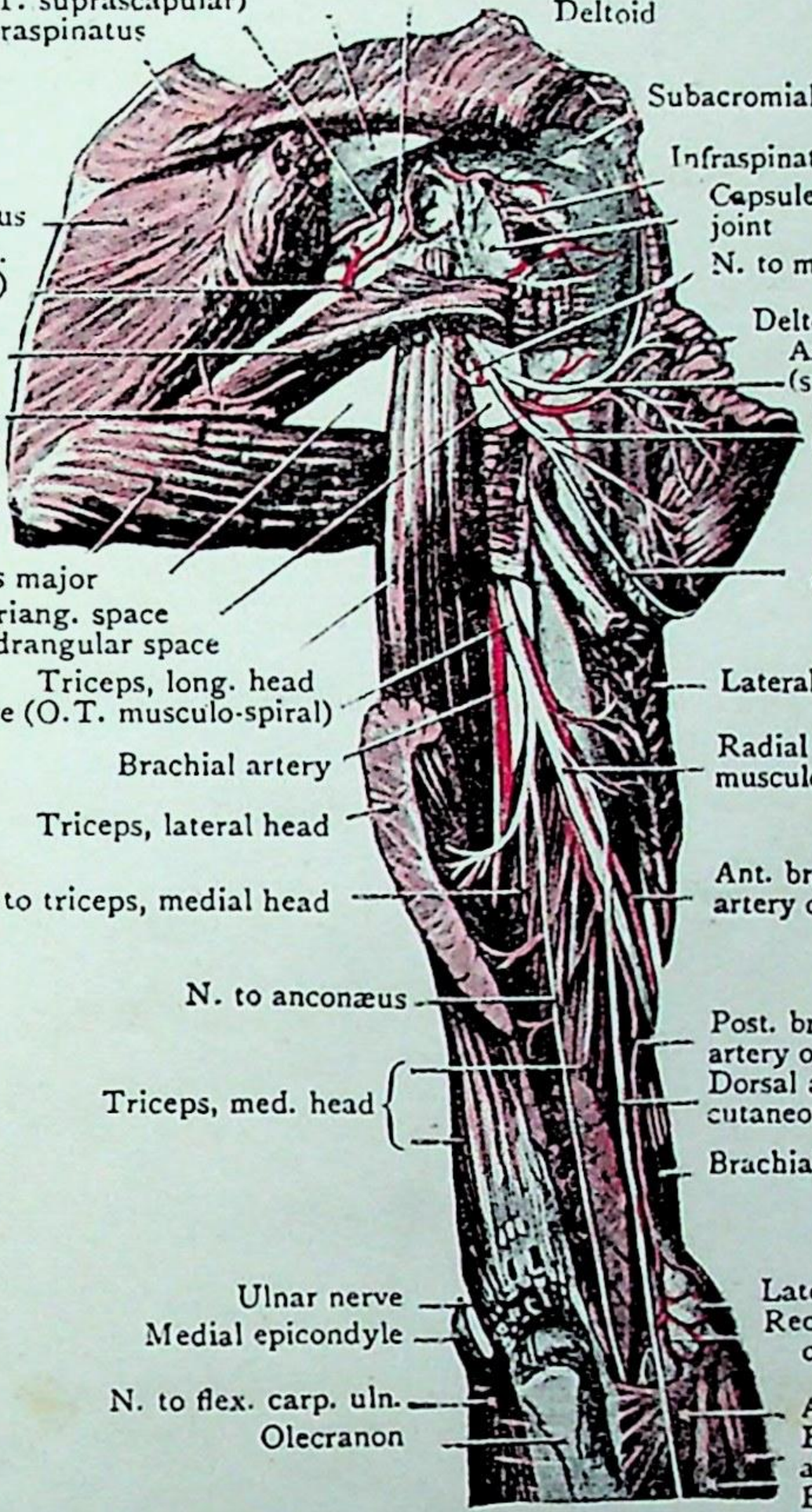

FIG. 35.—Dissection of the dorsal aspect of the Arm. The lateral head of the Triceps has been divided and turned aside to expose the sulcus on the Humerus for the radial nerve.

CC-0. In Public Domain. Gurukul Kangri Collection, Haridwar

اس کی اوپری سطح کی جلد کو شاخیں دیتی ہے۔ اس عصب اور اس شریان دونوں کو صاف کرو۔ پھر اس کی پچھلی شاخ پر آؤ۔ اور ٹیریز مائنر عضلے والی شاخ کو صاف کرو جس پر ایک گرہ نما بڑھاؤ ہے۔ پچھلی شاخ لیٹرل کیوٹینیس نرو آف دی آرم بن کر ختم ہوجاتی ہے۔ جو ڈلٹائڈ عضلے کے پچھلے کنارے کے گرد گھوم کر اس کی اگلی سطح پر پہنچتی ہے۔ اس کو پہلے نکالا جاچکا ہے۔ (دیکھو صفحہ 69) ٹیریز میجر اور مائنر عضلوں کو صاف کرو۔ جو اسکیپولا کے ایگزلری بارڈر (border) کی پچھلی سطح سے شروع ہو کر ہیومرس تک جاتے ہیں اور عمقی فیشیا کے اس مضبوط حاجز کو دیکھو۔ جو ان کو ایک دوسرے سے علیحدہ کرتا ہے۔ لانگ ہیڈ آف دی ٹرائی سپس کو صاف کرو۔ جو اسکیپولا کے ایگزلری بارڈر کے بالائی حصے سے اٹھتا ہے۔ اب سب اکرومیئل برسا کا مطالعہ کرو جو سوپرا اسپائی نیٹس کے منتہے پر ایکرومین کے عین نیچے واقع ہے۔ اگر درجک کی دیوار پوری ہے تو اس کے اندر بلو پائپ (blow-pipe) ڈال کر اس کو پھلا سکتے ہیں۔ اور اگر یہ یک خانوی ہے تو اس کو مرغی کے انڈے کی اوسط جسامت تک پھلا سکتے ہیں۔ لیکن مختلف آدمیوں میں اس کی جسامت مختلف ہوتی ہے۔ اس درجک کو کھولو۔ اور انگلی یا کند سلائی یعنی پروب (probe) کے ذریعے اس کے مشمولات کا ملاحظہ کرو۔ اس کا اندر بعض اوقات ریشہ دار حاجزات کے ذریعے دو یا زائد خانوں میں منقسم ہوتا ہے۔ اب جارحہ کو پشت کے بل لٹاؤ۔ اور کارکو بریکی الیس اور شارٹ ہیڈ (short head) آف دی بائی سپس بریکی آئی کے قریبی حصوں کو صاف کرو۔ جو ایک مشترکہ وتر کے ذریعہ اسکیپولا کے کاریکائڈ پر اس کی نوک سے اٹھتے ہیں شارٹ ہیڈ آف دی بائی سپس اور کارکو بریکی الیس کو وسطانی رخ میں کھینچو اور لانگ ہیڈ آف دی بائی سپس کو نمایاں کرو۔ جو ہیومرس کے انٹرٹیوبرکولر سلکس میں واقع ہے۔ لیکن فی الحال اس کو جگہ سے مت ہٹاؤ۔ اب شارٹ ہیڈ آف دی بائی سپس اور کارکو بریکی الیس کو جانبی رخ کھینچو۔ اور سب اسکیپولیرس کے منتہے کو صاف کرو۔ جو انٹرٹیوبرکولر سلکس کے وسطانی جانب ہیومرس کے لیسر ٹیوبرکل میں پیوست ہوتا ہے۔ انٹیریر ہیومرل سرکم فلیکس آرٹری کو بھی صاف کرو۔ اس کو اس کے مقام تقسیم تک صاف کرو۔ جہاں یہ دو شاخوں ایسنڈنگ برانچ (ascending branch) اور ٹرانسورس برانچ (transverse branch) میں تقسیم ہوتی ہے۔ جن میں سے ایک تو انٹرٹیوبرکولر سلکس کے ساتھ ساتھ کاندھے کو جاتی ہے اور دوسری پوسٹیریر ہیومرل سرکم فلیکس آرٹری کے ساتھ وصل بناتی ہے۔ اس کے بعد ان ساختوں کا دوبارہ مطالعہ کرو۔ جو ڈلٹائڈ کے نیچے بلا واسطہ واقع ہیں اور ان کے مابینی تعلقات کا مطالعہ کرو۔

ڈلٹائڈ سے ڈھکی ہوئی ساختیں۔ ڈلٹائڈ عضلہ ہیومرس کے قریبی حصے کو ڈھانکے ہوئے

Digitized by Arya Samaj Foundation Chennai and eGangotri
CC-0. In Public Domain. Gurukul Kangri Collection, Haridwar

Digitized by Arya Samaj Foundation Chennai and eGangotri

ہے۔اور شولڈر جائنٹ کے خطہ کو پیچھے جانبی طرف اور سامنے کی طرف ملفوف کرتا ہے۔

79 ہیومرس کے قریبی حصے سے جڑے ہوئے عضلے اور سب ایکرومیل برسا اس عضلہ کو
شولڈر جائنٹ سے علیحدہ کرتے ہیں۔کاندھے کی بھری بھری گول شکل ڈلٹائڈ عضلے کے ہیومرس
کے قریبی سرے پر سے گذرنے اور ان عضلوں کی وجہ سے ہے جو اس ہڈی میں جڑے ہوئے ہیں
جب ہیومرس کا ہیڈ جوڑ سے اکھڑ جاتا ہے۔تو اس عضلے کا رُخ مبدأ سے منتہےٰ تک انتصابی ہو جاتا
ہے۔اور کاندھے کے جو کھونٹے پن یا چپٹے پن سے اس اکھڑنے کو پہچان لیتے ہیں۔ڈلٹائڈ کے
پچھلے حصّے سے ڈھکے ہوئے کچھ حصے ان عضلات کے ہیں۔جو اسکیپولا کی پچھلی سطح سے اٹھتے ہیں۔اور
وہ یہ ہیں۔انفرا اسپائی نیٹس۔ٹیریز میجر۔اور ٹیریز مائنر اور لانگ ہیڈ آف دی ٹرائی سیپس کا قریبی
حصہ جو اسکیپولا کے ایگزلری بارڈر کے بالائی حصّے سے اٹھتا ہے۔اس عضلہ کے وسط کے نیچے سب
80 ایکرومیل برسا سے ڈھکا ہوا سوپرا اسپائی نیٹس کا منتہےٰ اور ہیومرس کے جسم کے جانبی رُخ کا بالائی
حصہ ہیں۔اگلا حِصّہ کاریکائڈ پراسس اور اس سے جڑے ہوئے عضلے اور رباطات۔اور لانگ
ہیڈ آف دی بائی سیپس کو جو انٹر ٹیوبرکولر سلکس میں نیچے کو آتا ہے۔اور ہیومرس کے لیسر ٹیوبرکل
سے جڑے ہوئے سب اسکیپولیرس کے منتہےٰ کو ڈھانکتا ہے۔یہ عضلہ ایگزلری نرو کے بیشتر حِصّے
81 اور انٹیریر اور پوسٹیریر ہیومرل سرکم فلیکس عروق کو بھی ڈھانکتا ہے۔

سب ایکرومیل برسا۔یہ درجگہ ایک بڑی تھیلی سے مشابہ ہے۔اس کے اوپر ایکرومین
اور ڈلٹائڈ اور نیچے وہ عضلے واقع ہیں۔جو کاندھے کے جوڑ کے کیسہ کے بالائی رُخ کو ڈھانکتے
ہیں اس کی وجہ سے ہیومرس کا قریبی سرا اور اس سے ملے ہوئے عضلے ایکرومین اور ڈلٹائڈ کے زیرین
رُخ پر آسانی سے حرکت کر سکتے ہیں۔

چوکون اور تکون فضائیں۔اِن نام نہاد فضاؤں میں سے ایک کا بھی اس وقت تک
وجود نہیں جب تک کہ ان کی حدود کو مصنوعی طور پر ایک دوسرے سے علیحدہ نہ کر دیا جائے جب
سامنے سے دیکھتے ہیں۔تو تکون فضا اوپر سب اسکیپولیرس نیچے ٹیریز میجر اور جانبی طرف لانگ ہیڈ آف
دی ٹرائی سیپس سے محدود ہے۔لیکن پیچھے سب اسکیپولیرس کی جگہ ٹیریز مائنر اس کی بالائی حد بناتا
ہے۔اسکیپولر آرٹری کی سرکم فلیکس اسکیپولر برانچ اس فضا میں سامنے سے داخل ہوتی ہے۔اور ٹیریز
82 مائنر کے آگے اسکیپولا کے ایگزلری بارڈر کے گرد گھوم کر انفرا اسپائی نس فاسا میں داخل ہو جاتی ہے
اگر سامنے سے دیکھیں تو چوکون فضا کی حدود اوپر سب اسکیپولیرس۔نیچے ٹیریز میجر۔وسطانی

CC-0. In Public Domain. Gurukul Kangri Collection, Haridwar

Digitized by Arya Samaj Foundation Chennai and eGangotri

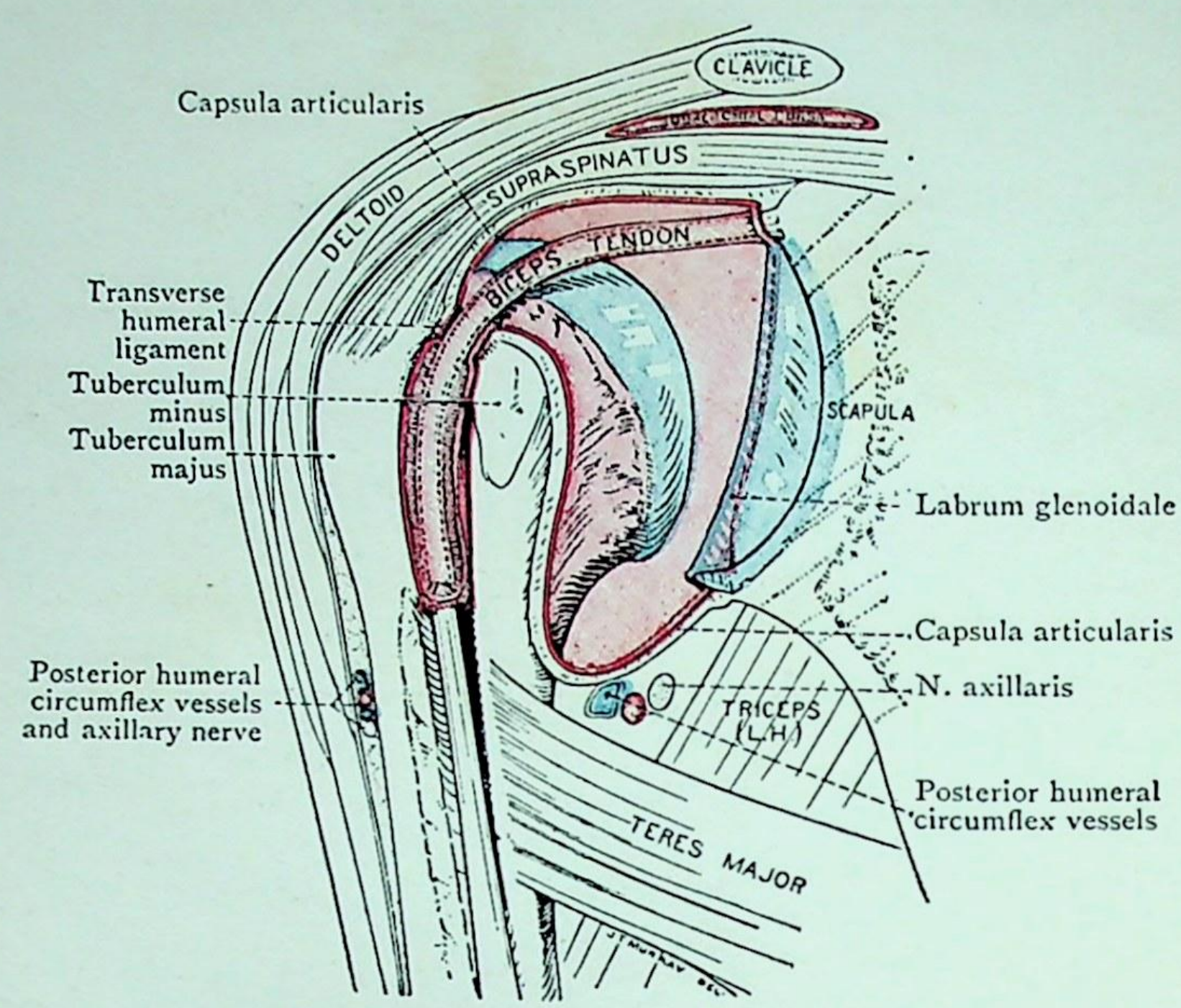

FIG. 36.—Diagram of a Frontal Section of the Right Shoulder

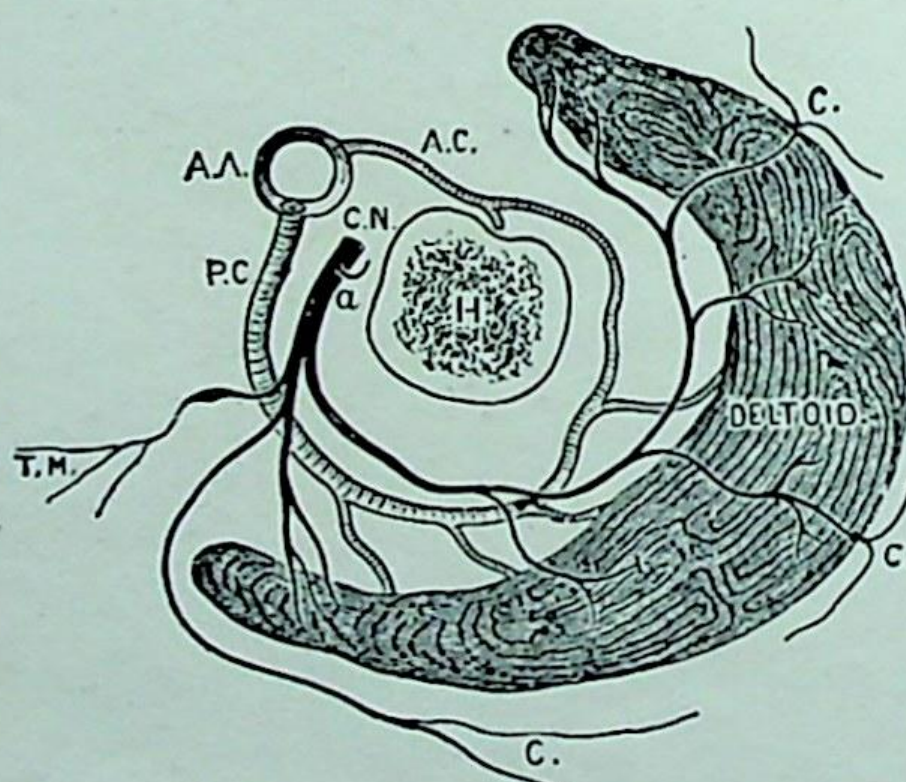

H. Transverse section of the humerus immediately distal to the tubercles.
A.A. Axillary artery.
P.C. Posterior circumflex artery of the humerus.
A.C. Anterior circumflex artery of the humerus.
C.N. Axillary nerve.
a. Articular branch.
T.M. Branch to teres minor.
C. Cutaneous branches.

FIG. 37.—Diagram of the Circumflex Vessels and the Axillary Nerve.

CC-0. In Public Domain. Gurukul Kangri Collection, Haridwar

Digitized by Arya Samaj Foundation Chennai and eGangotri

CC-0. In Public Domain. Gurukul Kangri Collection, Haridwar

Digitized by Arya Samaj Foundation Chennai and eGangotri

CC-0. In Public Domain. Gurukul Kangri Collection, Haridwar

Digitized by Arya Samaj Foundation Chennai and eGangotri

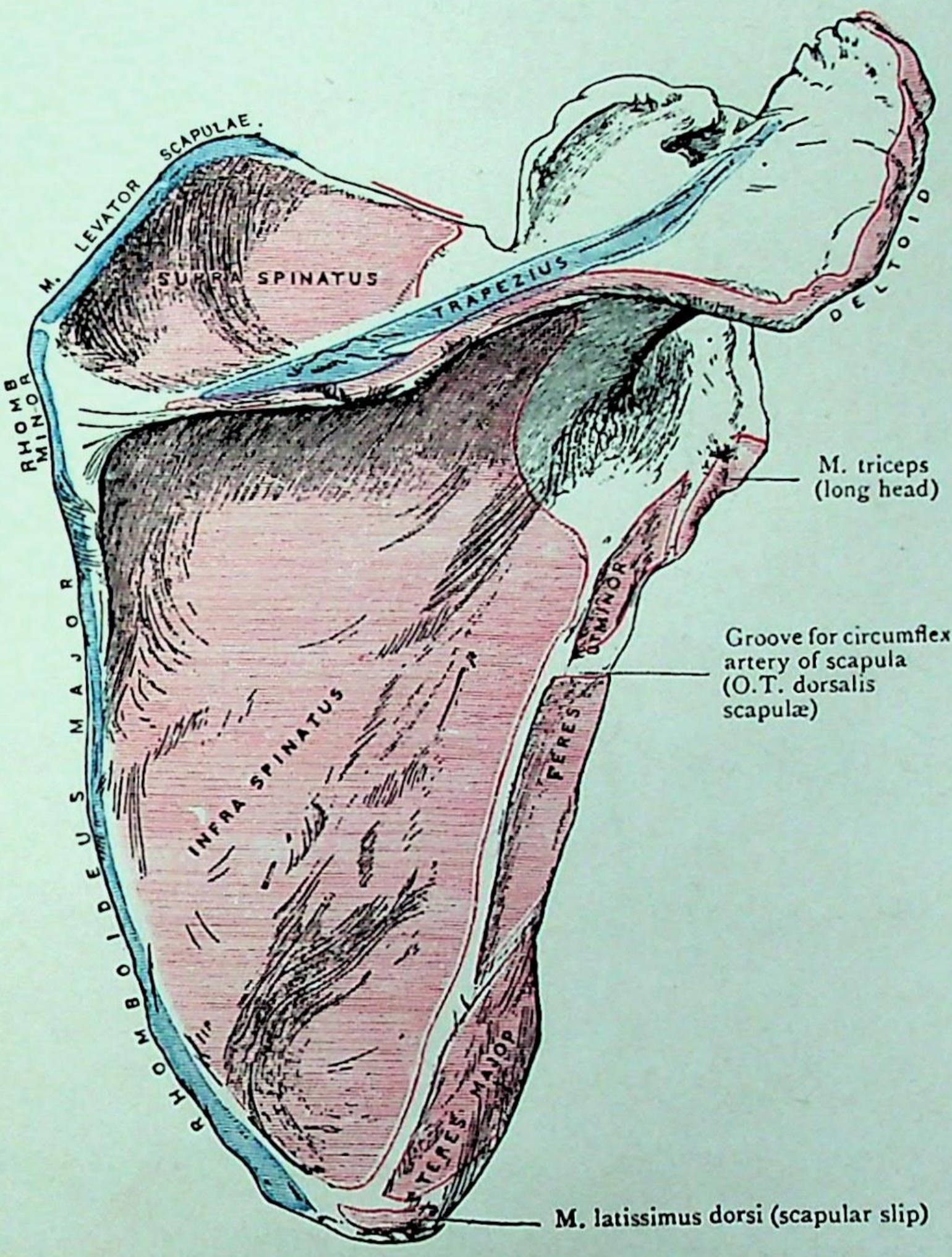

FIG. 38.—Dorsum of Scapula with the Attachments of the Muscles mapped out.

CC-0. In Public Domain. Gurukul Kangri Collection, Haridwar

Digitized by Arya Samaj Foundation Chennai and eGangotri

جانب لانگ ہیڈ آف دی ٹرائی سیپس اور جانبی طرف ہیومرس کی سرجیکل نک ہیں۔ پیچھے سب اسکیپولیرس کی جگہ ٹیریز مائنر اس کی بالائی حد بناتا ہے۔ آگے سب اسکیپولیرس اور پیچھے ٹیریز مائنر کے درمیان کاندھے کے جوڑ کے کیسہ کی زیرین سطح اس فضا کی بالائی حد بناتی ہے اور اس فضا میں سے کیسہ کے بالکل نیچے ایگزلری نرو اور پوسٹیریر ہیومرل سرکم فلیکس عروق گزرتے ہیں۔

ہیومرل سرکم فلیکس آرٹریز۔ پوسٹیریر ہیومرل سرکم فلیکس آرٹری ایگزلری آرٹری کے پچھلے رخ سے اس کی سب اسکیپولر شاخ سے تھوڑی دور بعیدی جانب۔ ایگز۔ لائین نکلتی ہوئی دیکھی جا چکی ہے۔ یہ فوراً چوکون فضا میں سے ہو کر پیچھے کو چلی جاتی ہے۔ اور ہیومرس کی سرجیکل نک کے گرد گھوم کر بے شمار شاخوں میں تقسیم ہوتی ہے۔ جو ڈلٹائڈ عضلے کی عمقی سطح میں پھیلتی ہیں۔ اس میں سے کئی شاخچیاں شولڈر جائنٹ اور جلد کو بھی جاتی ہیں۔ یہ تھوریکو ایکرومیل آرٹری کی ایکرومیل برانچ اور انٹیریر ہیومرل سرکم فلیکس آرٹری۔ اور نیز ایک یا دو شاخچیوں کے ذریعے جو اس میں سے نکلکر بعیدی رخ میں لانگ ہیڈ آف دی ٹرائی سیپس کو جاتی ہیں۔ بریکیل آرٹری کی پروفنڈا برانچ کے ساتھ دہناتی ہیں۔

انٹیریر ہیومرل سرکم فلیکس آرٹری کے اختتام کا مطالعہ اب زیادہ عمدگی سے ہو سکتا ہے

83 اور اگر شریانی علیحدگی اچھی طرح ہوا ہے تو پوسٹیریر ہیومرل سرکم فلیکس آرٹری کے ساتھ اس کے دہناو کی تصدیق ہو جائے گی۔ اس دہناؤ سے اُس شریانی حلقے کی تکمیل ہوتی ہے۔ جو ہیومرس کے قریبی سرے کے ارد گرد واقع ہے۔

ایگزلری نرو۔ یہ نرو پوسٹیریر ہیومرل سرکم فلیکس آرٹری کے ہمراہ رہتا ہے۔ اس کی شاخیں یہ ہیں۔ (۱) ایک مفصلی شاخچی کاندھے کے جوڑ کے لئے (۲) عضلی شاخیں جو ڈلٹائڈ اور ٹیریز

84 مائنر کو جاتی ہیں (۳) جلدی شاخیں جو ڈلٹائڈ کے بعیدی حصے کے اوپر کی جلد کو جاتی ہیں۔ یہ نرو بریکیل پلیکس کے پوسٹیریر کارڈ سے نکلکر سب اسکیپولیرس کے زیرین کنارے کے گرد گھوم کر پوسٹیریر ہیومرل سرکم فلیکس آرٹری کے ساتھ چوکون فضا میں سے گزر کر جارحہ بالا کے پچھلے حصے میں پہنچتا ہے۔ اور وہاں اگلے اور پچھلے دو حصوں میں تقسیم ہو جاتا ہے۔ مفصلی شاخ نرو کے تنے سے چوکون فضا میں نکلتی اور جوڑ میں نیچے سے داخل ہوتی ہے۔ پچھلا حصہ ٹیریز مائنر کو ایک شاخ دیتا ہے۔ اور ڈلٹائڈ کے پچھلے حصے کو چند شاخچیاں دیکر لیٹرل کیوٹینیس نرو آف دی آرم ہو کر آگے بڑھ جاتا ہے۔ جس کی تقطیع ڈلٹائڈ کے بعیدی حصے کو ڈھانکنے والے فیشیا میں پہلے ہی ہو چکی ہے (تصاویر (31,32,35,

ٹیریز مائنر کو جانے والا نرو ایک بیضوی گرہ نما ابھار سے جو اس پر واقع ہے پہچانا جاتا ہے۔

CC-0. In Public Domain. Gurukul Kangri Collection, Haridwar

Digitized by Arya Samaj Foundation Chennai and eGangotri

اگلا حصہ ہیومرس کی پوسٹیریر سرکم فلیکس آرٹری کے ساتھ ہیومرس کے گرد گھوم کر ڈلٹائڈ کے اگلے کنارے کے قریب ختم ہوجاتا ہے۔ یہ بہت سی شاخوں کے ذریعے اِس عضلے کی گہری سطح پر پھیلتا ہے۔ اور چند باریک ریشے ڈلٹائڈ میں سے گزر کر جلد تک پہنچتے ہیں۔

تقطیع۔ کاریکو ایکرومیل لیگامنٹ کو صاف کرو۔ جو کاریکائڈ پراسس سے ایکرومین تک پھیلا ہوا ہے دیکھو کہ کاریکائڈ پراسس۔ کاریکو ایکرومیل لیگامنٹ۔ اور ایکرومین تینوں ملکر ایک محراب بناتے ہیں۔ جس کو کاریکو ایکرومیل آرچ کہتے ہیں۔ یہ محراب کاندھے کے جوڑ کے اوپر واقع ہے۔ لیکن اس کو سب ایکرومیل برسا۔ سوپرا اسپائی نیٹس الفرا اسپائی نیٹس۔ اور سب اسکیپولیرس کے ہیومرس والے سرے جوڑ سے علٰحدہ کرتے ہیں۔

کاریکو ایکرومیل آرچ۔ اب اِس محراب کا مطالعہ کرنا چاہیئے۔ تاکہ سب ایکرومیل برسا۔ اور سوپرا اسپائی نیٹس کے ساتھ اس کے تعلقات سمجھ میں آجائیں۔ یہی محراب کاندھے کے جوڑ کے اوپر چھائی ہوئی رہتی ہے اور اوپر کی طرف اس کی حفاظت کرتی ہے۔ یہ محراب کاریکائڈ پراسس ایکرومین اور ان کے درمیان پھیلنے والے کاریکو ایکرومیل لیگامنٹ کے ملنے سے بنتی ہے۔

کاریکو ایکرومیل لیگامنٹ کسی قدر کونی شکل کا ایک مضبوط بند ہے۔ یہ اپنے قاعدے کے ذریعے کاریکائڈ پراسس کے جانبی کنارے سے اور اپنے راس کے ذریعے ایکرومین کے سرے سے جڑا ہوتا ہے۔ (تصاویر 51,52,54)

کاریکو ایکرومیل آرچ کاندھے کی بناوٹ میں بہت اہم حصہ لیتی ہے اور یہاں تک کہا جاسکتا ہے۔ کہ یہ محراب ہیومرس کے لئے ایک ثانوی گھر بناتی ہے۔ وہ بڑا سب ایکرومیل برسا جو ایکرومین اور اُن عضلوں کے درمیان واقع ہے۔ جو کاندھے کے عین اوپر ہیں ہیومرس کے قریبی سرے کی حرکات کو اس محراب کی زیرین سطح پر ہوتی ہیں۔ آسان کر دیتا ہے۔ اس کا مطالعہ پہلے ہو چکا ہے۔ (صفحہ 78)۔ 35

تقطیع۔ سب ایکرومیل برسا کو نکال ڈالو۔ اور سوپرا اسپائی نیٹس کو صاف کرو۔ اس عضلے کا مطالعہ کاریکو ایکرومیل آرچ کے نیچے سے ہوتے ہوئے اس کے منتہے تک کرو۔ جو ہیومرس کے گریٹر ٹیوبرکل سے جڑا ہوا ہے۔ پھر سب اسکیپولیرس کی سطح پر سے فیشیا کو صاف کرو۔ یہاں پر فیشیا کافی مضبوط ہے۔ اور

CC-0. In Public Domain. Gurukul Kangri Collection, Haridwar

Digitized by Arya Samaj Foundation Chennai and eGangotri

سرٹیس انیٹیریر کے کچھ ریشے اسکیپولا کے ورٹبرل بارڈر کے قریب اس میں آملتے ہیں۔ اب جارحہ کو اس کے اگلے رُخ پر لٹکا دو اور انفرا اسپائی نیٹس۔ ٹیریز مائنر۔ اور ٹیریز میجر کی پچھلی سطحوں پر سے اس مضبوط فیشیا کو اتارو۔ جو ان پر چھایا ہوا ہے۔ پہلے انفرا اسپائی نیٹس کے فیشیا میں شگاف دو۔ یہ شگاف اسکیپولا کے ورٹبرل بارڈر سے ہیومرس کے گریٹر ٹیوبرکل تک جانا چاہیئے۔ بالائی حصے کو اسکیپولا کی اسپائن کی طرف لوٹ دو جس سے یہ فیشیا ملا ہوا ہے۔ اور نیچے کے حصے کو اس حاجز کی طرف لوٹ دو جو انفرا اسپائی نیٹس کو ٹیریز مائنر اور ٹیریز میجر عضلوں سے علٰحدہ کرتا ہے۔ اب ٹیریز مائنر اور ٹیریز میجر کو فیشیا سے صاف کرو۔ جب ٹیریز مائنر اور انفرا اسپائی نیٹس کے درمیانی حاجز کو صاف کرو۔ تو یہ خیال رکھو کہ سرکم فلیکس اسکیپولر آرٹری کو ضرر نہ پہنچے۔ اس کے بعد اسکیپولر عضلوں کا معائنہ ہو۔

سوپرا اسپائی نیٹس عضلہ۔ یہ عضلہ سوپرا اسپائی نس حفرہ کے وسطانی دو تہائی اور کسی قدر سوپرا اسپائی نس ردا سے جو اس پر چھایا ہوا ہے شروع ہوتا ہے۔ اس مبداء سے چلکر ریشے جانبی رُخ میں جاتے ہوئے مستقدق ہوتے جاتے ہیں۔ اور اکرومین کے نیچے سے گزر کر وہ ایک قوی وتر میں ختم ہوتے ہیں۔ جو ہیومرس کے گریٹر ٹیوبرکل کے اوپر تینوں نشانوں میں سے بلند ترین نشان میں ملتا ہے۔ (تصویر 45 صفحہ 107) یہ وتر کاندھے کے جوڑ کے کیسہ سے خوب وابستہ ہے۔ سوپرا اسپائی نیٹس کا کچھ حصہ ٹریپی زیس سے ڈھکا ہوا ہے اور اس ڈھیلی چربی دار ساخت میں جو اس عضلے اور سوپرا اسپائی نس ردا کے درمیان واقع ہے۔ ٹرانسورس سرووائیکل آرٹری کی ایسنڈنگ برانچ کی کچھ شاخچیاں پھیلتی ہیں اس عضلہ کو سوپرا اسکیپولر عصب رسد آتا ہے۔ اور یہ عضلہ بازو کا دُریاؤ ہے۔

انفرا اسپائی نیٹس عضلہ۔ یہ عضلہ سارے انفرا اسپائی نس حفرہ سے باستثنا اس کے ایک چھوٹے سے ٹکڑے کے جو اسکیپولا کی نک کے قریب ہے۔ اٹھتا ہے۔ اس میں کچھ ریشے اس ردا سے بھی آتے ہیں۔ جو اس پر چھایا ہوا ہے۔ اس کا وتر منتہے کاندھے کے جوڑ کے کیسہ سے خوب چپکا ہوا ہے اور ہیومرس کے گریٹر ٹیوبرکل کے درمیانی نشان میں مل جاتا ہے۔ (تصویر 48 صفحہ 113) اس کو سوپرا اسکیپولر عصب رسد آتا ہے اور یہ بازو کا نزدیاؤ اور جانبی گرداؤ ہے۔

ٹیریز مائنر عضلہ۔ یہ ایک چھوٹا سا عضلہ ہے۔ جو انفرا اسپائی نیٹس کے زیرین کنارے کے ساتھ ساتھ واقع ہے۔ اس کی ابتدا اسکیپولا کے اگزلری بارڈر کے پچھلے رُخ پر لمبوترے ہموار نشان سے اور ردا کے اُن حاجزوں سے ہوتی ہے جو اس کو ان دو عضلوں سے علٰحدہ کرتے ہیں۔ جن کے 86

CC-0. In Public Domain. Gurukul Kangri Collection, Haridwar

Digitized by Arya Samaj Foundation Chennai and eGangotri

درمیان یہ خود واقع ہے۔ یعنی انفرا اسپائی نیٹس اور ٹیریز میجر۔ یہ ہیومرس کے گریٹر ٹیوبرکل پر تین نشانوں میں سے اسفل ترین پر ختم ہوتا ہے۔ اور لحمی ریشوں کے ذریعے ہڈی کے جسم میں اس ٹیوبرکل سے بعید تقریباً آدھا انچ تک لگا رہتا ہے۔ (تصویر 48 صفحہ 113) اس کے منتہے کے قریب لانگ ہیڈ آف دی ٹرائی سیپس اس کو ٹیریز میجر سے علیحدہ کرتا ہے۔ ٹیریز مائنر کو ایگزلری عصب کی ایک شاخ رسداتی ہے۔ یہ عضلہ بازو کا نزدیاؤ ہے۔ اور جانبی گرداؤ ہے۔

ٹیریز میجر عضلہ۔ ہم پہلے دیکھ چکے ہیں۔ کہ ٹیریز میجر چوکون اور تکون فضاؤں کی ساخت میں کہاں تک حصّہ لیتا ہے۔ اس کی ابتدا اسکیپولا کی پشت پر اسکے زاویہ زیرین کے قریب ایک بیضوی سطح سے (تصویر 38 صفحہ 83) اور نیز اس حاجز سے ہوتی ہے۔ جو انفرا اسپائینس رو سے نکل کر نیچے کو جاتا اور اس عضلہ کو انفرا اسپائی نیٹس اور ٹیریز مائنر سے علیحدہ کرتا ہے۔ یہ ہیومرس کے قریبی سرے پر انٹر ٹیوبرکولر سلکس کے وسطانی لب میں ختم ہوتا ہے (تصویر 45 صفحہ 107) اس کو سب اسکیپولر عصب رسداتا ہے۔ اور یہ بازو کا نزدیاؤ اور وسطانی گرداؤ اور پسپارو (extensor) ہے۔

سب اسکیپولیرس عضلہ۔ یہ عضلہ اسکیپولا کی نک (neck) کے قریب تھوڑے سے قطعہ کو چھوڑ کر سارے سب اسکیپولر حفرہ سے شروع ہوتا ہے۔ اس کی ابتدا اُس میزاب سے بھی ہوتی ہے۔ جو اس ہڈی کے ایگزلری بارڈر کی کاسٹل سرفیس پر واقع ہے (تصویر 24 صفحہ 46) اُن تقاطع کرنے والے ریشوں کی وجہ سے جو اسکیپولا کی کاسٹل سرفیس کی مینڈوں سے لگے ہوئے ہیں۔ اِس عضلے کا مبدا زیادہ مستحکم ہو جاتا ہے۔ ریشے ان مقامات سے نکل کر ایک مضبوط وتر کی طرف مستدق ہوتے ہیں جو ہیومرس کے لیسر ٹیوبرکل میں ختم ہوتا ہے۔ البتہ نیچے والے چند ریشے اِس ٹیوبرکل سے تھوڑی دُور ہٹ کر ہیومرس کے جسم میں بلاواسطہ ختم ہوتے ہیں۔ (تصویر 45) یہ عضلہ جانبی رُخ میں اپنے منتہے کی طرف جاتے وقت ایک محراب کے نیچے سے گزرتا ہے۔ جو کاریکا کڈ پراسس اور بائی سیپس بریکی آئی کے چھوٹے سر اور کاریکو بریکی ایلس کے مشترک مبدا سے بنتی ہے۔ اِس عضلہ کو بالائی اور زیرین سب اسکیپولر اعصاب رسداتے ہیں اور یہ بازو کا نزدیاؤ اور وسطانی گرداو (medial rotator) ہے۔

87 تقطیع ۔ بائی سیپس کے لمبے سرے کو انٹر ٹیوبرکولر سلکس سے باہر کھینچ لو۔ لیٹسی مس ڈارسائی کے وتر منتہے کو ٹیریز میجر کی اگلی سطح سے علیحدہ کرو۔ اور ریشہ دار بافت (fibrous tissue) کی اس ذراسی دبیز کو ملاحظہ کرو۔ جو لیٹسی مس ڈارسائی کے نیچے والے کنارے سے ٹرائی سیپس عضلے کے لمبے سرے کے رو تک جاتی ہے

CC-0. In Public Domain. Gurukul Kangri Collection, Haridwar

Digitized by Arya Samaj Foundation Chennai and eGangotri

(تصویر 16) اب لیٹیسی مس عضلے کے وتر کو انٹرٹیوبرکولر سلکس کے فرش میں اس کے منتہے تک صاف کرو لیٹیسی مس کا وتر ٹیریز میجر سے کم و بیش چپکا ہوا ہے۔ لیکن ہیومرس کے قریب ایک جھلک (bursa) اکثر ان دو وتروں کے درمیان واقع ہوتا ہے۔ اب پیکٹورلیس میجر۔ لیٹیسی مس ڈارسائی اور ٹیریز میجر کے منتہے کا بغور مطالعہ کرو۔

پیکٹورلیس میجر۔ اور لیٹیسی مس ڈارسائی کے منتہے۔ جب پیکٹورلیس میجر انٹرٹیوبرکلر سلکس کے جانبی لب میں اپنے منتہے کی طرف جاتا ہے تو وہ ایگزلا کی بڑی عروق اور اعصاب بائی سیپس بریکیائی کے دونوں سروں۔ کاریکو بریکی ایلیس کے سامنے واقع ہوتا ہے۔ اور لیٹیسی مس ڈارسائی ان ساختوں کے پیچھے واقع ہے ٹیریز میجر لیٹیسی مس ڈارسائی کا ساتھ انٹرٹیوبرکلر سلکس کے وسطانی لب تک دیتا ہے۔ اس لئے وہ بائی سیپس ہیومرائی کے لمبے سرے کے پیچھے نہیں ہے۔

پیکٹورلیس میجر کا وتر دو پرتوں سے بنتا ہے۔ عضلے کے کلیویکل اور اسٹرنم والے حصوں کو علیحدہ کرنے سے دونوں پرت نمایاں ہوجاتے ہیں۔ اور ان کے متعلق ذیل کے نکات کو جاننا ضروری ہے۔ (ا) یہ کہ وہ نیچے ایک دوسرے سے ملے ہوئے ہیں۔ یا بالفاظ دیگر یہ وتر اپنے اوپر الٹ جاتا ہے۔ (ب) یہ کہ پچھلا پرت ہیومرس کے ساتھ ساتھ اگلے پرت کی نسبت قریب تر آجاتا ہے۔ اور یہ کہ اس کا ایک ریشہ دار بڑھاؤ اس کے بالائی کنارے سے نکل کر قریبی رخ کاندھے کے جوڑ کے کیسہ اور ہیومرس کے لیسر ٹیوبرکل سے جا ملتا ہے۔ (ج) یہ کہ اس کا نیچے کا کنارا بازو کے ردا سے ملا ہوا ہے۔

لیٹیسی مس ڈارسائی کا تنگ۔ پتلا۔ چپٹا۔ پٹی نما وتر ٹیریز میجر کے منتہے کے سامنے واقع ہے۔ مگر اتنا نیچے کی جانب نہیں پھیلتا۔ اسی لئے ٹیریز میجر ایگزلا کی پچھلی دیوار کے جانبی حصے میں زیر ترین عضلہ ہے۔ اور اسی وجہ سے ایگزلا کی پچھلی دیوار کا آخری عضلہ ہے جس پر ایگزلری آرٹری ٹکی رہتی ہے۔ ردا کے اس ٹکڑے کا جو لیٹیسی مس کے وتر کے نیچے والے کنارے سے ٹرائی سیپس کے لمبے سرے کے ردا تک جاتا ہے۔ اس لئے دلچسپ ہے۔ کہ وہ دوسرے حیوانات کے ڈارسی اپی ٹروکلی ایرس (dorsi-epitrochlearis) عضلہ کا قائم مقام ہے۔

تقطیع۔ سب اسکیپولیرس کے بالائی کنارے کو کاریکائڈ پراسس کے نیچے جہاں سے یہ عضلہ گزرتا
ہے۔ نیچے کی طرف ہٹاؤ۔ اور سب اسکیپولر جھلک کو نمایاں کرو۔ اس جھلک کو پھکنی کے ذریعہ پھلاؤ اور یہ دیکھو 38
کہ ہوا پھونکنے سے شولڈر جائنٹ پھول جاتا ہے۔ اگر پہلے تقطیع کرتے وقت جھلک کی دیوار میں سوراخ ہوگیا ہو تو

CC-0. In Public Domain. Gurukul Kangri Collection, Haridwar

Digitized by Arya Samaj Foundation Chennai and eGangotri

چاقو سے کاٹ کر ایک کند سلائی کے ذریعے اس کے جوف کا مطالعہ کرو۔ اس جوف کی وسعت کو ملاحظہ کرو اور دیکھو کہ یہ ایک بڑے روزن کے ذریعے جو مفصلی کیسہ کے اگلے حصے میں ہے کاندھے کے جوڑ سے ملا ہوا ہے۔

سب اسکیپولر رجک۔ یہ رجک شولڈر جائنٹ کے کیسہ کے سائنوویل اسٹریٹم کے ایک بڑھاؤ سے بنتا ہے۔ جو فائبرس اسٹیریٹم (stratum) کے بالائی اور اگلے حصے میں ایک روزن میں سے باہر آتا ہے یہ بڑھاؤ جانبی طرف سب اسکیپولیرس اور مفصلی کیسہ کے وسطانی حصے کے درمیان اور وسطانی جانب سب اسکیپولیرس اور اسکیپولا کی نک کی اگلی سطح اور کاریکائڈ پراسس کی جڑ کے درمیان واقع ہے اور اس کی وجہ سے سب اسکیپولیرس باسانی اسکیپولا کے ہیڈ اور نک پر حرکت کر سکتا ہے۔

تقطیع۔ سب اسکیپولیرس کو کھڑے رُخ میں کاریکائڈ پراسس کے نیچے کاٹو۔ اور اس کی عمقی سطح سے رجک کو علیحدہ کرو۔ جو اس کے اور اسکیپولا اور کاندھے کے کیسہ کے درمیان واقع ہے۔ عضلہ کے وسطانی حصہ کو اسکیپولا کے ورٹبرل بارڈر کی طرف لوٹ دو۔ اور اس کو ہڈی سے علیحدہ کرتے وقت اس وتری تقاطع کو ملاحظہ کرو۔ جس کے ذریعے یہ عضلہ ان مینڈول سے ملا ہوا ہے۔ جو اسکیپولا کی پسلیوں والی سطح پر واقع ہیں۔ اس دہناؤ کو بھی ملاحظہ کرو۔ جو سب اسکیپولر اور ٹرانسورس اسکیپولر آرٹری کی شاخوں کے درمیان ہے جو اس کی گہری سطح پر پھیلتی ہیں۔ جانبی حصے کو کاندھے کے کیسہ کے سامنے کے جانبی حصے سے علیحدہ کر کے جس سے یہ چپکا ہوا ہے۔ ہیومرس کی طرف لوٹ دو۔ اور اس کی تصدیق کر لو۔ کہ یہ عضلہ ہیومرس کے لیسر ٹیوبرکل میں اور اس سے آگے خود ہڈی میں ختم ہوتا ہے۔ گر یہ دیکھنے سے نہ چوکو۔ کہ جب یہ عضلہ اپنے منتہے تک پہنچنے کے لئے شولڈر جائنٹ کا تقاطع کرتا ہے۔ تو یہ کاریکو بریکی ایلس اور شارٹ ہیڈ آف دی بائی سیپس کے پیچھے ہوتا ہے۔

کاریکائڈ پراسس کے وسطانی جانب سوپرا اسپائی نیٹس کو کاٹ دو۔ اور اس کے وسطانی حصہ کو اسکیپولا کے ورٹبرل بارڈر کی طرف لوٹ کر اس بات کی تصدیق کرو کہ یہ عضلہ اسپائن اور اسکیپولا کی ظہری سطح سے چپکا ہوا ہے۔ اور ٹرانسورس اسکیپولر آرٹری اور سوپرا اسکیپولر نرو کی ان شاخوں کو نکالو۔ جو اس کی عمقی سطح میں داخل ہوتی ہیں۔ جانبی حصے کو کاریکو ایکرومیل آرچ کے نیچے سے نکال کر ہیومرس کی طرف لوٹ دو۔ اور ایسا کرتے وقت ٹرانسورس اسکیپولر عروق اور سوپرا اسکیپولر عصب کو ضرر پہنچنے سے بچاؤ۔ جو اس کے نیچے واقع ہوتے ہیں۔ یہ دیکھو کہ جب اس عضلہ کا وتر کاندھے کے جوڑ کے اوپر سے گزرتا ہے۔ تو کیسہ میں باستحکام پیوست ہو جاتا ہے اور پھر ہیومرس کے گریٹر ٹیوبرکل کی بالائی رویک (facet) پر ختم ہوتا ہے۔ انفرا اسپائی نیٹس کو

CC-0. In Public Domain. Gurukul Kangri Collection, Haridwar

Digitized by Arya Samaj Foundation Chennai and eGangotri

اسکیپولا کی اسپائن کے جانبی کنارے کے وسطانی جانب کاٹو۔ دیکھو کہ اس کا وسطانی حصہ اسپائن کی نیچے والی سطح سے اور جسم اسکیپولا کی پچھلی سطح سے چپکا ہوا ہے اس کے جانبی حصے کا مطالعہ ہیومرس کے گریٹر ٹیوبرکل کی وسطی روئیک تک کرو۔ جس پر یہ ختم ہوتا ہے۔ اور عضلہ کو ہٹاتے وقت یہ خیال رکھو۔ کہ ٹرانسورس اسکیپولر عروق۔ سوپرا
89 اسکیپولر عصب اور سرکم فلیکس اسکیپولر عروق کو جو اس عضلے اور ہڈی کے درمیان واقع ہیں۔ ضرر نہ پہنچے۔ بعض اوقات اس عضلے اور کاندھے کے جوڑ کے کیسہ کے درمیان ایک چھوٹا درجب ہوتا ہے۔ جس سے جوڑ کے جوف میں راہ ہوتی ہے۔

ٹیریز مائنر کو اس مقام پر کاٹو۔ جہاں سرکم فلیکس اسکیپولر آرٹری اس عضلے اور اسکیپولا کے اگزلری بارڈر کی پچھلی سطح کے درمیان گزرتی ہے۔ اور یہ دیکھو کہ اس کی ابتدا اسکیپولا سے ہوتی ہے اور منتہٰے ہیومرس کے گریٹر ٹیوبرکل کی زیرین روئیک اور اس ٹیوبرکل سے نیچے کو جانے والی مینڈیر ہے۔ جب انفرا اسپائی نیٹس اور ٹیریز مائنر لوٹا دئے جائیں۔ تو اسکیپولا کے انفیریر ٹرانسورس لیگامنٹ کو تلاش کرو۔ یہ رباط ردا کا ایک بند ہے۔ جو اسکیپولا کی اسپائن کے جانبی کنارے سے گلینائڈ فاسا (glenoid fossa) کے پچھلے کنارے تک جاتا ہے اور اسکیپولر ناچ پر محراب نما واقع ہے۔ اور ٹرانسورس اسکیپولر آرٹری کی انفرا اسپائی نٹس شاخ اور سوپرا اسکیپولر عصب کو محفوظ رکھتا ہے جبکہ وہ اسکیپولا کی نک (گردن) کے پیچھے سوپرا اسپائی نٹس سے انفرا اسپائی نٹس حفرہ میں جاتے ہیں۔

اب ٹرانسورس اسکیپولر عروق۔ سوپرا اسکیپولر عصب اور سب اسکیپولر آرٹری کی سرکم فلیکس اسکیپولی شاخ کو صاف کرنا چاہئے۔ ٹرانسورس اسکیپولر آرٹری سے شروع کرو جہاں کہ کاریکائڈ پراسس کے وسطانی جانب واقع ہے۔ اور سوپرا اسکیپولر عصب کو بھی صاف کرو۔ جو اس کے ہمراہ ہوتا ہے۔ یہ شریان اسکیپولا کے سوپیریر ٹرانسورس لیگامنٹ کے اوپر کاریکائڈ پراسس کے قریب بالکل وسطانی جانب واقع ہے۔ عصب اس کٹاؤ میں سے گزرتا ہے۔ جو اس رباط کے نیچے اسکیپولا کے بالائی کنارے میں واقع ہے۔ اس شریان اور عصب کا مطالعہ اسکیپولا کی گردن کے پیچھے گزر کر انفرا اسپائی نٹس حفرہ تک کرو۔ اور دیکھو۔ کہ دونوں اسکیپولا کی گردن اور انفیریر ٹرانسورس لیگامنٹ کے درمیان سے گزرتے ہیں۔ اب سرکم فلیکس اسکیپولر آرٹری کو صاف کرو اور اسکیپولا کے دونوں ٹرانسورس رباطوں اور اس کے گرد کے شریانی دہناد کا مطالعہ کرو۔

ٹرانسورس اسکیپولر لیگامنٹس (transverse scapular ligaments)

یہ رباط دو ہیں۔ (۱) ایک بالائی سوپیریر اسکیپولر ٹرانسورس لیگامنٹ (۲) ایک زیرین۔ انفیریر اسکیپولر

CC-0. In Public Domain. Gurukul Kangri Collection, Haridwar

Digitized by Arya Samaj Foundation Chennai and eGangotri

ٹرانسورس لیگامنٹ دونوں ٹرانسورس لیگامنٹس ٹرانسورس اسکیپولر عروق اور سوپرا اسکیپولر عصب کے قرب میں واقع ہیں۔ سوپیریر ٹرانسورس لیگامنٹ اسکیپولا کے بالائی کنارے کے کٹاؤ کے اوپر واقع ہے۔ اور اس کو سوراخ میں تبدیل کر دیتا ہے۔ یہ رباط ٹرانسورس اسکیپولر آرٹری اور سوپرا اسکیپولر عصب کے درمیان اس طرح واقع ہے کہ آرٹری اس کے اوپر اور عصب اس کے نیچے کٹاؤ میں سے گزرتا ہے۔ اکثر آدمیوں میں یہ رباط ہڈی میں بدل جاتا ہے۔ انفیریر ٹرانسورس لیگامنٹ ایک نسبتاً کمزور بند ہے۔ اور اسکیپولا کی نک کی پشت پر گریٹ اسکیپولر ناچھ کے اوپر واقع ہے۔ اور اسکیپولا کی اسپائن کے جانبی کنارے سے گلنائڈ کیویٹی (glenoid cavity) کے پچھلے کنارے تک پھیلتا ہے۔ ٹرانسورس اسکیپولر آرٹری کی انفرا اسپائی نٹس شاخ اور سوپرا اسکیپولر عصب اس کٹاؤ میں سے گزرتے ہیں۔ جو اس لیگامنٹ کے نیچے واقع ہے۔

تقطیع۔ ان شرائین کا دوبارہ مطالعہ کرو۔ جو اسکیپولا کے کناروں اور سطحوں سے تعلق رکھتی ہیں۔ 90
اور ان کی شاخوں کے درمیان دہناو کو نمایاں کرو۔ اسکیپولا کے ورٹیبرل بارڈر کے ساتھ ساتھ ٹرانسورس سروائیکل آرٹری کی نیچے آنے والی شاخ نیچے کو آتی ہے۔ بالائی کنارے پر سے سوپرا اسکیپولر آرٹری گزرتی ہے۔ سب اسکیپولر آرٹری ایگزلا کی تقطیع میں دیکھی گئی تھی۔ یہ ایگزلری آرٹری کے تیسرے حصے سے نکلتی۔ سب اسکیپولیرس کے زیرین کنارے کے ساتھ ساتھ تقریباً ۲ء۵ سے ۳ء۰ سینٹی میٹر نیچے کو آتی اور پھر سرکم فلیکس اسکیپولر اور تھوریکو ڈارسل شاخوں میں تقسیم ہو جاتی ہے۔ سرکم فلکس اسکیپولر فوراً اسکیپولا کے ایگزلری بارڈر کے گرد گھوم جاتی ہے اور ٹیریز مائنر کے نیچے ہوتی ہوئی انفرا اسپائی نٹس حفرہ میں چلی جاتی ہے۔ ان دونوں شریانوں کی شاخوں کا اس مقام تک مطالعہ کرو۔ جہاں وہ قریب کی شریانوں کے ساتھ دہناتی ہیں۔

اسکیپولا کے گرد شریانوں کا دہناؤ۔ اسکیپولا کے ساتھ قریبی تعلق رکھنے والی شریانوں کی شاخوں کے درمیان ایک اہم اور وسیع دہناؤ ہوتا ہے۔ اور وہ شرائین یہ ہیں۔ (۱) ٹرانسورس سروائیکل آرٹری کی نیچے آنے والی شاخ۔ (۲) ٹرانسورس اسکیپولر آرٹری۔ (۳) سرکم فلیکس اسکیپولی اور اسکیپولر آرٹری کی تھوریکو ڈارسل شاخیں۔

ٹرانسورس سروائیکل آرٹری کی نیچے آنے والی شاخ۔ کا مطالعہ لیویٹر اسکیپولی اور رہامبائڈ عضلوں کو بوٹتے وقت کیا گیا تھا۔ یہ اسکیپولا کے ورٹیبرل بارڈر کے ساتھ ساتھ نیچے کو اس زاویہ

CC-0. In Public Domain. Gurukul Kangri Collection, Haridwar

Digitized by Arya Samaj Foundation Chennai and eGangotri

میں جاتی ہے جس کے آگے لیویٹر اسکیپولی اور رامبائڈ عضلے اور پیچھے سرّٹیس اینٹیریر کا مبدا واقع ہے۔ اس کی شاخیں سب اسکیپولر حفرہ۔ سوپرااسپائی نٹس اور انفرااسپائی نٹس حفرہ میں جاتی ہیں۔ جو ان تینوں خطوں میں ٹرانسورس اسکیپولر اور سب اسکیپولر آرٹریز کی شاخوں کے ساتھ دہناتی ہیں۔ اور اسکیپولا کے زیرین زاویہ کے قریب یہ شریان سب اسکیپولر آرٹری کی تھوریکوڈارسل شاخ کی اختتامی شاخچیوں کیساتھ دہناتی ہے۔

ٹرانسورس اسکیپولر آرٹری۔ یہ شریان اس رباط کے اوپر سے ہوتی ہوئی سوپرااسپائی نٹس حفرہ میں داخل ہوتی ہے جو اسکیپولر ناچھ پر سے پار ہوتا ہے۔ یہ سوپرااسپائی نٹیس عضلہ کی آڑ میں سوپرااسپائی نٹس اور انفرااسپائی نٹس شاخوں میں تقسیم ہوتی ہے۔ مقدم الذکر سوپرااسپائی نٹیس عضلہ کو رسداتی ہے اور اسکیپولا کو سب سے بڑی غذا پہنچانے والی شریان دیتی ہے۔ موخر الذکر شریان بڑی اسکیپولر ناچھ میں سے ہوکر انفیریر ٹرانسورس اسکیپولر لیگامنٹ کے نیچے ہوتی ہوئی انفرااسپائی نٹیس عضلہ کی عمقی سطح تک پہنچتی اور اس عضلہ کو رسداتی ہے۔

اسکیپولا کے بالائی کنارے کے قریب ٹرانسورس آرٹری میں سے ایک سب اسکیپولر شاخ نکلتی ہے جو سب اسکیپولیرس عضلہ کے نیچے ہوتی ہوئی سب اسکیپولر حفرہ میں داخل ہوتی ہے۔

91 **سرکم فلیکس اسکیپولر آرٹری۔** یہ شریان جیسا کہ پہلے دیکھا جاچکا ہے۔ ایگزلری کی سب اسکیپولر شاخ سے نکل کر تکونی فضا میں داخل ہوجاتی ہے۔ اس خطہ میں اس میں سے دو بطنی (ventral) شاخیں نکلتی ہیں۔ جو سب اسکیپولیرس عضلہ کے نیچے ہوتی ہوئی سب اسکیپولر حفرہ میں جاتی ہیں۔ اور ایک ان سے بڑی انفرااسکیپولر (infrascapular) شاخ نکلتی ہے۔ جو ٹیریز میجر اور ٹیریز مائنر عضلوں کے درمیانی فاصلہ میں سے گزرتی ہوئی اسکیپولا کے زیرین زاویہ کی طرف جاتی ہے (تصاویر 34,35 صفحات 79,80) یہ شاخیں دینے کے بعد سرکم فلیکس اسکیپولر آرٹری ٹیریز مائنر کی آڑ میں اسکیپولا کے ورٹیبرل بارڈر کے گرد گھومتی ہوئی تکونی فضا میں سے نکلتی ہے۔ اور انفرااسپائی نٹس حفرہ میں داخل ہوکر وہیں پھیلتی ہے اور انفرااسپائی نٹیس عضلہ کو شاخیں دیتی ہے۔

تھوریکوڈارسل آرٹری۔ سب اسکیپولر آرٹری کی یہ شاخ سب اسکیپولیرس کے زیرین کنارے پر اسکیپولا کے ورٹیبرل بارڈر کے ساتھ ساتھ جاتی ہے۔ اس میں سے شاخیں سب اسکیپولر حفرہ میں جاتی ہیں۔ جو سب اسکیپولیرس کو رسداتی ہیں۔ اور ٹرانسورس سروائیکل آرٹری کی نیچے آنے والی شاخوں اور ٹرانسورس اسکیپولر اور سرکم فلیکس اسکیپولی آرٹریز کے ساتھ دہناتی ہیں

جب تقطیع کار ان چار شریانوں کی شاخوں کا جن کا ذکر ابھی ہوچکا ہے۔ مطالعہ کرچکیگا۔ تو اس کو

CC-0. In Public Domain. Gurukul Kangri Collection, Haridwar

Digitized by Arya Samaj Foundation Chennai and eGangotri

معلوم ہوگا کہ اسکیپولا کے گرد شریانی دھناؤ بہت مکمل ہے۔ سوپرا اسپائی نس حفرہ میں ٹرانسورس سروائیکل آرٹری کی نزولی شاخ کی شاخچیاں ٹرانسورس اسکیپولر آرٹری کی شاخوں سے دھناتی ہیں۔ انفرا اسپائی نس حفرہ میں ٹرانسورس سروائیکل آرٹری کی نزولی شاخ ٹرانسورس اسکیپولر اور سب اسکیپولر آرٹری کی شاخیں آپس میں دھناتی ہیں اور انہی تین شریانوں کی شاخیں سب اسکیپولر حفرہ میں دھناتی ہیں۔ ان بے روک روابط کی اہمیت اس وقت نمایاں ہوتی ہے جب ہم کو یہ یاد ہو کہ بڑی شریانیں یعنی ٹرانسورس سروائیکل کی نزولی شاخ اور اسکیپولا کی ٹرانسورس آرٹری سب کلیوین کے پہلے حصے سے بالواسطہ نکلتی ہیں۔ اور تیسری یعنی سب اسکیپولر ایگزلری کے تیسرے حصے سے نکلتی ہے۔ اسی لئے جب کبھی سب کلیوین کے پہلے حصے اور ایگزلری کے تیسرے حصے کے درمیان جارحہ بالا کے بڑے شریانی تنے کے کسی حصے پر لیگیچر (ligature) یعنے بند لگایا جاتا ہے۔ تو اسکیپولا کے گرد کا دھناؤ یہاں کے دوران خون کو برقرار قائم کردینے کا وسیع ذریعہ بن جاتا ہے۔

سب اسکیپولر عصب۔ یہ سب اسکیپولا کی آرٹری کے ساتھ ساتھ جاتا ہے۔ مگر سوپرا اسپائی 92
نس حفرہ میں سے اسکیپولا کے بالائی ٹرانسورس لیگامنٹ کے نیچے ہوتا ہوا سوپرا اسپائی نس حفرہ میں داخل ہوتا ہے۔ یہ سوپرا اسپائی نیٹس کو رسد اتا اور انفرا اسپائی نیٹس میں ختم ہوتا ہے۔ اس میں سے عموماً دو مفصلی شاخچیاں نکلکر کاندھے کے جوڑ کے پچھلے رخ میں جاتی ہیں۔ ایک جب یہ سوپرا اسپائی نس حفرہ میں اور دوسرا جب یہ انفرا اسپائی نس میں ہوتا ہے۔

اب ان رباطات کا مطالعہ ہونا چاہئے۔ جو کلیویکل کو اسکیپولا سے ملاتے ہیں۔ وہ یہ ہیں۔
ایکرومیو کلیویکولر لیگامنٹ۔ جو کلیویکل اور اسکیپولا کے کاریکائڈ پراسس کے درمیان واقع ہے۔ اور
ایکرومیو کلیویکولر جوڑ کا کیسہ۔

تقطیع۔ کاریکو کلیویکولر لیگامنٹ کی سطحوں اور کناروں کو صاف کرو۔ اور دیکھو۔ کہ اس کے دو حصے ہیں۔ ایک وسطانی جو کونائڈ (conoid) لیگامنٹ کہلاتا ہے۔ اور ایک جانبی حصہ جس کو ٹریپی زائڈ (trapezoid) لیگامنٹ کہتے ہیں یہ دونوں حصے ایک زاویہ پر ملتے ہیں۔ جو آگے کی طرف کھلا ہے۔ اور اس زاویہ میں بعض اوقات ایک رحک ملتی ہے۔ کاریکو کلیویکولر لیگامنٹ کے پوری طرح صاف ہوجانے کے بعد ڈلٹائڈ اور ٹریپی زئیس عضلوں کے باقیہ حصوں کو ایکرومیو کلیویکولر جائنٹ کے کیسہ سے علٰحدہ کرو۔ اور کیسہ کی بیرونی سطح کو صاف کرو۔

CC-0. In Public Domain. Gurukul Kangri Collection, Haridwar

Digitized by Arya Samaj Foundation Chennai and eGangotri

کاریکو کلیویکولر لیگامنٹ - یہ ایک طاقتور رباط ہے۔ جو کلیویکل کی زیرین سطح کو کاریکائڈ پراسس سے باندھے رکھتا ہے۔ اس کے دو حصے ہیں جن کو کونائڈ اور ٹریپی زائڈ لیگامنٹ کہتے ہیں۔ کونائڈ لیگامنٹ ٹریپی زائڈ لیگامنٹ کے پیچھے اور وسطانی جانب واقع ہے۔ اس کا بالائی سرا جو کلیویکل کے کاریکائڈ ٹیوبرکل سے ملا ہوا ہے چوڑا ہوتا ہے (تصویر 10 صفحہ 21) اور زیرین سرا جو کاریکائڈ پراسس سے ملا ہے زیادہ تنگ ہے۔ اوپر یہ لیگامنٹ کلیویکل کی ٹریپی زائڈ لائن کے ساتھ لگا ہوا ہے (تصویر 10 صفحہ 21) اور نیچے کاریکائڈ پراسس کے بالائی رُخ پر جما ہوا ہے۔

کاریکو کلیویکولر لیگامنٹ کلیویکل کے ایکرومین والے سرے کو جوڑ سے علیحدہ ہونے سے روکتا ہے۔ اور ایک خاص حد تک ایکرومیو کلیویکولر جائنٹ کی حرکات کو محدود کرتا ہے۔ اسی لئے یہ اس جوڑ کے واسطے ایک زائد رباط ہے۔ یہ وہ بڑا ذریعہ ہے۔ جس سے اسکیپولا اور بالواسطہ جارحہ بالا کے دوسرے حصے کلیویکل سے لٹکے ہوئے ہیں۔ اگر جسم کے استادہ ہونے کی حالت میں اس رباط کو کاٹ دیا جائے۔ تو سارا جارحہ بالا فوراً نیچے گر جاتا ہے۔ اور یہی بات کلیویکل کے اس رباط کے ساتھ ملے رہنے کے مقام کے وسطانی جانب کاٹنے سے واقع ہوتی ہے۔

93 ایکرومیو کلیویکولر جائنٹ - یہ ایک ڈائی آرتھروڈیل جائنٹ ہے۔ اور وہ رباط جو اس جوڑ کے قریب کی ہڈیوں کو ملا رکھتے ہیں - یہ ہیں -

مفصلی کیسہ -

سوپیریر ایکرومیو کلیویکولر لیگامنٹ -

انفیریر ایکرومیو کلیویکولر لیگامنٹ -

اکسسری لیگامنٹ - جو کیسہ سے ملا ہوا نہیں ہوتا

کاریکو کلیویکولر لیگامنٹ -

سوپیریر اور انفیریر ایکرومیو کلیویکولر لیگامنٹس مفصلی کیسہ کی ریشہ دار تہ (stratum) کے دبیز حصے ہیں -

سوپیریر ایکرومیو کلیویکولر لیگامنٹ مضبوط ریشوں کا ایک چوڑا بند ہے۔ جو اس جوڑ کے بالائی رُخ پر واقع ہے۔ انفیریر ایکرومیو کلیویکولر لیگامنٹ جو اس جوڑ کے زیرین رُخ پر واقع ہے۔ اتنا مضبوط نہیں ہوتا۔ یہ دونوں رباط آگے اور پیچھے ایک دوسرے سے مل کر کیسہ بناتے ہیں۔ کیسہ کا زلالی طبقہ اور ایک غیر مکمل آرٹیکولر ڈسک کو جو عموماً موجود ہوتی ہے۔ نمایاں کرنے کے لئے

CC-0. In Public Domain. Gurukul Kangri Collection, Haridwar

Digitized by Arya Samaj Foundation Chennai and eGangotri

جوڑ کو کھولو۔ یہ ڈسک فانہ کی شکل کی ہے اور اپنے قاعدے کے ذریعے سوپیریر ریگامنٹ سے ملی ہوئی ہوتی ہے۔ اور اس کا آزاد کنارہ دونوں ہڈیوں کے درمیان نیچے کی طرف رخ رکھتا ہے۔

اس جوڑ کی دونوں سطحیں چپٹی اور شکل میں بیضوی ہیں۔ اور ہر ایک کا ڈھال ترچھا نیچے کو اور وسطانی جانب ہے۔ اس لئے کلیویکل کا میلان یہ ہے کہ اکرومین کی بالائی سطح پر اوپر کو اور جانبی رخ پھسلے سوپیریر ایکرومیو کلیوکولر لیگامنٹ کا مضبوط ہونا اس میلان کو روک رکھتا ہے۔

بازو کا اگلا رُخ

بازو کے اگلے خطہ میں ذیل کی ساختوں کا مطالعہ ہونا ہے۔

جلدی وریدیں۔
بازو کے جلدی اعصاب۔
پیش بازو کے جلدی اعصاب کے کچھ حصے۔
بریکیل فیشیا۔
بریکیل آرٹری اور اس کی شاخیں۔
میڈین۔ النر۔ ریڈیل اور مسکولو کوٹینیس اعصاب۔
بائی سپس۔ کاریکو بریکی ایلس۔ اور بریکی ایلس عضلے۔

ان کے ساتھ ہی کیوبٹیل (cubital) فاسا کا مطالعہ کرنا مناسب ہے جو کہنی کے سامنے واقع ہے اس خطہ کی جلد پہلے ہی اُتاری جا چکی ہے اور جلدی وریدوں اور اعصاب کا مطالعہ ہو چکا ہے۔ (صفحات 62,63) اب ان ساختوں کا دوبارہ مطالعہ کرو۔ اور اس خطہ کی تشریح سطحی کے ضروری نکات کو دُہراؤ۔

تشریح سطحی۔ لمبی جارحہ میں بازو کے اگلے رُخ کے ساتھ ساتھ بائی سپس عضلے کا ابھار بہت نمایاں ہوتا ہے۔ ہر شخص اس گول پھولن سے آشنا ہے۔ جو اس عضلے کو زندہ آدمی میں زور کے ساتھ سکیڑنے سے پیدا ہوتی ہے۔ بائی سپس کے ہر دو جانب ایک ایک ہلکا سا میزاب (furrow) ہے اور ان میں سے ہر ایک میں ایک بڑی سطحی ورید اوپر کو آتی ہے جانبی میزاب میں کیفیلک وین اور وسطانی میزاب کے بعیدی حصے میں بسیلک وین واقع ہے۔ بائی سپس کی وسطانی جانب کے میزاب کے قریبی حصے میں ایک لمبوترا ابھار ہے جس کو کاریکو بریکی ایلس نیچے واقع ہونے کی وجہ سے پیدا کرتا ہے یہ ابھار

94

CC-0. In Public Domain. Gurukul Kangri Collection, Haridwar

Digitized by Arya Samaj Foundation Chennai and eGangotri

CC-0. In Public Domain. Gurukul Kangri Collection, Haridwar

Digitized by Arya Samaj Foundation Chennai and eGangotri

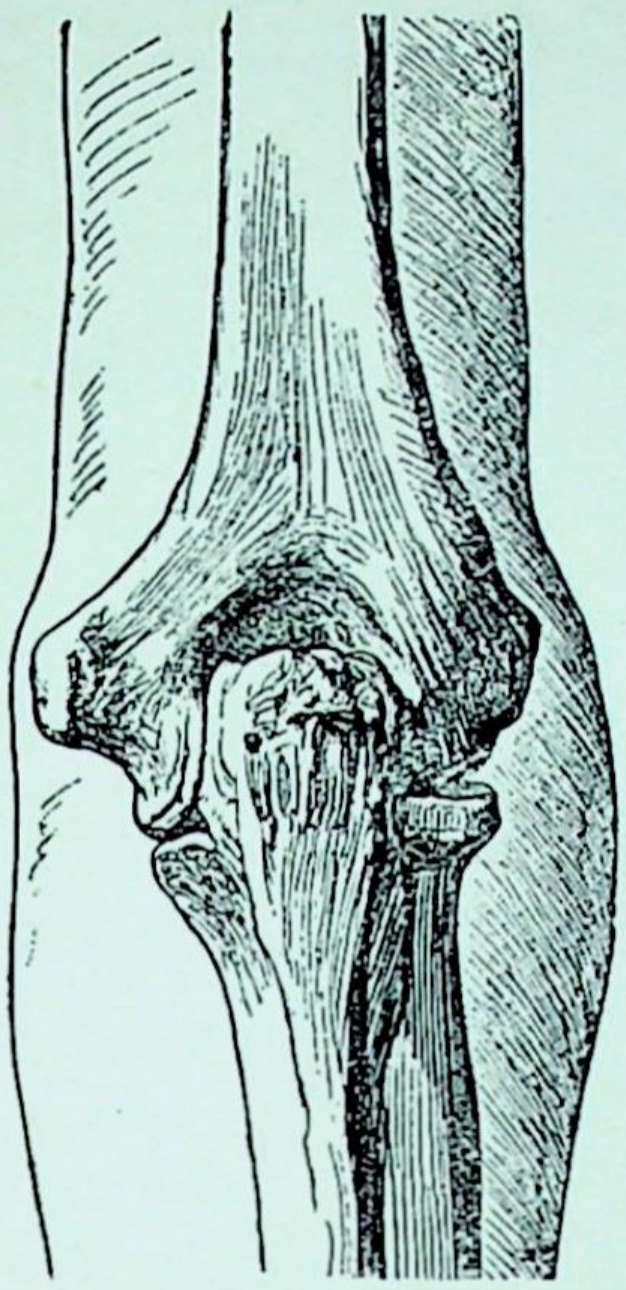

FIG. 39.—Relation of Bones of Elbow to the surface. Dorsal view; elbow fully extended.

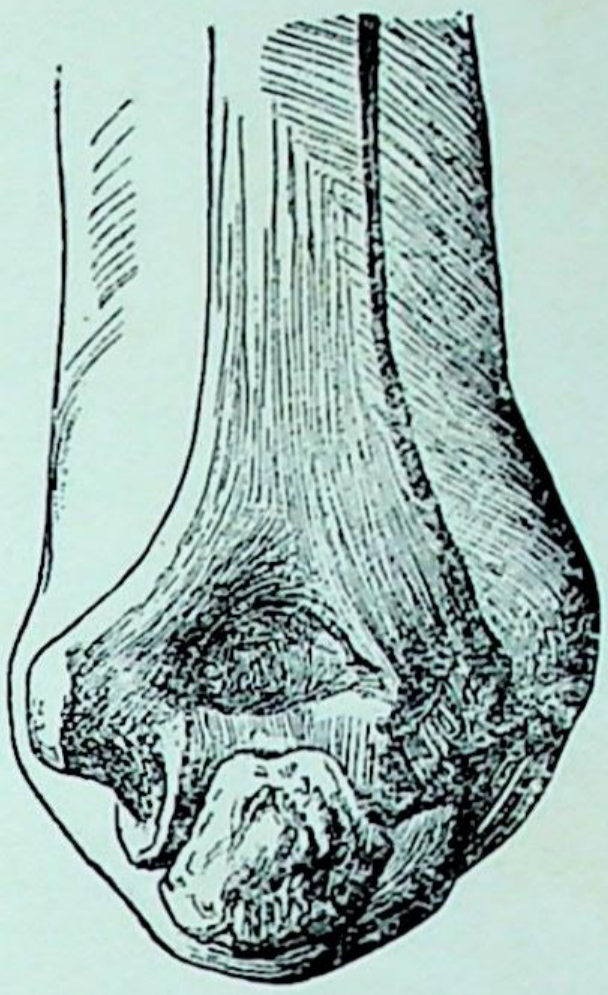

FIG. 40.—Relation of the Bones of the Elbow to the surface. Dorsal view; elbow bent.

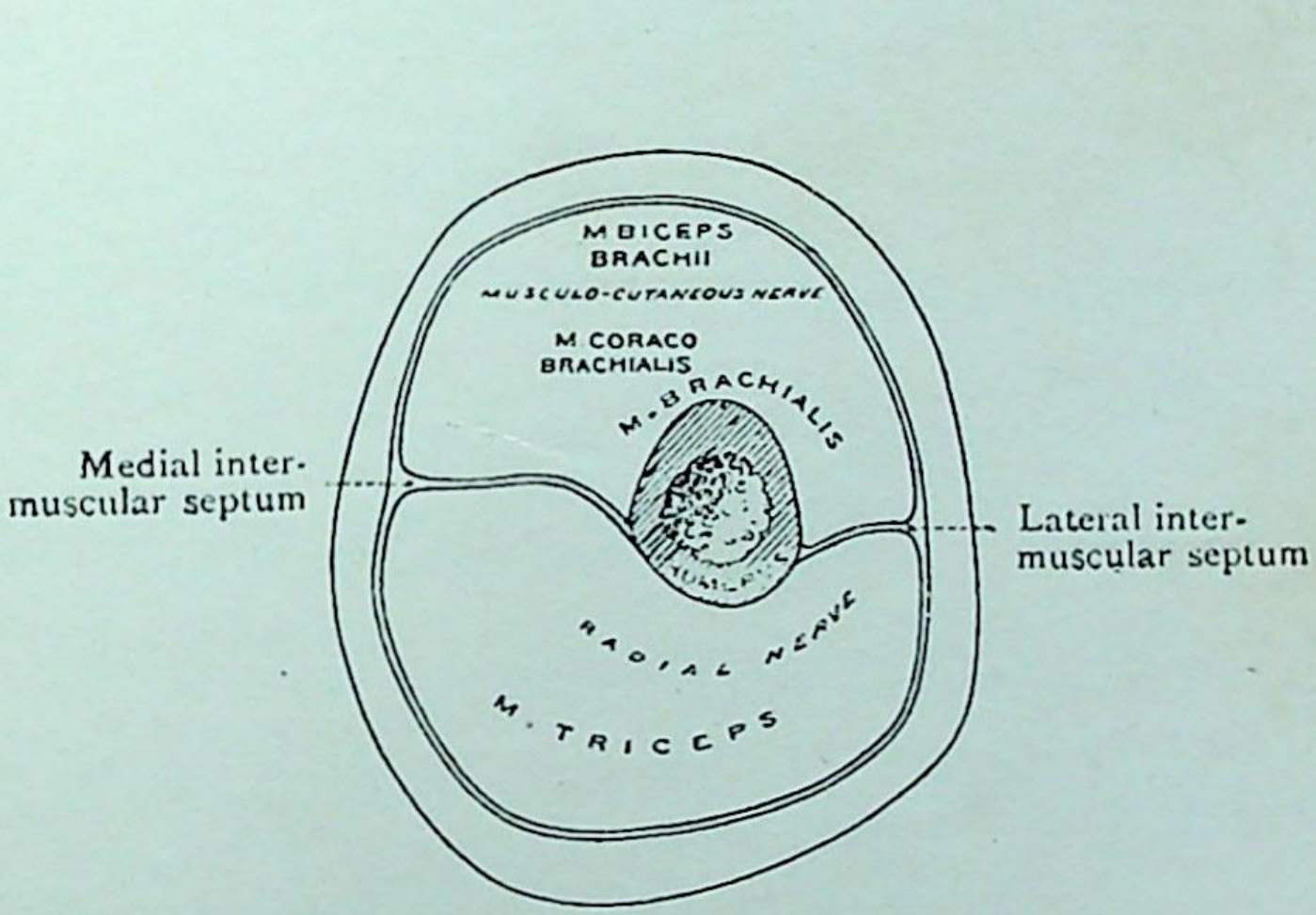

FIG. 41.—Diagram (after Turner) to show how the Arm is divided by the intermuscular septa and the bone into an anterior and a posterior compartment. These compartments are represented in transverse section.

CC-0. In Public Domain. Gurukul Kangri Collection, Haridwar

Digitized by Arya Samaj Foundation Chennai and eGangotri

ایگزلری آرٹری کے بعیدی حصّے اور بریکیل آرٹری کے قریبی حصّے کے لئے ایک مفید رہنما ہے۔ جو اس سے
لگی ہوئی پیچھے اور وسطانی جانب واقع ہیں۔ ہیومرس عضلوں سے خوب ڈھکی ہوئی ہے۔ لیکن اس کے
بعیدی حصے کے قریب دونوں ایپی کنڈائلر رجز (epicondylar ridges) جو ایپی کنڈائلز کے
ابھاروں تک پہنچتے ہیں۔ ٹٹولے جا سکتے ہیں۔ ان دونوں میں سے جانبی رِج (ridge) زیادہ
ابھری ہوئی ہے۔ اس لئے ٹٹولنے پر زیادہ نمایاں معلوم ہوتی ہے کہنی کے گرد کے استخوانی نمایاں نقطوں
کا خاص توجہ کے ساتھ مطالعہ کرنا چاہیئے۔ ان نقطوں کے متناسب اور اصلی مقامات کے صحیح علم کے ذریعے
سرجن ہڈی کی ٹوٹن اور اکھڑن کی مختلف صورتوں میں فرق کر سکتا ہے۔ جو کہنی کے خطہ میں اکثر واقع ہوتی
ہیں اول ہیومرس کے میڈیل ایپی کنڈائل پر غور کرو۔ یہ ایسا ابھار ہے کہ آنکھ کو دکھائی دیتا ہے۔ اس کو
اپنی انگلی اور انگوٹھے کے درمیان لو اور دیکھو۔ کہ اس کا رخ پیچھے اور وسطانی جانب ہے۔ خوب تانا
جارحہ کو پورا پسارنے پر لیٹرل ایپی کنڈائل سے سطح پر کوئی ابھار نہیں بنتا۔ لیکن اس کو بازو کے
پچھلے رخ پر ایک ہلکے سے نشیب کی تہ میں ٹٹول سکتے ہیں۔ جب کہنی کو آدھا جھکا لیا جائے تو یہ
نمایاں ہو کر نظر آنے لگتا ہے۔ دونوں ایپی کنڈائلز کے درمیان کہنی کے پچھلے رخ پر اولی کرینن ایک نمایاں 95
ابھار بناتی ہے۔ یہ ساخت لیٹرل ایپی کنڈائل کی نسبت میڈیل کے قریب تر واقع ہے اولیکرینن کو ڈھانکنے
والی ڈھیلی جلد ایک درجک کے توسط کی وجہ سے اس کی زیر جلدی سطح پر با آسانی حرکت کر سکتی ہے۔ کہنی کے
جوڑ میں پیش بازو کی حرکات کے ساتھ جو مختلف رشتیں اولی کرینن اختیار کرتی ہے۔ ان کا مطالعہ بغور
ہونا چاہیئے۔ اس کے لئے بہترین طریقہ یہ ہے۔ کہ انگوٹھا ایک کنڈائل پر۔ درمیانی انگلی دوسرے کنڈائل پر
اور اشارے کی انگلی اولی کرینن پر رکھ کر جارحہ کو باری باری سے خمایا اور پسارا جائے۔ تاکہ اولیکرینن کے
دورۂ حرکت کی وسعت واضح ہو جائے۔ کہنی کو پورا پسارنے پر یہ تینوں ابھار ایک ہی آڑے مستوی
میں واقع ہوتے ہیں۔ جب پیش بازو جھک کر زاویہ قائمہ بناتا ہے۔ تو یہ تینوں استخوانی نقطے ایک مساوی
الاضلاع مثلث کے زاویوں پر واقع ہوتے ہیں۔ اور ان میں سے ایک بعیدی رُخ رکھتا ہے۔

جب پیش بازو کو پھیلاتے ہیں۔ تو کہنی کے پچھلے رُخ پر ایک نمایاں نشیب ریڈیس و ہیومرس
کے درمیانی جوڑ کو ظاہر کرتا ہے۔ اس کے متصل بعیدی رُخ میں ریڈیس کا ہیڈ سطح کے قریب واقع ہوتا 96
ہے۔ اور اس کو با آسانی ٹٹول سکتے ہیں۔ خاصکر جب الٹنے اور پلٹنے کی حرکات کو باری باری عمل میں
لانے سے اس کو انگلی کے نیچے گھمایا جائے۔ ریڈیس کا ہیڈ لیٹرل ایپی کنڈائل سے تقریباً ۲۵ ملیمیٹر (ایک
انچ) ہٹ کر واقع ہے۔

CC-0. In Public Domain. Gurukul Kangri Collection, Haridwar

Digitized by Arya Samaj Foundation Chennai and eGangotri

سطحی وریدیں۔ دو بڑی جلدی وریدوں یعنی کیفیلک اور بسیلک کے کچھ حصے بازو میں ملتے ہیں ان کی تقطیع اور مطالعہ اس وقت ہوئے تھے۔ جب جارحہ بالا کے جلدی اعصاب کا معائنہ ہوا تھا (دیکھو صفحہ 63) اب بازو میں ان کے مقامات کا معائنہ دوبارہ ہونا چاہیئے۔ دونوں ہاتھ کی پشت سے شروع ہو کر اوپر کو جاتی ہیں۔ اور میڈین کیوبٹل کے ذریعے کہنی کے سامنے کے رخ پر کیوبٹل (cubital) فاسا کے ردا سے بنی ہوئی چھت میں ایک دوسرے سے ارتباط کرتی ہیں۔

بازو میں کیفیلک وین بائی سیس کے جانبی کنارے کے میزاب میں یا اس عضلہ کے ابھار کے جانبی حصے پر ہوتی ہوئی ڈلٹو پکٹورل تجویف میں پہنچتی ہے۔ وہاں عمقی ردا کو چھیدتی ہے۔ اور ڈلٹو پکٹورل ٹرائنگل میں پہنچکر وسطانی جانب مڑ کر پکٹورلس مائنر کے اوپر اوپر گزرتی۔ اور پکٹورلس میجر کی آڑ میں کاسٹو کاریکائڈ ممبرین میں سے نکل کر ایگزلری وین میں ختم ہو جاتی ہے۔

بسیلک وین کا وہ حصّہ جو بازو کے اندر واقع ہے بائی سیس عضلہ کے وسطانی کنارے کیساتھ ساتھ میزاب میں اوپر کو جاتا ہے۔ بازو کے وسط میں یہ عمقی ردا کو چھیدتا ہے۔ اور بریکیل آرٹری کے جانبی پہلو کے ساتھ ساتھ ایگزلا تک پہنچتا ہے۔ اور وہاں ایگزلری وین بن جاتا ہے۔

جلدی اعصاب۔ تقطیع کی ایک سابقہ منزل میں جو جلدی اعصاب بازو میں ملے تھے۔ یہ تھے۔

سوپرا کلیویکولر اعصاب کا پچھلا گروہ سروائیکل پلیکسس سے۔
لیٹرل بریکیل کوٹینیس نرو ایگزلری نرو سے۔
انٹر کاسٹو بریکیل نرو دوسرے انٹر کاسٹل نرو سے۔
میڈیل بریکیل کوٹینیس نرو بریکیل پلیکسس سے۔
میڈیل انٹی بریکیل کوٹینیس نرو بریکیل پلیکسس سے۔
پوسٹیریر بریکیل کوٹینیس نرو ریڈیل نرو سے۔
ڈارسل انٹی بریکیل کوٹینیس نرو ریڈیل نرو سے۔
لیٹرل انٹی بریکیل کوٹینیس نرو مسکولو کوٹینیس نرو سے۔

97 (صفحہ 69) پر ان سب اعصاب کا مطالعہ ہو چکا ہے۔ کاندھے کے خطہ کا معائنہ کرتے وقت سوپرا کلیویکولر اعصاب کو نکال دیا گیا تھا۔ اور لیٹرل بریکیل کوٹینیس نرو کو ایک طرف ہٹا دیا گیا تھا۔ اب باقی اعصاب کے عام مقامات اور تقسیم کو دوہرانا چاہیئے۔

CC-0. In Public Domain. Gurukul Kangri Collection, Haridwar

Digitized by Arya Samaj Foundation Chennai and eGangotri

انٹرکاسٹو بریکیل نرو ایگزلا سے لیکر کہنی تک (تصاویر 31,32) بازو کے وسطانی رخ کے پچھلے حصے اور بازو کی پشت کے اس حصے کو جو اس حصہ سے متصل ہے۔ رسداتا ہے۔

بازو کا وسطانی جلدی عصب وسطانی جانب بازو کے وسط میں عمقی ردا کو چھید کر بازو کے وسطانی رخ کے بعیدی نصف کی جلد کو رسداتا ہے۔ عمقی ردا کو چھیدنے سے پہلے اس میں سے کوئی پھیلنے والی شاخیں نہیں نکلتیں لیکن یہ عصب کبھی کبھی انٹرکاسٹو بریکیل نرو کے ساتھ ارتباط کرتا ہے۔ (تصاویر 31,16)

پیش بازو کا وسطانی جلدی عصب وسطانی جانب بازو کے وسط میں عمقی ردا کو چھیدتا ہے اور بعض اوقات اس سوراخ میں سے نکلتا ہے جو بسیلک وین کے لئے ہے۔ اوپری ہونیسے پہلے یہ عصب بہت سی شاخیں دیتا ہے۔ جو ایگزلا سے لیکر بازو کے وسط تک مختلف مقامات پر عمقی ردا کو چھیدتی ہیں۔ یہ شاخیں اور نیز وہ شاخیں جو اس عصب کے عمقی ردا کو چھیدنے کے بعد اس عصب سے نکلتی ہیں ایگزلا سے کہنی تک بازو کے اگلے رُخ کے وسطانی حصے کی جلد اور وسطانی رُخ کے اگلے حصے کی جلد کو رسداتی ہیں۔ اس عصب کی دو اختتامی شاخیں وولر اور النر پہنچے تک اگلے رُخ کے وسطانی حصے اور پیش بازو کے وسطانی کنارے کی جلد کو رسداتی ہیں۔ وولر شاخ بازو میں سے نکلتی ہوئی میڈیل کیوبٹل وین اور لیسرٹس فائبروسس کے درمیان سے گزرتی ہے۔ النر شاخ میڈیل ایپی کنڈائل کے آگے یا پیچھے ہوتے ہوئی نیچے کو جاتی ہے۔ (تصاویر 31,32)

پوسٹیریر بریکیل کوٹینیس نرو ایگزلا سے کہنی تک بازو کی پشت کے وسط کی جلد کو رسداتا ہے۔

پیش بازو کا ڈارسل کوٹینیس نرو دو حصے ہو کر عمقی ردا کو ڈلٹائڈ کے منتہا سے تھوڑی دور ہٹ کر دو حصے ہو کر چھیدتا ہے۔ قریبی شاخ بازو کی پشت کے جانبی حصے کو کچھ شاخچیاں دیتی ہے۔ اور پھر آگے کی طرف مڑ کر ڈلٹائڈ کے منتہا کے برابر سے کہنی تک بازو کے سامنے کے جانبی حصے کی جلد کو رسداتی ہے۔ بعیدی شاخ بازو کے بعیدی حصے کو آگے اور پیچھے دونوں رُخ شاخچیاں دیتی ہے۔ اور پھر پیش بازو کی پشت کے وسط کی جلد کو شاخچیاں دیتی ہوئی پہنچے تک جاتی ہے۔ (تصاویر 31,32) 98

پیش بازو کا جانبی جلدی عصب عمقی ردا کو کہنی سے قریبی رُخ چھیدتا ہے۔ کیفیلک وین کے پیچھے گزرتا ہے۔ اور پیش بازو کے اگلے اور پچھلے رُخوں کے جانبی حصوں کی جلد کو پہنچے تک رسداتا ہے۔ یہ تھینر ایمیننس کے قریبی حصے کی جلد کو بھی رسداتا ہے۔ (تصاویر 31.32)

بریکیل فیشیا۔ جب جلدی اعصاب کا مطالعہ ہو چکے۔ تو بازو کے عمقی ردا کا دوبارہ معائنہ

CC-0. In Public Domain. Gurukul Kangri Collection, Haridwar

Digitized by Arya Samaj Foundation Chennai and eGangotri

کرو۔ دیکھو کہ (۱) اس میں زیادہ تر آڑے ریشے ہیں (۲) یہ کہنی کے قریب استخوانی ابھاروں اور ہیومرس کے وسطانی اور جانبی کناروں کے بعیدی حصوں سے خوب چپکا ہوا ہے۔ (۳) یہ اُن عضلوں سے تعلق رکھتا ہے۔ جو ہیومرس کے میڈیل اور لیٹرل ایپی کنڈائلز سے اٹھتے ہیں (۴) لیسرٹس فائبروسس جو ریشوں کا ایک موٹا بند ہے۔ بائی سپس کے وسطانی کنارے کے بعیدی حصے سے پیش بازو کے قریبی حصے کے وسطانی پہلو تک جاتا ہے۔ (تصاویر 31,61) یہ ردا ڈلٹائڈ کے وتر منتہے ایکٹورلیس ہیجر اور لیٹیسی مس ڈارسائی کے ساتھ بھی تعلقات رکھتا ہے۔ لیکن یہ تعلقات اِن عضلوں کو صاف کرتے وقت کاٹ دئے گئے تھے۔

تقطیع:۔ (۱) بائی سپس کے وسطانی کنارے سے پیش بازو کے وسطانی کنارے تک لیسرٹس فائبروسس کے قریبی اور بعیدی کناروں کے ساتھ ساتھ عمقی ردا کو کاٹو۔ اور لیسرٹس فائبروسس کو اپنی جگہ پر چھوڑ کر باقی کے ردا کو الٹ دو (۲) بائی سپس کے وسطی خط کے ساتھ ساتھ عمقی ردا میں ایک طولانی شگاف دو (۳) ایپی کنڈائلز کے برابر برابر طولانی شگاف کے پیدا کردہ پلوں میں سے ہر ایک میں ایک آڑا شگاف دو۔ اور (۴) ہر پلہ کو اس کی اپنی جانب الٹ دو۔ ردا کو الٹتے وقت یہ بات ظاہر ہوجائے گی کہ عمقی ردا کی عمقی سطح سے حاجزات مختلف عضلوں کے درمیان جاتے ہیں۔ اس طرح ایک حاجز آڑے رُخ میں ایک طرف سے دوسری طرف بائی سپس اور بریکی ایلس عضلوں کے درمیان گزرتا ہے (تصاویر 42,43) مسکولو کوٹینیس نروا سی حاجز میں دبا رہتا ہے۔ ایک حاجز پیچھے کی طرف بریکی ایلس اور ان عضلوں کے درمیان جاتا ہے۔ جو ہیومرس کے جانبی کنارے کے بعیدی نصف کے اگلے لب سے نکلتے ہیں۔ ریڈیل نروا اور پروفنڈا (profunda) آرٹری کی اگلی شاخ اس میں دبی ہوئی ہوتی ہیں۔ (تصویر 42) لیکن سب سے مضبوط اور سب سے اہم لیٹرل اور میڈل بین عضلی حاجزات ہیں۔ جو بازو کے پچھلے حصے کی ساختوں کو اس کے اگلے حصے کی ساختوں سے علیحدہ کرتے ہیں۔ ہر ایک حاجز ہیومرس کے جسم کے متعلقہ کنارے کی کل لمبائی میں چپکا ہوا ہے لیکن ان کے بعیدی نصف مضبوط ترین حصے ہوتے ہیں۔ وسطانی بین عضلی حاجز جانبی سے مضبوط تر ہوتا ہے۔ اس کو آسانی میڈیل ایپی کنڈائل سے کاریکو بریکی ایلس عضلے کے منتہے تک دیکھ سکتے ہیں۔ لیٹرل انٹر مسکولر سیٹم کا بعیدی نصف لیٹرل ایپی کنڈائل سے ڈلٹائڈ کے منتہے تک بالکل واضح ہوتا ہے۔ دونوں حاجز ہیومرس سے مل کر بازو کو ایک اگلے اور ایک پچھلے عظمی لفّی درجوں (osteofascial compartments) میں تقسیم کرتے ہیں۔

99

CC-0. In Public Domain. Gurukul Kangri Collection, Haridwar

Digitized by Arya Samaj Foundation Chennai and eGangotri

اگلے درجہ کی ساختیں۔ عمقی ردا کے اگلے حصے کو الٹنے سے اگلا عظمی لفی درجہ کھل گیا ہے۔ اس لئے اب اس کے مشمولات کے تناسب مقامات کا مطالعہ کرنا چاہئے مشمولات یہ ہیں۔ تین عضلے جن کا تعلق زیادہ تر بازو سے ہے یعنی بائی سپس کاریکو بریکی ایلس اور بریکی ایلس۔ بریکیو ریڈی ایلس اور ایکسٹنسر کارپائی ریڈی ایلس لانگس عضلوں کے کچھ حصے۔ یہ عضلے خاص طور پر پیش بازو سے متعلق ہیں۔ ایگزلری نرو کے سوا بریکیل پلیکسس کے سارے کارڈس کی اختتامی شاخوں کے کچھ حصے بریکیل آرٹری اس کی ہمراہی وریدیں بیسلیک وین کا کچھ حصہ مع اپنی ساتھی لمفی عروق اور چند بریکیل لمف گلینڈس کے بریکیل آرٹری کے گزر کے ساتھ ساتھ واقع ہیں۔

بائی سپس بریکی آئی سب سے اگلا عضلہ ہے۔ اس کے بعیدی نصف کے نیچے اور سوم میں کے اگلے رخ سے خوب چپکا ہوا بریکی ایلس عضلہ ہے۔ اور نازک کاریکو بریکی ایلس بائی سپس کے قریبی نصف
100 کے وسطانی رخ کے ساتھ ساتھ واقع ہے۔ بریکیو ریڈی ایلس اور ایکسٹنسر کارپائی ریڈی ایلس لانگس عضلے اس درجہ کے بعیدی حصے میں بریکی ایلس کے جانبی پہلو کے ساتھ ساتھ اور اس سے خوب چپکے واقع ہیں۔ بریکیل آرٹری اور اس کی ہمراہی وریدیں اس درجہ کے کل طول کو بائی سپس کے وسطانی پہلو کے ساتھ ساتھ طے کرتی ہیں۔ میڈین نرو بھی اس درجہ کے سارے طول میں سے گزرتا ہے۔ اس کے قریبی نصف میں بریکیل آرٹری کے جانبی پہلو اور بعیدی نصف میں اس کے وسطانی جانب۔ بیسلیک وین بازو کے وسط کے قریب عمقی ردا کو چھید کر اس درجہ میں داخل ہوتی ہے اور پھر بریکیل آرٹری کے وسطانی جانب اوپر کو آتی ہے۔

تقطیع۔ اگر وہ لکڑی کا ٹکڑا جس سے ایگزلری آرٹری اور اعصاب کو سابق میں باندھ دیا گیا تھا۔ کاریکائڈ پراسس سے علیحدہ کر لیا گیا ہے۔ تو اس کو پھر اس پراسس سے باندھ دو۔ اور بریکیل آرٹری اور اس کی شاخوں۔ اس کی ہمراہ وریدوں۔ بیسلک وین کے گہرے قریبی حصے۔ اور ان کے ہمراہی اعصاب کو صاف کرنا شروع کرو۔ یہ ضروری بات ہے۔ کہ اس شریان کو اس کے تعلقات کا مطالعہ کرنے سے قبل جہاں تک ہو سکے کم ہلایا جائے۔ اس لئے اعصاب اور وریدوں کو پہلے صاف کرو۔ اور یہ احتیاط رکھو کہ اس شریان کی شاخوں کو ضرر نہ پہنچے۔ بازو کے وسطانی جلدی عصب سے ابتدا کرو اور اس کو بیسلک وین کے وسطانی جانب کے ساتھ ساتھ اور عمقی ردا کے سوراخ میں سے ہو کر اس کے اختتام تک دیکھتے جاؤ۔ عموماً یہ عصب عمقی ردا کو چھیدنے سے پہلے کوئی پھیلنے والی شاخیں نہیں دیتا لیکن انٹرکاسٹو بریکیل نرو کے ساتھ اتصال کرتا ہے (تصویر 16) اب پیش بازو کے میڈین کوٹینیس نرو

CC-0. In Public Domain. Gurukul Kangri Collection, Haridwar

Digitized by Arya Samaj Foundation Chennai and eGangotri

کا تعاقب کرو۔ بیسلک وین کے اگلے کنارے اور بریکیل آرٹری کے درمیانی میزاب میں اور عمقی ردا کے چھید میں سے ہو کر کہنی کے خم تک۔ عمقی ردا کو چھیدنے سے پہلے یہ متعدد شاخیں دیتا ہے۔ (صفحہ 69) اب بیسلک وین کو صاف کرو۔ اس کو آگے کی طرف ہٹا کر النر نرو کا تعاقب کرو جو بریکیل آرٹری اور بیسلک وین کے درمیان کے پچھلے زاویہ کے ساتھ بازو کے وسط تک جاتا ہے۔ وہاں کاریکو بریکی ایلس کے منتہے کے برابر بریکیل آرٹری کی سوپیریر النر کولیٹرل شاخ کے ساتھ میڈیل انٹرمسکولر سپٹم کو چھید کر بازو کے پچھلے درجہ میں داخل ہو جاتا ہے جہاں اس کی تقطیع آئندہ ہوگی۔ اس کے بعد میڈین نرو کو صاف کرنا چاہیئے۔ اس کا تعاقب بریکیل آرٹری کے قریبی حصہ کے جانبی کنارے کے ساتھ ساتھ بازو کے وسط تک کرو۔ وہاں یہ آرٹری کا تقاطع سامنے کرتا ہے۔ اور پھر اس کے وسطانی جانب کیوبٹیل فاسا تک جاتا ہے دیکھو کہ کیوبٹیل فاسا میں پہنچنے سے پہلے عصب کوئی شاخیں نہیں دیتا۔ میڈین نرو کو صاف کرنے کے بعد آرٹری کی ہمراہی وریدوں کو صاف کرو۔ دیکھو کہ یہ شرائین کا تقاطع کرتی ہوئی بار بار دہناتی ہیں۔ اور یہ کہ سب اسکیپولیرس کے زیریں کنارے کے قریب اگیزلری وین میں ختم ہو جاتی ہیں۔ اب بریکیل آرٹری کے قریبی حصے کو آگے کی طرف ہٹا دو اور اس کے پیچھے ریڈیل نرو کو اس تجویف (sulcus) کے قریبی حصے تک دیکھتے جاؤ۔ جو اس کے لئے ہیومرس کی پشت پر موجود ہے ریڈیل نرو کے ساتھ بریکیل آرٹری کی پروفنڈا شاخ ہے۔ اُن شاخوں کو صاف کرو۔ جو شریان کے جانبی پہلو سے نکلکر بائی سپس۔ کاریکو بریکی ایلس اور بریکی ایلس کو جاتی ہیں۔ بازو کے وسط سے ذرا ہٹ کر شریان کے وسطانی جانب ہیومرس کی شریان غذائیہ کو تلاش کرو۔ سوپیریر پروفنڈا شاخ کو جو ریڈیل نرو کے ساتھ جاتی ہے اور سپیریر النر کولیٹرل شاخ کو جو النر نرو کے ساتھ جاتی ہے۔ صاف کرو۔ کہنی سے تقریباً دو انچ قریبی رُخ انفیریر النر کولیٹرل شاخ کو نکالو۔ اس کو میڈیل انٹرمسکولر سپٹم کی طرف دیکھتے جاؤ۔ اور اسکو دو شاخوں میں تقسیم ہوتا دیکھو۔ ایک اگلی شاخ ہے۔ جو میڈیل ایپی کنڈائل کے سامنے ہوتی ہوئی نیچے جاتی اور دولر النر ریکرنٹ (recurrent) کے ساتھ دہناتی ہے۔ اور ایک پچھلی شاخ ہے جو میڈیل انٹرمسکولر سپٹم کو چھیدتی ہے۔ سب سے آخر میں خود بریکیل آرٹری کو صاف کرو۔

میڈین نرو۔ یہ نرو اگیزلا میں دو سروں کے ذریعے شروع ہوتا ہے۔ ان میں سے ایک بریکیل پلیکسس کے میڈیل اور ایک لیٹرل کارڈ سے نکلتا ہے۔ وسطانی سر اگیزلری آرٹری کے سامنے سے گزر کر جانبی سر سے مل جاتا ہے۔ یوں بنا ہوا عصب اگیزلری آرٹری کے بعیدی حصے اور بریکیل آرٹری کے قریبی نصف کے جانبی طرف کاریکو بریکی ایلس کے منتہے کے برابر تک پہنچتا ہے اور

101

CC-0. In Public Domain. Gurukul Kangri Collection, Haridwar

Digitized by Arya Samaj Foundation Chennai and eGangotri

وہاں بریکیل آرٹری کے سامنے (بعض اوقات پیچھے) سے گزر کر اس کے وسطانی پہلو کے ساتھ ساتھ کہنی کے خم تک نیچے کو جاتا ہے۔ یہ ایگزِلا یا بازو کے کسی حصے میں کوئی شاخیں نہیں دیتا۔

النر نرو۔ یہ نرو بریکیل پلیکس کے وسطانی کارڈ کی سب سے بڑی شاخ ہے۔ یہ ایگزلری آرٹری کے تیسرے حصے اور بریکیل آرٹری کے قریبی نصف کے وسطانی پہلو کے ساتھ ساتھ کاریکو بریکی ایلس کے منتہے تک نیچے کو جاتا ہے۔ وہاں سے بریکیل آرٹری کو چھوڑ کر سوپیریر النر کولیٹرل آرٹری کو ساتھ لیکر میڈیل انٹرمسکولر سیپٹم میں سے بعیدی اور پچھلے رُخ میں گزرتا ہوا پوسٹیریر کمپارٹمنٹ میں چلا جاتا ہے۔ یہ اس کمپارٹمنٹ میں ٹرائی سیپس کے وسطانی سرے کے ساتھ ساتھ ہوتا ہوا میڈیل اپی کنڈائل کے پیچھے پہنچ جاتا ہے۔ اس وقت اس کا تعاقب پچھلے درجے میں مت کرو۔ اس حصے میں اس کی تقطیع آئندہ ہوگی۔ میڈین نرو کی طرح اس میں سے کوئی شاخ ایگزلا یا بازو میں نہیں نکلتی۔ النر نرو کے ہمراہ ریڈیل نرو کی النر کولیٹرل شاخ ملیگی۔ جو ٹرائی سیپس کے وسطانی سرے کے بعیدی حصے تک نیچے کو جاتی ہے۔

بریکیل آرٹری۔ یہ آرٹری ایگزلری آرٹری کا راست سلسلہ ہے۔ اس لئے ٹیریز میجر کے زیرین کنارے پر شروع ہوتی ہے۔ اور بعیدی اور کسی قدر جانبی طرف کیوبٹیل فاسا تک جاتی ہے۔ اور وہاں ریڈیس کی نک کے برابر دو اختتامی شاخوں ریڈیل اور النر آرٹریز میں تقسیم ہو جاتی 102
ہے۔ بازو کے قریبی حصے میں ہیومرس کے وسطانی جانب واقع ہوتی ہے۔ مگر جوں جوں کہنی کے قریب پہنچتی جاتی ہے۔ ہیومرس کے سامنے آتی جاتی ہے۔ یہ تبدیلی مقام خون کے بہاؤ کو قابو میں لانے کے خیال سے شریان پر دباؤ ڈالتے وقت مدِ نظر رہنی چاہیئے۔ بازو کے قریبی حصے میں دباؤ جانبی اور پچھلے رُخ ہونا چاہیئے۔ اور بعیدی حصے میں سیدھا پیچھے کو۔

تعلقات۔ بریکیل اپنی کل لمبائی میں سطحی ہوتی ہے۔ اس واسطے اس کو نمایاں کرنے کے لئے صرف جلد اور ردا الٹنا ضروری ہے۔ لیکن جانبی طرف کاریکو بریکی ایلس اور بائی سیپس بریکیائی کے کنارے اس کو ڈھانپے رہتے ہیں۔ (دیکھو تصاویر 10,41) کہنی کے خم کے قریب لیسرٹس فائبروسس اس کے سامنے سے گزرتا ہے۔ اور اس کے اور میڈین کیوبٹیل وین کے درمیان حائل ہوتا ہے۔

بیسلک وین اس شریان کے وسطانی اور کسی قدر پیچھے واقع ہوتی ہے۔ بازو کے بعیدی حصہ میں عمقی ردا اس کو شریان سے علیحدہ کرتا ہے۔ لیکن بعیدی حصے میں یہ ورید ردا کو چھیدنے کے بعد شریان کے بہت قریب آجاتی ہے۔ دونوں وینی کومیٹیز شریان کے دونوں جانب بہت قریب

CC-0. In Public Domain. Gurukul Kangri Collection, Haridwar

واقع ہوتی ہیں۔ اور بے شمار ارتباطی شاخوں کے ذریعے جو ان کے درمیان اس شریان کے سامنے یا پیچھے 108
گزرتی ہیں۔ یہ تعلق اور بھی گہرا ہو جاتا ہے۔

بریکیل آرٹری کے پیچھے چار عضلے ہیں۔ قریب سے بعید رخ میں وہ یہ ہیں۔ (۱) ٹرائی سیپس کا لمبا سرا۔ جو ریڈیل نرو اور پروفنڈا عروق کے ذریعے اس شریان سے علیحدہ رہتا ہے (۲) ٹرائی سیپس کا وسطانی سرا (۳) کاریکو بریکی ایلس کا منتہیٰ (۴) اس کے گزر کے باقی حصے میں بریکی ایلس اس کے پیچھے ہوتا ہے۔

میڈیل کیوٹینیس نرو کے سوا بریکیل پلیکسس کی کل اختتامی شاخیں بریکیل آرٹری کے قرب وجوار میں واقع ہیں۔ میڈین نرو آرٹری کے جانبی طرف اور کسی قدر آگے بازو کے قریبی نصف میں ہوتا ہے۔ کاریکو بریکی ایلس کے منتہیٰ کے برابر یہ شریان کے آگے سے گزرتا ہے۔ اور بازو کے بعیدی نصف اور کیوبٹیل فاسا میں شریان کے وسطانی جانب ہوتا ہے۔ النر نرو اور پیش بازو کا میڈیل کیوٹینیس نرو کاریکو بریکی ایلس کے منتہیٰ تک شریان کے وسطانی جانب کے قریب ہوتے ہیں اور اس مقام کے بعد شریان سے علیحدہ ہو جاتے ہیں۔ النر نرو پیچھے کو رخ کر لیتا ہے۔ میڈیل انٹرمسکولر سیپٹم کو چھیدتا ہے۔ اور میڈیل ایپی کنڈائل کے پیچھے ہوتا ہوا پیش بازو میں داخل ہو جاتا ہے۔ پیش بازو کا میڈیل کیوٹینیس نرو آگے اور 104
وسطانی جانب جھکتا ہے۔ اور عمیق ردا کو چھید کر سطحی ہو جاتا ہے۔ ریڈیل نرو شریان کے قریبی حصے کے پیچھے واقع ہے لیکن اس کو چھوڑ کر ریڈیل نرو کے سلکس میں بعیدی اور جانبی رخ میں ٹرائی سیپس کے وسطانی اور جانبی سروں کے درمیان جاتا ہے۔

بریکیل آرٹری کی شاخیں۔ بریکیل آرٹری سے کئی شاخیں نکلتی ہیں وہ جو اس کے جانبی رخ سے نکلتی ہیں۔ اپنی تعداد آغاز اور جسامت کے اعتبار سے بے قاعدہ ہوتی ہیں۔ یہ جانبی شاخیں کہلاتی ہیں اور بازو کے سامنے کے عضلوں اور جلد میں پھیلتی ہیں۔ وسطانی شاخیں اس شریانی تنے کے وسطانی اور پچھلے رخ سے ایک قطار میں نکلتی ہیں اور قریب سے بعید ان کے نام یہ ہیں۔

(۱) پروفنڈا بریکیائی آرٹری (۲) سوپیریر النر کولیٹرل آرٹری (۳) ہیومرس کی غذائی (nutrient) شریان (۴) انفیریر النر کولیٹرل آرٹری۔

پروفنڈا آرٹری اُن شاخوں میں سب سے بڑی ہے جو بریکیل تنے سے نکلتی ہیں ٹیریز میجر کے زیریں کنارے سے تقریباً ۱۵ ملیمیٹر (ایک انچ) بعیدی رخ شروع ہوتی ہے۔ اور ریڈیل نرو کے ساتھ شامل ہو کر اس کے ساتھ ساتھ بازو کی پشت تک جاتی ہے۔ اسی وجہ سے موجودہ تقطیع میں

Digitized by Arya Samaj Foundation Chennai and eGangotri
CC-0. In Public Domain. Gurukul Kangri Collection, Haridwar

Digitized by Arya Samaj Foundation Chennai and eGangotri

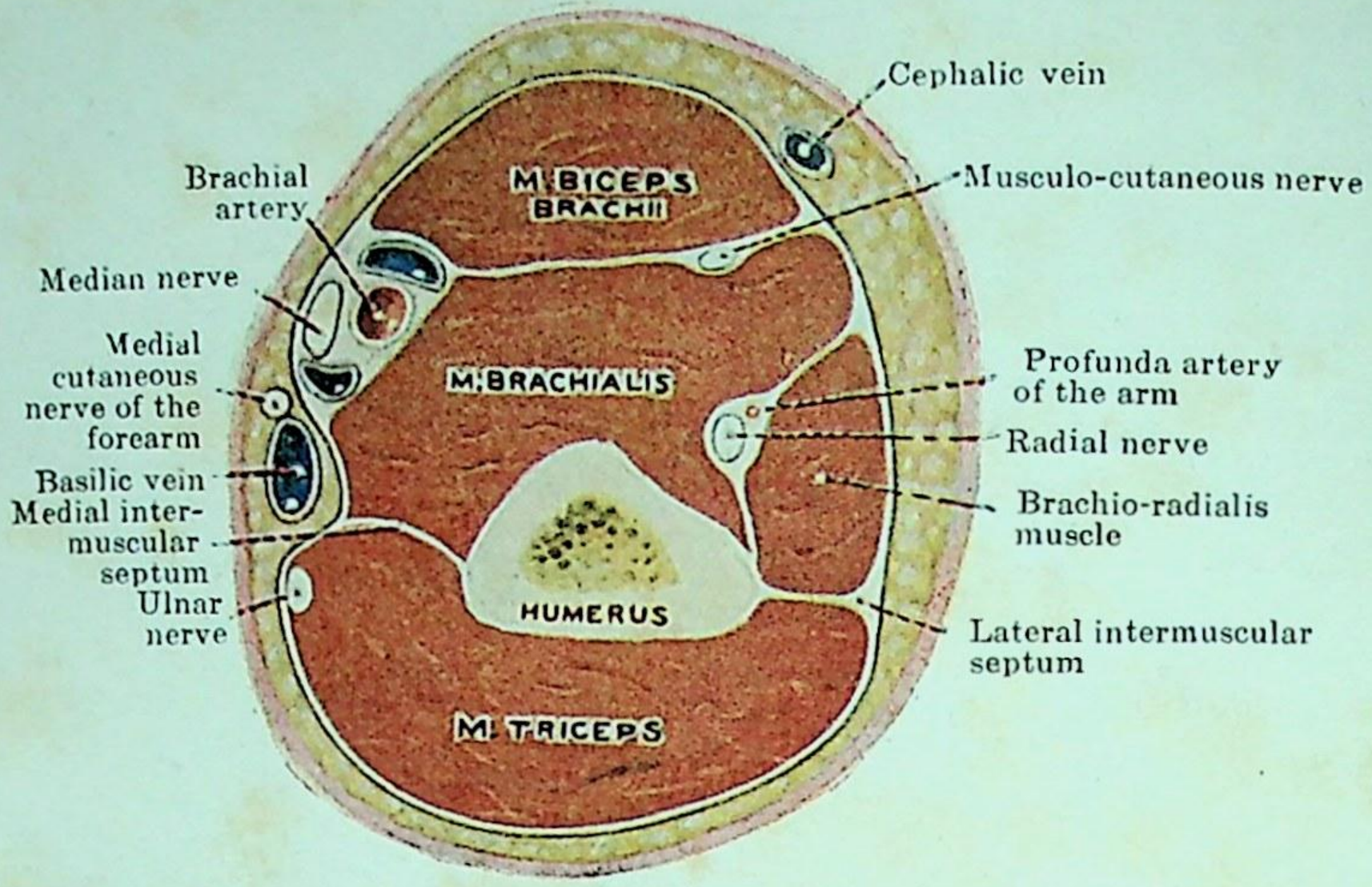

FIG. 42.—Transverse section through the Distal Third of the Right Arm.

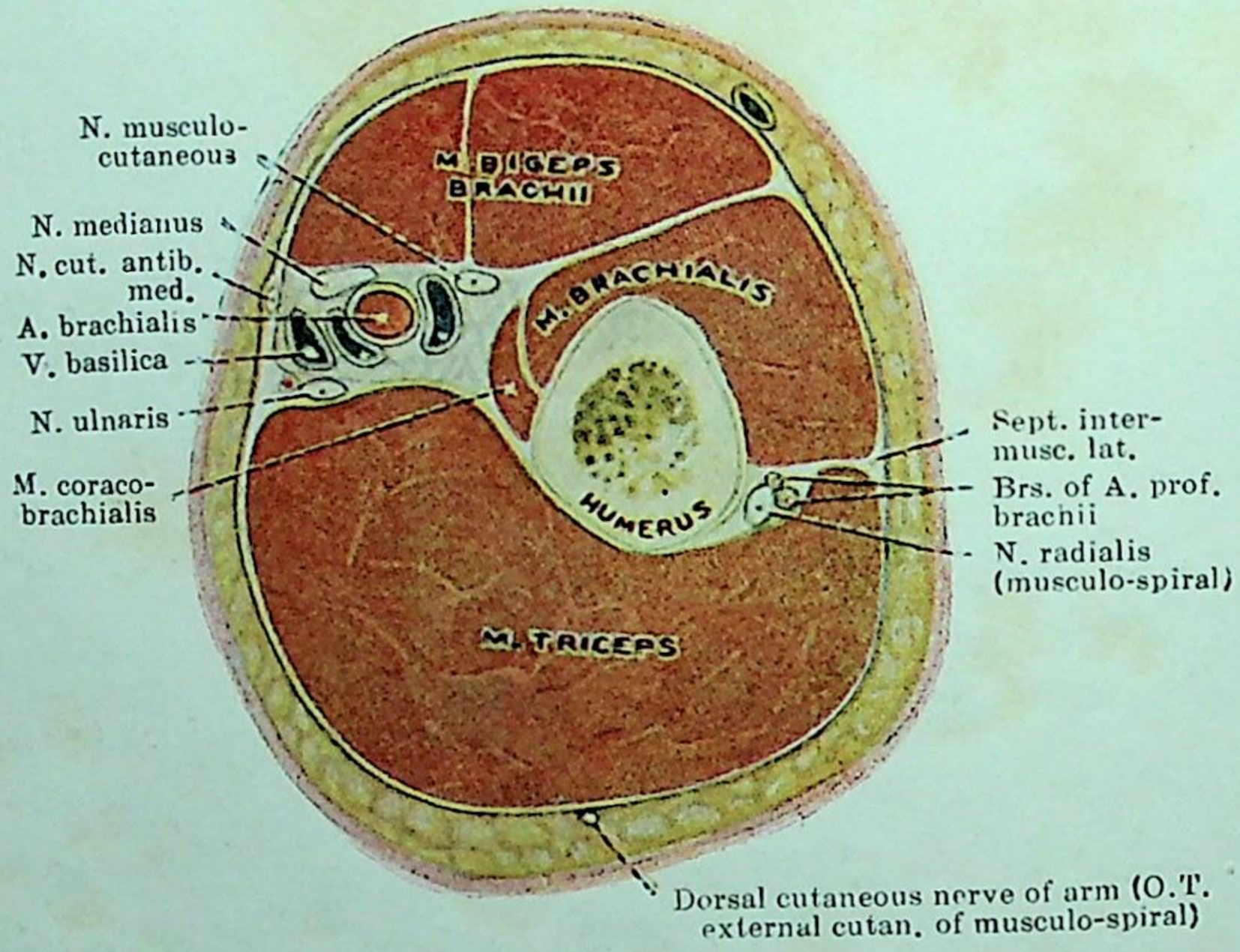

FIG. 43.—Transverse section through Middle of the Arm.

CC-0. In Public Domain. Gurukul Kangri Collection, Haridwar

Digitized by Arya Samaj Foundation Chennai and eGangotri

CC-0. In Public Domain. Gurukul Kangri Collection, Haridwar

Digitized by Arya Samaj Foundation Chennai and eGangotri

CC-0. In Public Domain. Gurukul Kangri Collection, Haridwar

Digitized by Arya Samaj Foundation Chennai and eGangotri

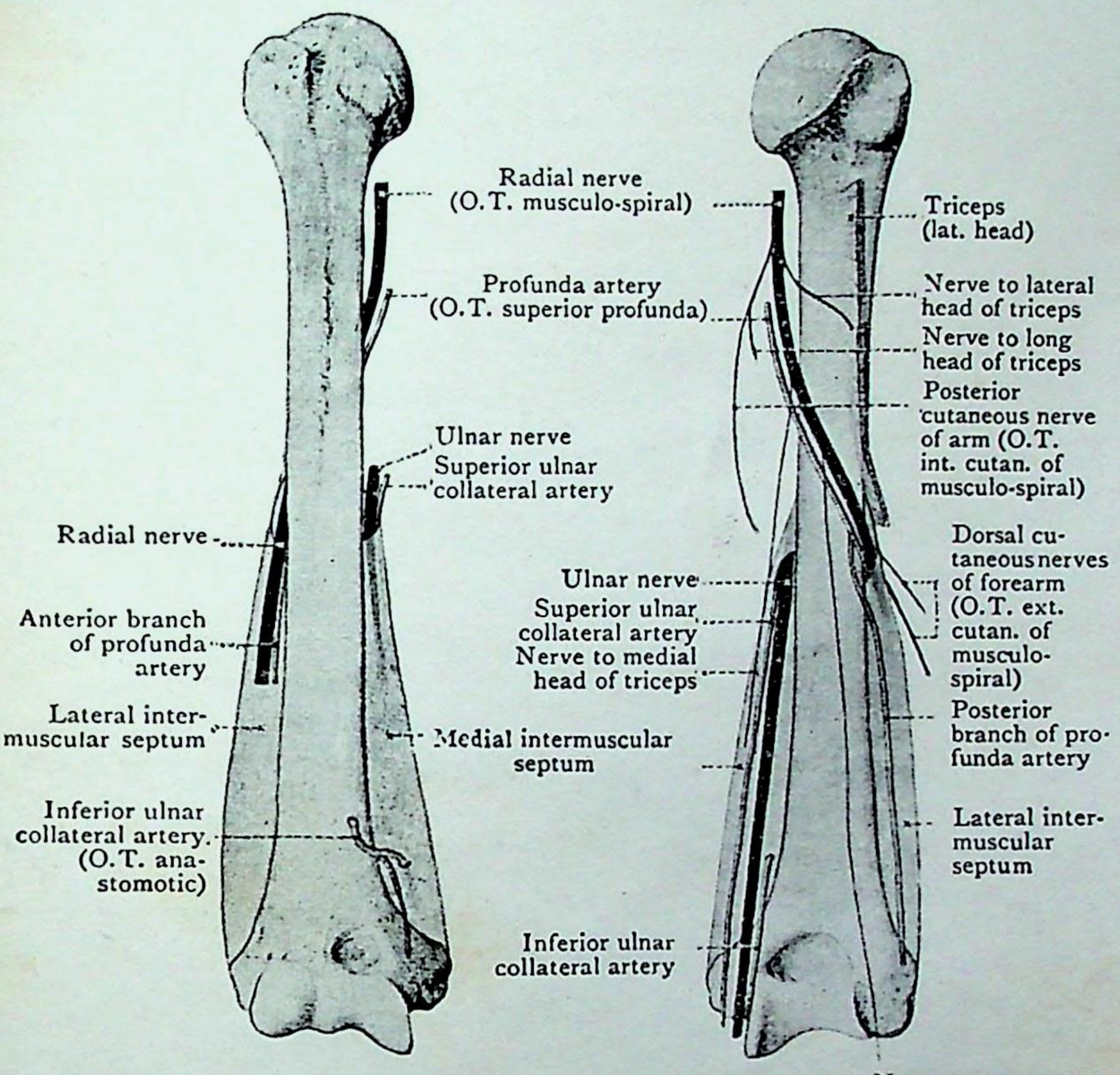

FIG. 44.—Diagram to show relation of Radial Nerve (O.T. Musculo-spiral) to the Humerus, and of Vessels and Nerves to the Intermuscular Septa.

CC-0. In Public Domain. Gurukul Kangri Collection, Haridwar

Digitized by Arya Samaj Foundation Chennai and eGangotri

اس شریان کا صرف تھوڑا سا حصہ دکھائی دیتا ہے۔ یہ جلد ہی ٹرائی سپس کے لمبے اور وسطانی سروں کے درمیان نگاہ سے غائب ہو جاتی ہے۔

سوپیریر النر کولیٹرل آرٹری ایک لمبی نازک شریان ہے جس کو ہم اس بات سے پہچان لیتے ہیں کہ یہ وہی راستہ اختیار کرتی ہے۔ جو النر نرو کا ہے۔ اس کا مبدا کسی قدر متغیر ہوتا ہے۔ عموماً یہ برکیل آرٹری میں سے کاریکو برکی الیس کے نتھنے کے مقابل نکلتی ہے۔ لیکن بسا اوقات پروفنڈا آرٹری کے ساتھ نکلتی ہے۔ النر نرو سمیت میڈیل انٹرمسکولر سپٹیم کو چھیدتی اور اس ردا کے پردہ کے پیچھے ہوتی ہوئی ادلی کرینن اور ہیومرس کے میڈیل ایپی کنڈائل کے درمیانی وقفہ میں پہنچتی ہیں۔

غذائی شریان براہ راست برکیل تنے سے۔ یا سوپیریر النر کولیٹرل آرٹری سے نکلتی ہے۔ اس کو کاریکو برکی الیس کے نتھنے کے بعیدی کنارے کے قریب تلاش کرنا چاہیئے۔ اور تقطیع کار کو مطمئن
105 نہ ہونا چاہیئے۔ جب تک کہ وہ اس شریان کو ہڈی کے غذائی سوراخ میں داخل ہوتے نہ دیکھ لے اگر غذائی شریان اپنے معمولی مقام پر نہ ملے۔ تو غالباً بازو کی پشت کی تقطیع میں پروفنڈا آرٹری سے نکلتی ہوئی ملے گی۔

انفیریر النر کولیٹرل آرٹری تقریباً ۵ سینٹی میٹر (تقریباً ۲ انچ) کہنی کے خم سے قریب نکلتی ہے۔ اور وسطانی رخ میں برکی الیس پر سے گزرتی ہے۔ یہ جلد ہی دو شاخوں ایک چھوٹی اگلی اور ایک بڑی پچھلی میں تقسیم ہو جاتی ہے۔ اگلی شاخ برکی الیس اور پرونیٹر ٹیریز کے درمیانی فصل میں ہیومرس
106 کے میڈیل ایپی کنڈائل کے سامنے سے گزرتی ہے۔ یہ وولر النر ریکرنٹ کے ساتھ وصل بناتی ہے۔ پچھلی شاخ میڈیل انٹرمسکولر سپٹم کو چھیدتی ہے۔ اور تقطیع کی ایک آئندہ منزل میں بازو کے پچھلے درجے میں دکھائی دیگی۔

تقطیع۔ بائی سپس برکی آئی کو صاف کرو اور کاریکو برکی الیس کو صاف کرو۔ اس کے چھوٹے سر کو احتیاط کے ساتھ بائی سپس سے علیحدہ کرو۔ اور مسکولو کیوٹینیس نرو کو تلاش کرو۔ جہاں یہ کاریکو برکی الیس کی جانبی سطح سے نکلتا ہے۔ بائی سپس اور برکی الیس کے درمیان مسکولو کیوٹینیس نرو کا اس مقام تک تعاقب کرو۔ جہاں یہ بائی سپس کے وتر کے جانبی کنارے کے قریب نکلتا ہے۔ برکی الیس کو کہنی کے خم تک صاف کرو۔ مگر لیسرٹس فائبروسس کو ضرر نہ پہنچے۔

مسکولو کیوٹینیس۔ یہ عصب کیٹورلیس مائنر کے زیرین کنارے کے قریب برکیل پلیکس

CC-0. In Public Domain. Gurukul Kangri Collection, Haridwar

Digitized by Arya Samaj Foundation Chennai and eGangotri

کے لیٹرل کارڈ سے نکلتا ہے۔ جانبی طرف رخ کرتا ہوا کاریکو بریکی الیس کو چھیدتا ہے اور بائی سیپس بریکی آئی اور بریکی الیس کے درمیان سے گزرتا ہے۔ یہ ترچھا ہو کر ان عضلوں کے درمیان بعیدی رخ میں جاتا ہے۔ حتے کہ یہ کہنی کے خم تک پہنچتا اور وہاں یہ بائی سیپس بریکی آئی کے وتر کے جانبی کنارے پر سطحی ہو جاتا ہے۔ اس مقام سے آگے اس کو پیش بازو کے جلدی عصب کے نام سے نکالا جا چکا ہے۔ (صفحہ 69)

بازو میں اس کی شاخیں اس خطہ کے تین عضلوں میں پھیلتی ہیں۔ کاریکو بریکی الیس والی شاخ مولدتنے کے عضلے کی ساخت میں داخل ہونے سے پہلے نکلتی ہے۔ بائی سیپس بریکی آئی اور بریکی الیس والی شاخیں اس کے اس حصے سے نکلتی ہیں۔ جو ان عضلوں کے درمیان واقع ہے۔ کاریکو بریکی الیس ایک لمبوترا عضلہ ہے۔ اور بائی سیپس بریکی آئی کے چھوٹے سر سمیت کاریکائڈ پراسس کی نوک سے شروع ہوتا ہے۔ یہ بعیدی رخ میں بائی سیپس بریکی آئی کے وسطانی کنارے کے ساتھ ساتھ جاتا ہے۔ اور ایک ڈور سے جیسی بینڈ میں ختم ہوتا ہے۔ جو ہیومرس کے جسم کے وسط کے قریب واقع ہے۔

عضلہ بائی سیپس بریکی آئی۔ یہ عضلہ دو علیحدہ علیحدہ سروں کے ذریعے اسکیپولا سے شروع ہوتا ہے۔ چھوٹا یا وسطانی سر کاریکو بریکی الیس سمیت کاریکائڈ پراسس کی نوک سے شروع ہوتا ہے۔ (تصویر 24 صفحہ 46) لمبا یا جانبی سر ایک گول وتر ہے۔ جو ہیومرس کے انٹرٹیوبرکلر سلکس میں رہتا ہے۔ اس کے مبدا کا مطالعہ تقطیع کی اس منزل میں نہیں ہو سکتا کیونکہ یہ کاندھے کے جوڑ کے کیسہ کے اندر واقع ہے۔ جہاں یہ گلینائڈ کیویٹی سے عین اوپر ایک نشان سے شروع ہوتا ہے

یہ دونوں سرے پھول کر لمبوتری لحمی مچھلیاں بن جاتے ہیں۔ جو ابتدا میں ایک دوسرے کے صرف قریب ہوتی ہیں۔ مگر بعد میں بازو کے بعیدی ثلث میں مل جاتی ہیں لحمی ریشے کہنی کے خم کی طرف مستدق ہو کر ایک مضبوط چھوٹا وتر بناتے ہیں۔ جو ریڈیس کی حدبہ (tuberosity) کے پچھلے حصے میں ختم ہو جاتا ہے۔ اس منتہے کو زیادہ توجہ کے ساتھ آئندہ دیکھا جائیگا۔ لیکن اس سے پہلے یہ دیکھ لینا چاہیئے کہ وتر گھوم جاتا ہے اور اس کے کنارے بازو کے سامنے اور پیچھے کی طرف رخ رکھتے ہیں اور یہ کہ ایک مخاطی درجک اس کے اور ریڈیس کی حدبہ کے اگلے حصے کے درمیان موجود ہوتی ہے۔ 107

CC-0. In Public Domain. Gurukul Kangri Collection, Haridwar

Digitized by Arya Samaj Foundation Chennai and eGangotri

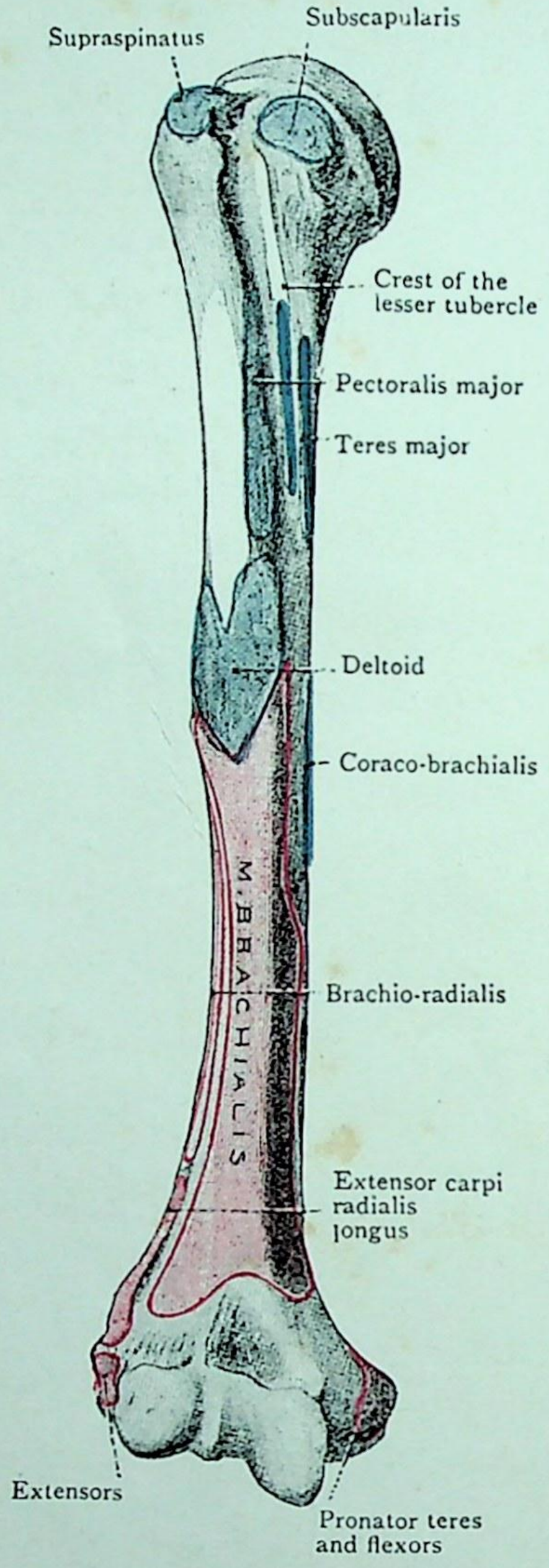

FIG. 45.—Anterior aspect of Humerus with Muscular Attachments mapped out.

CC-0. In Public Domain. Gurukul Kangri Collection, Haridwar

Digitized by Arya Samaj Foundation Chennai and eGangotri

CC-0. In Public Domain. Gurukul Kangri Collection, Haridwar

Digitized by Arya Samaj Foundation Chennai and eGangotri

CC-0. In Public Domain. Gurukul Kangri Collection, Haridwar

Digitized by Arya Samaj Foundation Chennai and eGangotri

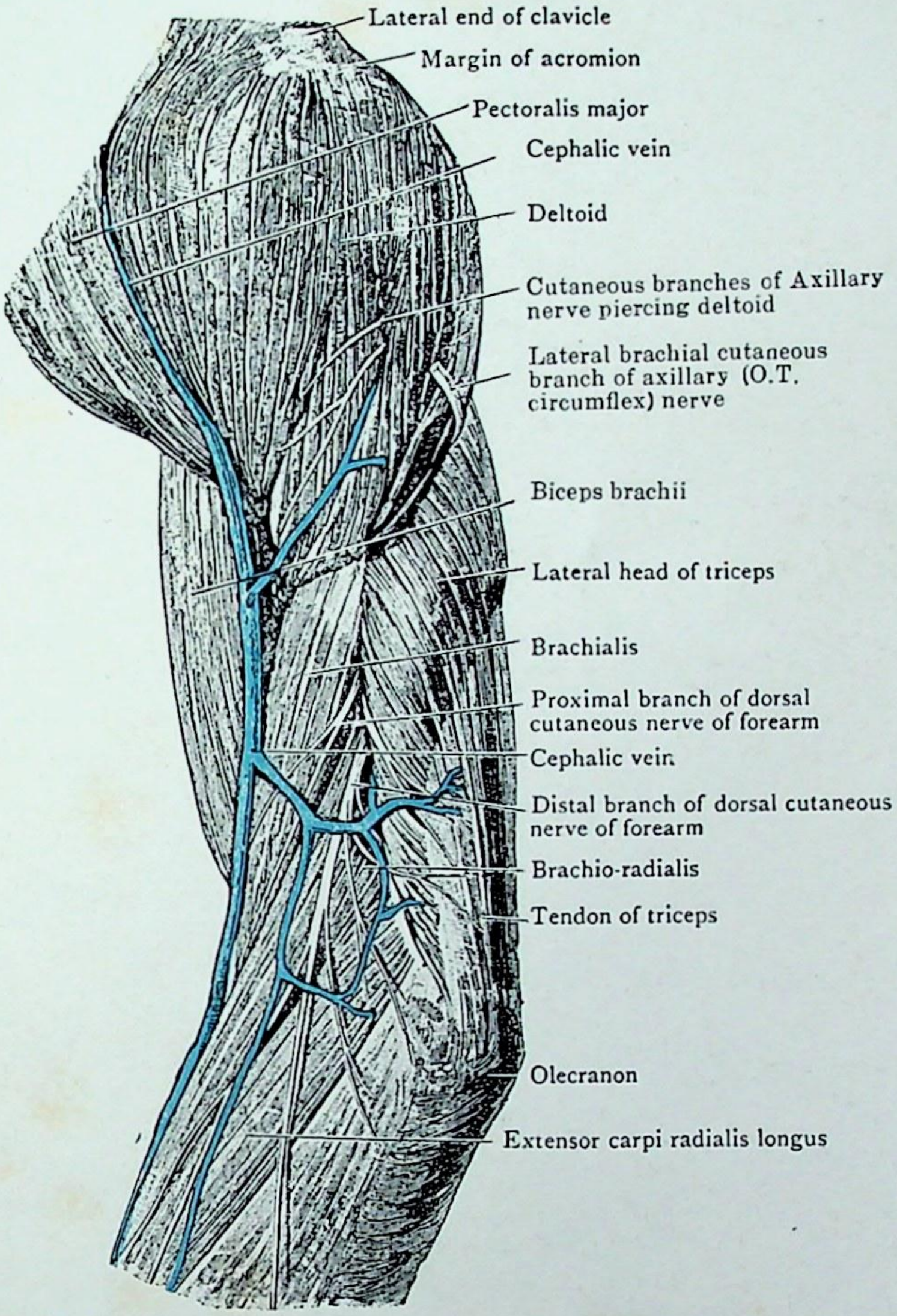

FIG. 46.—The Deltoid Muscle and the lateral aspect of the Arm.

CC-0. In Public Domain. Gurukul Kangri Collection, Haridwar

Digitized by Arya Samaj Foundation Chennai and eGangotri

تقطیع کار اس سے قبل لیسرٹس فائبروسس کو دیکھ چکا ہے۔ اور اس کو خود ہی بازو اور پیش بازو کے عمیق ردا سے علٰحدہ کر چکا ہے اب یہ دیکھو کہ یہ بائی سیپس بریکی آئی کے وتر کے اگلے کنارے اور نیز عضلہ کے چھوٹے سرے سے بھی اٹھتا ہے۔ اس کو مسکولو کیوٹینیس نرو رسدا تا ہے۔ اور یہ پیش بازو کا جھکاؤ اور کہنی کے جوڑ کا خمیاؤ ہے۔

108 بریکی ایلیس عضلہ - اس عضلہ کا آغاز ہیومرس کے جسم کے بعیدی نصف کے اگلے رخ کے پورے عرض ۔ میڈیل انٹرمسکولر سپٹم ۔ اور بریکیو ریڈی ایلیس سے قریبی رخ لیٹرل انٹرمسکولر سپٹم کے تھوڑے سے حصے سے ہوتا ہے۔ مبدا رکا ہڈی والا حصہ قریبی رُخ میں دو عضلیوں کی شکل میں بڑھ آتا ہے۔ جو ڈلٹائڈ عضلہ کے ایک حصے کو گھیر لیتی ہیں۔ اور ریشے مستدق ہو کر ایک چھوٹے دبیز وتر کے ذریعے النا کے کاروناڈ پراسس میں ختم ہوتے ہیں۔ یہ عضلہ جزوی طور پر بائی سیپس کے نیچے ڈھکا ہوا ہے۔ لیکن ہر طرف اس سے آگے نکل آتا ہے۔ اس کا وسطانی کنارہ پرونیٹر ٹیریز سے اور جانبی کنارہ بریکیو ریڈی ایلیس اور اکسٹنسر کارپائی ریڈی ایلیس لانگس (extensor carpi radialis longus) سے تھوڑا سا ڈھکا ہوا ہے۔ اس کی عمقی سطح کاندھے کے جوڑ کے کیسہ کے اگلے حصے سے خوب چپکی ہوئی ہے اس کا خاص عصب مسکولو کیوٹینیس ہے جس کی گرفت پہلے ہو چکی ہے۔ لیکن اس میں ایک یا دو شاخچیاں ریڈیل نرو سے بھی آتی ہیں۔ جو بریکیو ریڈی ایلیس کی اوٹ میں نکلتی ہیں۔ یہ کہنی کے جوڑ کا خمیاؤ ہے۔

تقطیع - بریکیو ریڈی ایلیس کو بریکی ایلیس سے علٰحدہ کرو۔ اور پروفنڈا بریکی آئی آرٹری کی اگلی اختتامی شاخ اور ریڈیل نرو کو نکالو۔ جو ان عضلوں کے درمیانی فصل میں بہت گہرے واقع ہیں۔ یہاں بھی خوب شریانے ہوئے موضوع میں پروفنڈا بریکی آئی آرٹری اور ریڈیل ریکرنٹ آرٹری کے درمیان کا دہانہ نکالا جا سکتا ہے۔ اور ان عصبی شاخچیوں کو بھی تلاش کر سکتے ہیں۔ جو ریڈیل نرو سے نکلتی اور بریکی ایلیس۔ بریکیو ریڈی ایلیس۔ اور اکسٹنسر کارپائی ریڈی ایلیس لانگس کو جاتی ہیں۔

کیوبٹیل فاسا - کیوبٹیل فاسا کہنی کے سامنے کے نشیب کو کہتے ہیں۔ یہ شکل میں تکونا ہے اور مجمل طور پر گھٹنے کی پشت کے پاپلیٹیل فاسا (popliteal fossa) سے ملتا جلتا ہے۔

CC-0. In Public Domain. Gurukul Kangri Collection, Haridwar

Digitized by Arya Samaj Foundation Chennai and eGangotri

اس کی ایک چھت یا اوپری حد۔ ایک فرش یا عمقی حد۔ وسطانی اور جانبی حدود اور ایک قاعدہ اور ایک راس ہیں۔

اس کی چھت عمقی ردا سے بنتی ہے جس میں بیسرٹس فائبروسس نامی دبیز بند واقع ہے بیش بازو کی عمقی وریدوں سے ایک ارتباطی شاخ اس کو چھید کر میڈیل کیوبٹیل وین میں جاملتی ہے۔ اس کو جلد اور اوپری ردا ڈھانکے ہوئے ہیں اور اس کے اوپر اوپری ردا کے اندر کیفیلک وین کا ایک حصہ۔ بسیلک وین کا ایک حصہ۔ میڈین کیوبٹیل وین۔ بازو کے سیڈیل کوٹینیس نرو کی اگلی شاخ اور بیش بازو کا میڈل کوٹینیس نرو واقع ہیں۔

109 اس کا قاعدہ ایک فرضی خط ہے۔ جو ہیومرس کے دونوں ایپی کنڈائلز کے درمیان کھنچا ہوا ہے۔ وسطانی کنارہ پرونیٹر ٹیریز عضلہ کے جانبی کنارے سے بنتا ہے۔ جو میڈیل ایپی کنڈائل سے نیچے کو آتا ہے۔ اور جانبی کنارہ کو بریکیوریڈی ایلس عضلہ جانبی سوپراکنڈائلر رج سے نیچے کو آتا ہوا اپنے وسطانی کنارے سے بناتا ہے۔ اور یہ دونوں کنارے بعیدی رخ حفرہ کے راس کے قریب ملتے ہیں۔ جہاں بریکیوریڈی ایلس پرونیٹر ٹیریز کے اوپر بڑھ آتا ہے۔ اور

110 اس کا فرش بریکی ایلس عضلے اور سوپائی نیٹر کے اگلے حصے سے بنتا ہے۔

حفرہ کے اندر بریکیل آرٹری کا اختتام اور ریڈیل اور النر آرٹریز کے قریبی حصے جن میں یہ آرٹری تقسیم ہوتی ہے۔ واقع ہیں۔ جسم شریان کے جانبی طرف بائی سپس بریکی آئی کا وتر واقع ہے۔ اور اس کے وسطانی جانب میڈین نرو واقع ہے۔ نرم چربی کی بھی تھوڑی سی مقدار یہاں موجود ہوتی ہے۔ النر آرٹری پرونیٹر ٹیریز کے نیچے سے ہوتی ہوئی اس فضا کو چھوڑ دیتی ہے۔ ریڈیل آرٹری بریکیوریڈی ایلس سے ڈھکی ہوئی اس حفرہ کے راس سے آگے نکل جاتی ہے۔ میڈین نرو پرونیٹر ٹیریز کے دونوں سروں کے درمیان غائب ہوجاتا ہے۔ اور بائی سپس بریکی آئی کا وتر ریڈیل ٹیوبراسیٹی (tuberosity) میں اپنے نتھنے تک پہنچنے کے

111 لئے بیش بازو کی دونوں ہڈیوں کے درمیان پیچھے کو مڑجاتا ہے۔ دوسری ساختیں جو اس حفرہ کی حدود سے ڈھکی ہوئی۔ لیکن صحیح معنوں میں حفرہ کے اندر واقع نہیں ہیں۔ یہ ہیں ۱۔ ریڈیل نرو کا اختتام اور اس کے سطحی اور عمقی حصوں کے کچھ حصے۔ پروفنڈا آرٹری کی اگلی اختتامی شاخ ریڈیل ریکرنٹ (recurrent) آرٹری۔ دولر اور ڈارسل النر ریکرنٹ آرٹریز اور سوپیریر اور انفیریر النر کولیٹرل آرٹریز کی شاخچیاں۔

CC-0. In Public Domain. Gurukul Kangri Collection, Haridwar

Digitized by Arya Samaj Foundation Chennai and eGangotri

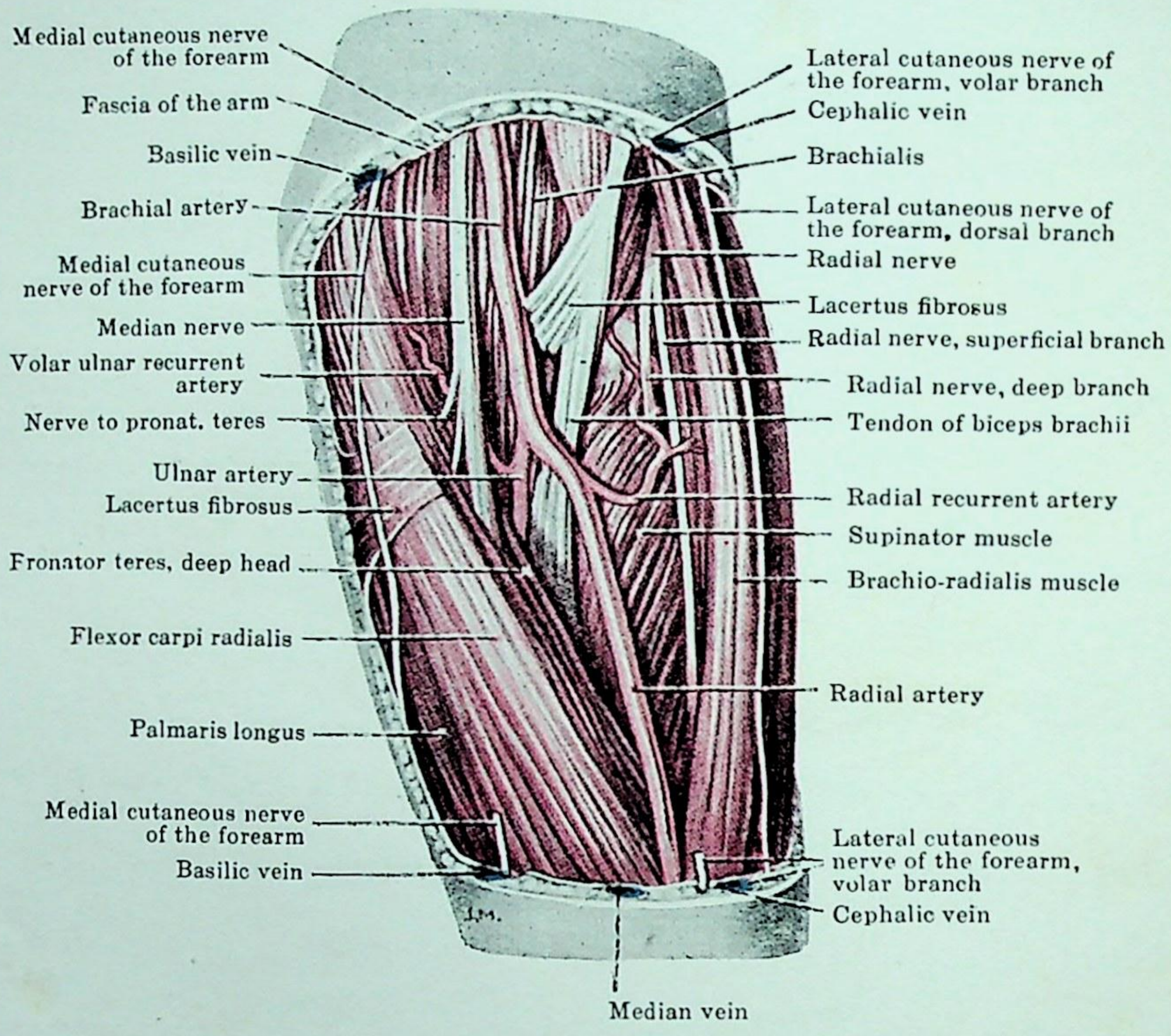

FIG. 47.—Dissection of the Left Cubital Fossa.

CC-0. In Public Domain. Gurukul Kangri Collection, Haridwar

Digitized by Arya Samaj Foundation Chennai and eGangotri

CC-0. In Public Domain. Gurukul Kangri Collection, Haridwar

Digitized by Arya Samaj Foundation Chennai and eGangotri

تقطیع۔ کیوبیٹل فاسا کی ردا سے بنی ہوئی چھت کا ایک حصہ بازو کے سامنے کے ردا کو لوٹتے وقت برباد ہو چکا ہے۔ لیکن لیسرٹس فائبروسس ابھی تک اپنی جگہ پر قائم ہے۔ اب بائی سپس (تصویر ۴۷) کے قریب لیسرٹس کو قطع کرو۔ اور اس کو بیش بازو کے وسطانی کنارے کی طرف لوٹکر حفرہ کے مشمولات کی صفائی شروع کرو۔ کانٹوں کے ذریعہ وسطانی اور جانبی حدود کو علیحدہ کرو اور پہلے میڈین نروکو صاف کرو۔ اوپر سے لیکر نیچے اس مقام تک اس کا تعاقب کرو۔ جہاں یہ پرونیٹر ٹیریز کے دونوں سروں کے درمیان غائب ہو جاتی ہے۔ اور اس کی ان شاخوں کی گرفت کرو جو اس کے وسطانی پہلو سے نکل کر ان عضلوں میں جاتی ہیں۔ جو ہیومرس کے میڈیل ایپی کنڈائل سے اٹھتے ہیں۔

اس کے بعد بریکیل آرٹری کو بھی اوپر سے نیچے تک صاف کرو۔ اگر اس کی وینی کامیٹینز سدِ راہ ہوں۔ تو ان کو نکال دو۔ اس آرٹری کا تعاقب اس کے ریڈیل اور النر شاخوں میں تقسیم ہونے کے مقام تک کرو۔ پھر ریڈیل آرٹری کا تعاقب حفرہ کے راس تک اور النر آرٹری کا اس مقام تک کرو۔ جہاں یہ پرونیٹر ٹیریز کے عمقی سرے کے پیچھے غائب ہو جاتی ہے۔ ریڈیل ریکرنٹ شاخ کو ضرر نہ پہنچے۔ جو ریڈیل آرٹری کے جانبی طرف سے نکلتی ہے۔ اور وولر اور ڈارسل ریکرنٹ شاخوں کو بھی ضرر سے بچاؤ۔ جو النر آرٹری کے وسطانی پہلو سے نکلتی ہیں۔ اب بائی سپس بریکیائی کے وتر کو صاف کرو اور ریڈیس کے حدیبہ کے پچھلے حصے میں اس کے نہتے تک اس کا تعاقب کرو۔ اور دیکھو کہ یہ وتر اپنے نہتے کو جاتا ہوا اس طرح مڑ جاتا ہے۔ کہ اس کی اگلی سطح جانبی اور اس کی پچھلی سطح وسطانی ہو جاتی ہے۔ ایک چھوٹی درجک اس وتر کو حدیبہ کے اگلے حصے سے علیحدہ کرتی ہے۔ جس کو چھری یا کی نوک سے کھول سکتے ہیں۔

حفرہ کے فرش کی صفائی کو سہل بنانے اور اُن ساختوں کو نمایاں کرنے کے لئے جو صحیح طور پر حفرہ کے مشمولات نہیں ہیں لیکن اس کے قریب ہی اس کی جانبی اور وسطانی حدود کے اوجھل واقع ہیں۔ کہنی کو ذرا سا جھکاؤ۔ اور حفرہ کی جانبی اور وسطانی حدود کو ایک دوسرے سے زیادہ دُور کھینچو بریکیوریڈی ایلس اور بریکی ایلس کے درمیان لیٹرل ایپی کنڈائل کے استوا پر ریڈیل نرو کے اختتام اور ریڈیل رکرنٹ آرٹری کی اگلی اختتامی شاخ کی گرفت کرو۔ اس نرو کی عمقی اور سطحی اختتامی شاخوں کا تعاقب کہنی کے جوڑ کے کیسہ کے جانبی حصے کے سامنے تک کرو۔ عمقی شاخ سوپائی نیٹر (supinator) عضلہ کی ساخت میں غائب ہو جاتی ہے سطحی شاخ ریڈیل ریکرنٹ آرٹری کی شاخوں سے سطحی یا عمقی بریکیو ریڈی ایلس اور سوپائی نیٹر

CC-0. In Public Domain. Gurukul Kangri Collection, Haridwar

Digitized by Arya Samaj Foundation Chennai and eGangotri

کے درمیان نیچے کو جاتی ہے ۔ اوپری قسمت کے اختتام کو پہلے ہی ہاتھ کی پشت پر نکالا جاچکا ہے جہاں یہ جانبی ساڑھے تین انگلیوں میں پھیلتی ہے ۔ (دیکھو صفحہ 71) اب ریڈیل ریکرنٹ آرٹری کا تعاقب لیٹرل ایپی کنڈائل تک کرو ۔ جہاں یہ پروفنڈا آرٹری کی اگلی اختتامی شاخ کے ساتھ دھناتی ہے ۔ اب النر آرٹری کی وولر اور ڈارسل ریکرنٹ شاخوں کا تعاقب میڈیل ایپی کنڈائل تک کرو ۔ جہاں یہ بریکیل آرٹری کی سوپیریر اور انفیریر النر کولیٹرل شاخوں سے دھناتی ہیں ۔ 112

جب کیوبٹیل فاسا کے مشمولات کے اضافی مقامات کا مطالعہ ہو چکے ۔ تو بازو کی پشت کی تقطیع کی طرف رخ کرو ۔

بازو کی پشت

اس خطہ میں جلدی اعصاب کے سوا جن ساختوں کی تقطیع ہونی چاہئے یہ ہیں :-

(۱) ٹرائی سپس عضلہ ۔
(۲) پروفنڈا بریکی آئی آرٹری اور ریڈیل نرو
(۳) سوپیریر النر کولیٹرل آرٹری اور النر نرو ۔
(۴) انفیریر النر کولیٹرل آرٹری کی پچھلی شاخ ۔
(۵) سب اینکونیس (subanconeus) عضلہ ۔

جلد اور اوپری ردا پہلے ہی دور ہو چکے ہیں ۔ لیکن جلدی اعصاب ابھی موجود ہیں اور تقطیع شروع کرنے سے پہلے تقطیع کاران کو دوہرائے ۔

وسطانی جانب انٹر کاسٹو بریکیل نرو کی شاخیں واقع ہیں ۔ ان کے جانبی طرف ریڈیل نرو کی پوسٹیریر بریکیل کوٹینیس شاخ ۔ اور بازو کے جانبی کنارے کے ساتھ ساتھ پیش بازو کا ڈارسل کوٹینیس نرو اور نیز ریڈیل نرو کی ایک شاخ واقع ہے ۔

تقطیع ۔ عمقی ردا میں سے ہوتے ہوئے النا کی اولی کرینن تک ایک عمودی شگاف دو ۔

CC-0. In Public Domain. Gurukul Kangri Collection, Haridwar

Digitized by Arya Samaj Foundation Chennai and eGangotri

CC-0. In Public Domain. Gurukul Kangri Collection, Haridwar

Digitized by Arya Samaj Foundation Chennai and eGangotri

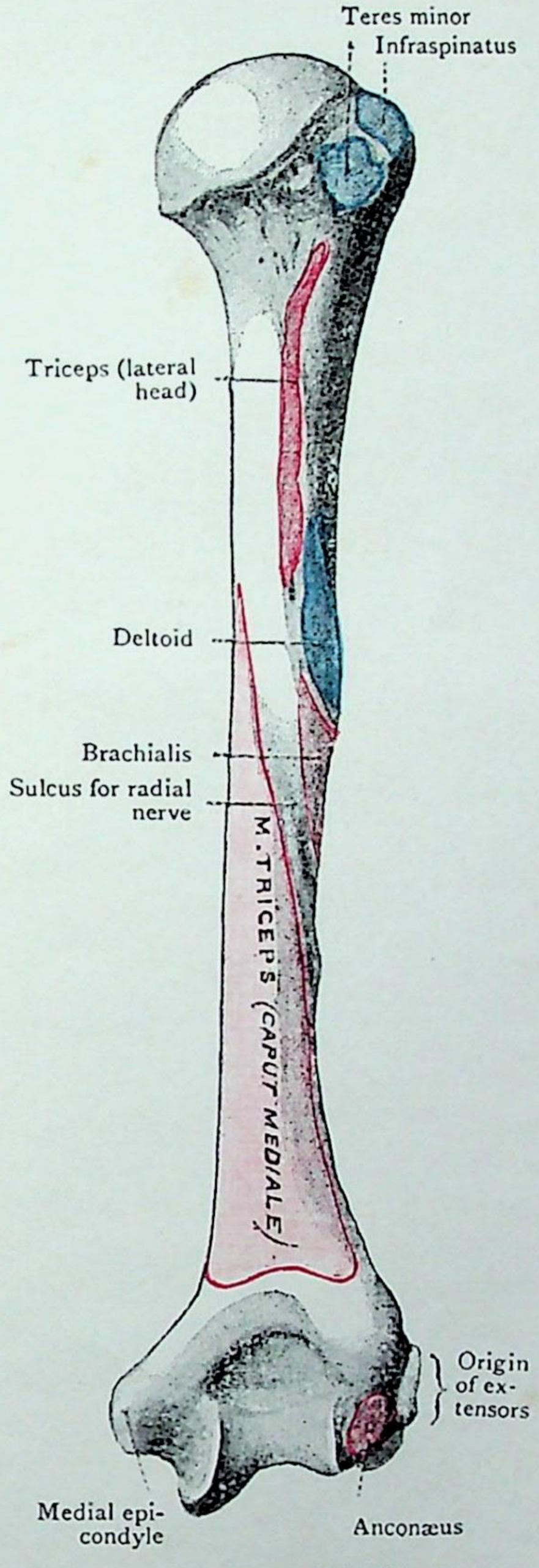

FIG. 48.—Dorsal aspect of the Humerus with Attachments of Muscles mapped out.

CC-0. In Public Domain. Gurukul Kangri Collection, Haridwar

Digitized by Arya Samaj Foundation Chennai and eGangotri

اور ایک اڑ انگاف اولی کرینن پر سے ہوکر ایک ایپی کنڈائل سے دوسرے ایپی کنڈائل تک۔ اور یہ خیال رہے کہ پیش بازو کے ڈارسل کوٹینیس نرو کو ضرر نہ پہنچے۔ عمقی ردا کے دامن کو ان کے متعلق جانبوں کی طرف الٹ دو۔ حتے کہ ان کا سلسلہ میڈیل اور ریٹرل انٹرمسکولر سپٹا کے ساتھ خوب نمایاں ہوجاے۔ وسطانی تہیے کو الٹتے وقت النر نرو کو ضرر سے بچاؤ۔ جو ٹرائی سپس کے وسطانی سرے پر میڈیل ایپی کنڈائل کی طرف نیچے کو جاتا ہے۔ اس کے ہمراہ سوپیریر النر کولیٹرل آرٹری ہوتی ہے۔ جب پٹے پوری طرح سے الٹ چکیں۔ تو ٹرائی سپس عضلہ کو صاف کرو۔ اور احتیاط کے ساتھ اسکیپولا۔ ہیومرس۔ اور النا کے ساتھ اس کے تعلقات کو واضع کرو۔

ٹرائی سپس عضلہ۔ یہ عضلہ بازو کے پورے پچھلے عظمی لفی درجی کو بھرے ہوئے ہے یہ ایک لمبے سرے کے ذریعہ اسکیپولا سے اور دو نسبتاً چھوٹے جانبی اور وسطانی سروں کے ذریعے ہیومرس سے اٹھتا ہے۔ تینوں سروں کے لحمی ریشے ایک مشترک وتر میں مل جاتے ہیں۔ جو النا کے اولی کرینن کی دریی سطح میں ختم ہوتا ہے۔ عضلہ کے سطحی حصہ کا بڑا حصہ عضلہ کے لمبے اور جانبی سروں سے بنتا ہے۔ وسطانی سرا 113
عمقی ہوتا ہے۔ اور اس کا صرف تھوڑا سا حصہ مشترک وتر منتھے کے ہر دو طرف بازو کے بعیدی حصے میں سطح کے قریب دکھائی دیتا ہے۔

ٹرائی سپس کا لمبا سرا ایک چپٹے وتر کے ذریعے ٹیریز مائنر اور سب اسکیپولیرس عضلوں کے درمیانی فاصلے میں (تصویر 24 صفحہ 46) اسکیپولا کے اگزلری بارڈر کے بالائی حصے پر ایک کھردرے تکون نشان اور اس کی نک کے زیرین رخ سے اٹھتا ہے۔

ہیومرس والے دو سرے ہیومرس کے پچھلے رخ سے اٹھتے ہیں۔ اور اگر یہ یاد ہو کہ ریڈیل نرو کے سلکس سے کوئی ریشے نہیں نکلتے۔ اور یہ کہ یہ سلکس اُن دو سروں کے مبداؤں کے درمیان حائل ہے تو ان کے تعلقات آسانی سے سمجھ میں آجائینگے۔ تقطیع کار کو چاہیے۔ کہ ایک ہیومرس ہڈی لے۔ اور پہلے ریڈیل نرو کے سلکس کو پہچان کر ٹرائی سپس کے ہیومرس والے سروں کے پیوست کے رقبوں کو ویسے ہی بنائے جیسے کہ تقطیع شدہ عضو میں ظاہر ہوئے ہیں۔

ٹرائی سپس کا جانبی سرا ریڈیل نرو کے سلکس سے قریب تر ہیومرس کے جسم کے جانبی اور پچھلے رخ 114
سے اٹھتا ہے۔ یہ ایک لائن کے ساتھ ساتھ جو بعیدی رخ میں ٹیریز مائنر کے منتھے سے ریڈیل نرو کے سلکس کے قریبی کنارے تک واقع ہے۔ شروع ہوتا ہے لیکن یہ کچھ ریشے ردا کے ایک اس مضبوط پل

CC-0. In Public Domain. Gurukul Kangri Collection, Haridwar

Digitized by Arya Samaj Foundation Chennai and eGangotri

یا کمان سے بھی حاصل کرتا ہے۔ جو اس سلکس کے آر پار واقع ہے۔ اور پروفنڈا بریکی آئی آرٹری اور ریڈیل نرو کی حفاظت کرتی ہے۔ اِس کمان کی طاقت اور مقام کا اندازہ چاقو کے دستہ کو ریڈیل نرو کے سلکس میں بعیدی اور جانبی رُخ اور ٹرائی سیپس کے جانبی سرے کے نیچے ریڈیل نرو اور آرٹری کے گذر کے ساتھ ساتھ ڈالنے سے ہو سکتا ہے۔ اپنے بعیدی سرے کے ذریعے یہ کمان لیٹرل انٹرمسکولر سپٹم سے ملی ہوئی ہے۔ ٹرائی سیپس کا وسطانی سر ریڈیل نرو کے سلکس سے بعید واقع ہے۔ اِس کا قریبی سرا چونچ نما اور نوکدار ہے ٹیریز میجر کے منتہیٰ کے بعیدی سرے کے قریب واقع ہے۔ اس کا مبدا ریڈیل نرو کے سلکس کے ہیومرس کے جانبی کنارے کی طرف گزرنے کے ساتھ ساتھ بتدریج چوڑا ہوتا جاتا ہے۔ اور بازو کے بعیدی ثلث میں تو یہ ہیومرس کی پچھلی سطح پر جانبی کنارے سے وسطانی کنارے تک چھا جاتا ہے (تصویر 48)۔ میڈیل انٹرمسکولر سپٹم کی پچھلی سطح اور لیٹرل انٹرمسکولر سپٹم کی نظیری سطح کے بعیدی حصے سے اس کی ابتدا ہوتی ہے۔ اس لئے ٹرائی سیپس کے وسطانی سرے کا مبدأ ہڈی کی پچھلی سطح پر بہت کچھ ویسا ہی ہے جیسا کہ بریکی ایلس کا اس کی اگلی سطح پر۔

اب تقطیع کار ٹرائی سیپس کے مشترکہ وترِ منتہیٰ کا مطالعہ کرے۔ لمبا اور جانبی سر ایک چوڑے چپٹے وتر میں ختم ہوتے ہیں۔ جو اولکرنین کی قریبی سطح کے پچھلے حصے میں ختم ہوتا ہے۔ اور ساتھ ہی جانبی طرف اس کا ایک مضبوط بڑھاؤ بشکل بازو کی ردا کو جاتا ہے۔ جہاں پر یہ ردا اینکونیس عضلے کو ڈھانکتی ہے۔ وسطانی سرے کے چھوٹے چھوٹے لحمی ریشے زیادہ تر وترِ مشترک کی عمیق سطح میں ختم ہوتے ہیں لیکن ایک بڑی تعداد براہِ راست اولکرنین میں چپک جاتی ہے۔ اور عمیق ریشوں میں سے چند کہنی کے جوڑ کے کیسہ کے پچھلے ڈھیلے حصے سے مل جاتے ہیں۔ موخرالذکر ریشوں کو بعض اوقات سب اینکونیس کے نام سے ایک علٰحدہ عضلہ بیان کرتے ہیں۔ ٹرائی سیپس کو ریڈیل نرو کی شاخیں سپلائی ہیں۔ یہ عضلہ کہنی کے جوڑ کا پسارو اور بازو کا نزداؤ ہے۔

115

تقطیع۔ ریڈیل نرو اور پروفنڈا آرٹری کو پورے طور پر نمایاں کرنے کے لئے ٹرائی سیپس کے جانبی سرے کو کاٹنا ضروری ہے۔ چاقو کے دستہ کو ریڈیل نرو کی تجویف کے ساتھ ساتھ اور عضلہ کے نیچے ڈالو تو چاقو کا دستہ اس سیدھ کو ظاہر کرے گا جس میں عضلہ کا جانبی سر کٹنا چاہئے۔ نرو اور اس کی شاخوں اور پروفنڈا بریکی آئی آرٹری کو جو کہ وہ تجویف میں واقع ہیں صاف کرنے کے علاوہ اور تقطیع کی ضرورت نہیں۔

ریڈیل نرو۔ یہ عصبہ بریکیل پلیکسس کے پوسٹیریر کارڈ میں سے دو سب اسکیپولر نروز۔ تھوریکو

CC-0. In Public Domain. Gurukul Kangri Collection, Haridwar

Digitized by Arya Samaj Foundation Chennai and eGangotri

CC-0. In Public Domain. Gurukul Kangri Collection, Haridwar

Digitized by Arya Samaj Foundation Chennai and eGangotri

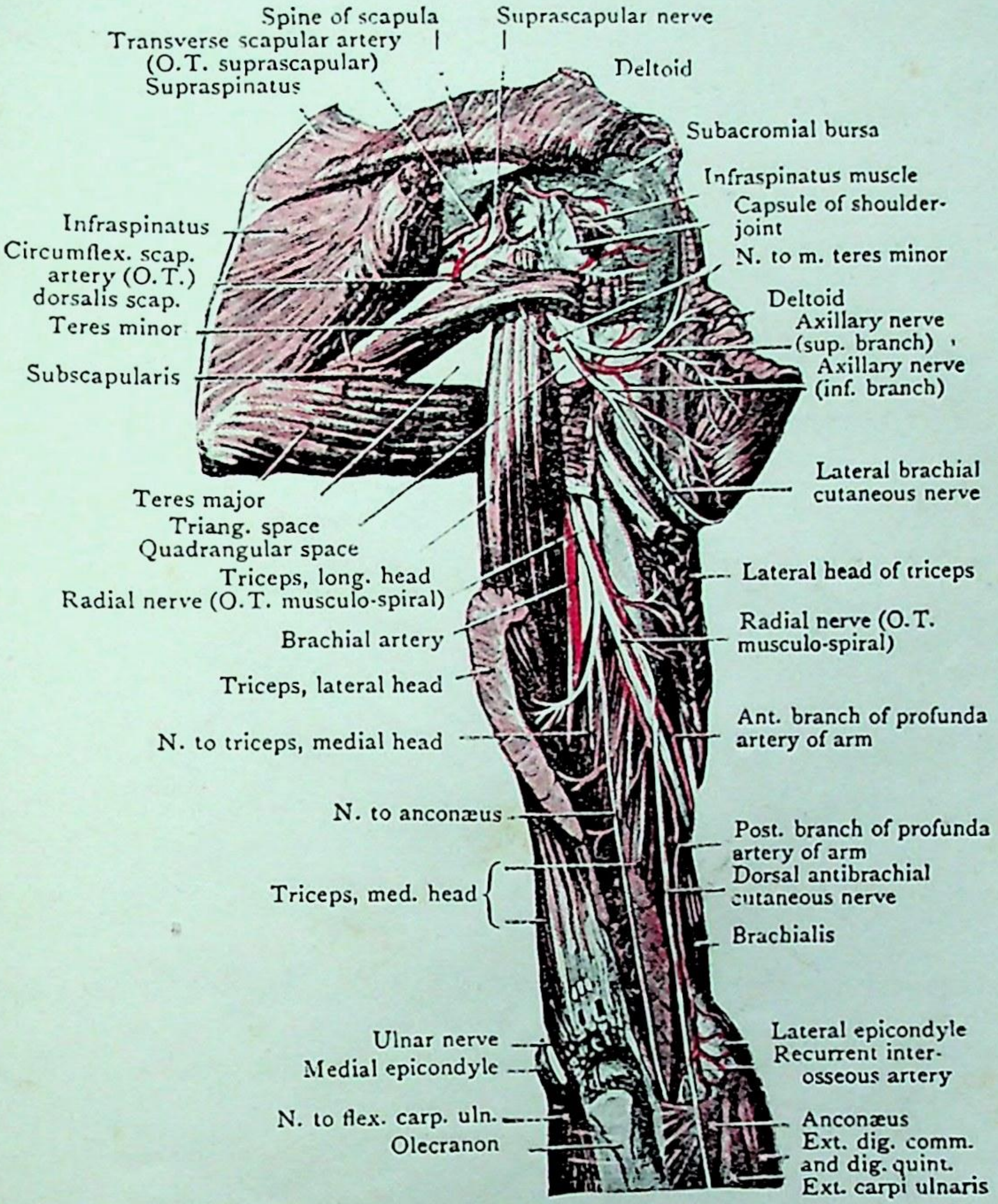

FIG. 49.—Dissection of the dorsal aspect of the Arm. The lateral head of the Triceps has been divided and turned aside to expose the sulcus on the Humerus for the radial nerve.

CC-0. In Public Domain. Gurukul Kangri Collection, Haridwar

Digitized by Arya Samaj Foundation Chennai and eGangotri

ڈارسل نرو اور اگزلری نرو اگزلا میں نکلنے کے بعد اس کا سیدھا سلسلہ ہے۔ شروع میں ریڈیل نرو اگزلری آرٹری کے بعیدی حصے اور بریکیل آرٹری کے قریبی حصے کے پیچھے بعیدی رُخ گزرتا ہے۔ مگر جلد ہی بازو کے اگلے حصے کو چھوڑ کر پروفنڈا بریکی آئی آرٹری سمیت پیچھے کی طرف مڑ کر ٹرائی سپس کے دونوں سروں کے درمیانی فاصلہ میں داخل ہوتا ہے۔ اور ریڈیل نرو کی کھالی میں پہنچ جاتا ہے۔ وہاں یہ ٹرائی سپس کے جانبی سرے کے اوجھل ہیومرس کے جسم کی پشت کے گرد گھومتا ہے۔ اور جانبی کے جانبی طرف لیٹرل انٹرمسکولر سیپٹم کو چھید کر بازو کے اگلے درجے میں داخل ہوتا ہے۔ جہاں اس کو پہلے نکالا جا چکا ہے۔ یہاں یہ عمیق ہوتا ہے۔ اور اس فاصلہ میں واقع ہے۔ جس کے وسطانی جانب بریکی ایلس اور جانبی طرف بریکیو ریڈی ایلس اور ایکسٹنسر کارپائی ریڈی ایلس لانگس (extensor carpi radialis longus) واقع ہیں اور ہیومرس کے لیٹرل ایپی کنڈائل کے لول پر دو اختتامی شاخوں یعنی سطحی اور عمیق میں تقسیم ہو کر ختم ہو جاتا ہے (۱) سب اسکیپولیرس۔ لیٹسی مس ڈار سائی۔ ٹیریز میجر اور ٹرائی سپس کے لمبے سرے جو اس کو پیچھے سہارا دیتے ہیں۔ اور اگزلری اور بریکیل شریانوں کے درمیان جو اس کے آگے واقع ہیں (۲) ٹرائی سپس کے لمبے اور وسطانی سروں کے درمیان (۳) ریڈیل نرو کے سلکس میں ہڈی اور ٹرائی سپ کے جانبی سرے کے درمیان (۴) اس فاصلہ میں جس کے وسطانی جانب بریکی ایلس اور جانبی طرف بریکیو ریڈی ایلس اور ایکسٹنسر کارپائی ریڈی ایلس لانگس واقع ہیں۔

ریڈیل نرو سے نکلنے والی شاخیں عضلی۔ جلدی مفصلی اور اختتامی ہوتی ہیں۔

جلدی شاخیں تعداد میں دو ہیں۔ اور ان کا پہلے مطالعہ ہو چکا ہے۔ وہ یہ ہیں۔

(۱) بازو کا پوسٹیریر کوٹینیس عصب (۲) اور (۳) پیش بازو کے ڈارسل کوٹینیس اعصاب۔ 116

عضلی شاخیں ٹرائی سپس کے تینوں سروں۔ اینکونیس بریکی ایلس کے جانبی ریشوں۔ بریکیو ریڈی ایلس۔ اور ایکسٹنسر کارپائی ریڈی ایلس لانگس کو رسد اتی ہیں۔ آخری تین مذکور عضلوں والی شاخیں عصب کے تنے سے اس کے لیٹرل انٹرمسکولر سیپٹم کو چھیدنے کے بعد نکلتی ہیں۔ ٹرائی سپس کے 117
وسطانی سرے والی شاخوں میں سے ایک لمبا نازک عصب ہے۔ جس کو بازو میں النر نرو کے ساتھ ہونے کی وجہ سے النر کولیٹرل نرو کہتے ہیں۔ اینکونیس والی شاخ ایک لمبا نازک شاخچہ ہے جو اینکونیس (تصویر 49) تک پہنچنے کے لئے ٹرائی سپس کے وسطانی سرے کی ساخت میں سے گزرتا ہے۔

اختتامی شاخیں سطحی شاخ پر جو ایک بالکل جلدی عصب ہے اور عمیق شاخ پر مشتمل ہیں۔ جو ڈارسل انٹراسیس (interosseous) بنکر پیش بازو کے پچھلے میں پہنچتا ہے۔ اور پیش بازو کے پچھلے رُخ

CC-0. In Public Domain. Gurukul Kangri Collection, Haridwar

Digitized by Arya Samaj Foundation Chennai and eGangotri

کے عضلوں اور ریڈیو کارپل جائنٹ کو رسد آتا ہے۔ ان اعصاب کا تعاقب آئندہ ہوگا۔

پروفنڈا برکی آئی آرٹری۔ یہ پہلے دیکھا جا چکا ہے۔ کہ یہ آرٹری ٹیریز میجر عضلہ کے نچلے کنارے سے ۲۵ ملیمیٹر بعید برکیل تنے سے نکلتی ہے۔ یہ ریڈیل نرو کے ساتھ ساتھ جاتی ہے۔ اور اس کے تعلقات ٹرائی سیپس کے تینوں سروں اور ریڈیل نرو کی تجویف کے ساتھ بالکل وہی ہیں۔ جو اس عصب کے ہیں۔ لیٹرل انٹرمسکولر سپٹم تک پہنچنے سے پہلے یہ دو اختتامی شاخوں اگلی اور پچھلی میں تقسیم ہو جاتی ہے۔ اگلی چھوٹی شاخ ریڈیل نرو کے ہمراہ سپٹم میں سے گزرتی ہے اور اس کے ساتھ ساتھ بعیدی رُخ میں ہیومرس کے لیٹرل ایپی کنڈائل کے اگلے رخ تک جاتی ہے۔ جہاں یہ ریڈیل ریکرنٹ آرٹری کے ساتھ وصل پاتی ہے۔ پچھلی بڑی شاخ لیٹرل انٹرمسکولر سپٹم کی پچھلی سطح پر نیچے کو جاتی ہے۔ اور ہیومرس کے لیٹرل ایپی کنڈائل کی پشت پر انٹر آسیس ریکرنٹ آرٹری کے ساتھ وصل پاتی ہے شاخیں جو پروفنڈا برکی آئی آرٹری سے نکلتی ہیں۔ زیادہ تر ٹرائی سیپس کے تینوں سروں میں پھیلتی ہیں ایک شاخچہ قریبی رُخ عضلہ کے لمبے اور جانبی سروں کے درمیان آتا ہے اور ہیومرس کی پوسٹیریر سرکمفلیکس آرٹری کے ساتھ وصل پاتا ہے۔ اس طرح ایگزلری اور برکیل کے نظاموں میں ایک تعلق قائم ہو جاتا ہے۔

تقطیع۔ اب النر نرو کا تعاقب معہ سوپیریر النر کولیٹرل آرٹری اور نازک النر کولیٹرل نرو کے بخوبی ہو سکتا ہے۔ جبکہ یہ بعیدی رُخ میں میڈیل انٹرمسکولر سپٹم کے پچھلے رُخ پر سے گزرتی ہیں۔ یہ ٹرائی سیپس کے وسطانی سرے کے لحمی ریشوں کی ایک تیلی تہ سے ڈھکی ہوتی ہیں۔ انفیریر النر کولیٹرل آرٹری کی پچھلی شاخ کی تقطیع بھی اس حصہ میں ہونی چاہیئے جہاں وہ میڈیل سپٹم کو چھید چکی ہے۔ عموماً ایک آڑا وصل پاؤ شاخچہ اس عرق 118
سے پروفنڈا برکی آئی آرٹری کے پچھلے حصے تک جاتا ہے۔ یہ شاخچہ ہیومرس کے پچھلے رخ پر کہنی کے جوڑ کے عین قریب واقع ہوتا ہے۔ اور اولی کرینن سے تھوڑا فاصلہ قریب ٹرائی سیپس کو قطع کرنے سے نمایاں ہو سکتا ہے۔ اسی وقت ٹرائی سیپس کے وسطانی سرے کے لحمی ریشوں کا ملاحظہ ہونا چاہیئے۔ جو کہنی کے جوڑ کے کیسہ کے پچھلے حصے میں ختم ہوتے ہیں۔ اور سب اینکونیس عضلہ بناتے ہیں۔ آخر میں ٹرائی سیپس کے بعیدی حصے کو کہنی کے جوڑ پر سے اٹھاؤ۔ اور ایک چھوٹی شحمی پھٹک۔ کو تلاش کرو۔ جو ٹرائی سیپس کے وتر کی عمقی سطح اور اولیکرینن کے قریبی رُخ کے اگلے حصے کے درمیان واقع ہے۔ پھر میڈیل اور لیٹرل انٹرمسکولر سپٹا کو دوہرا جواب پورے طور پر نمایاں ہیں۔

میڈیل اور لیٹرل انٹرمسکولر سپٹا۔ میڈیل انٹرمسکولر سپٹم زیادہ مضبوط ہے یہ ٹرائی سیپس کے وسطانی

CC-0. In Public Domain. Gurukul Kangri Collection, Haridwar

Digitized by Arya Samaj Foundation Chennai and eGangotri

سرے کے وسطانی حصے کو بریکی ایلس سے علیحدہ کرتا ہے جو دونوں اس سے چپکے رہتے ہیں اور ایک مضبوط پردے کی شکل میں میڈیل ایپی کنڈائل سے لیکر کاریکو بریکی ایلس کے منتہے تک پھیلتا ہے اس سے آگے کم نمایاں ہوجاتا ہے۔ لیکن اس کا پتہ قریبی رُخ میں انٹرٹیوبرکولر سلکس کے وسطانی لب کے زیرین حصے تک لگایا جاسکتا ہے کاریکو بریکی ایلس کے منتہے کے یبول پر النر نرو اور سوپیریر النر کولیٹرل آرٹری جو اس کے پیچھے میڈیل ایپی کنڈائل تک جاتے ہیں اس کو چھیدتے ہیں۔ میڈیل ایپی کنڈائل سے تھوڑا فاصلہ اوپر انفیریر النر کولیٹرل آرٹری کی پچھلی شاخ اس کو چھیدتی ہے۔

لیٹرل انٹرمسکولر سیٹم میڈیل سے زیادہ کمزور ہے یہ لیٹرل ایپی کنڈائل سے ڈلٹائڈ عضلہ کے منتہے تک جس میں یہ مل جاتا ہے۔ پھیلا ہوا ہے اور یہ ٹرائی سیپس کے وسطانی سرے کے جانبی حصے کو جو اس کی پچھلی سطح سے چپکا ہوا ہے۔ بریکی ایلس کے بالائی جانبی حصے بریکیو ریڈی ایلس۔ اور اکسٹنسر کارپائی ریڈی ایلس لانگس سے علیحدہ کرتا ہے۔ جو اس کی اگلی سطح سے اٹھتے ہیں۔ بازو کے درمیانی اور بعیدی ثلثوں کے ملاپ پر اس کو ریڈیل نرو اور پروفنڈا آرٹری کی اگلی شاخ چھیدتی ہیں۔ جو بعد میں اس کے اگلے رخ کے ساتھ ساتھ اور وسطانی جانب بریکی ایلس اور جانبی طرف بریکیو ریڈی ایلس اور اکسٹنسر کارپائی ریڈی ایلس کے درمیان نیچے کو جاتی ہیں۔

کاندھے کا جوڑ

جب ان ساختوں کا امتحان ہوچکے۔ جو بازو میں واقع ہیں۔ تو کاندھے کے جوڑ کی تقطیع 119
شروع ہونی چاہئیے۔ تاکہ رباطوں کا امتحان اُن کے بہت زیادہ سوکھ جانے سے پہلے ہوسکے۔

یہ جوڑ ڈائی آرتھروڈیل (diarthrodial) یا کامل متحرک جوڑوں کے اِن آرتھروڈیل (enarthrodial) اگیند پیالی جوڑ کے ماتحت گروہ سے تعلق رکھتا ہے۔ پیالی اسکیپولا کی گلینائڈ کیویٹی سے بنتی ہے۔ اور گیند ہیومرس کے گول سرے۔

جسم کے کسی جوڑ میں حرکات اپنی خصوصیت کے لحاظ سے ایسے بے روک اور ایسے مختلف طرح کے نہیں ہوتے جیسے کاندھے کے جوڑ میں ہوتے ہیں۔ اور یہ بات ان کثیر افعال نے ضروری کردی ہے۔ جو اس جارحۂ بالا سے انجام پاتے ہیں۔ آزادی حرکت دو طریقوں سے حاصل ہوتی ہے (۱) گلینائڈ کیویٹی کی

CC-0. In Public Domain. Gurukul Kangri Collection, Haridwar

Digitized by Arya Samaj Foundation Chennai and eGangotri

120 چھوٹی جسامت اور اتھلاپن کے مقابلہ میں ہیومرس کے سر کی بڑی جسامت سے (۲) ہیومرس کو اسکیپولا سے ملانے والی رباطی ساختوں کے بہت ڈھیلا ہونے سے ۔ ممکن ہے ۔ کہ بادی النظر میں ان اسباب کی موجودگی سے جو اس جوڑ کی حرکات کو اس بڑی وسعت میں ہونے دیتے ہیں ۔ ہم کو اس جوڑ کی استواری میں شک پڑے واقعی اس جوڑ کی طاقت نہ تو عظمی سطحوں کے ایک دوسرے سے ملے رہنے پر منحصر ہے ۔ اور نہ رباطوں کی مضبوطی پر ۔ اس کا انحصار (۱) ان طاقتور عضلوں پر ہے جو اس جوڑ کو خوب ڈھانکے ہوئے ہیں ۔ (۲) باہر نکلی ہوئی کاریکو اکرومیل آرچ پر جو ہیومرس کے سر کے لئے ایک ثانوی خانے کی طرح ہے ۔ اور مؤثر طور پر ہڈی کو اوپر کی جانب سرکنے سے روکتی ہے اور (۳) کرۂ ہوائی کے دباؤ پر جو درمقابل سطحوں کو ایک دوسری سے ملا ہوا رکھنے میں زبردست اثر رکھتا ہے ۔

نیچے تھوڑے سے رقبہ کے سوا سب طرف ڈھیلا رباطی کیسہ جو کاندھے کے جوڑ کو ملفوف کرتا ہے ۔ ان عضلوں کے اوپر لگا ہوا ہے جن کے وتر اس سے کم و بیش ملے ہوئے ہیں اوپر کی جانب اس کو سوپرا اسپائی نیٹس ڈھانکتا ہے ۔ پیچھے انفرا اسپائی نیٹس اور ٹیریز مائنر اس سے لگے ہوئے ہیں ۔ اور سامنے سب اسکیپولیرس ہے ۔ نیچے کیسہ کو تھوڑی دور تک یہ عضلے سہارا نہیں دیتے اور یہاں یہ ایک بل کی شکل میں عضو
121 کی معمولی گری ہوئی رکھت میں نیچے کو بڑھا رہتا ہے (تصاویر 50,53) لیکن جب بازو ہٹایا جاتا ہے بل مٹ جاتا ہے اور ہڈی کا سر کیسہ کے زیریں حصے پر ٹک جاتا ہے جو اب جزوی سہارا ان دو عضلوں سے لیتا ہے جو اس کے نیچے تنے ہوئے ہوتے ہیں ۔ یعنی ٹرائی سیپس کا لمبا سرا اور ٹیریز میجر پھر بھی اس حصے کو جوڑ کا کمزور ترین حصہ شمار کرنا چاہیے ۔ اور اسی سبب سے ہیومرس کے سر کی اکھڑن نیچے کی جانب اگزلا میں کیسہ کے زیریں حصے میں سے ہو کر ایک کثیر الوقوع حادثہ ہے ۔ جب جوڑ اکھڑتا ہے تو اگزلری عروق اور عصب جو کیسہ کے قریب واقع ہیں ۔ مجروح ہو سکتے ہیں ۔

تقطیع ۔ کاندھے کے جوڑ کا کیسہ ان عضلوں کے لوٹے جانے سے جو اس کے اگلے ۔ بالائی ۔ اور پچھلے رخوں سے بلا واسطہ لگے ہوئے ہیں ۔ نمایاں ہو چکا ہے ۔ اور سب اسکیپولیرس عضلہ کا معائنہ ہو چکا ہے کیسہ کو زیادہ وضاحت کے ساتھ نمایاں کرنے کے لئے اگزلری عروق اور اعصاب کار یکائڈ پر اس سے کھول لو کاریکو بریکی الیس کے وتر مبدا اور بائی سیپس بریکی آئی کے چھوٹے سرے کو کاٹو ۔ اور ان عضلوں کو نیچے کی طرف ہٹا دو ٹیریز میجر کو اس کے وسط کے قریب اور ٹرائی سیپس کے لمبے سر کو ۲۵ ملیمیٹر (ایک انچ) اس کے مبدا سے دور کاٹو اور دونوں عضلوں کو ایک طرف ہٹاؤ ۔ قطع شدہ سب اسکیپولیرس ۔ سوپرا اسپائی نیٹس ۔ انفرا اسپائی

CC-0. In Public Domain. Gurukul Kangri Collection, Haridwar

Digitized by Arya Samaj Foundation Chennai and eGangotri

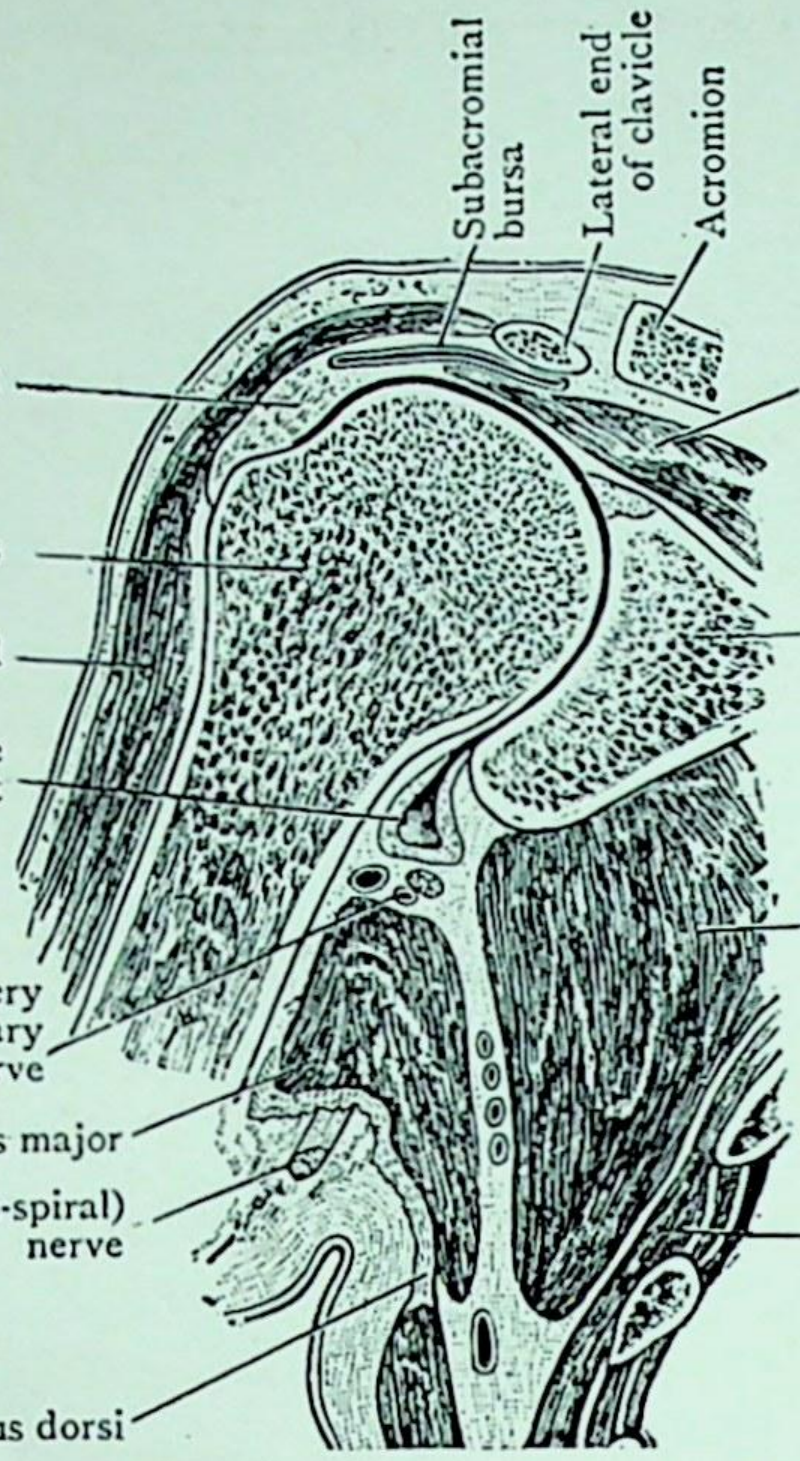

FIG. 50.—Frontal or vertical transverse section through the Left Shoulder-joint. (Viewed from behind.)

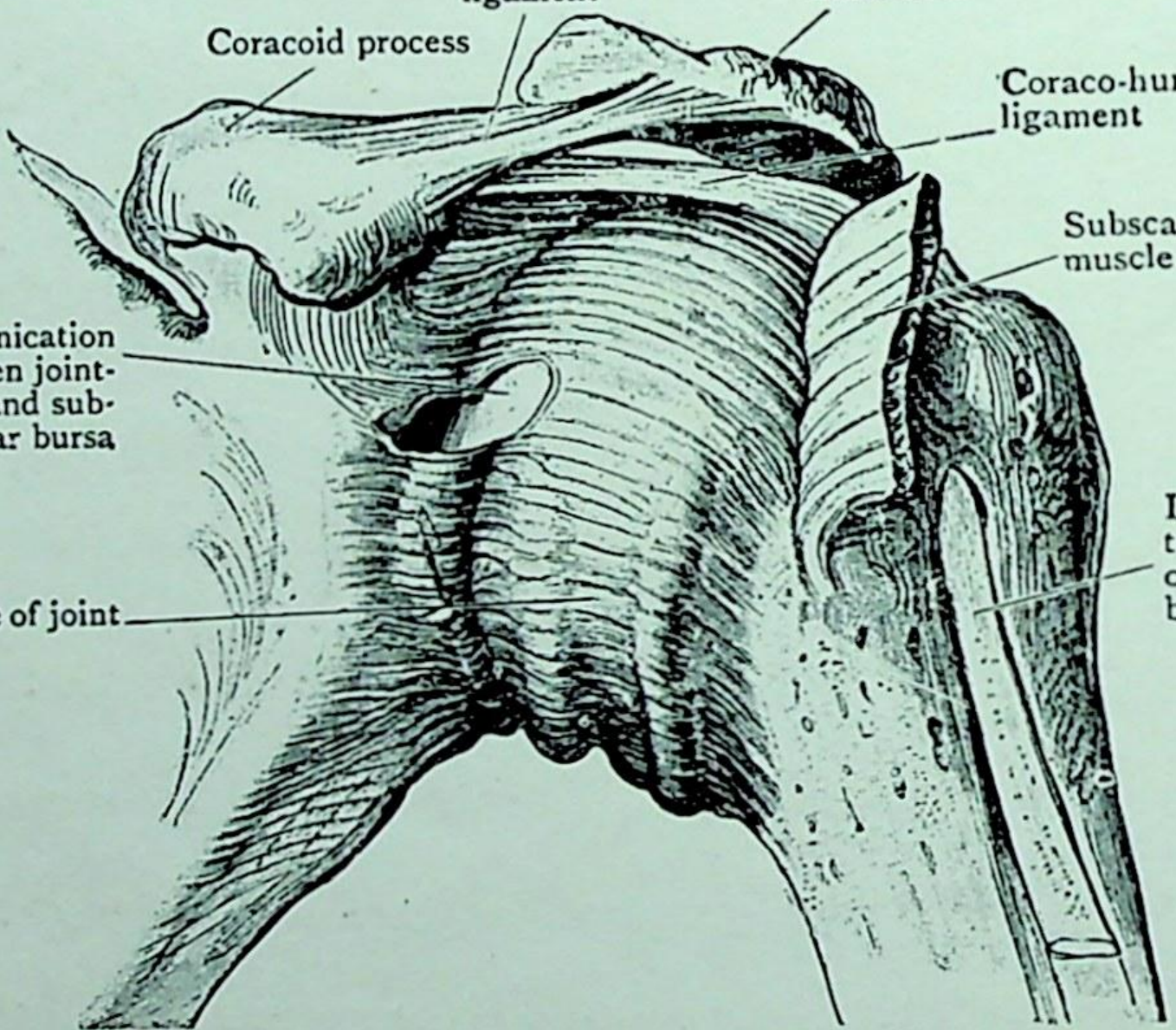

FIG. 51.—Shoulder-joint as seen from the front.

CC-0. In Public Domain. Gurukul Kangri Collection, Haridwar

Digitized by Arya Samaj Foundation Chennai and eGangotri

CC-0. In Public Domain. Gurukul Kangri Collection, Haridwar

Digitized by Arya Samaj Foundation Chennai and eGangotri

CC-0. In Public Domain. Gurukul Kangri Collection, Haridwar

Digitized by Arya Samaj Foundation Chennai and eGangotri

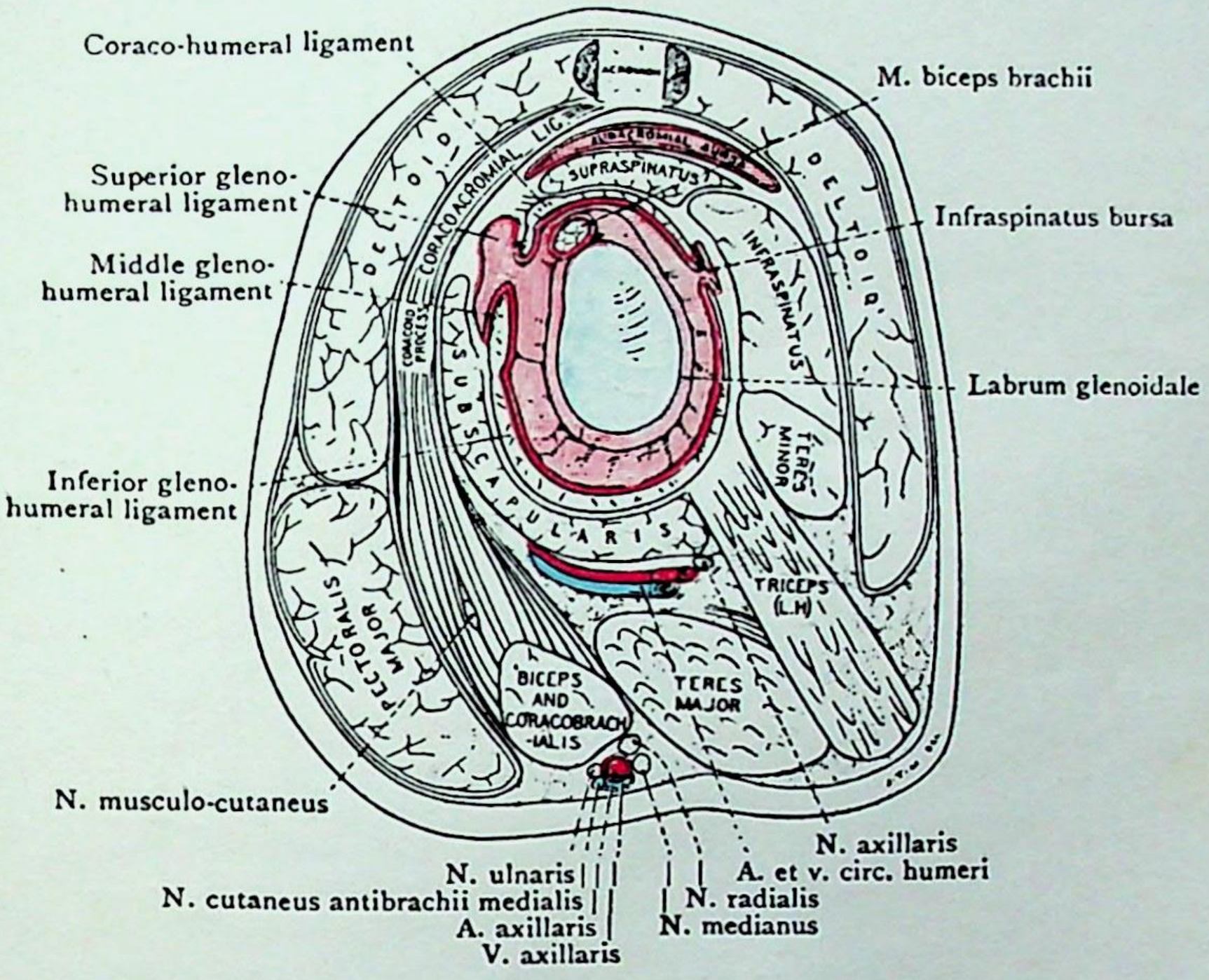

FIG. 52.—Semi-diagrammatic representation of a dissection of a Sagittal section through the Right Shoulder. The subscapular bursa is shown connected with the cavity of the joint between the superior and middle gleno-humeral bands of the articular capsule.

CC-0. In Public Domain. Gurukul Kangri Collection, Haridwar

Digitized by Arya Samaj Foundation Chennai and eGangotri

نٹس اور ٹیریز مائنر عضلوں کو ایک طرف ہٹاؤ۔ دیکھو کہ جب سوپرا اسپائی نیٹس انفرا اسپائی نیٹس۔ اور ٹیریز مائنر کیسہ کے بالائی اور پچھلے حصے کو ڈھانکے ہوئے ہوتے ہیں۔ تو سوپرا اسپائی نیٹس کے اگلے کنارے اور سب اسکیپولیرس کے بالائی کنارے کے درمیان ایک چھوٹا سا وقفہ موجود ہوتا ہے۔ اس وقفہ میں سب اکرومیل برسا کیسہ سے کے ساتھ تعلق رکھتا ہے۔ اور کبھی کبھی لیکن بہت شاذ ایک راستہ درجک کے جوف اور جوڑ کے جوف کے درمیان ہوتا ہے۔ دوبارہ اس درجک کا معائنہ کرو جو سب اسکیپولیرس اور کیسہ کے کے اگلے رُخ کے درمیان واقع ہے۔ اور یہ دیکھو کہ کاریکائڈ پراسس کی جڑ کے قریب اس میں وہ سوراخ واقع ہے جس میں سے ہو کر جوڑ کے جوف تک راستہ ہے۔ کیسہ کی بیرونی سطح کو خوب صاف کرو۔ کیسہ کے ڈھیلے پن پر غور کرو۔ اور گلینائڈ کیویٹی کے کنارے اور کاریکائڈ پراسس کی جڑ کے جانبی کنارے کے ساتھ اس کے تعلقات کی صراحت کرو۔

کاندھے کے جوڑ کے رباط یہ ہیں:۔

مفصلی کیسہ

کاریکو ہیومرل لیگامنٹ۔

سوپیریر گلینو ہیومرل لیگامنٹ۔

مڈل گلینو ہیومرل لیگامنٹ۔

انفیریر گلینو ہیومرل لیگامنٹ۔

گلینائڈل لیبرم۔

مفصلی کیسہ۔ مفصلی کیسہ کی ریشوی تہ کافی دبیز اور مضبوط جھلی ہوتی ہے
122 جو اس جوڑ کو چاروں طرف ڈھانکتی ہے۔ یہ گلینائڈ کیویٹی کے کنارے کے اردگرد اسکیپولا سے چپکی ہوئی ہے۔ لیکن ہڈی کے ساتھ بلاواسطہ صرف اوپر کے حصے میں۔ باقی حصے میں یہ گلینائڈ لیبرم کی بیرونی سطح میں مخلوط ہو جاتی ہے۔ جو اس کہفہ کی گہرائی کو بڑھانے کے لئے اس کے کنارے سے چپکی ہوتی ہے۔ جانبی طرف کیسہ ہیومرس کی اینا ٹومیکل نک اور ہیومرس کے ٹرانسورس لیگامنٹ سے جو انٹر ٹیوبر کولر سلکس کے بالائی سرے پر بڑے سے چھوٹے ٹیوبرکل تک آر پار جاتا ہے ریشوی تہ کے بالائی حصے کے ہیومرس کے ساتھ پیوست کا مقام ہیومرس کے سر کی مفصلی سطح کے بالکل قریب ہے۔ لیکن زیرین حصہ مفصلی سطح سے تھوڑا فاصلہ (۱۲-۱۶ ملیمیٹر) ہٹ کر چپکتا ہے۔ اسی واسطے اینا ٹومیکل نک کے زیرین حصے کا بہت بڑا حصہ
123 کیسہ کے ریشوی تہ کے اندر واقع ہے۔ اور زلابی تہ سے ڈھکا ہوا ہے۔ (تصویر 53)

CC-0. In Public Domain. Gurukul Kangri Collection, Haridwar

Digitized by Arya Samaj Foundation Chennai and eGangotri

جب تک کیسہ نہ کھل جائے یہ حصہ دکھائی نہیں دے سکتا۔

کیسہ کی ریشوی تہ کل مقامات پر مکمل نہیں ہوتی۔ اس کا سلسلہ دو۔ اور بعض اوقات تین یا چار سوراخوں کے ہونے سے ٹوٹ جاتا ہے اور جہاں ریشوی تہ کا جانبی کنارہ ہیومرس کے ٹرانسورس لیگامنٹ سے چپکا رہتا ہے۔ وہاں اس کنارے کے نیچے ایک سوراخ ہوتا ہے۔ زلابی تہ کے بڑھاؤ ان سوراخوں میں سے باہر آتے ہیں۔ جو موجود ہیں۔ سب سے بڑا سوراخ کاریکائڈ پراسس کی جڑ کے قریب کیسہ کے اگلے وسطانی حصے میں ہوتا ہے اور زلابی تہ کے اس بڑھاؤ سے جو اس میں سے نکلتا ہے۔ سب اسکیپولر درجک بنتی ہے۔ جو سب اسکیپولیرس کو کیسہ کے اگلے رُخ اور اسکیپولا کی نک کے اگلے رُخ سے علیحدہ کرتی ہے۔ تقطیع کار کو چاہیئے۔ کہ اس سوراخ کی حیثیت اور مقام کو غور سے دیکھے۔ کیونکہ جب جوڑ اکھڑتا ہے۔ تو بعض وقت ہیومرس کا سر کیسہ کے زیریں حصے کی بجائے اس میں سے باہر نکلتا ہے۔

دوسرا مستقل سوراخ وہ ہے۔ جو انٹر ٹیوبرکولر سلکس کے بالائی سرے میں ہیومرس کے 124
ٹرانسورس لیگامنٹ کے نیچے واقع ہے۔ یہ سامنے والے سوراخ سے بہت چھوٹا ہے اور اس میں سے بائی سپس کا لمبا سر اگزرتا ہے۔ جو گلینائڈ کیویٹی کے راس سے اٹھتا ہے۔ یہ وتر زلابی تہ کے ایک نلی جیسے بڑھاؤ میں لملفوف ہے جو اسکو گھیرتا ہے اور انٹر ٹیوبرکولر سلکس کا استر بناتا ہے (تصویر 53) کبھی کبھی ریشوی تہ میں ایک تیسرا سوراخ ملتا ہے۔ جب یہ موجود ہو۔ تو یہ سوراخ کیسہ کے پچھلے جانبی حصے میں واقع ہوتا ہے۔ اور زلابی تہ اس میں سے نکل کر انفرا اسپائی نیٹس کے اوجھل ایک درجک بناتی ہے (تصویر 52) اس سے بھی زیادہ شاذ سب اکرومیل درجک اور اس جوڑ کے جوف میں ایک سوراخ کے ذریعہ راہ ہوتی ہے۔ جو سوپرا اسپائی نیٹس اور سب اسکیپولیرس عضلوں کے درمیان واقع ہوتا ہے۔ چار مقامات پر کیسہ کی ریشوی تہ کو ریشوں کے طولانی بند دبیز بناتے ہیں۔ جو اسکیپولا سے ہیومرس تک جاتے ہیں ان دبیز حصوں میں سے ایک کاریکو ہیومرل لیگامنٹ نامی باہر سے دکھائی دے سکتا ہے۔ دوسرے تینوں گلینو ہیومرل رباط کیسہ کی ریشوی تہ کی اندرونی سطح کے دبیز شدہ حصے ہیں اور صرف جوڑ کے اندر سے دیکھے جا سکتے ہیں۔

کاریکو ہیومرل لیگامنٹ۔ یہ لیگامنٹ جوڑ کے بالائی رُخ پر واقع ہے۔ یہ ایک بڑا مضبوط چوڑا بند ہے جو کہ دبیش کیسہ سے پوری طرح ملا ہوا رہتا ہے۔ قریبی رُخ یہ اسکیپولا کے کاریکائڈ زائدے کی جڑ اور جانبی کنارے میں جما ہوا ہوتا ہے۔ اور وہاں سے ٹیڑھے بعیدی اور جانبی رخ

CC-0. In Public Domain. Gurukul Kangri Collection, Haridwar

Digitized by Arya Samaj Foundation Chennai and eGangotri

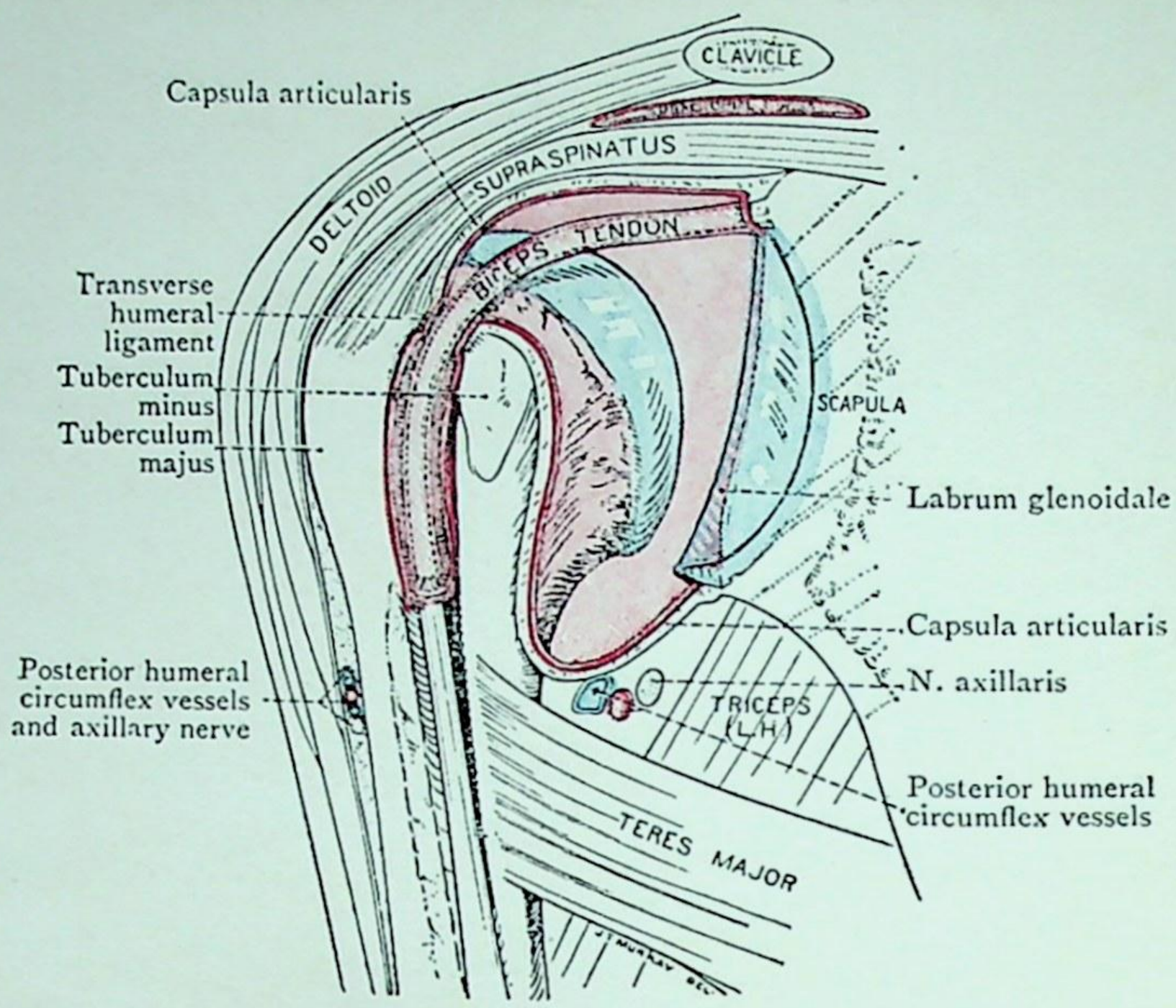

FIG. 53.—Diagram of a Frontal Section of the Right Shoulder

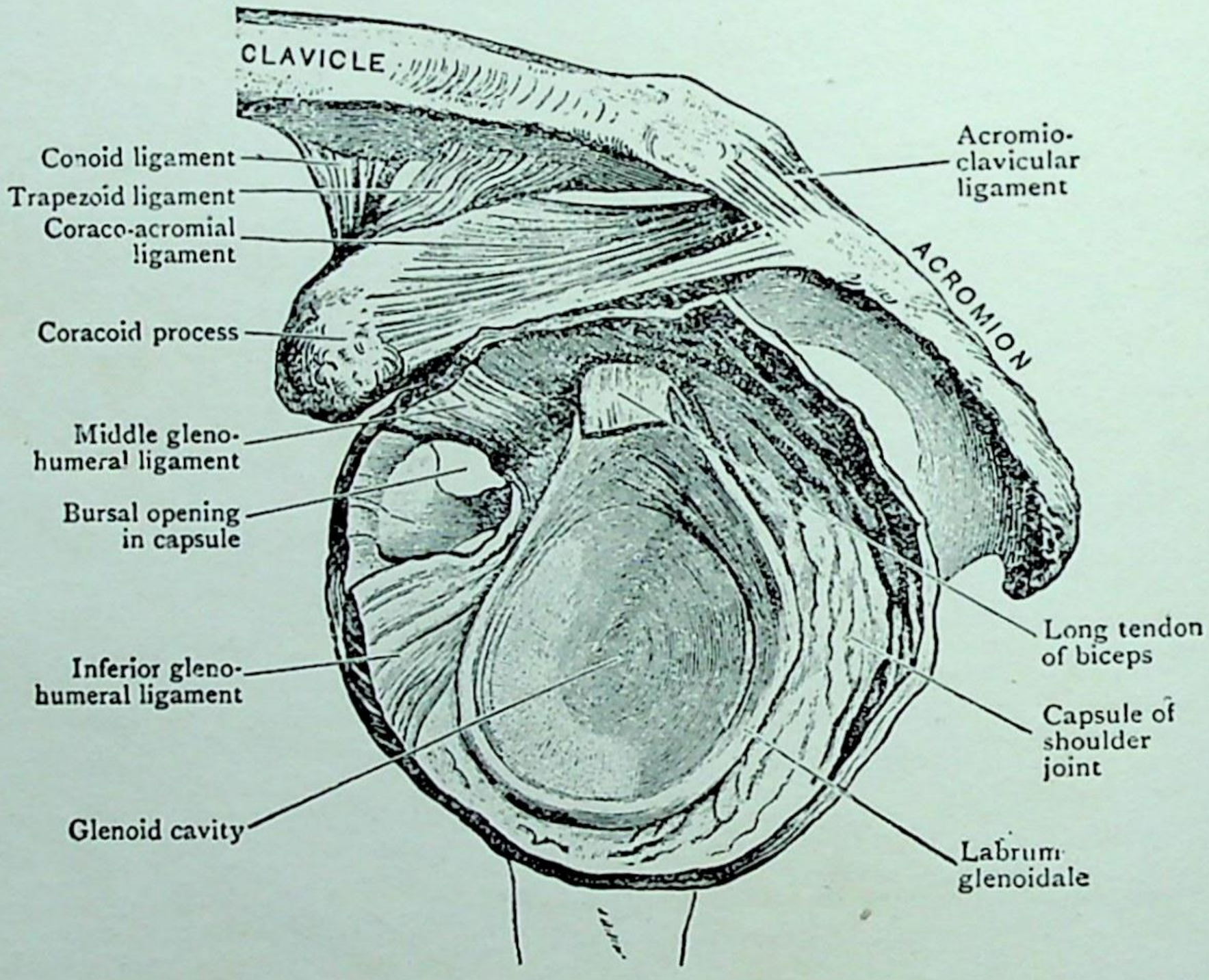

FIG. 54.—Shoulder-joint. The Articular Capsule has been cut across and the Humerus removed.

CC-0. In Public Domain. Gurukul Kangri Collection, Haridwar

Digitized by Arya Samaj Foundation Chennai and eGangotri

CC-0. In Public Domain. Gurukul Kangri Collection, Haridwar

Digitized by Arya Samaj Foundation Chennai and eGangotri

CC-0. In Public Domain. Gurukul Kangri Collection, Haridwar

Digitized by Arya Samaj Foundation Chennai and eGangotri

PLATE V

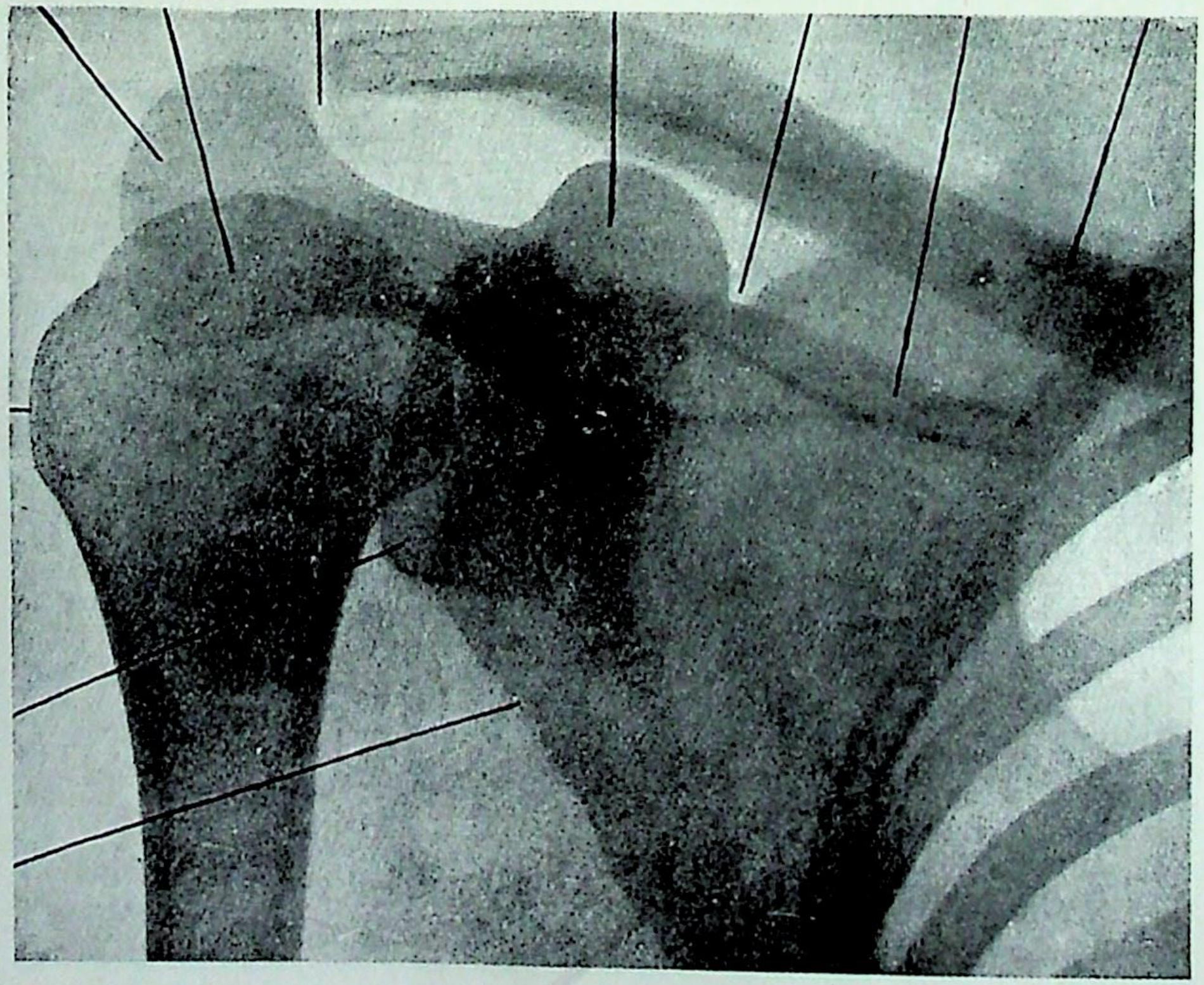

FIG. 55.—Radiograph of Shoulder Region with Arm by Side.

Note the relation of the acromion to the head and the greater tubercle of the humerus and compare with Figs. 56*a*, 56*b*.

CC-0. In Public Domain. Gurukul Kangri Collection, Haridwar

Digitized by Arya Samaj Foundation Chennai and eGangotri

میں گزر کر ہیومرس کے دونوں درنوں اور ٹرانسورس ہیومرل لیگامنٹ میں جو انٹرٹیوبرکولر سلکس کے بالائی
حصے پر ایک مضبوط کمان بناتا ہے۔ چپک جاتا ہے۔

گلینوہیومرل رباطیں - گلینوہیومرل رباطیں تین ہیں۔ ان کو دیکھنے کے لئے کیسہ
کے پچھلے حصے کو ایک کھڑے شگاف کے ذریعے کاٹنا ضروری ہے۔ اور ہیومرس کے سر کو یا تو ایک طرف
ہٹا دیا جائے۔ یا نکال دیا جائے۔ سوپیریر گلینوہیومرل رباط بائی سپس بریکی آئی کے لمبے سرے
کے وتر کے عین سامنے گلینائڈ کیویٹی کے کنارے سے اٹھتا ہے۔ اور ایک چھوٹے گڑھے تک جاتا ہے۔ جو
ہیومرس کے قریبی سرے پر انٹرٹیوبرکولر سلکس کی چوٹی کے بہت قریب واقع ہے۔ مڈل گلینوہیومرل رباط
اسکیپولا میں گلینائڈ کیویٹی کے اگلے کنارے کے کٹاؤ سے عین اوپر اور ہیومرس میں چھوٹے درنہ کے خطہ 125
میں چپکا ہوا ہے۔ اس کے اور سوپیریر گلینوہیومرل رباط کے درمیان جوڑ کو سب اسکیپولر برسا سے
ملانے والا سوراخ ہے۔ انفیریر گلینوہیومرل رباط ایک پنکھا نما دبیز حصہ ہے۔ یہ اپنے چھوٹے سرے
کے ذریعہ اسکیپولا میں گلینائڈ کیویٹی کے اگلے کنارے والے کے نیچے چپکا ہوا ہے۔ اور اپنے زیادہ چوڑے
سرے کے ذریعے ہیومرس کی نک میں ایک خط کے ساتھ ساتھ چپکا ہوتا ہے۔ جو لیسر ٹیوبرکل سے گریٹر ٹیوبرکل
تک جاتا ہے یہ کیسہ کے اس زیریں اور اگلے حصے کو مضبوط کرتا ہے۔ جو چوکون فضا کے اوپر واقع ہے۔

تقطیع۔ کیسہ کے رباط کو پورا کاٹ دو۔ بائی سپس بریکی آئی کے وتر کو کاٹو۔ اور اس کو کیسہ کے
انٹرٹیوبرکولر سوراخ میں سے کھینچکر دونوں ہڈیوں کو ایک دوسرے سے علحدہ کرو۔

گلینائڈل لیبرم - یہ دبیز بندریشہ اور کری سے بنا ہے جو اسکیپولا کی گلینائڈ کیویٹی کے کنارہ
کو گھیرتا ہے اور اس کی کور سے چپکا ہوا ہے۔ یہ اسکیپولا کے مفصلی خانے کو گہرا تا اور بڑا بناتا ہے۔ اس 126
کے اس تعلق کا جو جوڑ کے کیسہ کے ساتھ ہے۔ اب مطالعہ ہو سکتا ہے۔ دو وتر بھی اس کے بہت قریب واقع
ہیں۔ یعنی ٹرائی سپس کا لمبا سرا نیچے اور بائی سپس بریکی آئی کا لمبا سرا اوپر۔

بائی سپس کا لمبا سرا - بائی سپس کے لمبے سرے کا وتر کاندھے کے جوڑ کی ترکیب میں ایک
اہم جزو ہے۔ ہیومرس کے دونوں درنوں کے درمیانی سوراخ میں سے ہو کر کیسہ میں داخل ہوتا
ہے اور ہڈی کے سر کے اوپر سے ہوتا ہوا گلینائڈ کیویٹی کے راس تک چلا جاتا ہے۔ اب کیسہ کے
ساتھ اس کے تعلقات کا معائنہ ہونا چاہیے۔ یہ وتر تین حصوں میں تقسیم ہوتا ہے۔ یعنے ایک بڑا درمیانی

CC-0. In Public Domain. Gurukul Kangri Collection, Haridwar

Digitized by Arya Samaj Foundation Chennai and eGangotri

حصہ جو اسکیپولا سے بالراست جا چپکتا ہے۔ اور دو چھوٹے ہم پہلو حصے جو ایک دوسرے سے متباعد ہو کر گلینائڈل لیبرم سے مل جاتے ہیں۔ بائی سپس بریکی آئی کا لمبا سرا اپنے اس مقام کی وجہ سے جو اس کو کیسہ کے اندر اور ہیومرس کے دونوں درنوں کے درمیان گہری تجویف میں حاصل ہے ہڈی کے سر کو اپنے ٹھکانے رکھ کر اس کو کاندھے کے جوڑ کے مختلف حرکات میں قائم رکھتا ہے۔

زلالی یہ جوڑ کے کیسہ کی ریشہ دار تہ کی استر ہے۔ اور اس پر سے ہیومرس کی اینا ٹومیکل نک پر لوٹ کر ہڈی کے سر کے مفصلی کنارے تک پہنچ جاتی ہے۔ سب اسکیپولیرس عضلہ کے وتر کے نیچے سے برساسب اسکیپولیرس کا نکلا ہوا حصہ۔ پہلے ہی دیکھا جا چکا ہے۔ بائی سپس کا وتر جب جوڑ میں سے گزرتا ہے۔ تو اس جھلی کے نلی نما غلاف میں ملفوف ہو جاتا ہے۔ یہ غلاف کیسہ کے سوراخ میں سے ہو کر اس وجک کی شکل میں باہر آتا ہے۔ جو انٹر ٹیوبرکولر سلکس کا استر ہے۔ (بتصویر 53)۔

مفصلی سطحیں۔ صاف چکنی ہوئی مفصلی کرتی جو ہیومرس کے سر پر چھائی ہوئی ہے۔ وسط میں دبیز ترین ہے۔ اور کناروں کی طرف پتلی ہوتی جاتی ہے۔ گلینائڈ کیویٹی میں اس کا برعکس ہے۔

کاندھے کے جوڑ کے حرکات۔ کاندھا جوڑ ایک بال اینڈ ساکٹ جائنٹ اینار تھروسس (enarthrosis) ہے اور اسی واسطے ہر سمت میں حرکت ہو سکتی ہے۔ یعنی (۱) جھکانا۔ یا سامنے کی حرکت (۲) پھیلانا۔ یا عقبی حرکت جس کی وسعت کو کار یکو ہیومرل رباط روکتا ہے۔ (۳) جسم سے ہٹانا۔ یا جانبی حرکت جس کو کار یکو اکرومیل آرچ روکتی ہے (۴) ملانا یا وسطانی حرکت جسے کار یکو ہیومرل رباط
روکتا ہے ان زاویہ دار حرکات کو بالترتیب ملانے سے سرکم ڈکشن یعنی گھماؤ پیدا ہوتا ہے۔ ہیومرس کا 127
پھیرنا بھی دائرہ کے ربع تک واقع ہوتا ہے۔

وہ عضلے جو بالخصوص ان حرکات کو پیدا کرنے سے تعلق رکھتے ہیں۔ یہ ہیں:۔ جھکانے کے لئے پکٹورلیس میجر اور ڈلٹائڈ کا اگلا حصہ۔ پھیلانے کے لئے لیٹیسی مس ڈارسائی۔ ڈلٹائڈ کا پچھلا حصہ۔ اور ٹیریز میجر۔ جسم سے ہٹانے کے لئے۔ ڈلٹائڈ اور سوپرا اسپائی نیٹس۔ ملانے کے لئے۔ پکٹورلیس میجر کار یکو بریکی ایلس۔ ٹیریز میجر۔ اور لیٹیسی مس ڈارسائی۔ وسطانی جانب پھیرنے کے لئے۔ سب اسکیپولیرس پکٹورلیس میجر لیٹیسی مس ڈارسائی ٹیریز میجر۔ جانبی طرف پھیرنے کے لئے۔ انفرا اسپائی نیٹس اور ٹیریز مائنر گھمانے کی حرکت ان عضلات کے مختلف مجموعوں کے فعل سے پیدا ہوتی ہے۔

کیسہ کے تعلقات تصاویر (52,53) میں ظاہر کئے گئے ہیں۔

CC-0. In Public Domain. Gurukul Kangri Collection, Haridwar

Digitized by Arya Samaj Foundation Chennai and eGangotri

PLATE VI

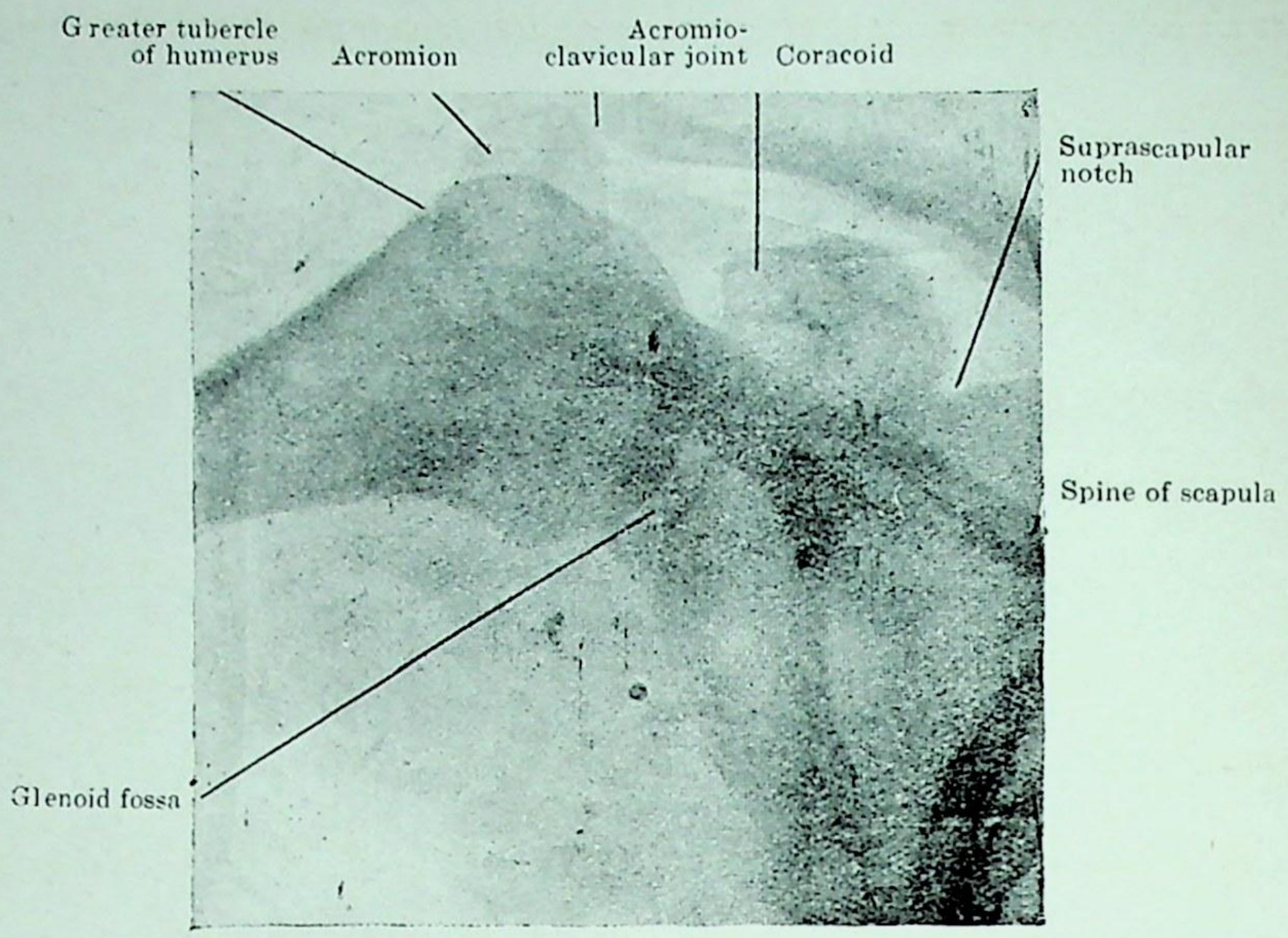

FIG. 56*a*.—Radiograph of Shoulder Region with Arm fully abducted.

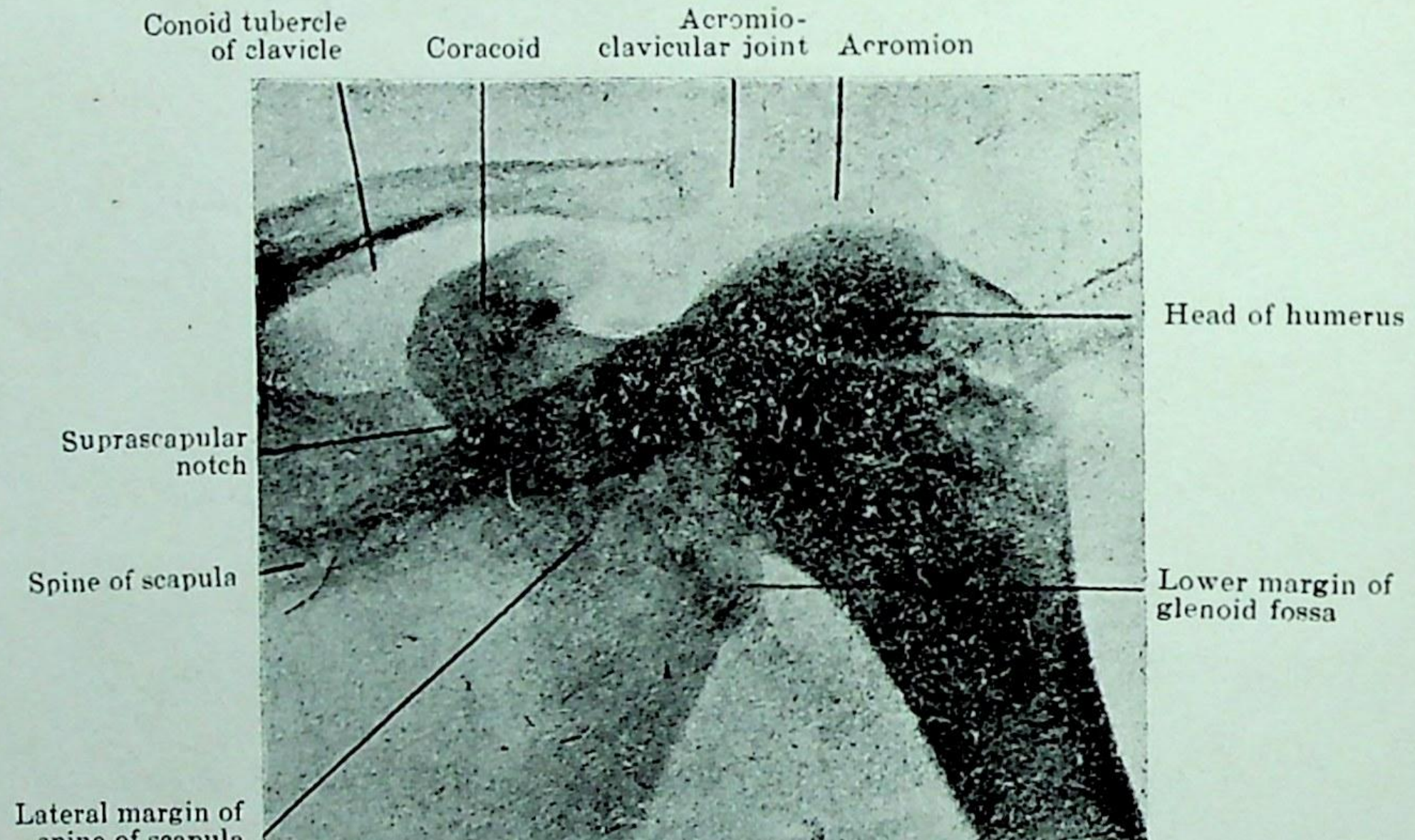

FIG. 56*b*.—Radiograph of Shoulder Region with Arm partly abducted.

Note (1) That the glenoid fossa is always directed slightly upwards.
(2) The relative positions of the head of the humerus and the greater tubercle to the acromion. Compare with Fig. 55.

CC-0. In Public Domain. Gurukul Kangri Collection, Haridwar

Digitized by Arya Samaj Foundation Chennai and eGangotri

CC-0. In Public Domain. Gurukul Kangri Collection, Haridwar

Digitized by Arya Samaj Foundation Chennai and eGangotri

پیش بازو اور ہاتھ

پیش بازو اور ہاتھ کی جلد پہلے ہی اُتاری گئی ہے۔ اور جلدی وریدوں اور اعصاب کو نمایاں کرکے ان کا مطالعہ ہو چکا ہے۔ لیکن زیادہ گہری تقطیع شروع کرنے سے پہلے تقطیع کار کو چاہئے کہ جلدی وریدوں اور اعصاب کا مطالعہ کرے۔

سطحی وریدیں۔ دونوں بڑی سطحی وریدیں بیسلک اور کیفیلک ہاتھ کی پشت پر اوپری وریدی محراب سے اُٹھتی ہیں۔ جس میں انگلیوں کی اوپری وریدیں ختم ہوتی ہیں۔ (صفحہ 63) اور ان کی طاقت عضو کی پچھلی اور اگلی سطحوں سے آنیوالی بے شمار معاون وریدوں کے ملنے سے بڑھ جاتی ہے۔ بیسلک وین بازو کی طرف جاتی ہوئی پیش بازو کے النا والے کنارے کے قریبی حصّے کے گرد گھومتی ہے۔ اور کیفیلک وین ریڈیس والے کنارے (تصاویر 31,32) کے بعیدی حصے کے گرد گھوم جاتی ہے۔

جلدی اعصاب۔ دو اعصاب پیش بازو کے اگلے رُخ کی جلد میں پھیلتے ہیں۔ پیش بازو کے وسطانی جلدی عصب کی اگلی شاخ وسطانی حصّے میں اور مسکولو کوٹینیس عصب کا جانبی جلدی سلسلہ جانبی حصّے میں۔

تین اعصاب پیش بازو کے پچھلے رُخ کی جلد کو رسداتے ہیں۔ پیش بازو کے میڈیل کوٹینیس نرو کی پچھلی شاخ وسطانی حصّے میں لیٹرل کوٹینیس نرو جانبی طرف اور درمیانی حصّے میں پیش بازو کے ڈارسل کوٹینیس نرو کی بعیدی شاخ۔ جو ریڈیل نرو کی ایک شاخ ہے۔

128 چار اعصاب ہاتھ کی ہتھیلی کی جلد کو رسداتے ہیں۔ ہائی پو تھینر ایمی ننس کے خطہ کو النر نرو کی پامر کوٹینیس برانچ۔ تھینر ایمی ننس کے حصّے کو پیش بازو کا جانبی جلدی عصب اور ریڈیل نرو کی اوپری قسمت سے ایک شاخچہ۔ لیکن درمیانی حصّے کو میڈین نرو کی پامر کوٹینیس شاخ رسداتی ہے۔

دو اعصاب ہاتھ کی پشت کی جلد کو شاخیں دیتے ہیں۔ جانبی حصّے میں ریڈیل نرو کی اوپری شاخ اور وسطانی حصّے میں النر نرو کی ظہری شاخ۔

دو اعصاب میڈین اور النر انگلیوں کے اگلے رخوں کی جلد میں پھیلتے ہیں۔ میڈین نرو کی انگشتی شاخیں۔ ساڑھے تین انگلیوں یعنے انگوٹھے۔ اشارہ۔ بیچ کی اور انگشتری کی انگلی کے جانبی نصف میں۔ اور ڈیڑھ انگلی یعنی چھوٹی انگلی اور انگوٹھی کی انگلی کے وسطانی نصف کو النر نرو کی انگشتی شاخیں رسداتی ہیں۔

تین اعصاب انگلیوں کے پچھلے رخوں کی جلد کو رسداتے ہیں۔ مجمل طور پر انگوٹھے اور اشارہ

CC-0. In Public Domain. Gurukul Kangri Collection, Haridwar

Digitized by Arya Samaj Foundation Chennai and eGangotri

بیچ کی اور آدھی انگوٹھی کی انگلی کو ریڈیل نرو کی اوپری قسمت کی شاخیں رسداتی ہیں اشاریہ انگلی بیچ کی اور آدھی انگوٹھی کی انگلی کے بعیدی نصف کو میڈین نرو کی ڈیجٹیل شاخیں رسداتی ہیں۔ اور انگوٹھی کی انگلی اور چھوٹی انگلی کے باقی نصف میں النر نرو کے شاخچے آتے ہیں۔

جلدی وریدوں اور اعصاب کو دوہرا لینے کے بعد پیش بازو کی عمقی ردا کو اگر وہ اب تک باقی ہو اچھی طرح سے دور کر دینا چاہئے اور اس کے مخصوص نکات کا دوبارہ مطالعہ کرنا چاہئے۔

پیش بازو کی (antibrachial) ردا۔ وہ عمقی ردا جو پیش بازو کو ڈھانپتی ہے بہت مضبوط اور دبیز ہوتی ہے۔ یہ بات عضو کے عقبی رخ پر خاص طور پر پائی جاتی ہے۔ اس کے قریبی حصے میں لیسرٹس فائبروسس کے تسلسل میں بائی سپس بریکی آئی کے وتر سے ریشے آکر اضافہ کر دیتے ہیں۔ ان میں سے کچھ ریشے ٹرائی سپس کے وتر کو بھی جاتے ہیں۔ کہنی کے قریب یہ ردا ان بیشمار عضلوں کی ابتدا کے لئے سطح کا کام دیتی ہے۔ جو ہیومرس کے ایپی کنڈائلز سے اٹھتے ہیں۔ اور اس کی عمقی سطح سے دبیز حاجزات ان کے لحمی حصوں کے درمیان جاتے ہیں۔ حاجزات والی حدود فاصل سطح پر سفید خطوں کے ایک سلسلہ سے ظاہر ہوتی ہیں۔ پہنچے کے قریب یہ وولر کارپل لیگامنٹ اور ٹرانسورس کارپل لیگامینٹ سے مسلسل ہو جاتی ہے۔ لیکن پیچھے کی طرف اس میں سے ایک ٹیڑھا موٹا بند یعنے ڈارسل کارپل لیگامنٹ بن جاتا ہے۔ 129

پیش بازو کی اگلی سطح اور وسطانی کنارہ۔

اس تقطیع میں ذیل کی ساختیں نمایاں ہونگی۔

۱۔ ریڈیل اور النر شرائین اور ان کی شاخیں۔

۲۔ میڈین اور النر اعصاب اور ان کی شاخیں۔

۳۔ ریڈیل نرو کی عمقی شاخ اور اوپری شاخ۔

۴۔ پٹلانے اور جھکانے والے عضلوں کا مجموعہ۔

تقطیع۔ اب پیش بازو کی عمقی ردا کو دور کرنا ضروری ہے اس میں دو شگاف لگاؤ (۱) ٹرانسورس کارپل لیگامنٹ کے قریبی کنارے پر ایک آڑا شگاف (۲) ایک طولانی شگاف کیوبٹیل فاسا کے راس سے اس آڑے شگاف تک۔ جب آڑا شگاف لگے۔ تو خیال رکھو۔ کہ میڈین اور النر نرو کی پام

CC-0. In Public Domain. Gurukul Kangri Collection, Haridwar

Digitized by Arya Samaj Foundation Chennai and eGangotri

کو ٹینیس شاخوں۔ پامیرس لانگس کے وتر۔ النر نرو اور آرٹری۔ اور جھکانے والے عضلوں کے مخاطی غلافوں کو ضرر نہ پہنچے۔ دونوں پامر کوٹینیس اعصاب۔ پامیرس لانگس کا وتر۔ اور النر نرو و آرٹری عمقی ردا کو ٹرانسورس کارپل لیگامنٹ سے قریب چھیدتی ہیں۔ اور اس کی اتھلی سطح پر سے گزرتی ہیں۔ لیکن النر نرو اور آرٹری ایک زیادہ اتھلے بند یعنے وولر کارپل لیگامنٹ کے ذریعے جو پسی فارم ہڈی سے ٹرانسورس کارپل لیگامنٹ کے اگلے رُخ تک جاتا ہے۔ اس لیگامنٹ سے بندھی ہوئی ہیں۔ وولر کارپل لیگامنٹ پر ٹرانسورس کارپل لیگامنٹ کی غلط فہمی ہو سکتی ہے۔ لیکن یہ غلطی نہ کرنی چاہئے۔ کیونکہ وولر کارپل لیگامنٹ النر آرٹری اور نرو سے سطحی واقع ہے۔ اور ٹرانسورس کارپل لیگامنٹ ان ساختوں سے عمقی واقع ہے۔ بالفعل وولر کارپل لیگامنٹ کو اپنی جگہ رہنے دو۔ وتروں کے مخاطی غلاف ردا سے نیچے ہی واقع ہیں۔ ان شگافوں سے بنے ہوئے دو پلوں کو اپنی اپنی طرف الٹ دو اور ان حاجزات کو کاٹ دو۔ جو ان کی عمقی سطحوں سے متصل عضلوں کے درمیان گزرتے ہیں۔ دونوں پلوں کا تعاقب النا کے پچھلے کنارے تک ہو سکتا ہے۔ جس کے کل طول میں عمقی ردا لگی ہوئی ہے۔ لیکن ابھی تو جانبی پلے کو پیش بازو کے جانبی کنارے کی طرف الٹ دو۔ کہنی کے قریب ان عضلوں کا ایک زائد آغاز اس ردا کی عمقی سطح سے ہوتا ہے۔ جو لیٹرل اور میڈیل ایپی کنڈائلز سے اٹھتے ہیں۔ جہاں ایسا ہو وہاں ردا کو سالم رہنے دو کیونکہ اس کو دور کرنے کی کوشش میں عضلے پھٹ جائیں گے۔

پیش بازو کے اگلے رُخ کے عضلات پیش بازو کے اگلے رخ کے عضلات ایک اوپری اور ایک عمقی مجموعہ میں مرتب ہیں۔ ان میں پہنچے اور انگلیوں کو جھکانے والے اور پیش بازو کے پٹلانے والے
130 شامل ہیں اوپری گروہ میں بریکیو ریڈی ایلس۔ پرونیٹر ٹیریز۔ فلیکسر کارپائی ریڈی ایلس۔ پامیرس لانگس اور فلیکسر کارپائی النیرس۔ اس ترتیب میں جانب سے وسط کی طرف مرتب ہیں۔ اس سے زیادہ عمقی مستوی پر فلیکسر ڈیجیٹورم سبلائمیس (flexor digitorum sublimis) کا لمبی حصہ واقع ہے جو صرف جزوی طور پر سطح تک آتا ہے۔ عمقی گروہ میں تین عضلے شامل ہیں جو پیش بازو کی ہڈیوں اور بین عظمی جھلی (interosseous membrane) سے لگے ہوئے واقع ہیں یعنے فلیکسر ڈیجیٹورم پروفنڈس (flexor digitorum profundus) النا سے۔ فلیکسر پالی سس لانگس (flexor pollicis longus) ریڈیس سے اور پرونیٹر کواڈریٹس (pronator quadratus) دونوں ہڈیوں کے بعیدی سروں سے چپکا ہوا ہے۔ بریکیو ریڈی

CC-0. In Public Domain. Gurukul Kangri Collection, Haridwar

Digitized by Arya Samaj Foundation Chennai and eGangotri

الیس بازو کے اگلے رُخ کے جانبی کنارے کے ساتھ ساتھ واقع ہے۔

بریکیو ریڈی الیس ہیومرس کے بیرٹل سوپراکنڈائلر رج سے ریڈیس کے بعیدی سرے تک پھیلتا ہے۔ پرونیٹر ٹیریز ریڈیس کے وسط پر ختم ہو جاتا ہے۔ فلکسر کارپائی ریڈی ایلس (flexor carpi radialis) انگوٹھے والے ابھار (ball of the thumb) تک جاتا ہے۔ جہاں اس کا وتر ایک درز میں غائب ہو جاتا ہے۔ جو ٹرانسورس کارپل لیگامنٹ کے جانبی کنارے میں واقع ہے۔ پامیرس لانگس کا وتر فلکسر کارپائی ریڈی الیس کے وتر کے وسطانی جانب واقع ہے۔ یہ ٹرانسورس کارپل لیگامنٹ کے سامنے سے گزر کر پامر اپیانیوروسس کے درمیانی حصے میں مل جاتا ہے۔ اس سے زیادہ وسطانی جانب پیش فارم ہڈی کی طرف نیچے اترنے والے فلکسر کارپائی الینرس کا وتر ہے فلکسر ڈیجیٹورم سبلائیمس کے وتر اپنے مخاطی غلاف میں ملفوف پامیرس لانگس سے پیچھے فلکسر کارپائی ریڈی الیس اور فلکسر کارپائی الینرس کے درمیان واقع ہیں۔

تقطیع۔ بریکیو ریڈی الیس کو ہیومرس میں اس کے مبدأ سے لیکر اس کے منتہے تک صاف کرو جو ریڈیس کے اسٹائلائڈ پراسس کے قاعدے پر واقع ہے۔ اس منتہے کو نمایاں کرنے کے لئے ایبڈکٹر پالی سس لانگس (abductor pollicis longus) اور اکسٹنسر پالی سس بریوس (extensor pollicis brevis) کے وتروں کو جو اس کے پشت پر واقع ہیں ہٹانا ضروری ہے۔ بریکیو ریڈی الیس کو ایک طرف ہٹا کر ریڈیل آرٹری اور اس کی شاخوں اور ریڈیل نرو کی اوپری شاخ کو صاف کرو۔

ریڈیل آرٹری۔ ریڈیل آرٹری۔ برکیل آرٹری کی دو اختتامی شاخوں میں چھوٹی ہے لیکن اس کے رخ سے یہ معلوم ہوتا ہے۔ کہ یہ پیش بازو میں اپنے مادری تنے کا سلسلہ ہے۔ یہ کیوبیٹل فاسا میں ریڈیس کی نک کے روبرو شروع ہوتی ہے۔ اور بعیدی رُخ عضو کے سامنے کے رخ کے جانبی حصے میں جا کر ریڈیس کے بعیدی سرے تک پہنچ جاتی ہے۔ وہاں پہنچ کے جانبی کنارے کے گرد گھوم کر موجودہ خطۂ تقطیع کو چھوڑ دیتی ہے۔ پہلے پہل یہ پرونیٹر ٹیریز اور بریکیو ریڈی الیس کے درمیان واقع ہوتی ہے اور جانبی طرف مؤخر الذکر عضلے کے لحمی حصہ سے کسی قدر ڈھکی ہوئی ہے (تصویر 61) زیادہ بعید استوا پر اس کے جانبی طرف بریکیو ریڈی الیس اور وسطانی طرف فلکسر

CC-0. In Public Domain. Gurukul Kangri Collection, Haridwar

Digitized by Arya Samaj Foundation Chennai and eGangotri

کاریائی ریڈی ایلس ہے۔ اور اس کی یہ سکونت پہنچے تک قائم رہتی ہے۔ جہاں مذکورہ عضلے لحمی ہیں شریان سطح سے کچھ عمق پر واقع ہے۔ لیکن جب ان کے وتر آجاتے ہیں تو یہ سطحی ہو جاتی ہے۔ اور اس کو صرف جلد اور رواہی ڈھانکتی ہیں۔ اس کی کل لمبائی میں رفیق وریدیں اس کے بہت قریب واقع ہوتی ہیں۔ اور ریڈیل ترو کی اوپری قسمت پیش بازو کے درمیانی ثلث میں اس کے جانبی رخ کے ساتھ ساتھ جاتی ہے۔ اس سے اوپر ادھر یہ عصب ایک تھوڑے سے فاصلہ کے ذریعے اس عرق سے جدا ہو جاتا ہے۔ لیکن آگے جا کر یہ عصب شریان کو چھوڑ کر بریکیو ریڈی ایلس کے اوجھل پیش بازو کے جانبی کنارے کے گرد گھوم جاتا ہے۔

پیچھے شریان کو ان عضلوں کا سہارا رہتا ہے۔ جو ریڈیس کے اگلے رُخ کو ڈھانکتے اور اس سے چپکے رہتے ہیں۔ اپنے مبدأ کے قریب یہ عصب بائی سیپس بریکی آئی کے وتر پر رہتا ہے۔ اس کے بعد سوپائی نیٹر کے سامنے۔ اور دونوں کے درمیان تھوڑی سی شحمی بافت ہوتی ہے۔ اس سے آگے ہٹ کر یہ پرونیٹر ٹیریز فلکسر ڈیجیٹورم کے ریڈیس والے تپلے سرے فلکسر پالی سس لانگس۔ پرونیٹر کواڈریٹس اور سب سے آخر ریڈیس کے بعیدی سرے سے متصل رہتا ہے۔

ریڈیل آرٹری کو عموماً نبض دیکھنے کے لئے منتخب کرتے ہیں۔ جب انگلیوں کے سروں کو پیش بازو کے بعیدی حصے پر بریکیو ریڈی ایلس اور فلکسر کاریائی ریڈی ایلس کے وتروں کے درمیان رکھا جائے تو زندہ آدمی میں اس رگ کی تھپکیں فوراً محسوس ہو سکتی ہیں۔

ریڈیل آرٹری کی شاخیں۔ پیش بازو میں ریڈیل آرٹری ذیل کی شاخیں دیتی ہے:۔

(۱) ریڈیل ریکرنٹ آرٹری۔
(۲) سوپرفیشیل وولر آرٹری۔
(۳) ریڈیل وولر کارپل آرٹری۔
(۴) عضلی شاخیں

عضلی شاخیں شمار میں بہت ہیں اور پیش بازو میں شریان سے اس کے سارے مجریٰ کے ساتھ ساتھ بے ترتیب مقامات پر نکلتی ہیں (تصویر 62)۔

ریڈیل ریکرنٹ آرٹری کسی قدر جسیم شاخ ہے۔ یہ ریڈیل آرٹری کی ابتدا کے قریب شروع ہوتی ہے۔ اور اولاً بریکیو ریڈی ایلس اور سوپائی نیٹر کے درمیان گزرتی ہے یہاں پر یہ ریڈیل نرو

CC-0. In Public Domain. Gurukul Kangri Collection, Haridwar

Digitized by Arya Samaj Foundation Chennai and eGangotri

132 کی شاخوں کے قریب ہوتی ہے۔ اور کئی شاخچے ان عضلوں کے لئے دیتی ہے۔ جو ہیومرس کے لیٹرل ایپی کنڈائل سے نکلتے ہیں۔ پھر جسامت میں کچھ کم ہو کر بریکیو ریڈئی ایلس اور بریکی ایلس کے درمیانی فصل میں قریب رُخ مڑتی ہے۔ اور ہیومرس کے لیٹرل ایپی کنڈائل کے سامنے پروفنڈا بریکی آئی آرٹری کی اگلی اختتامی شاخ کے ساتھ دہنا کر ختم ہو جاتی ہے۔ اس کی جگہ بعض وقت دو یا زیادہ شریانیں ہوتی ہیں۔

سوپرفیشیل وولر آرٹری ایک چھوٹی تغیر پذیر شاخ ہے۔ جو پہنچے سے تھوڑا فاصلہ قریب شروع ہوتی اور بعید رُخ میں جا کر انگوٹھے والے ابھار کے عضلوں میں ختم ہو جاتی ہے لیکن بعض اوقات یہ بڑی جسامت اور خاص اہمیت حاصل کرتی ہے۔ کیونکہ ہتیلی میں پہنچکر سوپرفیشیل وولر آرچ کو جانبی طرف مقرر کرتی ہے۔

دولر ریڈیل کارپل آرٹری۔ ایک ذرا سی شاخ ہے۔ جو پرونیٹر کواڈریٹس عضلہ کے بعیدی کنارے کے قریب ریڈیل نکلتی ہے۔ یہ وسطانی رُخ میں جھکانے والے وتروں کے اوجھل جا کر النر آرٹری کی نظیری شاخ سے ملکر وولر کارپل آرچ بناتی ہے۔

ریڈیل نرو کی اوپری اور عمقی ساختیں یہ پہلے ہی دیکھا جا چکا ہے۔ کہ ریڈیل نرو بریکیو ریڈی ایلس عضلہ کے اوجھل کہنی سے قریب دو اختتامی شاخوں اوپری شاخ اور عمقی شاخ میں تقسیم ہو کر ختم ہوتی ہے دونوں شاخوں کا مطالعہ جہاں تک وہ بیش بازو کے اگلے حصے میں واقع ہیں۔ اب ہو سکتا ہے۔ عمقی شاخ جلدی ریڈیس کے جانبی طرف سوپائینیٹر عضلے کے ریشوں میں سے پیچھے کے رخ گزر کر نگاہ سے غائب ہو جاتی ہے۔

اوپری شاخ بریکیو ریڈی ایلس کے بھی حصے کے اوجھل بعیدی رُخ میں جاتی ہے بیش بازو کے وسطی ثلث میں ریڈیل آرٹری کے جانبی طرف ہوتی ہے۔ وہاں سے شریان کو چھوڑ کر بریکیو ریڈی ایلس کے وتر کے اوجھل انگوٹھے کے جانبی کنارے کے گرد گھوم جاتی ہے۔ اس کے باقی مجرٰی میں اس کو نکالا جا چکا ہے (صفحہ 71) اوپری شاخ ایک خالص جلدی عصب ہے۔ اور پیش بازو کے بعیدی حصے کے ظہری رُخ پر پہنچنے تک کوئی شاخیں نہیں دیتا۔

تقطیع۔ سوپرفیشیل فلکسر عضلوں کی صفائی شروع کرنے سے پہلے فلکسر وتروں کے مخاطی غلافوں کو واضح کرنے کی کوشش کرنی چاہیئے ان میں فلکسر ڈیجیٹورم سبلیمس اور فلکسر ڈیجیٹورم پروفنڈس کا مشترک غلاف فلکسر پالی سس 133

CC-0. In Public Domain. Gurukul Kangri Collection, Haridwar

Digitized by Arya Samaj Foundation Chennai and eGangotri

CC-0. In Public Domain. Gurukul Kangri Collection, Haridwar

Digitized by Arya Samaj Foundation Chennai and eGangotri

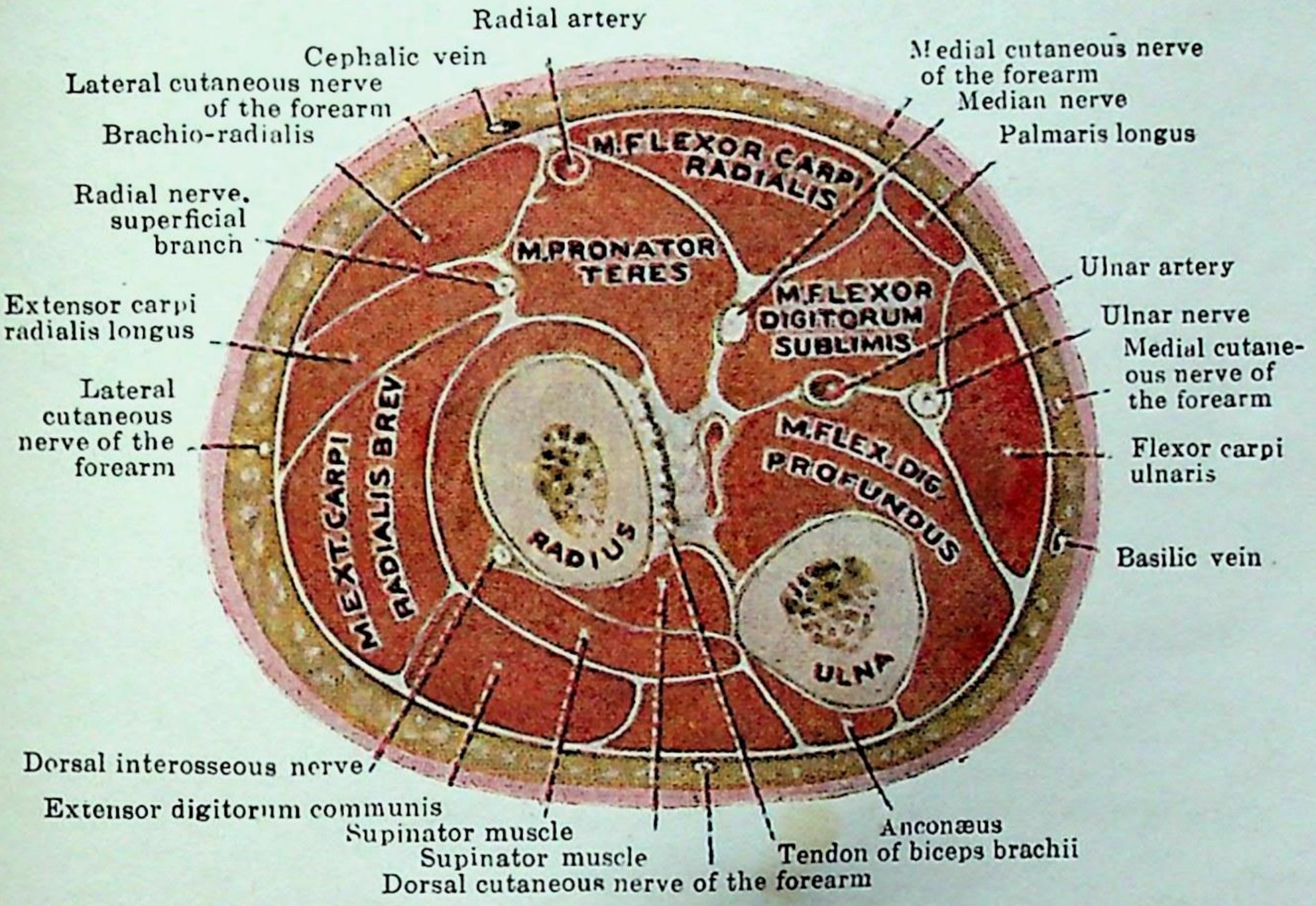

FIG. 57.—Transverse section through the Proximal Third of the left Forearm.

CC-0. In Public Domain. Gurukul Kangri Collection, Haridwar

Digitized by Arya Samaj Foundation Chennai and eGangotri

لانگس کا غلاف اور فلکسر کارپائی ریڈی ایلس کا غلاف شامل ہیں۔

اگر یہ غلاف ثابت ہیں۔ تو ان کو بلو پائپ کے ذریعے ہوا سے یا پچکاری کے ذریعے کسی سیال سے بھرا جا سکتا ہے۔ اگر ان کو ضرر پہنچ چکا ہے تو بھی ایک کند سلائی کے ذریعہ ان کے جوف کی دیکھ بھال ہو سکتی ہے۔

اول انگلیوں کے جھکانے والے وتروں کے مشترک غلافوں کا معائنہ کرو۔ اس کی اگلی دیوار کے وسطانی حصے کے ایک بل کو چمٹے سے پکڑ کر اٹھاؤ۔ اور بلو پائپ یا پچکاری کی سوئی کو اس بل کے قاعدے میں داخل کرو۔ دیکھو کہ ہوا یا سیال کے داخل ہونے پر غلاف پہلے تو قریبی رخ ٹرانسورس کارپل لیگامنٹ کے اوپر تقریباً ۲۵ ملیمیٹر تک پھولتا ہے۔ پھر یہ پھیلاؤ۔ بعیدی رخ بڑھکر ٹرانسورس کارپل لیگامنٹ کے پیچھے سے ہوتا ہوا ہتھیلی کے وسط میں پہنچتا ہے۔ اور چھوٹی انگلی کے برابر برابر جا کر اس کے آخری پور تک جا کر یہ ثابت کرتا ہے کہ کامن فلکسر غلاف اور چھوٹی انگلی کے غلاف کے مابین راہ ہے۔ یہ پھیلاؤ انگوٹھے کے ساتھ ساتھ بھی پھیلنا ممکن ہے۔ کیونکہ بعض حالتوں میں فلکسر پالی سس لانگس کے غلاف اور کامن فلکسر غلاف کے مابین بھی راہ ہوتی ہے۔

فلکسر کارپائی ریڈی ایلس کا غلاف آسانی سے نہیں پھولتا۔ کیونکہ اس کی وسعت کا بیشتر حصہ ایک عظمی ریشئی نالی میں واقع ہے۔ یہ ٹرانسورس کارپل لیگامنٹ سے تھوڑا فاصلہ قریب سے اشاریہ انگلی کی میٹا کارپل ہڈی کے قاعدے تک پھیلتا ہے۔ اس کو اس لیگامنٹ کے قریبی کنارے پر کھولو۔ اور ایک کند پروب کے ذریعے اس کے
134 گزر اور رخ کی تحقیق کرو۔

اگر فلکسر پالی سس لانگس کا غلاف پہلے سے ہوا یا اس سیال کے ذریعے جو کامن فلکسر غلاف میں ڈالا گیا ہو نہیں پھیلایا گیا۔ تو فلکسر کارپائی ریڈی ایلس کے وتر کو وسطانی جانب کھینچکر فلکسر پالی سس لانگس کے وتر کو نکالو جو اس کے پیچھے واقع ہے۔ اور یا تو اس کے غلاف کو جس طریقہ سے بنایا گیا ہے۔ پھلاؤ۔ یا ایک سلائی (probe) کے ذریعے اس کا معائنہ کرو۔ یہ ٹرانسورس کارپل لیگامنٹ سے ایک انچ اوپر سے لیکر انگوٹھے کے اختتامی پور کے قاعدہ تک پھیلتا ہے۔

اب بیچ کی انگلی پر متوجہ ہو اور اس کے دوسرے پور کے وسط کے مقابل فلکسر غلاف میں ایک طولانی شگاف لگاؤ۔ ایک کند پروب کو اس شگاف میں ڈالکر بعیدی رخ اختتامی پور کے قاعدے تک اور قریبی رخ میٹا کارپل ہڈی کے سر کے استوا تک لیجا سکتے ہیں۔ اشاریہ اور انگوٹھی کی انگلیوں میں کیفیت ایک ہی ہے اسی واسطے اشاریہ بیچ کی۔ اور انگوٹھی کی انگلیوں کے انگشتی غلاف اور کامن فلکسر غلاف میں راہ نہیں ہوتی۔ اگر اسی طریقہ سے چھوٹی انگلی کے انگشتی غلاف کو کھولا جائے۔ تو اس میں سے ہو کر کامن فلکسر غلاف میں پروب ڈالنے پر کوئی دقت محسوس نہیں ہوگی۔ اور اگر انگوٹھے کے انگشتی غلاف کو کھولا جائے اور تھوڑی سی احتیاط کی جائے۔ تو ایک پروب

CC-0. In Public Domain. Gurukul Kangri Collection, Haridwar

Digitized by Arya Samaj Foundation Chennai and eGangotri

اس کے ساتھ ساتھ اور ٹرانسورس لیگامنٹ کے پیچھے سے فلکسر پالی سس لانگس کے وتر کے مخاطی غلاف کی قریبی حد تک ڈالا جا سکتا ہے۔

جھکانے والے وتروں کے مخاطی غلاف (mucous sheaths of flexor tendons)

جب فلکسر ڈیجیٹورم سبلائی مس۔ فلکسر ڈیجیٹورم پروفنڈس۔ اور فلکسر پالی سس لانگس کے وتر ٹرانسورس کارپل لیگامنٹ کے پیچھے سے گزرتے ہیں تو ان کے ہمراہ میڈین عصب ہوتا ہے۔ اور یہ دو مخاطی غلافوں میں ملفوف ہوتے ہیں (تصویر 58)۔ ایک غلاف فلکسر پالی سس لانگس کو گھیرتا ہے۔ دوسرا فلکسر سبلائی مس اور فلکسر پروفنڈس دونوں کے وتروں کو گھیرتا ہے۔ اور اس میں کبھی کبھی میڈین عصب بھی ہوتا ہے۔ اسی لئے یہ غلاف ایک کارپل ٹنل میں واقع ہوتے ہیں جو سطحی رخ ٹرانسورس کارپل لیگامنٹ سے اور ظہری رُخ کارپل ہڈیوں سے محدود ہے۔ اور یہ غلاف ٹرانسورس کارپل لیگامنٹ اور کارپس کے درمیان وتروں کی آزاد حرکت کو بہت آسان کر دیتے ہیں۔ جیسا کہ پہلے بیان ہو چکا ہے۔ یہ غلاف تعداد میں دو ہیں۔ دونوں قریبی رُخ بازو میں ۲۵ ملیمیٹر (ایک انچ) یا زیادہ تک بڑھ آتے ہیں۔ اور دونوں ہتھیلی کے اندر بعیدی رُخ متسع وتروں کے اوپر بند عطفوں (diverticula) کی شکل میں چلے جاتے ہیں۔ اشاریہ بیچ کی اور انگوٹھی کی انگلی کو جانے والے وتروں کے متعلقہ عطفے ہتھیلی کے وسط کے قریب ختم ہوتے ہیں اور انگوٹھے اور اشاریہ انگلی کے وتروں کے عطفے بعیدی رخ انگلیوں میں پہنچتے ہیں۔ اور ان ریشوی غلافوں کا استر بناتے ہیں۔ جن کے اندر پوروں کے اگلے رخوں والے وتر رہتے ہیں (تصویر 57) وہ مخاطی غلاف جو فلکسر ڈیجیٹورم سبلائمس اور فلکسر ڈیجیٹورم پروفنڈس کے وتروں کو گھیرے رہتا ہے۔ بعض 135
اوقات ایک کھڑے حاجز کے ذریعے دو درجوں میں منقسم ہوتا ہے۔ اور ان میں کے جانبی طرف والے اور فلکسر پالی سس لانگس کے وتر کے مخاطی غلاف کے درمیان ایک باریک سوراخ کے ذریعے راہ ہوتی ہے 136
اور یہ سوراخ ٹرانسورس کارپل لیگامنٹ کے قریبی کنارے کے پاس واقع ہے۔

وتروں کے مخاطی غلافوں کی ساخت طالب علم کو چاہئے۔ کہ وتروں کو گھیرنے والے مخاطی غلافوں کی اصلیت کو سمجھ لے۔ جہاں وہ لیفی یا عظمی لیفی نالیوں میں سے گزرتے ہیں۔ مخاطی غلافوں میں سے بیشتر دو دیوار والی نالیاں ہیں۔ ان کے سروں کے قریب بیرونی اور اندرونی دیواریں 137
ایک دوسرے سے پیوست رہتی ہیں۔ اور دونوں دیواروں کے درمیان کا فاصلہ جس کو غلاف کا

CC-0. In Public Domain. Gurukul Kangri Collection, Haridwar

Digitized by Arya Samaj Foundation Chennai and eGangotri

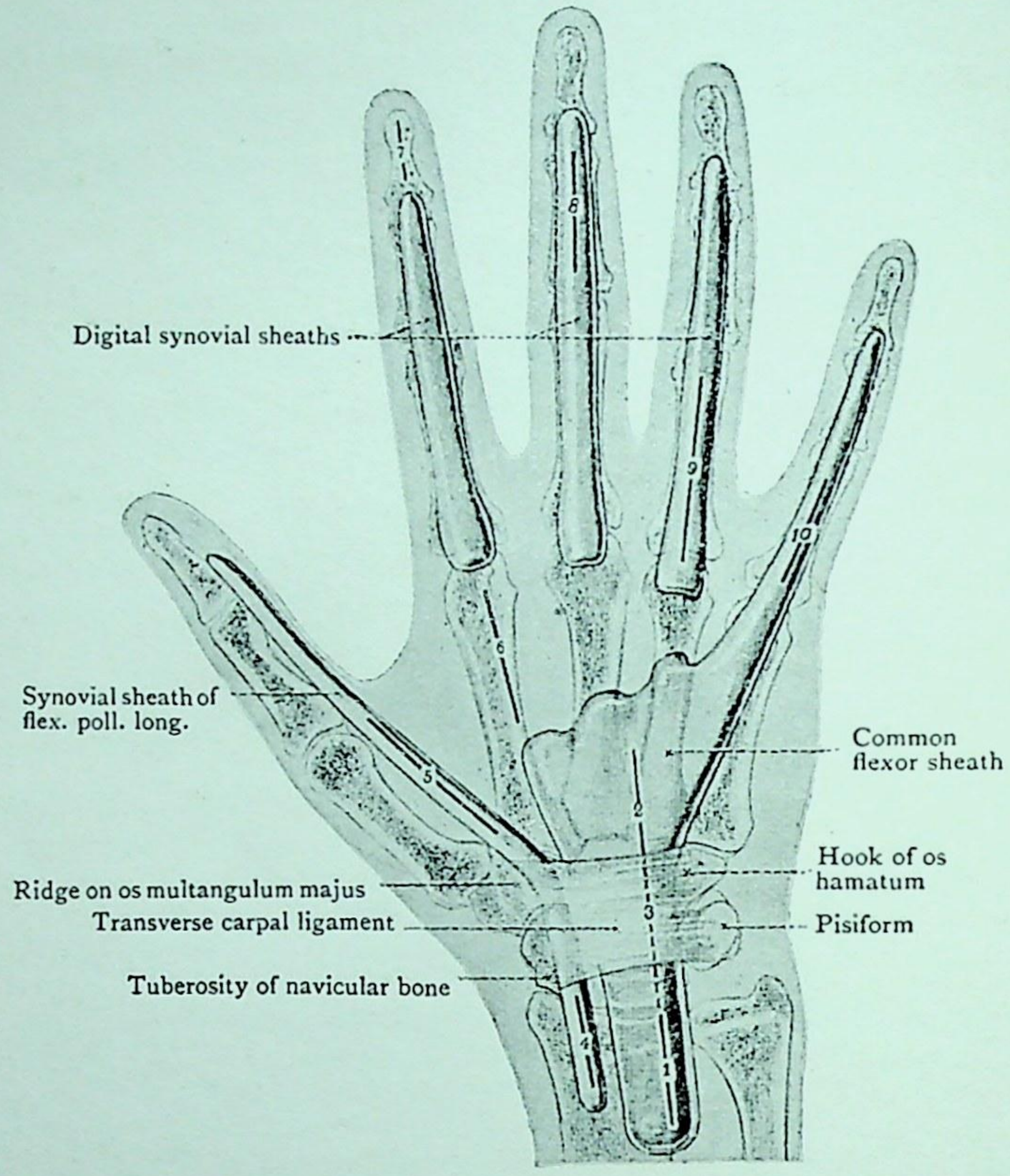

FIG. 58.—The Synovial Sheaths of the Wrist and Hand. The positions of various incisions for the evacuation of pus are also shown.

1 and 2. Incisions into the common palmar sheath, placed between the median and ulnar nerves.
3. Incision uniting 1 and 2.
4. Incision into the proximal part of the sheath of flexor pollicis longus. It is placed between the radial artery and the median nerve.
5. Incision into the distal part of the sheath of flexor pollicis longus.
6. Incision into the thenar space.
7. Incision over terminal phalanx.
8, 9 and 10. Incisions into the digital sheaths. They lie opposite the shafts of the phalanges.

CC-0. In Public Domain. Gurukul Kangri Collection, Haridwar

Digitized by Arya Samaj Foundation Chennai and eGangotri

CC-0. In Public Domain. Gurukul Kangri Collection, Haridwar

Digitized by Arya Samaj Foundation Chennai and eGangotri

CC-0. In Public Domain. Gurukul Kangri Collection, Haridwar

Digitized by Arya Samaj Foundation Chennai and eGangotri

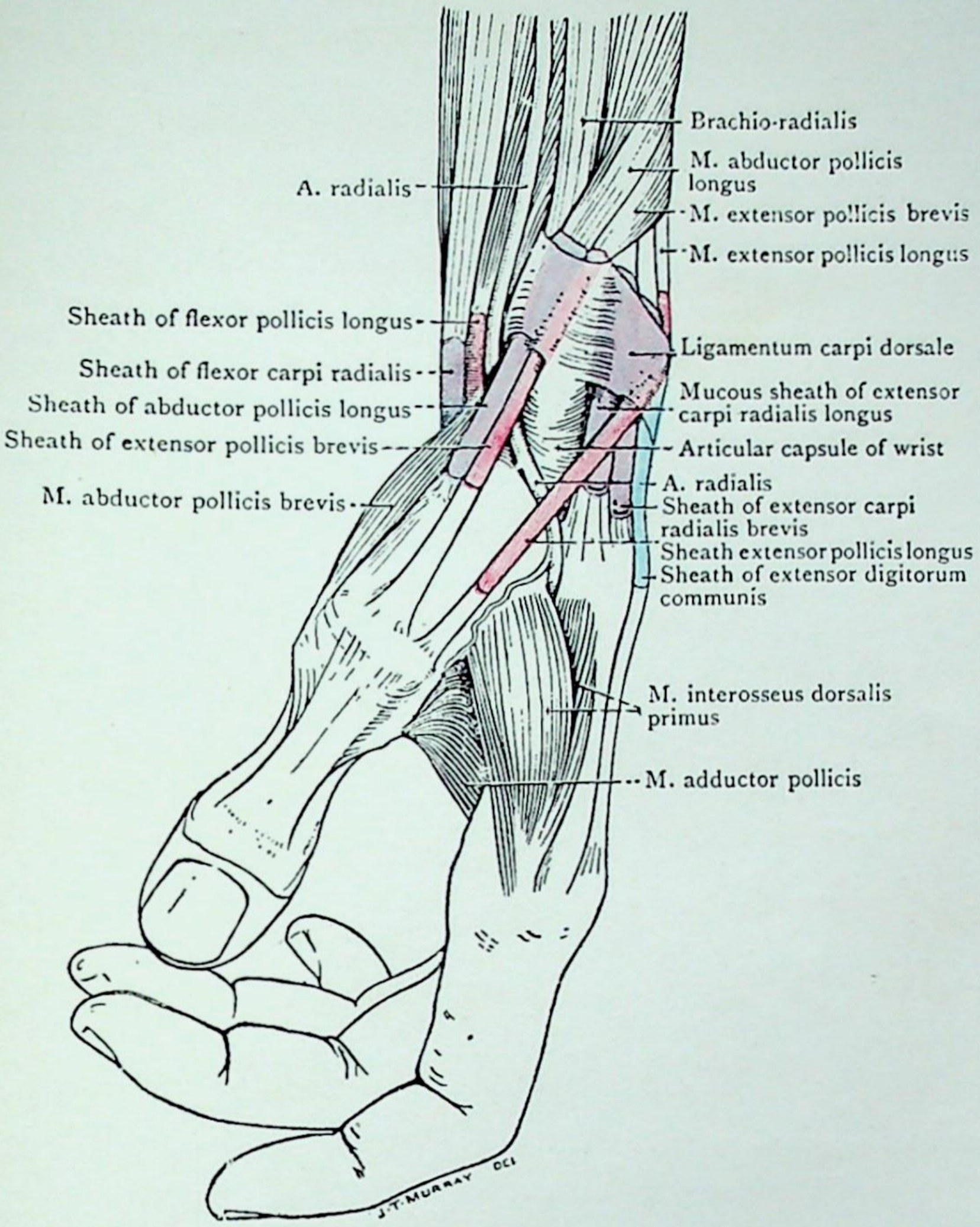

FIG. 59.—Dissection of the Lateral Side of the Left Wrist and Hand showing Mucous Sheaths of Tendons.

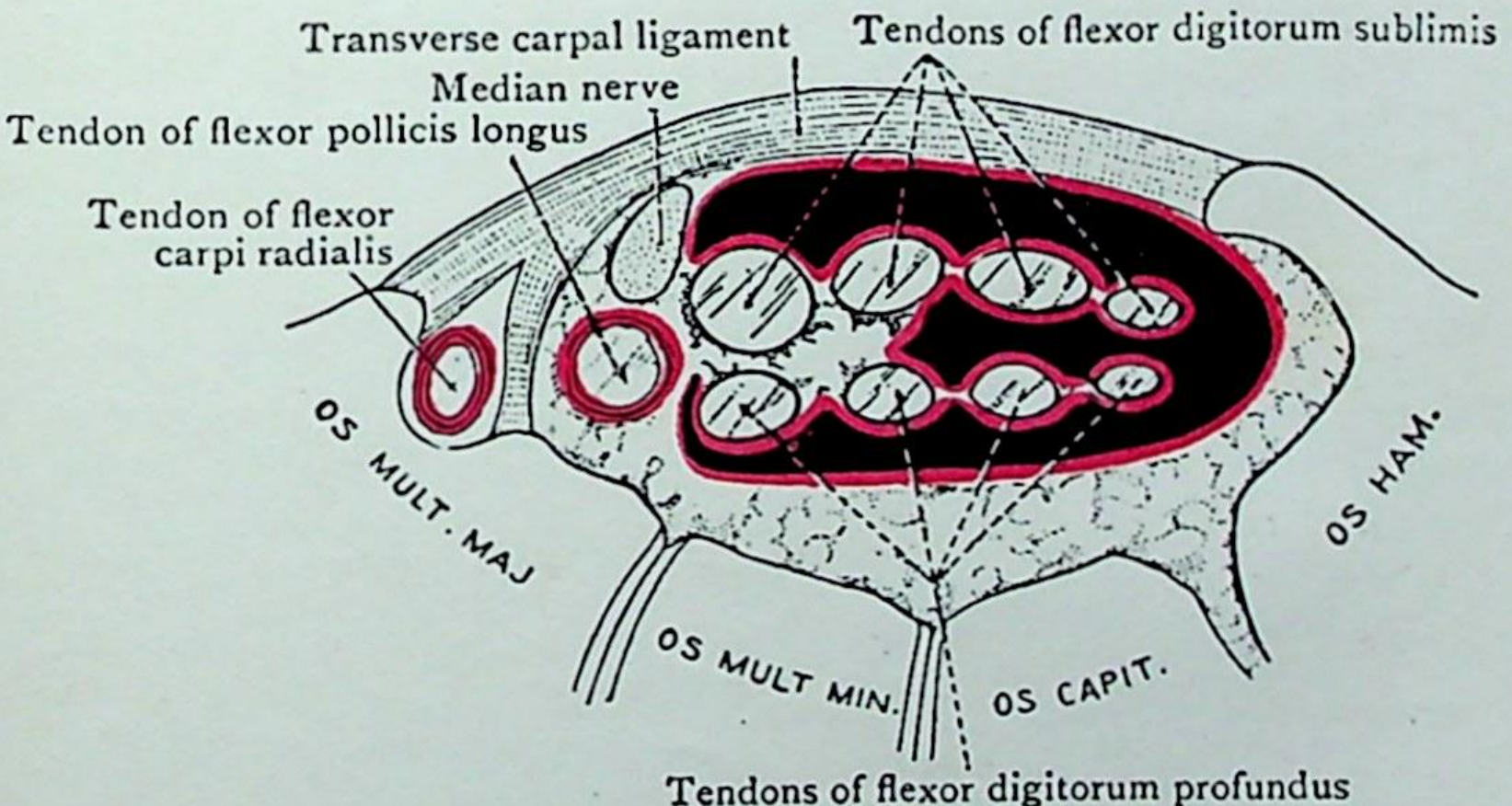

FIG. 60.—Diagram illustrating the relation of the Synovial Sheaths to the Flexor Tendons at the level of the transverse carpal ligament.

CC-0. In Public Domain. Gurukul Kangri Collection, Haridwar

Digitized by Arya Samaj Foundation Chennai and eGangotri

جوف کہتے ہیں۔ اس طرح بند ہو جاتا ہے۔ غلاف کا جوف صرف ایک امکانی جوف ہے۔ اور اس میں اتنی مقدار مخاطی سیال کی ہوتی ہے۔ جو متصل سطحوں کو چکنانے اور ایک دوسرے پر ہونے والی آزاد حرکت کو آسان کرنے کے لئے کافی ہو۔

اس نلی کی اندرونی دیوار وتر کو گھیرتی اور اس کی سطح سے چپکی رہتی ہے۔ بیرونی دیوار اس نالی کا استر بنتی ہے جس میں سے ٹنڈن گزرتا ہے۔ اور اس نالی سے چپکی رہتی ہے۔ لیکن غلافوں کے سرے ان نالیوں کی حدود سے باہر نکل آتے ہیں جن کا وہ استر ہیں۔ اسی لئے جب وتر قریبی اور بعیدی رخ میں حرکت کرتے ہیں۔ تو غلافوں کے مقابل کے سرے اندر داخل کئے (invaginated) اور باہر نکالے (evaginated) جا سکتے ہیں۔ اور اس طرح وہ وتروں کی آزاد حرکت کا موجب ہوتے ہیں۔

جب کوئی غلاف سوج جاتا ہے تو اس کی دیوار کی متصل سطحیں پہلے کھردری ہو جاتی ہیں اور جب یہ حرکت کرتا ہے۔ تو رگڑ پیدا ہوتی ہے۔ جس کو سن سکتے اور محسوس کر سکتے ہیں اور تکلیف ہوتی ہے۔ پھر دونوں دیواروں کے درمیان کا سیال مقدار میں بڑھ جاتا ہے۔ غلاف پھول جاتا ہے جیسا کہ اس میں پچکاری لگی ہو اور اس کا مقام نمایاں ہو جاتا ہے۔ ساتھ ہی رگڑ بند ہو جاتی ہے لیکن دیواروں کے پھیلنے سے اعصاب کھنچتے ہیں۔ اور درد پھر بھی محسوس ہوتا ہے۔

بعض مخاطی غلاف مثلاً انگلیوں کے فلکسر عضلوں والے مکمل نلیاں نہیں ہیں۔ بلکہ صرف اندرائی ہوئی (invaginated) تھیلیاں ہیں (تصویر 60)۔

138 تقطیع۔ اب ان سطحی عضلوں کو صاف کرنا چاہئے۔ جو ہیومرس کے میڈیل ایپی کنڈائل سے اٹھتے ہیں اس گروہ کے سب سے جانبی یعنے پرونیٹر ٹیریز سے شروع کرو اور اس کا تعاقب اس کے مبدا سے لیکر اس کے منتہا تک جو ریڈیس کی جانبی سطح کے وسط میں ہے کرو۔ بریکیو ریڈی ایلس کے منتہے کو نمایاں کرنے کے لئے کارپس کے لمبے اور چھوٹے پھیلانے والے عضلات کو جو اس عضلہ کو ڈھانکتے ہیں ایک طرف ہٹانا ضروری ہے۔ پرونیٹر ٹیریز کے بعیدی حصے کو صاف کرتے وقت یہ احتیاط رکھو کہ فلکسر ڈیجیٹورم سبلائمس کے ریڈیس والے پتلے مبدا کو ضرر نہ پہنچے جو اس کے پیچھے واقع ہے۔ پرونیٹر ٹیریز کے قریبی حصے کو فلکسر کارپائی ریڈی ایلس (flexor carpi radialis) سے ان کے مابین عضلی حاجز کو کاٹ کر علٰحدہ کرو۔ پرونیٹر ٹیریز کے سطحی سرے کو کاٹو۔ قریبی حصے کو میڈیل ایپی کنڈائل کی طرف۔ اور بعیدی حصے کو ریڈیس کی طرف لوٹ دو۔ اور گہرے سرے کا تعاقب میڈین نرو اور النر آرٹری کے درمیان اس کے مبدا تک کرو۔ جو النا کے کارونائڈ پراسس

CC-0. In Public Domain. Gurukul Kangri Collection, Haridwar

Digitized by Arya Samaj Foundation Chennai and eGangotri

میں ہے۔ پرونیٹر ٹیریز کا معائنہ ہو چکنے کے بعد فلکسر کارپائی ریڈی ایلس کو صاف کرو۔ لیکن اس کے وتر منتہے کا تعاقب ٹرانسورس کارپل لیگامنٹ کے قریبی کنارے سے آگے مت کرو۔ جہاں یہ ایک عظمی ریشوی نالی میں داخل ہوتا ہے۔ جس میں سے جاتا ہوا یہ آئندہ تقطیع میں ملیگا۔ اب پامیرس لانگس کو صاف کرو۔ اس کے وتر کو پامر اپیانیوروسس کے درمیانی حصہ تک نکالو۔ اور دیکھو۔ کہ جب یہ ٹرانسورس کارپل لیگامنٹ کا انقطاع کرتا ہے۔ تو اس کی عمقی سطح اس لیگامنٹ سے چپک جاتی ہے[1]

اس گروہ کے سب سے وسطانی عضلہ فلکسر کارپائی النیرس کو اب صاف کرنا ضروری ہے۔ دیکھو کہ اس کا وتر منتہے اعضلے کے بعیدی حصہ کے اگلے کنارے کے ساتھ ساتھ واقع ہے۔ یہ نکتہ عملی اہمیت رکھتا ہے۔ کیونکہ یہ وتر پیش بازو کے بعیدی حصے میں النر نرو اور آرٹری کے آپریشنوں میں رہنما کا کام دیتا ہے۔ فلکسر کارپائی النیرس کے مبدأ کے دونوں سروں کو صاف کرو۔ ایک کو میڈیل ایپی کنڈائل سے اور ایک کو النا کے اولی کرین کے وسطانی کنارے سے اور دیکھو کہ النر عصب سوپیریر النر کولیٹرل آرٹری کو ساتھ لیکر ان دونوں کے درمیان غائب ہو جاتا ہے۔ فلکسر کارپائی النیرس کے قریبی حصے کو پامیرس لانگس اور فلکسر ڈیجیٹورم سبلائمس کے متصل حصوں سے ان کے درمیانی حاجزات کو چیر کر علیحدہ کرو۔ فلکسر کارپائی النیرس کی عمقی سطح پر النر نرو اور اس کی ان شاخوں کی گرفت کرو۔ جو فلکسر کارپائی النیرس اور فلکسر ڈیجیٹورم پروفنڈس کو جاتی ہیں النر نرو کا تعاقب بعیدی رخ میں کرو۔ پیش بازو کے قریبی اور وسطی ثلثوں کے مقام اتصال پر النر آرٹری اس سے آملتی ہے۔ جو فلکسر ڈیجیٹورم سبلائمس کے وسطانی کنارے کے نیچے سے نمودار ہوتی ہے اس شریان اور عصب کو پسی فارم ہڈی کے جانبی طرف تک صاف کرو۔ اور اس عصب کی ہتھیلی اور ہتھیلی والی شاخوں کے نکاسوں کو واضح کرو۔ ان کو ہاتھ کی ہتھیلی اور پشت کی سطحی ساختوں کی تقطیع میں دیکھا گیا تھا (صفحہ ۷۵)۔ اس شریان کی والمہ کارپل شاخ کو بھی گرفت کرلو۔ جو ٹرانسورس کارپل لیگامنٹ کے قریبی کنارے کے پاس نکلتی ہے۔

فلکسر ڈیجیٹورم سبلائمس کو خوب ظاہر کرنے کے لئے پیش بازو کے وسط میں پامیرس لانگس اور فلکسر کارپائی ریڈی ایلس کو کاٹو۔ ان دونوں عضلوں کے قریبی حصوں کو اوپر کی طرف لوٹ دو۔ اور ان کو پرونیٹر ٹیریز اور فلکسر سبلائمس کے درمیان کے بین عضلی حاجزات کو کاٹ کر علیحدہ کرو۔ پرونیٹر ٹیریز کو جانبی طرف کھینچو۔ اور میڈین عصب کی گرفت کرو۔ جہاں یہ اس عضلہ کے سطحی اور عمقی سروں کے درمیان سے

فٹ نوٹ [1]۔ پامیرس لانگس شاذونادر موجود نہیں ہوتا۔

CC-0. In Public Domain. Gurukul Kangri Collection, Haridwar

Digitized by Arya Samaj Foundation Chennai and eGangotri

نکلتا ہے۔ اور قبل اس کے کہ فلکسر ڈیجیٹیورم سبلائمس کے ریڈیس اور ہیومرس والے سروں کے درمیان غائب ہوتا۔ پھر فلکسر سبلائمس کو اِس احتیاط سے صاف کرو۔ کہ ریشوں کی اس تپلی چادر کو ضرر نہ پہنچے جس کے ذریعے یہ عضلہ ریڈیس کے اگلے کنارے سے نکلتا ہے۔ ان چار وتروں کو صاف کرو۔ جن میں فلکسر سبلائمس ختم ہوتا ہے۔ یہ وتر جوڑیوں میں مرتب ہیں۔ دو اگلے جو بیچ کی اور انگوٹھی کی انگلی کو جاتے ہیں۔ اور دو پچھلے اشاریہ اور چھوٹی انگلی کے لئے ان وتروں کو کھینچو۔ اور نتیجہ پر غور کرو۔ یہ بھی دیکھو۔ کہ میڈین عصب پرونیٹر ٹیریز کے دو سروں میں سے نکلنے کے بعد فلکسر سبلائمس کے ہیومرس اور ریڈیس والے مبداؤں کے درمیان غائب ہو جاتا ہے! اور نیچے سے تھوڑا فاصلہ قریب اس عضلہ کے جانبی کنارے کے پاس پھر نکلتا ہے۔ جہاں یہ پامیرس لانگس کے وتر کے جانبی کنارے کے اوجھل واقع ہے۔ فلکسر ڈیجیٹیورم سبلائمس کے وتروں کا تعاقب فی الحال ٹرانسور کارپل لیگامنٹ سے آگے نہ کرنا چاہیے۔ اس کے انتہائی حصے آئندہ تقطیع میں نمایاں ہوں گے۔

سطحی عضلوں کا مشترک مبدا۔ وہ پانچ عضلے جو ملکر سطحی گروہ بناتے ہیں۔ کہنی میں ایک دوسرے کے بہت قریب واقع ہیں۔ فی الحقیقت ہم یہ کہہ سکتے ہیں۔ کہ یہ ہیومرس کے میڈیل اپی کنڈائل کے اگلے رُخ پر ایک مشترک مبدا سے اٹھتے ہیں۔ علاوہ ازیں کہنی کے قریب ان سب کو عضو کو ڈھانپنے والے عمیق ردا اور ان مضبوط ریشہ دار حاجزات سے ریشے ملتے ہیں۔ جو اِن عضلوں کے درمیان اس کو گھیرنے والے عمیق ردا سے جاتے ہیں۔ پرونیٹر ٹیریز۔ فلکسر سبلائمس اور فلکسر کارپائی النیرس کی ابتدا کے لئے زائد سرے ہیں۔ (تصاویر 61,62)۔

پرونیٹر ٹیریز عضلہ۔ یہ عضلہ ٹیڑھے رُخ پیش بازو کے سامنے کے قریبی نصف کا تقاطع کرتا ہے۔ یہ ہیومرس اور النا والے دو سروں سے اٹھتا ہے۔ ہیومرس والے سرے سے عضلہ کا بیشتر حصہ بنتا ہے۔ یہ ہیومرس کے میڈیل اپی کنڈائل کے قریبی حصے سے نکلتا ہے۔ اور تھوڑی سی ابتدا اُجمی ریشوں کے ذریعے میڈیل اپی کنڈائلر ریڈ سے ہوتی ہے۔ اس کو ڈھانکنے والی ردا اور اس کے وسطانی جانب والے ریشہ دار حاجز سے بھی ریشے آتے ہیں۔ النا والا سرا عمیق واقع ہے۔ اور اس کی پہچان یہ ہے۔ کہ یہ میڈین عصب اور النر آرٹری کے درمیان واقع ہے۔ یہ سرا مختلف الجسامت ہے۔ عموماً یہ ایک چھوٹی سی لمبی عضلی ہوتی ہے۔ لیکن بعض اوقات یہ بیشتر ریشہ دار ہوتا ہے۔ یہ النا کی کارونائڈ پراس کے وسطانی کنارے سے نکلتا ہے (تصویر 64 صفحہ 147) اور جلد ہیومرس والے سرے کی عمیق سطح سے مل جاتا ہے۔ اس طرح سے تیار شدہ عضلہ ٹیڑھے۔ بعیدی اور جانبی رخ میں گزرتا ہے۔ اور ایک وتر میں ختم ہوتا ہے۔

CC-0. In Public Domain. Gurukul Kangri Collection, Haridwar

Digitized by Arya Samaj Foundation Chennai and eGangotri

جو ریڈیس کی جانبی سطح کے وسط پر ایک کھردرے نشان میں ختم ہوتا ہے ۔ (تصویر 64 صفحہ 147)
140 یہ اتصال ریڈیس کے مخصوص خم کی بلندی پر واقع ہے ۔ یہ بندوبست عضلہ کو اس قابل بنا دیتا ہے
کہ یہ اپنا پٹلاؤ عمل بدرجۂ اولیٰ کر سکے ۔ پرونیٹر ٹیریز کے منتہے کے قریب ریڈیل آرٹری اس کا تقاطع
کرتی ہے ۔ اور بریکیو ریڈی ایلس عضلہ اسکو ڈھانکے رہتا ہے ۔ اس کو میڈین عصب رسد آتا ہے یہ عضلہ
پیش بازو کو پٹلانے والا اور کہنی کو جھکانے والا ہے ۔

عضلہ فلکسر کارپائی ریڈی ایلس ۔ یہ عضلہ وتر مشترک ۔ پیش بازو کی ردا اور ان
ریشہ دار حاجزات سے اٹھتا ہے ۔ جو اس کے اور متصلہ عضلات کے درمیان واقع ہیں ۔ ان کی لحمی
بطنی پیش بازو کے وسط سے تھوڑا فاصلہ دور ایک لمبے چپٹے وتر سے بدل جاتی ہے ۔ جو پہنچے کے اندر
ٹرانسورس کارپل لیگامنٹ کے ایک خاص درجہ میں گریٹر ملٹینگولر (greater multangular)
ہڈی کے سامنے کے میزاب میں سے گزرتا ہے (تصویر 60 ۔ صفحہ 137) یہ انشاریہ انگلی کی میٹا کارپل ہڈی
کے قاعدے کی اگلی سطح میں ختم ہوتا ہے ۔ اور تھوڑا سا بیچ کی انگلی کی میٹا کارپل ہڈی کے قاعدے میں
ٹرانسورس کارپل لیگامنٹ کے ساتھ اس کے تعلقات اور میٹا کارپس کے ساتھ اس کے اتصال
کو آئندہ تقطیع میں نمایاں کرکے مطالعہ کیا جائے گا ۔ یہ عضلہ پہنچے اور کہنی کے جوڑ کا جھکانے والا ہے اور
ہاتھ کو جسم سے ہٹانے میں مدد دیتا ہے ۔ اس کو میڈین عصب رسد آتا ہے ۔

عضلہ پامیرس لانگس ۔ یہ عضلہ ایک لمبا نازک عضلہ ہے جو ہمیشہ موجود نہیں ہوتا
یہ مشترک مبدا پیش بازو کی ڈھانکنے والی ردا اور اپنے ہر طرف کے حاجزے سے اٹھتا ہے ۔ اس کا
وتر پہنچے سے بالکل قریب عمیق ردا کو چھیدتا ہے ۔ اور پھر ٹرانسورس کارپل لیگامنٹ سے اتھلا گزر کر
پامر اپانیوروسس کے مضبوط درمیانی حصے میں مل جاتا ۔ اکثر اوقات اس میں سے ایک دھجی ایبڈکٹر
پالی سس بریوس (abductor policis brevis) کو بھی جاتی ہے ۔ اس کو میڈین عصب رسد آتا
اور یہ ریڈیو کارپل (radiocarpal) اور کہنی کے جوڑوں کو جھکانے والا ہے ۔

عضلہ فلکسر کارپائی النیرس ۔ یہ عضلہ دو سروں سے اٹھتا ہے ۔ ان میں سے ایک
میڈیل ایپی کنڈائل سے نکلنے والے مشترک وتر سے ملا ہوا ہے ۔ دوسرا سرا النا کے اولی کرنین کے وسطانی
کنارے اور دتر لیف نما اتصال کے ذریعہ اسی ہڈی کے قریبی دو تہائی میں ظہری کنارے سے اٹھتا
ہے ۔ ڈھانپنے والی اور یہ ردا جانبی طرف کے بین عضلی حاجزے سے بھی ریشے آتے ہیں ۔ فلکسر کارپائی
141 النیرس کے آغاز کے دو سرے ہیومرس کے وسطانی ایپی کنڈائل اور اولی کرنین کے درمیانی فصل

CC-0. In Public Domain. Gurukul Kangri Collection, Haridwar

Digitized by Arya Samaj Foundation Chennai and eGangotri

PLATE VII

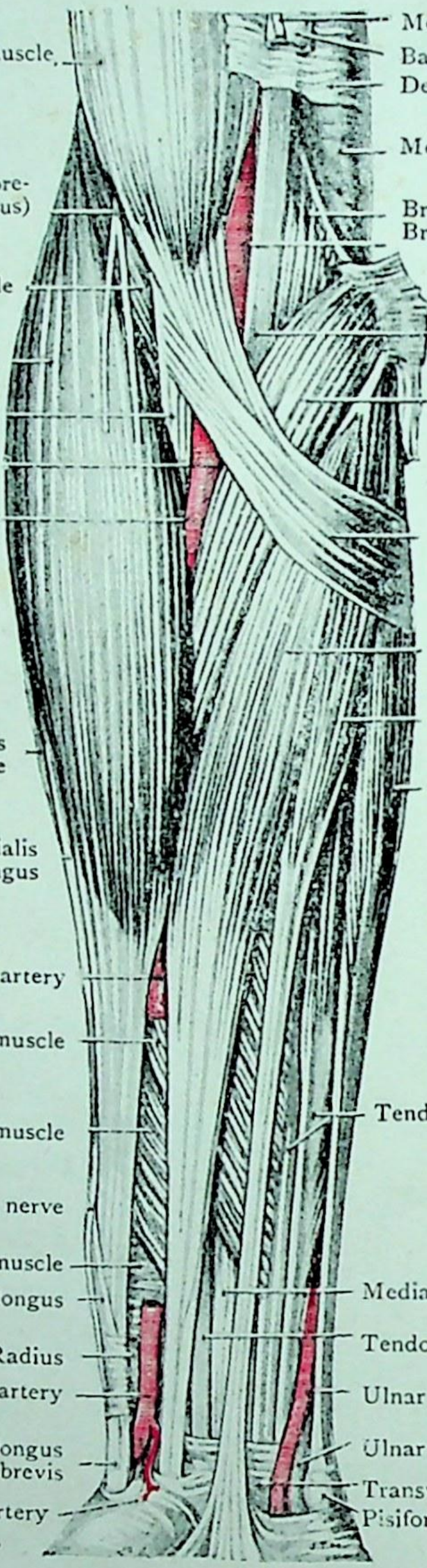

FIG. 61.—Superficial Dissection of the Muscles, Arteries, and Nerves of the Anterior Aspect of the Forearm.
Part of the radial artery was removed to show some of its deep relations.

CC-0. In Public Domain. Gurukul Kangri Collection, Haridwar

Digitized by Arya Samaj Foundation Chennai and eGangotri

CC-0. In Public Domain. Gurukul Kangri Collection, Haridwar

Digitized by Arya Samaj Foundation Chennai and eGangotri

CC-0. In Public Domain. Gurukul Kangri Collection, Haridwar

Digitized by Arya Samaj Foundation Chennai and eGangotri

PLATE VIII

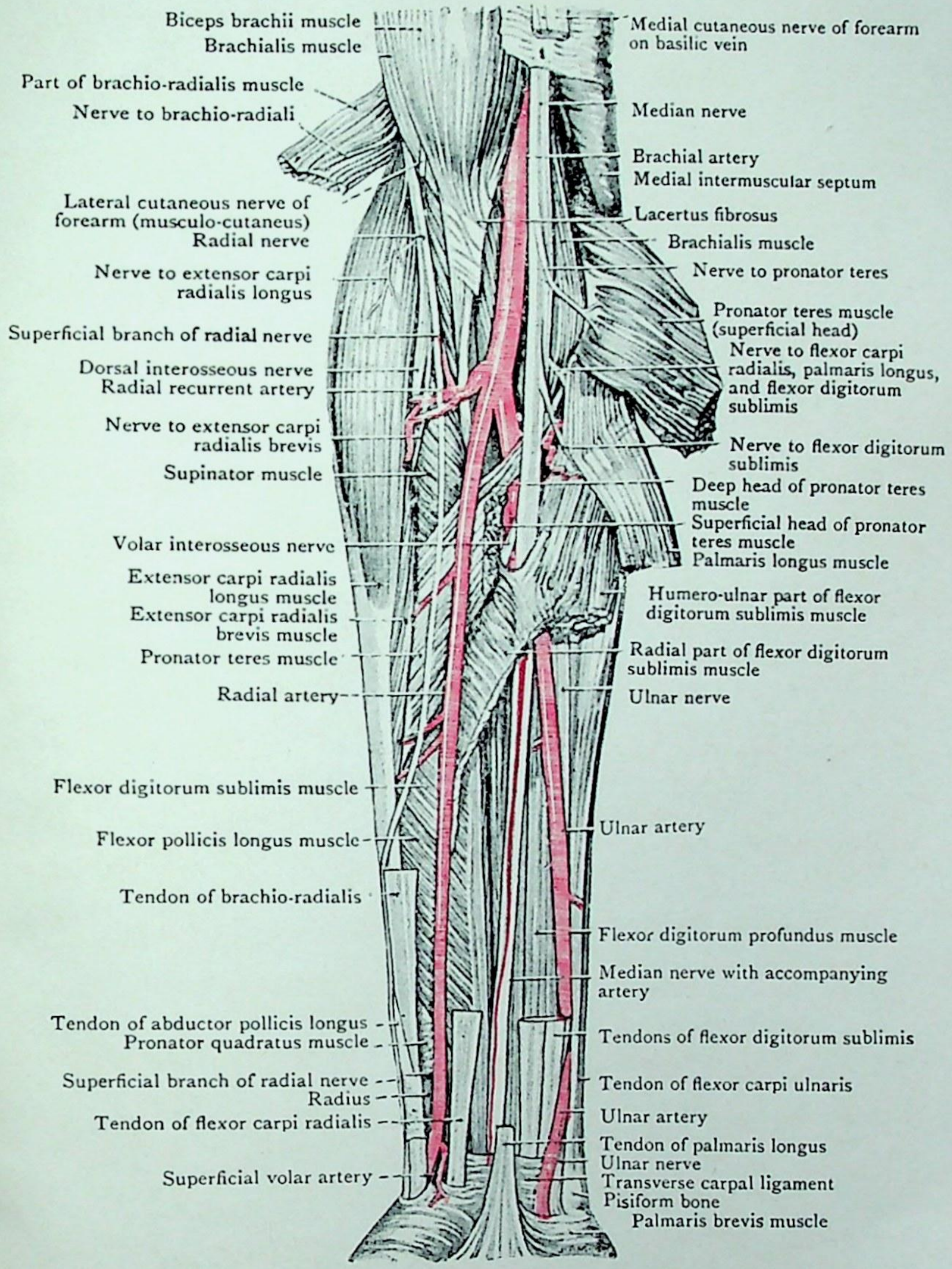

FIG. 62.—Deep Dissection of the Muscles, Vessels, and Nerves of the front of the Forearm.

CC-0. In Public Domain. Gurukul Kangri Collection, Haridwar

Digitized by Arya Samaj Foundation Chennai and eGangotri

پر پل بناتے ہیں۔ اور ان دونوں کے درمیان النر عصب بعیدی رُخ پیش بازو میں چلا جاتا ہے یہ وتر عضلہ کے اگلے کنارے پر شروع ہو کر پیسی فارم ہڈی میں ختم ہوتا ہے۔ فلکسر کارپائی النیرس کو النر عصب رسد آتا ہے۔ یہ ہاتھ کا جھکانیوالا اور قریب لانے والا اور کہنی کا جھکانیوالا ہے۔

عضلہ فلکسر ڈیجیٹورم سبلائمس - اس عضلہ کا یہ نام اس وجہ سے ہے۔ کہ یہ فلکسر پروفنڈس کے اوپری رُخ پر واقع ہے۔ اس کا بیشتر حصہ دوسرے اوپری عضلوں کی نسبت عمقی واقع ہے (تصویر 61)۔ یہ طاقتور عضلہ مشترک وتر کے ذریعے ہیومرس کے وسطانی ایپی کنڈائل سے اٹھتا ہے۔ اس کا آغاز کہنی کے جوڑ کے النر کولیٹرل لیگامنٹ۔ النا کے کارونائڈ پراسس کے وسطانی کنارے۔ ریڈیس کی اگلی سطح (تصاویر 45,64) اور اس سے متصلہ لفی بین عضلی حاجزات سے ہوتا ہے۔ اس کے سبدا کا ریڈیس والا سرا ایک پتلی لحمی تہ ہے۔ جو ریڈیس کے اگلے کنارے کے ساتھ اس کے قریبی سرے سے لیکر پرونیٹر ٹیریز کے نتھنے سے متغیر فاصلے تک چپکا ہوا ہے۔ اس کے لحمی جسم سے چار وتر نکلتے ہیں۔ وہ ٹرانسورس کارپل لیگامنٹ کے نیچے سے گزر کر ہتھیلی میں داخل ہوتے ہیں۔ اور وسطانی چار انگلیوں کو جاتے ہیں۔ ان کے نتھنے پھر دکھائی دیں گے۔ فی الحال یہ دیکھ لو۔ کہ پہنچے پر اور اس سے تھوڑا فاصلہ اوپر یہ مذکورہ بالا مخاطی غلاف میں ملفوف ہیں اور نیز یہ کہ جب یہ ٹرانسورس کارپل لیگامنٹ کے پیچھے گزرتے ہیں۔ تو جوڑیوں میں واقع ہوتے ہیں۔ یعنی انگوٹھی کی اور بیچ کی انگلی کے وتر اشاریہ اور چھوٹی انگلی کے وتروں کے اگلے رخ پر رکھے ہوتے ہیں۔ فلکسر ڈیجیٹورم سبلائمس کو میڈین عصب رسد آتا ہے یہ عضلہ انگلیوں کے پہلے بین پوروی جوڑوں میٹا کارپوفیلنجیل جوڑوں پہنچے کے جوڑ اور کہنی کے جوڑ کا جھکانیوالا ہے۔

تقطیع کار جو فلکسر ڈیجیٹورم سبلائمس کا معائنہ بالتفصیل کرتا ہے۔ دیکھیگا کہ وہ ٹکڑا جو ہیومرس سے اٹھتا ہے۔ ایک اوپری اور ایک عمقی حصے میں تقسیم ہو جاتا ہے۔ اور پھر ہر ایک حصہ ایک جانبی اور ایک وسطانی ٹکڑے میں پھر تقسیم ہو جاتا ہے اوپری حصے کا جانبی ٹکڑا ریڈیس سے اٹھنے والے ریشوں میں مل جاتا ہے۔ اور پھر متحدہ ریشے بیچ کی انگلی والے وتر کو چلے جاتے ہیں اوپری حصے کا وسطانی ٹکڑا عمقی حصے سے مزید ریشے پاتا ہے۔ اور انگشتری کی انگلی والے وتر میں ختم ہوتا ہے۔ عمقی حصے کا جانبی حصہ دو مچھلیا عضلہ ہے اور اشاریہ انگلی والے وتر میں ختم ہوتا ہے۔ عمقی حصے کا وسطانی ٹکڑا چھوٹی انگلی کے وتر میں ختم ہوتا ہے۔ یہ ایک چھوٹی لمبی عضلی مچھلی ہے جو اکثر عضلہ کے عمقی حصے کے جانبی ٹکڑے کے درمیانی وتر سے ریشے پاتی ہے۔

CC-0. In Public Domain. Gurukul Kangri Collection, Haridwar

Digitized by Arya Samaj Foundation Chennai and eGangotri

تقطیع ۔ فلکسر ڈیجیٹورم سبلائمس کے ریڈیس والے حصّے میں سے جہاں یہ ہیومرس والے حصے سے ملتا ہے کاٹو۔ عضلہ کے بڑے حصّے کو پیش بازو کے وسطانی پہلو کی طرف کھینچو۔ اور ریڈیس والے حصّے کو اس کے مبدا کی طرف۔ اب میڈین نرو کو اینٹیریر انٹر آسیس آرٹری کی شاخ کو جو اس عصب کے ساتھ ہوتی ہے۔ اور فلکسر پالی سس لانگس کی اگلی سطح کو جو ریڈیس کی اگلی سطح سے اٹھتا ہے۔ اور فلکسر ڈیجیٹورم پروفنڈس کو جو النا کی اگلی اور وسطانی سطحوں سے اٹھتا ہے صاف کرو پھر میڈین نرو کی اگلی انٹر آسیس شاخ کی گرفت کرو۔ یہ میڈین میں سے وہاں نکلتی ہے۔ جہاں میڈین عصب پرونیٹر ٹیریز کے دونوں سروں کے درمیان سے باہر آتا ہے۔ النر آرٹری کی کامن انٹر آسیس شاخ کو بھی نکالو۔ یہ کیوبیٹل فاسا کے اندر یا اس سے ہٹتے ہی نکلتی ہے۔ اور اس کو پرونیٹر ٹیریز کے عمقی سرے کے پیچھے تلاش کرنا چاہیئے۔ تقریباً فوراً ہی یہ وولر اور ڈارسل انٹر آسیس شاخوں میں تقسیم ہو جاتی ہے۔ ڈارسل شاخ انٹر آسیس ممبرین سے اوپر پیش بازو کے ظہری حصے میں چلی جاتی ہے۔ جہاں اس کو آئندہ نکالا جائیگا۔ اب فلکسر پالی سس لانگس اور فلکسر ڈیجیٹورم پروفنڈس کے متصلہ کناروں کو علٰحدہ کرو۔ اور انٹر آسیس آرٹری اور عصب کا اس مقام تک تعاقب کرو۔ جہاں وہ پیش بازو کے بعیدی ثلث میں پرونیٹر کواڈریٹس کے پیچھے غائب ہو جاتے ہیں۔ پرونیٹر کواڈریٹس کو صاف کرو۔ اور پھر نمایاں شدہ ساختوں کا مطالعہ شروع کرو۔ 142

النر آرٹری ۔ النر آرٹری بریکیل تنے کی دو اختتامی شاخوں میں بڑی ہے۔ یہ ریڈیس کی بنک کے استوا پر کیوبیٹل فاسا میں نکلتی ہے۔ پیش بازو کے قریبی ثلث میں یہ ترچھے۔ بعیدی اور وسطانی رخ میں گزرتی ہے۔ اور پھر سیدھی نیچے کو پہنچے تک چلی جاتی ہے۔ ٹرانسورس کارپل لیگامنٹ کے آگے سے گزر کر ہتھیلی میں داخل ہوتی ہے۔ اپنے گزر کے قریبی ترچھے حصے میں یہ رگ عمقی واقع ہوتی ہے اور پرونیٹر ٹیریز کے دونوں سرے۔ فلکسر کارپائی ریڈی الیس۔ پامیرس لانگس۔ فلکسر ڈیجیٹورم سبلائمس۔ اور میڈین عصب اس کا تقاطع کرتے ہیں۔ اس کا بعیدی انتصابی حصہ وسطانی جانب فلکسر کارپائی النیرس سے ڈھکا رہتا ہے۔ لیکن پہنچے سے تھوڑا فاصلہ قریب تر یہ اوپری ہو جاتی ہے۔ اور وسطانی جانب فلکسر کارپائی النیرس کے وتر اور جانبی طرف فلکسر سبلائمس کے وتر کے درمیانی فصل میں واقع ہوتی ہے۔ جب یہ ٹرانسورس کارپل لیگامنٹ کے اوپر ہوتی ہے تو اسکو النر عصب پسی فارم ہڈی سے علٰحدہ کرتا ہے۔ اور اس کو وولر کارپل لیگامنٹ نامی ڈھانکے رہتا ہے (صفحات 129,162) جو ٹرانسورس کارپل لیگامنٹ سے اوپری ہوتا ہے۔ اس کی کل گزر میں دو رفیق وریدیں اس کے ساتھ رہتی

CC-0. In Public Domain. Gurukul Kangri Collection, Haridwar

Digitized by Arya Samaj Foundation Chennai and eGangotri

ہیں ۔ یہ میڈین اور النر اعصاب کے ساتھ اہم تعلقات رکھتی ہے ۔ میڈین عصب جو اس کے مبدأ کے قریب اس کے وسطانی جانب ہوتا ہے جلد اس کا تقاطع کرجاتا ہے ۔ لیکن مقام تقاطع پر پرونیٹر ٹیریز کا عمقی سرا
143 عصب کو شریان سے علیحدہ کرتا ہے ۔ النر عصب کو پیش بازو کے قریبی ثلث میں اس رگ سے ایک چوڑا انفصل علیحدہ کرتا ہے ۔ لیکن پیش بازو کے بعیدی دو ثلثوں میں یہ عصب شریان کے بہت قریب رہتا ہے ۔ اور وسطانی جانب ہوتا ہے ۔

کیوبیٹل فاسا میں النر آرٹری بریکی الیس پر رکھی رہتی ہے ۔ زیادہ بعید پیچھے کی جانب یہ فلکسر ڈیجیٹورم پروفنڈس سے لگی رہتی ہے ۔ لیکن پہنچے میں یہ شریان ٹرانسورس کارپل لیگامنٹ کی اگلی سطح پر ہوتی ہے ۔

النر آرٹری کی شاخیں ۔ پیش بازو میں النر آرٹری ذیل کی شاخیں دیتی ہے ۔

۱ ۔ وولر النر ریکرنٹ آرٹری ۔

۲ ۔ ڈارسل النر ریکرنٹ آرٹری ۔

۳ ۔ کامن انٹر آسیس آرٹری ۔

۴ ۔ وولر کارپل آرٹری ۔

۵ ۔ ڈارسل کارپل آرٹری ۔

۶ ۔ عضلی شاخیں ۔

عضلی شاخیں چھوٹے قد کی ہوتی ہیں ۔ اور مختلف مقامات پر آس پاس کے عضلوں میں پھیلنے کے لئے نکلتی ہیں ۔

وولر النر ریکرنٹ آرٹری دونوں بازگرد شاخوں میں سے چھوٹی ہے ۔ یہ قریبی رخ ہیومرس کے وسطانی ایپی کنڈائل کے سامنے پرونیٹر ٹیریز اور بریکی الیس کے درمیانی انفصل میں گزرتی ہے ۔ اور انفیریر النر کولیٹرل آرٹری کی اگلی اختتامی شاخ کے ساتھ دہنائی ہے ۔

ڈارسل النر ریکرنٹ آرٹری وسطانی جانب فلکسر ڈیجیٹورم سبلائمس کے اوجھل جاتی ہے ۔ اور پھر فلکسر کارپائی النیرس کے مبدأ کے دونوں سروں کے درمیان سے گزر کر جارحہ کے ظہری رخ پر ہیومرس کے میڈیل ایپی کنڈائل اور اولی کرینن کے درمیان پہنچتی ہے ۔ وہاں النر نرو کے ساتھ ہو جاتی ہے ۔ اور انفیریر النر کولیٹرل آرٹری کی پچھلی اختتامی شاخ اور سوپیریر النر کولیٹرل آرٹری کے ساتھ دہنائی ہے

CC-0. In Public Domain. Gurukul Kangri Collection, Haridwar

Digitized by Arya Samaj Foundation Chennai and eGangotri

یہ بات غیر معمولی نہیں کہ دونوں ریکرنٹ آرٹریز ایک چھوٹے مشترک تنے سے نکلتی ہوئی ہیں۔

کامن انٹرآسیس آرٹری ایک چھوٹا چوڑا تنا ہے۔ جو النرآرٹری کی ابتدا سے ۲۵ ملیمیٹر ایک انچ) دور باز گردشاخوں کے فوراً بعید شروع ہوتی ہے۔ یہ عقبی رخ انٹرآسیس ممبرین کے قریبی کنارے تک جاتی ہے۔ اور وہاں دو اختتامی شاخوں یعنے وولر اور ڈارسل انٹرآسیس شریانوں میں تقسیم ہوتی ہے۔

ڈارسل انٹرآسیس آرٹری پیچھے کے رخ انٹرآسیس ممبرین کے قریبی کنارے کے اوپر پیش بازو کے ظہری حصہ میں جاتی ہے۔ جہاں اس کی تقطیع آئندہ ہوگی۔ 144

وولر انٹرآسیس آرٹری فلکسر پالی سس لانگس اور فلکسر ڈیجیٹورم پروفنڈس کے متصل کناروں کے درمیان جن کو شریان کے مطالعہ کے وقت علیحدہ کرنا چاہئے۔ انٹرآسیس ممبرین کی اگلی سطح پر نیچے کو آتی ہے۔ پرونیٹر کواڈریٹس کے قریبی کنارے پر یہ انٹرآسیس ممبرین کو چھید کر پیش بازو کے ظہری حصے میں داخل ہوتی ہے۔ جہاں اس کے اختتامی حصے کا مطالعہ آئندہ ہوگا۔ جب یہ انٹرآسیس ممبرین کی اگلی سطح پر نیچے آتی ہے تو یہ متصل عضلوں کو شاخچیاں اور ذیل کے ناموں کی شاخیں دیتی ہے

۱۔ آرٹیریا میڈیانا (arteria mediana)

۲ و ۳۔ ریڈیس اور النا کے لئے رشتراکین غذائیہ (nutrient)

۴۔ اگلی ربطی شریان۔

آرٹیریا میڈیانا ایک لمبی نازک شریان ہے۔ جو میڈین نرو کے ساتھ ساتھ ہاتھ کی ہتھیلی تک جاتی ہے جہاں یہ بعض اوقات سوپرفیشل وولر آرچ میں ختم ہوتی ہے۔ شرائین غذائیہ ریڈیس اور النا کے غذائیہ سوراخوں میں داخل ہوتی ہیں۔ اگلی ربطی شریان انٹرآسیس ممبرین کی اگلی سطح پر پرونیٹر کواڈریٹس سے عمیق نیچے تک اترتی ہے۔ جہاں یہ وولر کارپل آرچ میں ختم ہو جاتی ہے۔

النر کارپل آرٹریز دو چھوٹی چھوٹی شرائین ہیں۔ جو جزوی طور پر نیچے کو گھیرتی ہیں۔ وولر النر کارپل آرٹری فلکسر ڈیجیٹورم پروفنڈس کے وتروں کے اوجھل جانبی رخ جاتی ہے۔ اور ریڈیل آرٹری کی وولر کارپل شاخ سے دہناتی ہے۔ اس طرح سے بنی ہوئی آرچ سے چھوٹی چھوٹی شاخچیاں کارپل ہڈیوں اور جوڑوں کے اگلے رخوں کو جاتی ہیں۔ ڈارسل النر کارپل آرٹری پسی فارم ہڈی سے عین قریب اور فلکسر کارپائی النیرس کے وتر کے اوجھل عضو کے وسطانی کنارے کے گرد گھوم کر کارپس کے ظہری رخ پر پہنچتی ہے۔

النر نرو۔ اس عصب کو بازو میں اولی کرینن اور ہیومرس کے وسطانی اپی کنڈائل کے درمیانی فصل تک نکالا گیا تھا۔ یہ فلکسر کارپائی النیرس کے دونوں سروں کے درمیان ہوتی ہوئی پیش بازو میں

CC-0. In Public Domain. Gurukul Kangri Collection, Haridwar

Digitized by Arya Samaj Foundation Chennai and eGangotri

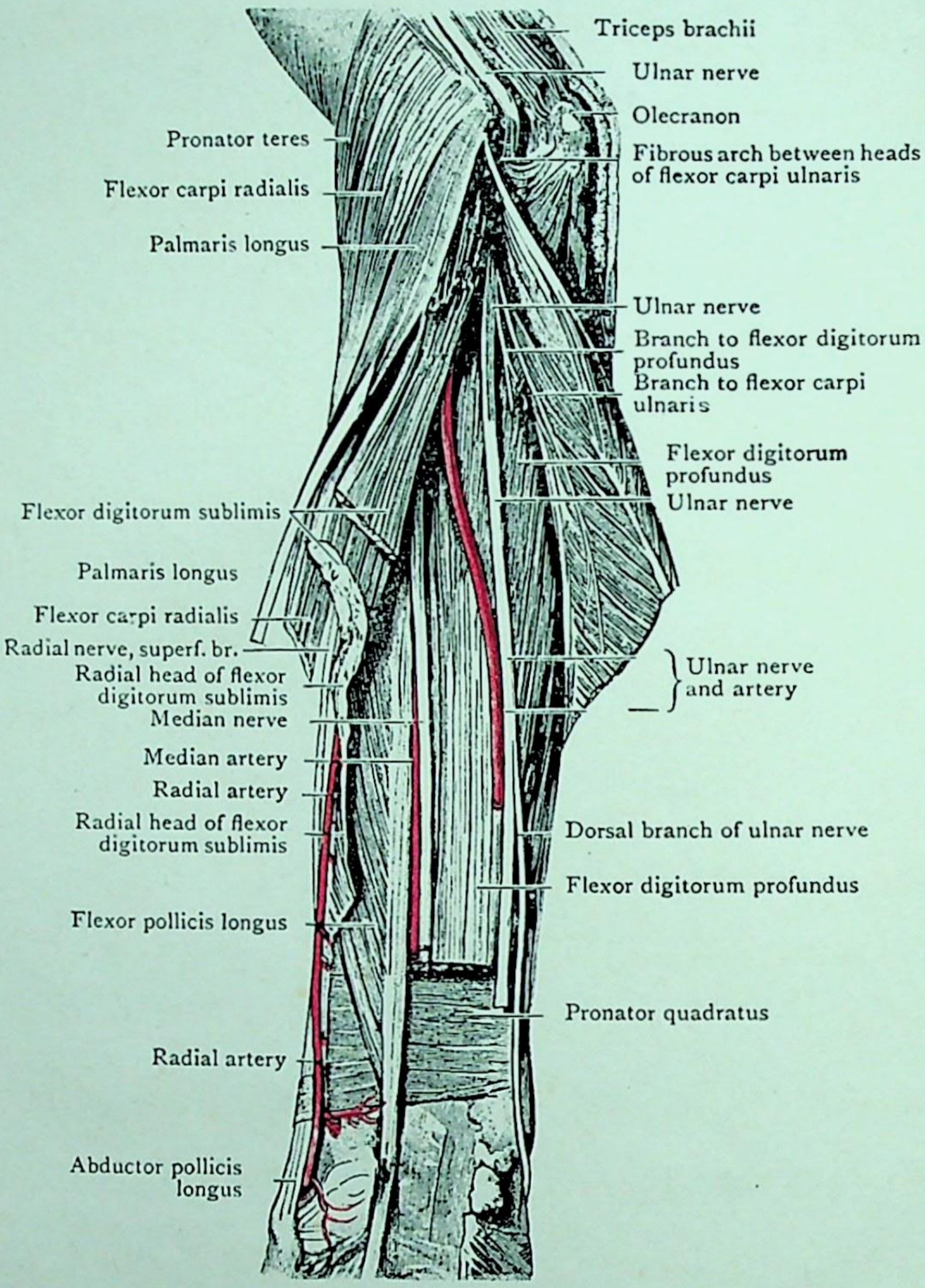

FIG. 63.—Dissection of the volar aspect of the Forearm; the superficial muscles are cut short and turned aside, and the deeper parts are still further displayed by the separation of the flexor digitorum sublimis from the flexor carpi ulnaris along the line of the intermuscular septum which intervenes between them.

CC-0. In Public Domain. Gurukul Kangri Collection, Haridwar

Digitized by Arya Samaj Foundation Chennai and eGangotri

CC-0. In Public Domain. Gurukul Kangri Collection, Haridwar

Digitized by Arya Samaj Foundation Chennai and eGangotri

CC-0. In Public Domain. Gurukul Kangri Collection, Haridwar

Digitized by Arya Samaj Foundation Chennai and eGangotri

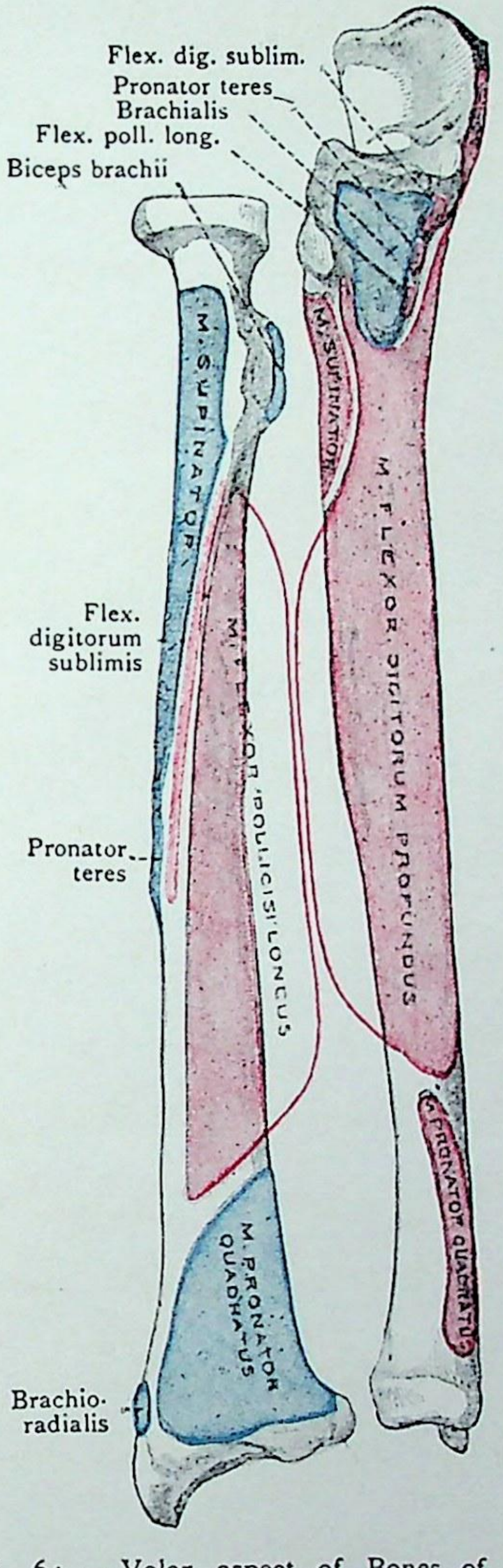

FIG. 64. — Volar aspect of Bones of Forearm with Muscular Attachments mapped out.

CC-0. In Public Domain. Gurukul Kangri Collection, Haridwar

Digitized by Arya Samaj Foundation Chennai and eGangotri

145 داخل ہوتی ہے۔ پیش بازو کے وسطانی رخ کے اگلے حصہ میں فلکسر ڈیجیٹورم کی اگلی سطح پر اور فلکسر کارپائی
الینرس کے اوجھل جاتی ہے۔ پہنچے کے قریب فلکسر کارپائی کے وتر کے جانبی طرف اوپری ہو جاتی ہے۔ اور
146 ٹرانسورس کارپل لیگامنٹ سے اوپری گزرتی ہوئی ہتھیلی میں پہنچتی ہے۔ پیش بازو کے قریبی ثلث میں السنر نرو
کو ایک بڑا فاصلہ السنر آرٹری سے علیحدہ کرتا ہے۔ لیکن بعیدی دو ثلثوں میں یہ رگ کے وسطانی جانب
واقع ہوتی ہے۔

پیش بازو میں السنر عصبہ شاخیں دیتا ہے۔

۱۔ مفصلی شاخیں۔

۲۔ عضلی شاخیں۔ فلکسر کارپائی الینرس اور فلکسر ڈیجیٹورم پروفنڈس کے وسطانی حصے کے لئے۔

۳۔ جلدی شاخیں { پامر کوٹینیس برانچ۔
ڈارسل برانچ آف ہینڈ۔

مفصلی شاخیں السنر کے اس حصے سے نکلتی ہیں۔ جو اولی کرینن اور ہیومرس کے وسطانی ایپی کنڈائل کے درمیانی فصل میں واقع ہے۔ اور کہنی کے جوڑ کو جاتی ہیں۔

عضلی شاخیں مفصلی شاخوں سے ہٹتے ہی نکلتی ہیں۔ یہ فلکسر کارپائی الینرس اور فلکسر ڈیجیٹورم کے وسطانی حصے کو رسداتی ہیں۔

پامر کوٹینیس برانچ ایک ذرا سی شاخچی ہے۔ جو ٹرانسورس کارپل لیگامنٹ سے بس ادھر پیش بازو کی ردا کو چھیدتی ہوئی دیکھی جا چکی ہے۔ یہ پیش بازو کے وسط کے قریب نکلکر بعید رخ السنر آرٹری کے اوپر گزرتی ہے اور ہاتھ کی ہتھیلی کو رسداتی ہے۔

ڈارسل برانچ خاصی جسامت کا عصب ہے جو پہنچے سے ۲ تا ۲ اسم (اڑہائی انچ) ادھر نکلتی ہے یہ فلکسر کارپائی الینرس کے اوجھل پیش بازو کے وسطانی کنارے سے گرد گھومتی ہے۔ اور النا کے بعیدی سرے والے ابھار سے فوراً بعید ہاتھ کی پشت میں داخل ہوتی ہے۔ وہاں سے آگے اس کو سطحی تقطیع (صفحہ 76) میں نکالا جا چکا ہے۔

میڈین نرو۔ جیسا کہ اس کے نام سے ظاہر ہوتا ہے۔ پیش بازو کے وسط میں نیچے کو آتا ہے پیش بازو کے قریبی حصے میں میڈین نرو کیوبیٹل فاسا میں السنر آرٹری کے وسطانی پہلو پر ہوتا ہے۔ یہ عصب پرونیٹر ٹیریز کے دونوں سروں کے درمیان سے گذرتا ہوا حفرہ کو چھوڑتا ہے۔ اور اس وقت السنر آرٹری کا تقاطع کرتا ہے۔ لیکن عضلہ کا النا والا سرا۔ اس کو شریان سے جدا کرتا ہے۔ اس

CC-0. In Public Domain. Gurukul Kangri Collection, Haridwar

Digitized by Arya Samaj Foundation Chennai and eGangotri

مقام سے آگے عصب اپنے سے اوپری فلکسر ڈیجیٹورم سبلائمس اور اپنے سے عمقی فلکسر ڈیجیٹورم پروفنڈس کے
درمیان بعیدی رخ گزرتا ہے۔ پہنچے کے قریب اوپری ہو جاتا ہے۔ اور وسطانی جانب پامیرس لانگس اور
147 جانبی طرف فلکسر کارپائی ریڈی ایلس کے درمیانی فصل میں واقع ہے۔ آخر کار ٹرانسورس کارپل لیگامنٹ
سے عمقی گزرتا ہوا پیش بازو کو چھوڑ دیتا ہے۔ ایک چھوٹی شریان آرٹیریا میڈیانا یعنی وولرانٹر
آسیس آرٹری کی ایک شاخ میڈین نرو کے ہمراہ جاتی ہے۔ بعض اوقات یہ رگ قابل ذکر جسامت حاصل
کر لیتی ہے۔

جب میڈین نرو پیش بازو میں پہنچتا ہے۔ تو عضلوں کے لئے بے شمار شاخیں دیتا ہے۔ اور پہنچے کے قریب اس میں سے پامر شاخ نکلتی ہے۔ جس کی تقطیع پہلے ہی ہو چکی ہے (صفحہ 70)۔

عضلی شاخیں ان سب عضلوں کو رسدانی ہیں۔ جو ہیومرس کے وسطانی ایپی کنڈائل سے اٹھتے ہیں۔ سوائے ایک استثنا یعنے فلکسر کارپائی النیرس کے۔ اور وہ عضلے یہ ہیں۔ پرونیٹر ٹیریز فلکسر کارپائی ریڈی ایلس۔ پامیرس لانگس۔ اور فلکسر ڈیجیٹورم سبلائمس۔

اِس میں سے ایک لمبی نازک شاخچی بھی نکلتی ہے۔ جو پیش بازو کے اگلے رخ کے عمقی عضلوں کو جاتی ہے۔

پیش بازو کے اگلے رخ پر کی عمقی ساختیں۔ اب عمقی عضلوں کے تعلقات کا مطالعہ ہونا چاہیے۔

فلکسر ڈیجیٹورم پروفنڈس ایک بڑا عضلہ ہے۔ جو النا کے اگلے اور وسطانی رخوں کو ڈھانکتا
148 ہے۔ فلکسر پالی سس لانگس ریڈیس کی اگلی سطح پر واقع ہے۔ لیکن پرونیٹر کواڈریٹس ایک چوکون لحمی
تہ ہے۔ جو پہنچے سے قریب ہی دونوں ہڈیوں سے چپکی ہوئی ہے۔ وولرانٹر آسیس آرٹری اور نرو
بعیدی رخ فلکسر پروفنڈس اور فلکسر پالی سس لانگس کے درمیانی فصل میں جاتے ہیں۔

عضلہ فلکسر ڈیجیٹورم پروفنڈس۔ انگلیوں کا عمقی عضلہ النا کے قریبی تین چوتھائی حصے میں اس کی اگلی اور وسطانی سطحوں سے اٹھتا ہے۔ یہ کچھ ریشے انٹر آسیس ممبرین کی اگلی سطح اور اوس وتریلیف سے بھی لیتا ہے جس کے ذریعے فلکسر کارپائی النیرس النا کے خلفی کنارے سے اٹھتا ہے۔ لحمی حصہ کی جگہ وسطانی چار انگلیوں کے چار وترے لیتے ہیں۔ لیکن ان میں سے صرف ایک یعنی اشاریہ انگلی والا پیش بازو میں علیحدہ اور واضح ہو جاتا ہے۔ یہ وتر ٹرانسورس کارپل لیگامنٹ کے او جھل ہتیلی میں جاتے ہیں۔ فلکسر ڈیجیٹورم پروفنڈس کو میڈین نرو کی وولرانٹر آسیس برانچ اور النر نرد

CC-0. In Public Domain. Gurukul Kangri Collection, Haridwar

Digitized by Arya Samaj Foundation Chennai and eGangotri

رسد لاتے ہیں۔ یہ عضلہ انگلیوں کے سارے جوڑوں اور پہنچے کا جھکانیوالا ہے۔

عضلہ فلکسر پالی سس لانگس۔ یہ عضلہ ریڈیس کی اگلی سطح کے دو تہائی سے اٹھتا ہے۔ اس کا آغاز انٹر آسیس ممبرین کی اگلی سطح کے متصل حصے سے بھی ہوتا ہے۔ لحمی حصے سے ایک گول وتر نکلتا ہے۔ اور ٹرانسورس کارپل لیگامنٹ کے اوجھل ہتیلی میں جاتا ہے۔

بہت سے آدمیوں میں فلکسر پالی سس لانگس کے مبدا کا ایک زائد نازک سرا ہوتا ہے۔ جو النا کے کارونائڈ پراسس کے وسطانی کنارے سے یا ہیومرس کے وسطانی ایپی کنڈائل سے اٹھتا ہے فلکسر پالی سس لانگس کو وولر انٹر آسیس عصب سداتا ہے۔ یہ عضلہ انگوٹھے کے سارے جوڑوں اور پہنچے کا جھکانیوالا ہے۔

عضلہ پرونیٹر کواڈریٹس۔ یہ عضلہ النا کی اگلی سطح کے بعیدی ربع سے اٹھتا ہے۔ اور ریڈیس کی اگلی سطح کے بعیدی ثلث میں ختم ہوتا ہے۔ اس کو وولر انٹر آسیس عصب سداتا ہے۔ یہ پیش بازو اور ہاتھ کا پٹلانے والا ہے۔

تقطیع۔ پرونیٹر کواڈریٹس کو کھڑی کاٹ کر تقسیم کرو۔ اور وولر انٹر آسیس آرٹری کے اس حصے کو صاف کرو جو اس کے پیچھے واقع ہے۔

پہنچا اور ہتیلی

149

اس تقطیع میں ذیل کی ساختیں ملیں گی۔

۱۔ پامیرس بریوس عضلہ۔ اور پامر کوٹینیس اعصاب
۲۔ پامر اپیانیوروس۔
۳۔ سوپر فیشیل وولر آرچ اور اس کی شاخیں۔
۴۔ میڈین اور النر اعصاب اور ان کی شاخیں۔
۵۔ وولر کارپل لیگامنٹ۔ ٹرانسورس کارپل لیگامنٹ۔ فلکسر اوتار۔ اور ان کے مخاطی غلاف
۶۔ لمبر ایکل عضلے۔

CC-0. In Public Domain. Gurukul Kangri Collection, Haridwar

Digitized by Arya Samaj Foundation Chennai and eGangotri

۷۔ انگوٹھے اور چھوٹی انگلی کے چھوٹے عضلے۔

۸۔ ڈیپ وولر آرچ اور اس کی شاخیں۔

۹۔ پرنسیپس پالی سس آرٹری۔ اور اشاریہ انگلی کی ریڈیل وولر آرٹری۔

ہتیلی کی تقطیع شروع کرنے سے پہلے طالب علم کو چاہئے کہ اپنے ہاتھوں اور اپنے عضوے کا م لیکر اس خطہ کی تشریح سطحی کو دوہرالے۔ اور اوپری عروق اعصاب۔ اور عمقی رداکاجن کو پہلے نمایاں کیا گیا تھا۔ دوبارہ مطالعہ کرے۔ ان کو دوہرا لینے کے بعد پامیرس بریوس کے چپکاؤ اور تعلقات کو دیکھنا چاہئے۔

تشریح سطحی۔ ہتیلی کے وسط میں اس نشیب کو دیکھو۔ جو ہاتھ کا خلا کہلاتا ہے ہتیلی کے وسطانی کنارے کے ساتھ ساتھ اس خلا کی حد ہائی پوتھینر ایمی نس سے بنتی ہے۔ جو اس کے نیچے چھوٹی انگلی کے چھوٹے (intrinsic) عضلوں سے بنتی ہے۔ تھینر ایمی نس یا انگوٹھے کا ابھار جو اس انگلی کے چھوٹے عضلوں سے بنتا ہے۔ وہ نمایاں اونچائی ہے۔ جو ہتیلی کے خلا کی قریبی اور جانبی حد بناتی ہے۔ اور انگلیوں کی جڑوں پر کا آڑا ابھار جو میٹا کارپو فلینجیل جائنٹس کے مقام پر ہے۔ ہتیلی کے وسطی نشیب کی بعیدی حد بناتا ہے۔ پہنچے کے اگلے رُخ پر دو ہڈی کے نمایاں ابھار توجہ کو اپنی طرف کھینچے بغیر نہیں رہ سکتے۔ جبکہ ہاتھ کو پشت کی جانب جھکا یا جائے۔ ان دونوں میں سے زیادہ نمایاں تھینر ایمی نس کے قریبی سرے پر واقع ہے۔ اور نیویکولر ہڈی کے ورنہ اور ملٹینگولم میجس ہڈی کی اگلی سطح کی کھرّی مینڈ سے بنتا ہے۔ دوسرا ابھار ہائی پوتھینر ایمی نس کے قریبی سرے پر واقع ہے اور ان نرم ساختوں سے ایک حد تک ڈھکا رہتا ہے جو اس سے چپکی ہوئی ہیں۔ یہ ابھار پسی فارم ہڈی کی وجہ سے ہوتا ہے۔ اور اس کو انگلی اور انگوٹھے کے درمیان لیکر تھوڑی سی بھی پھسلواں حرکت اُس میں پیدا کر سکتے ہیں۔ ہتیلی کی موٹی جلد میں سے گزرنے والی تین نمایاں ناب (furrows) دکھائی دیتی ہیں ایک نیویکولر (navicular) اور گریٹر ملٹینگولر ہڈی والے ابھار کے قریب شروع ہوتی ہے۔ اور تھینر ایمی نس کے قاعدے کے گرد بعیدی اور جانبی رخ میں گھوم کر ہاتھ کے جانبی کنارے پر پہنچتی ہے۔ دوسری آڑے رُخ ہتیلی میں سے گزرتی ہے۔ یہ ناب ہاتھ کے جانبی کنارے کے وسط کے قریب جہاں پہلی ناب ختم ہوتی ہے شروع ہو کر وسطانی رخ جاتی ہے۔ لیکن عموماً ہائی پوتھینر ایمی نس پر غائب ہو جاتی ہے۔ تیسری ناب اشاریہ اور رینج کی انگلی کے درمیانی فصل کے قریب شروع ہوتی ہے اور ہائی پوتھینر ایمی نس پر سے ہلکا خم کھاتی ہوئی وسطانی جانب جاکر ہاتھ کے وسطانی پہلو پر پہنچتی ہے۔ انگلیوں کی جڑوں اور ر

150

CC-0. In Public Domain. Gurukul Kangri Collection, Haridwar

Digitized by Arya Samaj Foundation Chennai and eGangotri

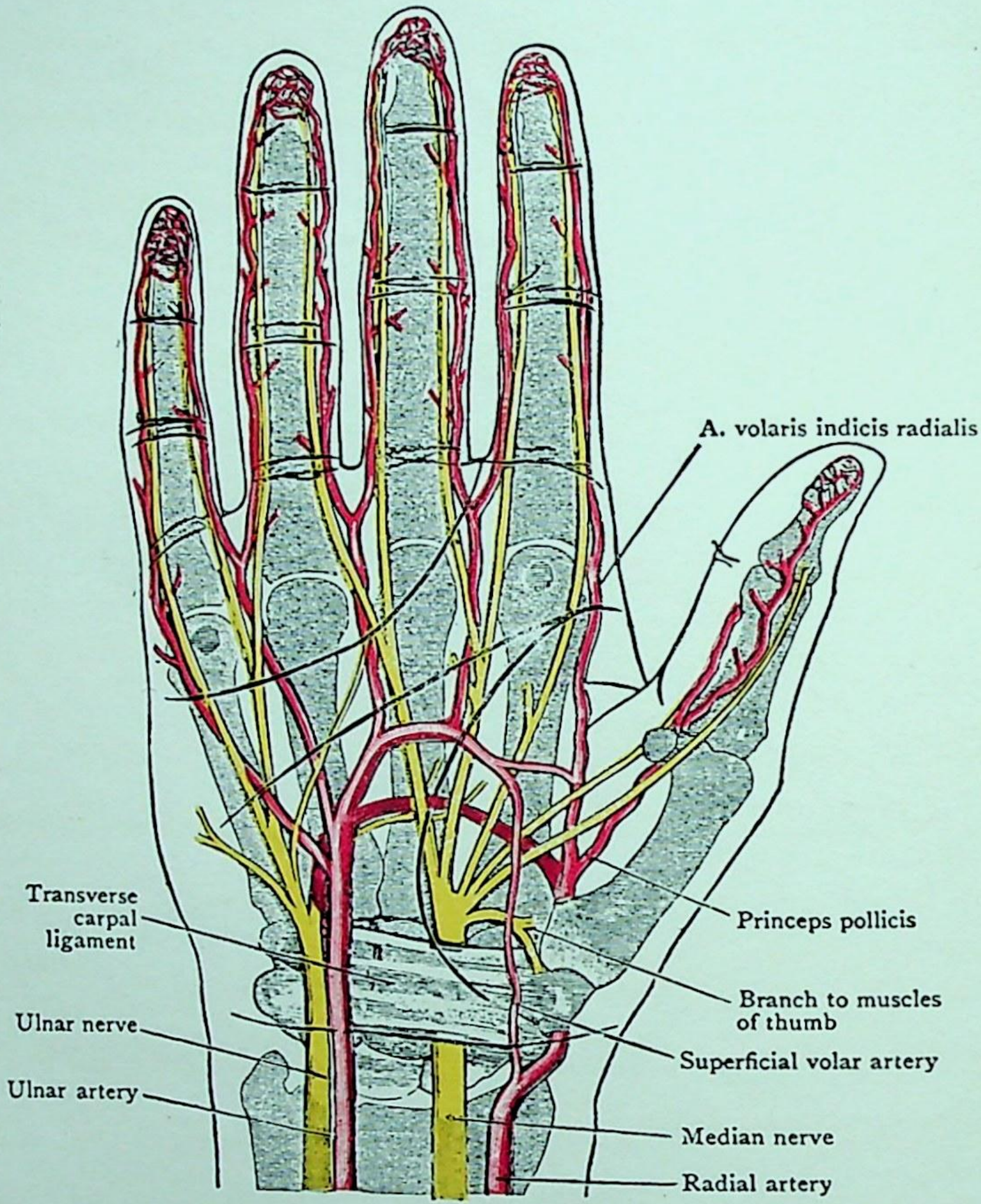

FIG. 65.—Diagram of Nerves and Vessels of Hand in relation to Bones and Skin Markings.

CC-0. In Public Domain. Gurukul Kangri Collection, Haridwar

Digitized by Arya Samaj Foundation Chennai and eGangotri

CC-0. In Public Domain. Gurukul Kangri Collection, Haridwar

Digitized by Arya Samaj Foundation Chennai and eGangotri

CC-0. In Public Domain. Gurukul Kangri Collection, Haridwar

Digitized by Arya Samaj Foundation Chennai and eGangotri

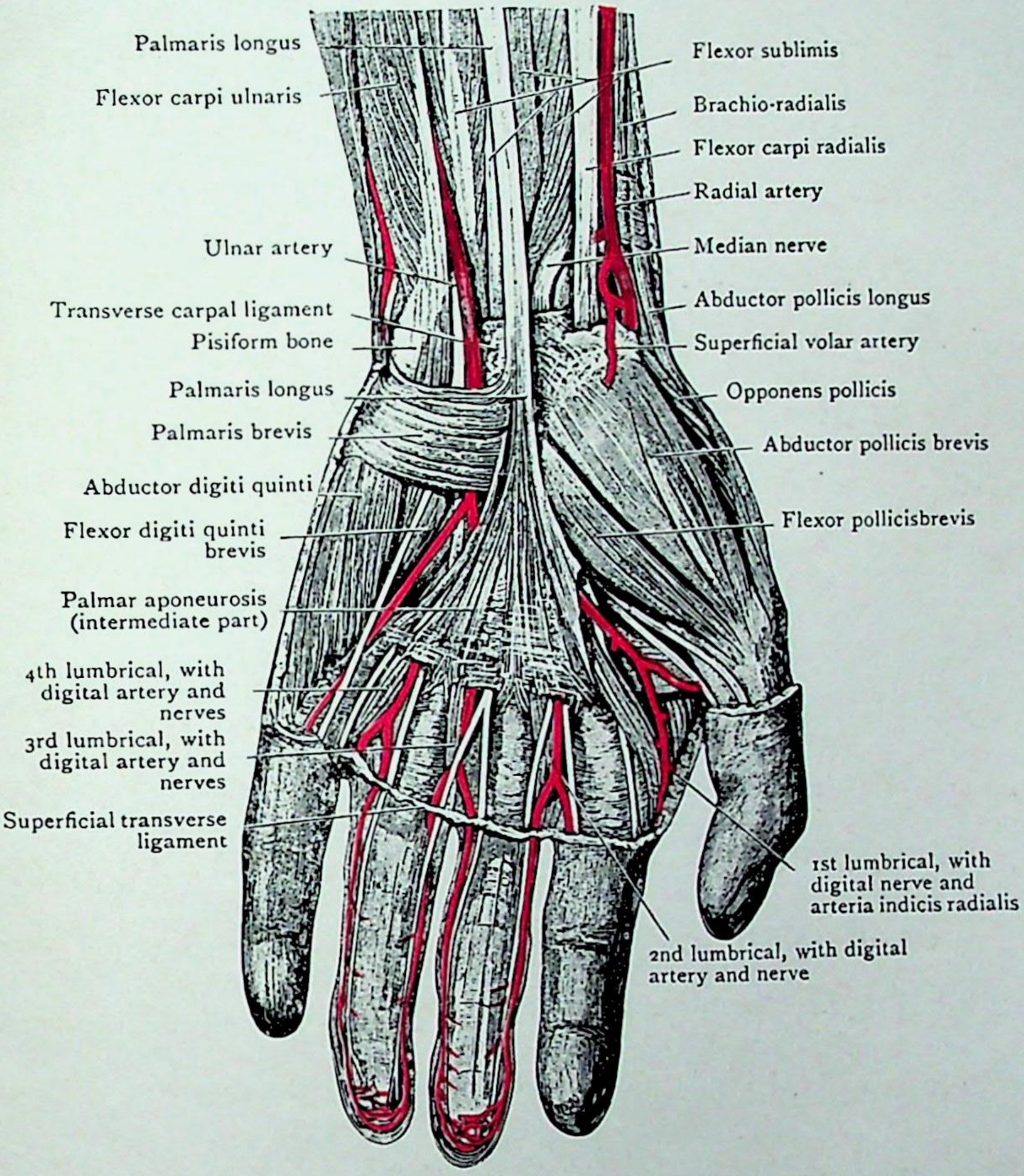

FIG. 66.—Superficial Dissection of the Palm. The intermediate part of the palmar aponeurosis has been left in position, whilst the lateral and medial portions have been removed to display the short muscles of the thumb and little finger.

CC-0. In Public Domain. Gurukul Kangri Collection, Haridwar

Digitized by Arya Samaj Foundation Chennai and eGangotri

بین پوروی جوڑوں کے ہتیلوی رخوں پر آڑی جلدی نالیوں پر غور کرنا چاہیے۔ انگلیوں کی جڑوں کے قریب 151
کی نالیں قریبی پوروں کے ہتیلوی رخوں پر میٹاکارپو فیلنجیل جوڑوں سے تقریباً ۲۰ ملیمیٹر (ایک
انچ) ہٹ کر واقع ہیں۔ کسی قریبی بین پوروی جوڑ کے سامنے کی دو نالیوں میں سے قریب تر جوڑ
کے عین اوپر واقع ہوتی ہے لیکن بعیدی بین پوروی جوڑوں والا اکیلا شکن جو عموماً موجود ہوتا ہے۔ 152
اس جوڑ سے بالکل قریب واقع ہے۔ ہاتھ کی پشت پر میٹاکارپل ہڈیوں کو بآسانی ٹٹول سکتے ہیں
اور ان کے بعیدی سروں یعنے سرملوں سے ڈگرے (knuckles) نامی ابھار بنتے ہیں۔

عضلہ پامیرس بریوس ــــ یہ چھوٹا جلدی عضلہ گچھوں کے ایک سلسلہ سے بنا ہے۔ جو
اکثر واضح فاصلوں کے ذریعے ایک دوسرے سے علٰحدہ رہتے ہیں۔ مجمل طور پر یہ عضلہ ایک پتلی لحمی
تہ بناتا ہے۔ جو ہائی پوتھینر ایمی ننس کے قریبی ڈیڑھ انچ کے عمیق ردا کو ڈھانکتا ہے۔ یہ ٹرانسورس
کارپل لیگامنٹ کے بعیدی کنارے اور پامر ایپانیوروسس کے مضبوط درمیانی حصے کے وسطانی کنارے
سے اٹھتا ہے۔ اور ہاتھ کے وسطانی کنارے کی جلد میں ختم ہوتا ہے۔ النر آرٹری النر نرو کے اوپری حصے اور
ہائی پوتھینر ایمی نس کے عضلوں کے عمیق ردا سے سطحی واقع ہے اس کو النر عصب کی اوپری قسمت رسداتی ہے۔

تقطیع۔ پامر ایپانیوروسس کے درمیانی حصے سے پامیرس بریوس کو اس کے مبدا کی طرف لوٹ
دو۔ اور النر نرو کی اوپری قسمت کی اس شاخ کی گرفت کر دو جو اس کو رسداتی ہے۔ ہائی پوتھینر ایمی نس
کے عضلوں سے پامر ایپانیوروس کے وسطانی حصے کو ہٹاؤ۔ النر آرٹری کو اس مقام تک صاف کرو۔ جہاں یہ
پامر ایپانیوروس کے درمیانی حصے کے اوجھل غائب ہو جاتی ہے۔ دیکھو کہ یہ ہیمیٹم (hamatum) ہڈی
کے ہک کے پاس سے گزرتی ہوئی ایک عمیق شاخ ہتیلی کی ساخت کو دیتی ہے۔ النر نرو کو جہاں یہ ہیمیٹم کے ہک کے وسطانی
جانب واقع ہے۔ صاف کرو۔ اور اس کی ان دو انتہائی شاخوں کی گرفت کرو (۱) سطحی شاخ۔ جو چھوٹی انگلی کے وسطانی پہلو
کو جانیوالی ڈیجیٹل برانچ اور اس شاخ میں تقسیم ہوتی ہے۔ جو چھوٹی انگلی اور انگوٹھی کی انگلی کے متصل پہلوؤں
کو رسدانے کے لئے تقسیم ہوتی ہے۔ (۲) ایک گہری شاخ جو النر آرٹری کی عمیق شاخ کے ساتھ ہتیلی کے عمیق حصوں
میں جاتی ہے۔ ان شاخوں کو نکالو۔ جو النر نرو کے عمیق حصے سے نکلکر چھوٹی انگلی کے چھوٹے عضلوں کو جاتی ہیں
پھر چاقو کا دستہ اس فصل میں ڈالو جس میں اس آرٹری اور نرو کے گہرے حصے جاتے ہیں اور چاقو کے دستہ کو اس کے بعید رخ لیجاؤ تاکہ
وسطانی جانب کا ایبڈکٹر ڈیجیٹائی کوانٹائی (abductor digiti quinti) عضلہ جانبی طرف کے
فلکسر ڈیجیٹائی کوانٹائی بریوس اور آپوننس ڈیجیٹائی کوانٹائی عضلوں سے علٰحدہ ہو جائے اپوننس عضلہ چھوٹے

CC-0. In Public Domain. Gurukul Kangri Collection, Haridwar

فلکسر عضلہ سے زیادہ عمق واقع ہے۔

چھوٹی انگلی کے چھوٹے عضلے یہ تین عضلے ہیں یعنی ایبڈکٹر چھوٹا فلکسر اور آپوننس ان سب کو النر نرو کی عمقی شاخ رسد اتی ہے۔

153 **عضلہ ایبڈکٹر ڈیجیٹائی کوانٹائی**۔ یہ ایبڈکٹر چھوٹی انگلی کے تین چھوٹے عضلوں میں سب سے بڑا ہے۔ یہ پسی فارم ہڈی سے شروع ہوتا ہے۔ اور چھوٹی انگلی کے پہلے پورے کے قاعدے کے وسطانی پہلو میں ختم ہوتا ہے۔

عضلہ فلکسر ڈیجیٹائی کوانٹائی بریوس۔ چھوٹی انگلی کا یہ چھوٹا فلکسر بہت تغیر پذیر جسامت کا ہوتا ہے۔ یہ ہیمیٹم ہڈی کے ہک اور ٹرانسورس کارپل لیگامنٹ کے بعیدی کنارے کے متصل حصے سے شروع ہوتا ہے۔ اور ایبڈکٹر ڈیجیٹائی کوانٹائی سمیت چھوٹی انگلی کے پہلے پورے کے قاعدے کے وسطانی پہلو میں ختم ہوتا ہے۔ یہ اکثر تھوڑا یا بہت آپوننس ڈیجیٹائی کوانٹائی کے ساتھ ملا رہتا ہے۔

عضلہ آپوننس ڈیجیٹائی کوانٹائی۔ چھوٹی انگلی کا آپوننس عضلہ چھوٹے فلکسر عضلہ کی نسبت عمقی مستوی پر ہے۔ یہ ہیمیٹم ہڈی کے ہک اور ٹرانسورس کارپل لیگامنٹ کے بعیدی کنارے سے اٹھتا ہے۔ اور چھوٹی انگلی کی میٹاکارپل ہڈی کے اگلے رخ کے وسطانی حصے کے کل طول میں ختم ہوتا ہے۔

تقطیع۔ چھوٹی انگلی کے چھوٹے عضلوں کا مطالعہ ہو چکنے کے بعد پامر اپانیوروسس کی اس ڈبی کو جو
154 انگوٹھے کو جاتی ہے۔ اس احتیاط سے صاف کرو کہ انگوٹھے کے انگشتی اعصاب کو ضرر نہ پہنچے۔ اب پامیرس لانگس کے وتر اور ٹرانسورس کارپل لیگامنٹ سے پامر اپانیوروسس کے درمیانی حصے کے راس کو علیحدہ کرو۔ اور اس وتریف کے درمیانی حصے کو بعیدی رخ انگلیوں کی جڑوں کی طرف لوٹ دو۔ یہ بات ضرور نوٹ کر لو۔ کہ اس کے وسطانی اور جانبی پہلوؤں سے حاجزات پشت کے رخ ہتھیلی میں جاکر تھینر اور ہائپوتھینر ایمی نینس کو انگلیوں کے لمبے فلکسر عضلوں کے اوتار سے علیحدہ کرتے ہیں۔ وتریف کو الٹتے وقت حاجزات کو ضرور کاٹنا چاہئے۔ اس کو الٹتے جاؤ۔ حتیٰ کہ ان زائدوں کی عمقی سطحیں پوری نمودار ہو جائیں۔ جو انگلیوں کو جاتے ہیں۔ دیکھو کہ انگلیوں کی جڑوں کے قریب ہر ایک زائدہ دو دھجیوں میں تقسیم ہو جاتا ہے۔ ان دونوں دھجیوں سے جو ظہری رخ جاتی ہیں ان فلکسر اوتار کے اوپر ایک محراب بن جاتی ہے۔ جو انگلی کے وتر کے غلاف میں داخل ہوتے ہیں اور اوتار کے غلاف اور ٹرانسورس لیگامنٹ سے چپک جاتے ہیں۔ جو میٹاکارپل ہڈیوں کے سروں

Digitized by Arya Samaj Foundation Chennai and eGangotri
CC-0. In Public Domain. Gurukul Kangri Collection, Haridwar

Digitized by Arya Samaj Foundation Chennai and eGangotri

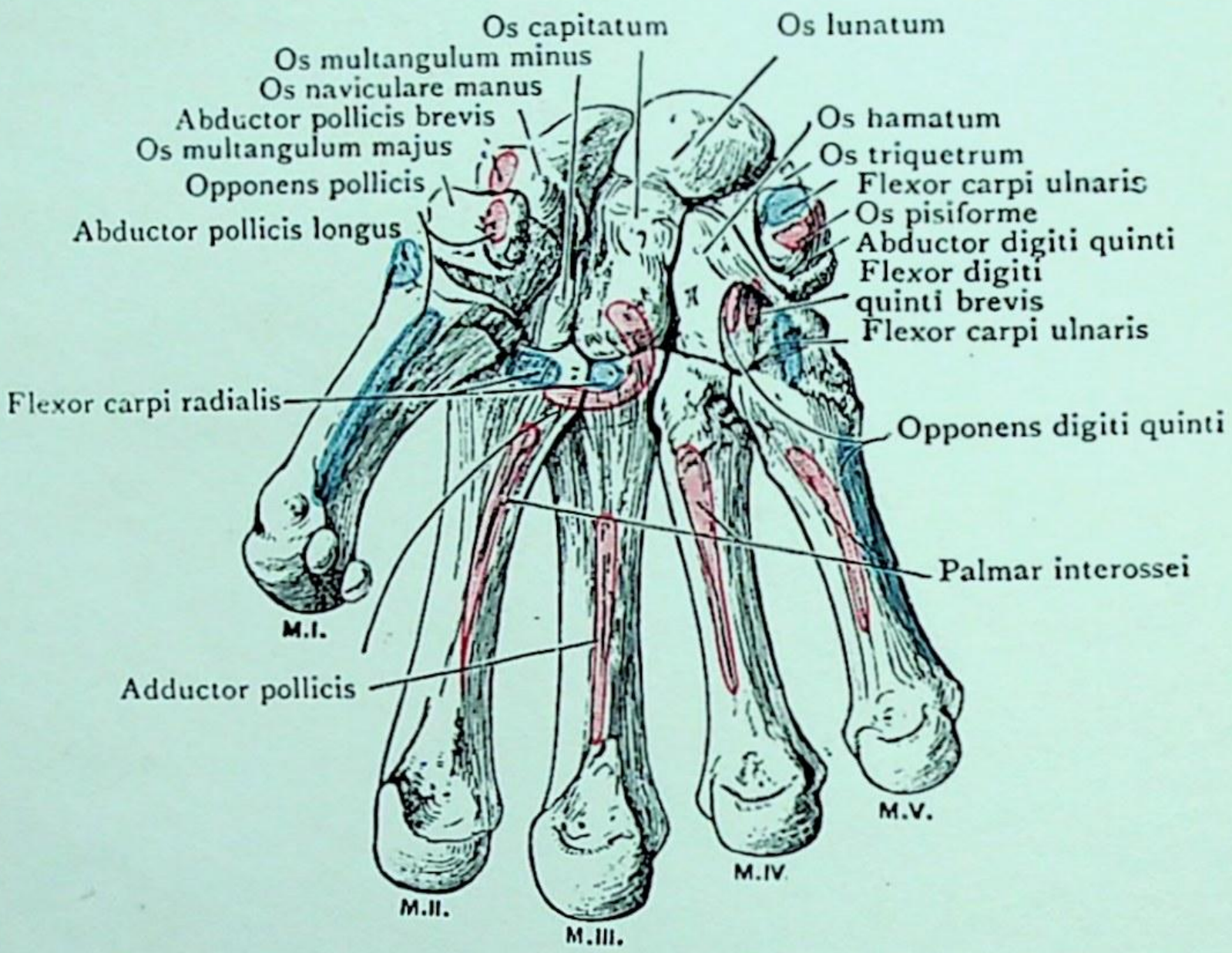

FIG. 67.—Volar aspect of the Bones of the Carpus and Metacarpus with Muscular Attachments mapped out.

CC-0. In Public Domain. Gurukul Kangri Collection, Haridwar

Digitized by Arya Samaj Foundation Chennai and eGangotri

CC-0. In Public Domain. Gurukul Kangri Collection, Haridwar

Digitized by Arya Samaj Foundation Chennai and eGangotri

CC-0. In Public Domain. Gurukul Kangri Collection, Haridwar

Digitized by Arya Samaj Foundation Chennai and eGangotri

PLATE IX

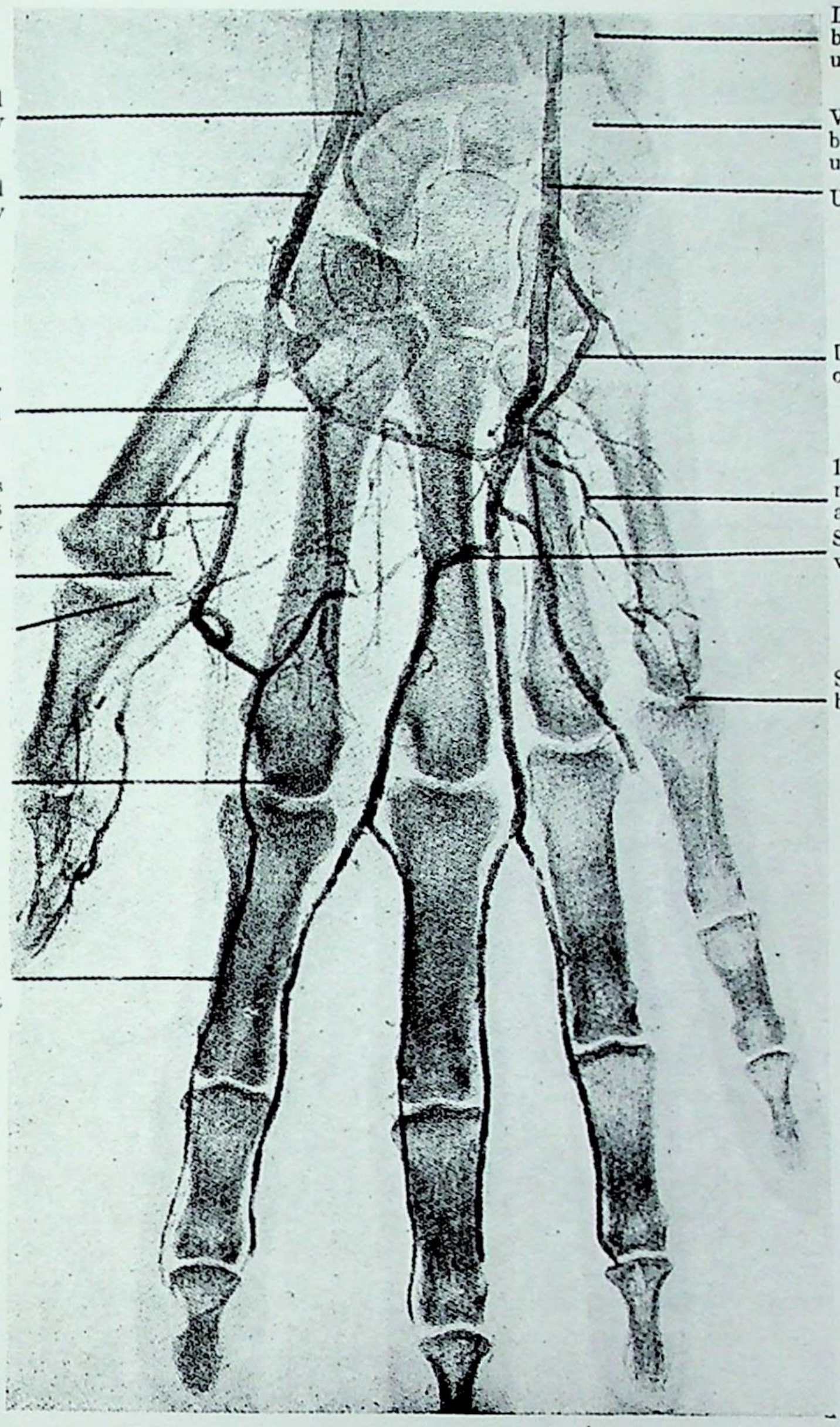

FIG. 68.—Radiograph of a Hand in which the Arteries were injected.

Note (1) That the injection is incomplete.

(2) That the superficial volar arch is formed by the anastomosis of the superficial branch of the ulnar artery with the princeps pollicis artery.

(3) That the volar radial artery of the index finger is a branch of the superficial volar arch.

(4) The relation of the deep volar arch to the metacarpal bones.

CC-0. In Public Domain. Gurukul Kangri Collection, Haridwar

Digitized by Arya Samaj Foundation Chennai and eGangotri

کو ایک دوسرے سے اور انگلی کی پشت کے عمیق رداسے باندھتا ہے۔ ٹرانسورس کارپل لگمنٹ کے بعیدی کنارے کو واضح کرو لیکن وولر کارپل لگمنٹ کے اس حصے کو اپنی جگہ پر رہنے دو جو الناراٹری اور نرو کو ٹرانسورس کارپل لگمنٹ کے اگلے رخ سے باندھتا ہے۔

جو ساختیں پامرا یپانیوروسس کے درمیانی حصے کو الٹنے سے نمایاں ہوتی ہیں ہتیلی کے درمیانی درجہ کے مشمولات ہیں۔ وہ یہ ہیں۔

۱۔ النر آرٹری کا سلسلہ بطور سوپرفیشل وولر آرچ کے۔
۲۔ انگلیوں کے درمیانی فاصلوں اور چھوٹی انگلی کے وسطانی پہلو کو جانے والی انگشتی شاخیں جو اس آرچ سے آتی ہیں۔
۳۔ میڈین نرو کی اختتامی شاخیں۔
۴۔ النر نرو کی اوپری قسمت کی شاخ جو انگوٹھی اور چھوٹی انگلی کے متصل پہلوؤں کو جاتی ہے۔
۵۔ فلکسر وتار اپنے مخاطی غلاف میں ملفوف۔
۶۔ انشار یہ۔ نیچے کی۔ اور انگوٹھی کی انگلیوں کے مخاطی غلافوں کے قریبی حصے۔
۷۔ سات لمبرائیکل عضلے۔

ہتیلی کے لفی خانے۔ پامرا یپانیوروسس کے درمیانی حصے کے کناروں سے نکلنے والی حاجزات کا مطالعہ جو ہتیلی کی گہرائی میں جاتے ہیں۔ ان کو کاٹتے وقت ہو چکا ہے۔ یہ ردا کی اس تہ سے ملتے ہیں جو انٹراسیس عضلوں کی اگلی سطحوں۔ انگوٹھے کے ایڈکٹر عضلے اور شریانوں کی ڈیپ وولر آرچ پر چھائی ہوئی ہے اس طرح سے ہتیلی میں تین فیشیا والے لفی خانے ہیں۔ جو پامرا یپانیوروسس سے عمیق واقع ہیں۔ (۱) ایک درمیانی خانہ جس میں فلکسر وتر لمبرائیکل عضلے۔ سوپرفیشل وولر آرچ اور اس کی شاخیں۔ اور میڈین کی شاخیں شامل ہیں (۲) ایک وسطانی خانہ جس کے اندر چھوٹی انگلی کے چھوٹے عضلے اور النر نرو کی اوپری قسمت ہوتے ہیں۔ (۳) جانبی خانہ جس میں انگوٹھے کے عضلے ہوتے ہیں۔ سیال یا پیپ کا جو درمیانی خانہ میں جمع ہو۔ ٹرانسورس کارپل لیگامنٹ کے پیچھے سے ہو کر پیش بازو میں پھیلنا ممکن ہے۔ اور بعیدی رخ انگلیوں کے درمیانی فاصلوں میں۔ لیکن جانبی اور وسطانی خانوں میں اس کا جانا ان حاجزات کی وجہ سے ممکن نہیں جو پامرا یپانیوروسس کے درمیانی حصے کے کناروں سے ہتیلی میں جاتے ہیں۔

CC-0. In Public Domain. Gurukul Kangri Collection, Haridwar

Digitized by Arya Samaj Foundation Chennai and eGangotri

تقطیع۔ سوپر فیشیل وولر آرچ کی صفائی النا والے جانب سے ریڈیس والے جانب تک کرو۔ جہاں اس کو النر آرٹری کا دہنا و مکمل کرتا ہے۔ جو یا تو ریڈیل آرٹری کی سوپر فیشیل وولر شاخ کے ساتھ ہوتا ہے۔ یا ریڈی الیس انڈی سس کے ساتھ۔ یا پرنسپس پالی سس آرٹری کی ایک شاخ کے ساتھ۔ میڈین نرو ہتھیلی میں ٹرانسورس کارپل لیگامنٹ کے بعیدی کنارے کے قریب داخل ہوتا ہے۔ یہاں یہ آگے سے پیچھے چپٹا اور ایک طرف سے دوسری طرف پھیلا ہوا ہوتا ہے۔ یہ تقریباً فوراً ہی دو شاخوں ایک چھوٹی جانبی اور ایک بڑی وسطانی میں تقسیم ہوتا ہے پہلے جانبی شاخ کا تعاقب کرو۔ اس کے آغاز کے فوراً بعد اس کے جانبی طرف سے انگوٹھے کے چھوٹے عضلوں میں پھیلنے کے لیٔے ایک مضبوط شاخ نکلتی ہے۔ اس شاخ کی گرفت فوراً کر لو۔ اور فلکسر پالی سس بریوس کی اوپری سطح پر سے اس کا تعاقب اس مقام تک کرو۔ جہاں یہ ایبڈکٹر پالی سس بریوس کے اوجھل غائب ہوتی ہے اس سے بعید تر میڈین نرو کی جانبی شاخ تین انگشتی شاخوں میں تقسیم ہوتی ہے۔ دو انگوٹھے کیلیٔے اور ایک اشاریہ انگلی کے جانبی طرف کیلیٔے انگوٹھے والی شاخ کو صاف کرنے میں کسی خاص احتیاط کی ضرورت نہیں۔ لیکن اشاریہ انگلی والی شاخ پہلے لمبرائیکل عضلے کو ایک باریک شاخ دیتی ہے۔ جو اگر احتیاط نہ کی جائے۔ تو برباد ہو جائے گی۔ میڈین نرو کی نسبتاً بڑی قسمت دو حصوں میں تقسیم ہوتی ہے۔ ایک اشاریہ اور بیچ کی انگلی کے متصل پہلوؤں کے لیٔے اور ایک بیچ کی اور انگوٹھی کی انگلی کے متصل پہلوؤں کے لیٔے ہر ایک کو صاف کرتے وقت احتیاط کرنا ضروری ہے۔ کیونکہ پہلی سے ایک باریک شاخ دوسرے لمبرائیکل عضلہ کو جاتی ہے۔ جسے چھوڑنا نہ چاہیٔے۔ اور دوسری النر نرو کی اوپری قسمت کی جانبی شاخ کے ساتھ ایک ربطی ریشہ کے ذریعہ ملی ہوئی ہے۔ جس کو اس وقت گرفت کرنا چاہیٔے۔ اگر یہ النر نرو کو صاف کرتے وقت نہیں ملا تھا۔

سوپر فیشیل وولر آرچ۔ یہ نام ایک شریانی کمان کا ہے۔ جو پامر اپیانیوروس کے درمیانی حصہ کے عین نیچے واقع ہے۔ لیکن اس کا بعید ترین حصہ پورے ہٹے ہوئے (abducted) انگوٹھے کے بعیدی کنارے کے استوا پر واقع ہے۔ یہ کمان النر آرٹری سے بنتی ہے۔ یہ شریان ٹرانسورس کارپل لگمنٹ کی اگلی سطح کو پسی فارم ہڈی کے عین جانبی طرف قطع کرتی ہوئی ہیمیٹیم ہڈی کے ہک کے راس کے وسطانی جانب گزرتی ہے۔ ہیمیٹیم ہڈی کے ہک سے تھوڑا فاصلہ بعید یہ جانبی طرف مڑتی ہے۔ اس حاجز کو چھیدتی ہے۔ جو ہتھیلی کی درمیانی زردا والے درجہ سے وسطانی درجہ کو جدا کرتی ہے۔ اور درمیانی درجہ کو قطع کرتی ہے۔ اس وقت یہ پامر اپیانیوروس کے درمیانی حصے جو اس سے سطحی ہیں۔ اور میڈین نرو کی سطحی شاخوں اور فلکسر وتروں کے درمیان ہوتی ہے۔ جو اس سے عمقی ہوتے ہیں۔ ردا کے درمیانی

156

CC-0. In Public Domain. Gurukul Kangri Collection, Haridwar

Digitized by Arya Samaj Foundation Chennai and eGangotri

CC-0. In Public Domain. Gurukul Kangri Collection, Haridwar

Digitized by Arya Samaj Foundation Chennai and eGangotri

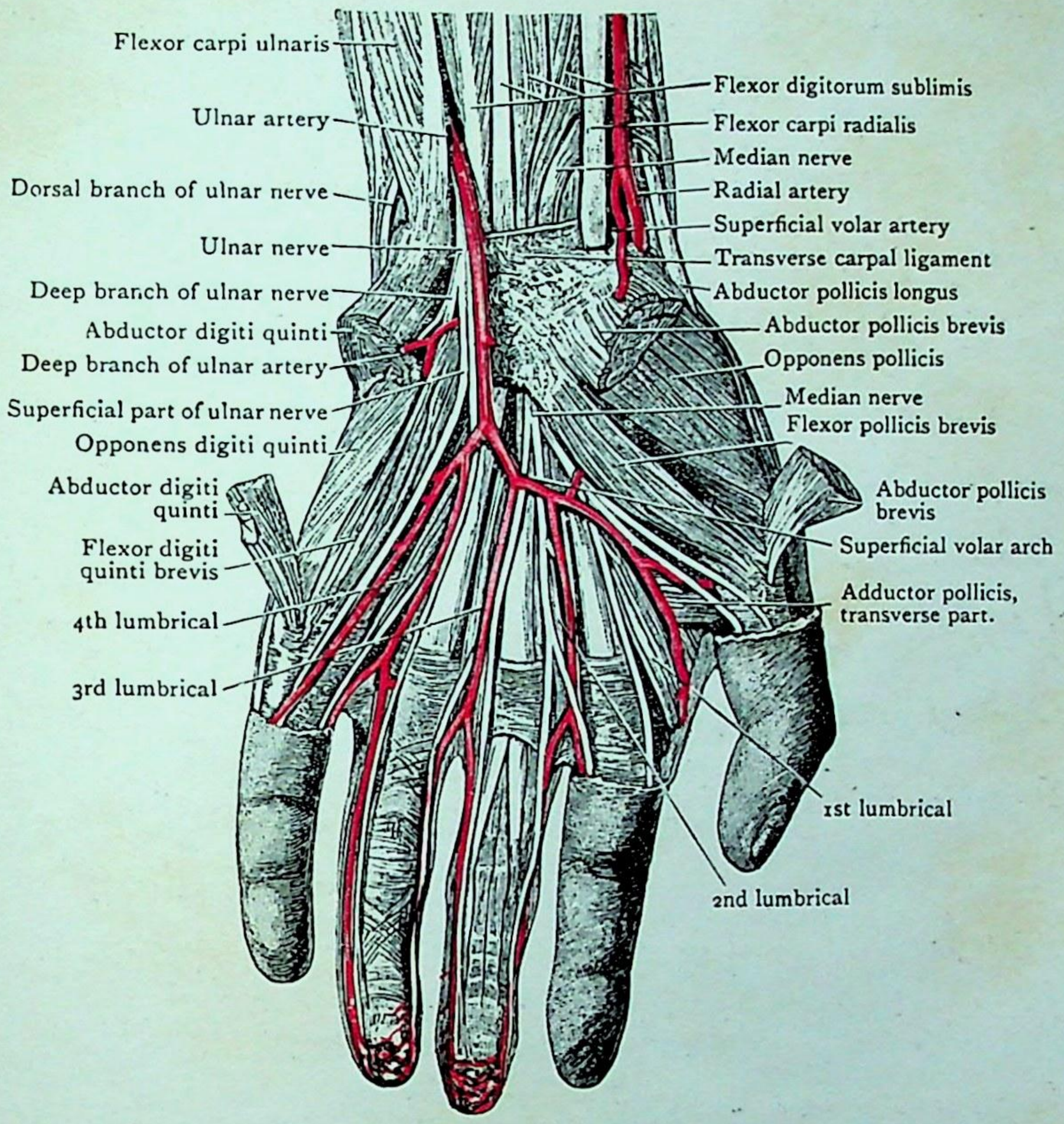

FIG. 69.—The parts in the Palm which are displayed by the removal of the Palmar Aponeurosis. In the specimen from which the drawing was taken the arteria volaris indicis radialis and the arteria princeps pollicis took origin from the superficial volar arch.

CC-0. In Public Domain. Gurukul Kangri Collection, Haridwar

خانہ کے جانبی کنارے کے قریب یہ ریڈیل آرٹری کی ایک شاخ سے ملتی ہے۔ جو یا تو سوپر فیشیل وولر ہو۔ یا ریڈیالیس انڈی سس یا پرنسیس پالی سس۔ اس لئے یہ محراب ہتھیلی کے وسطانی اور درمیانی لفی خانوں میں واقع ہوتی ہے۔ وسطانی خانہ کے اندر یہ فلکسر بریوس۔ اور آپونس ڈیجیٹائی کو انٹائی عضلوں کے اوپر واقع ہے۔ اور پامیرس بریوس عضلہ سے ڈھکی ہوئی ہوتی ہے درمیانی درجہ میں یہ فلکسر وتروں اور میڈین نرو کی انگشتی شاخوں کے اوپر ہے۔ اور پامر اپیانیورو سس کے درمیانی حصے سے ڈھکی رہتی ہے۔

سوپر فیشیل وولر آرچ بننے سے پہلے جب النر نرو ٹرانسورس کارپل لگمنٹ کے اوپر پڑی ہوتی ہے۔ تو ایک گہری شاخ دیتی ہے جو النر نرو کی گہری قسمت کے ہمراہ وسطانی جانب ایبڈکٹر ڈیجیٹائی کو انٹائی عضلے اور جانبی طرف فلکسر ڈیجیٹائی کو انٹائی بریوس کے درمیان ہوتی ہے۔ اس شاخ کو ہتھیلی کی عمیق تقطیع میں نکالا جائے گا۔ خود سوپر فیشیل آرچ سے چھوٹی چھوٹی شاخیں نکل کر متصل وتروں اور رد ا کو جاتی ہیں۔ لیکن مخصوص شاخیں چار ڈیجیٹل آرٹریز ہیں۔ جو کمان کے محدب رُخ سے نکلتی ہیں۔ ان چار میں سے پہلی تقسیم نہیں ہوتی۔ یہ چھوٹی انگلی کے وسطانی کنارے کو جاتی ہے۔ اور اس کے ساتھ ساتھ آخری پورے تک پہنچتی ہے۔ باقی تین شاخیں یعنے دوسری۔ تیسری اور چوتھی بین انگشتی فاصلوں کو جاتی ہیں جہاں ہر ایک پہلے پوروں کے قاعدوں کے استوا پر دو شاخوں میں تقسیم ہوتی ہے۔ جو متصل انگلیوں کے پہلوؤں کو رسد اتی ہیں۔ دوسری چھوٹی انگلی اور انگوٹھی کی انگلی کو تیسری انگوٹھی کی انگلی اور بیچ کی انگلی کو۔ اور چوتھی بیچ کی اور اشاریہ انگلی کو رسد اتی ہے۔ (تصاویر 68, 69)۔

کچھ عملی نکات ہیں جن کو ڈیجیٹل آرٹریز کے سلسلہ میں دیکھ لینا چاہیے۔ پہلی النر نرو کی اوپری قسمت کی جانبی شاخ اور چھوٹی انگلی کے چھوٹے عضلوں کا تقاطع کرتی ہے۔ دوسری۔ تیسری اور چوتھی
157 کے غیر تقسیم حصے انگلیوں کے درمیانی فاصلوں کے خطوط میں واقع ہیں۔ ہر ایک حصہ فلکسر وتروں کی جوڑی کے درمیان واقع ہے۔ اور ایک انگشتی عصب اور ایک لمبرائیکل عضلہ سے سطحی ہوتا ہے۔ جب یہ شاخیں انگلیوں کے پہلوؤں کے ساتھ ساتھ جاتی ہیں۔ تو اعصاب کے ساتھ ان کا تعلق بدل جاتا ہے۔ اعصاب اگلے یا اگلے ہو جاتے ہیں۔ اور شرائین اعصاب کے پیچھے ہو جاتی ہیں۔ آخری پور کے مقابل شریانیں مل کر
158 ایک محراب بناتی ہیں جس کی بہت سی شاخیں انگلی کی گدی اور ناخن کے بستر میں جس پر ناخن لگا ہوتا ہے پھیلتی ہیں۔

ہر ایک انگشتی شریان میں اس کے تقسیم ہونے سے عین پہلے انگلی کے فصل کے قریب ڈیپ وولر آرچ کی مطابقی وولر میٹا کارپل آرٹری شامل ہوتی ہے اور یہ شاخیں انگلیوں کے پہلوؤں کے

Digitized by Arya Samaj Foundation Chennai and eGangotri

ساتھ ساتھ جاتی ہوئی بیشمار شاخیں دیتی ہیں۔ جو جلد۔ فلکسر وتروں۔ اور انگلیوں کے جوڑوں میں پھیلتی ہیں۔

سو پرفیشل وولر آرچ عموماً کلیتاً یا جزوی طور پر موجود نہیں ہوتی۔ ایسی صورت میں ڈیجیٹل آرٹریز کی جگہ ڈیپ وولر آرچ کی وولر میٹا کارپل شاخیں لے لیتی ہیں۔

میڈین نرو۔ پیش بازو کے اگلے رُخ کی تقطیع میں میڈین نرو کو ٹرانسورس کارپل لگمنٹ کے قریبی کنارے تک نکالا گیا تھا۔ جب یہ پیش بازو سے ہاتھ کی ہتیلی میں جاتا ہے۔ تو ٹرانسورس کارپل لگمنٹ کے پیچھے فلکسر ڈیجیٹورم سبلائیمس (تصویر 160) کے وتروں کے جانبی کناروں کے قریب اور ان وتروں کو ملفوف کرنے والی مخاطی غلافوں کے عین قریب واقع ہوتا ہے۔ ٹرانسورس کارپل لگمنٹ کے بعیدی کنارے کے قریب یہ آگے سے پیچھے چپٹا ہو کر ایک چھوٹی جانبی قسمت اور ایک بڑی وسطانی قسمت میں تقسیم ہو جاتا ہے۔ جانبی قسمت چھوٹے ایبڈکٹر انگوٹھے کے آپونس اور چھوٹے فلکسر کو ایک شاخ دیکر تین انگشتی شاخوں میں تقسیم ہوتی ہے۔ جن میں سے دو انگوٹھے کے پہلوؤں کو اور تیسری اشاریہ انگلی کے جانبی طرف کو جاتی ہے۔ انگشتی شاخیں اس خطہ کی جلد۔ وتروں اور رباطات میں پھیلتی ہیں جس میں یہ تقسیم ہوتی ہیں۔ اس کے علاوہ انگوٹھے کے جانبی طرف اور اشاریہ انگلی کے جانبی طرف کو جانے والی شاخیں جلد کے اُس حصہ کو شاخیں دیتی ہیں۔ جو ان انگلیوں کی جڑوں کے درمیان تنا ہوا ہے اور اشاریہ انگلی والا عصب پہلے لمبرائیکل عضلے کو ایک شاخ دیتا ہے۔

بڑی وسطانی قسمت دو شاخوں میں تقسیم ہوتی ہے۔ ایک اشاریہ انگلی اور بیچ کی انگلی کے درمیانی فصل کی طرف جا کر ان دونوں انگلیوں کے متصل پہلوؤں میں پھیلنے کے لئے تقسیم ہوئی ہے تقسیم ہونے سے پہلے اس میں سے ایک عضلی شاخ دوسرے لمبرائیکل عضلے کو جاتی ہے۔ وسطانی قسمت کی دوسری شاخ اسی طرح سے تقسیم ہو کر بیچ کی اور انگوٹھی کی انگلی کے متصل جانبوں میں پھیلتی ہے۔ لیکن تقسیم ہونے سے پہلے النر نرو کی اوپری قسمت کی جانبی شاخ کو ایک ربطی شاخ دیتی ہے۔ کبھی کبھی اس میں سے ایک عضلی شاخ تیسرے لمبرائیکل عضلے کو جاتی ہے ہتھیلی کے اندر میڈین نرو کی انگشتی شاخیں 159
سو پرفیشل وولر آرچ اور اس کی انگشتی شاخوں سے عمیق جاتی ہیں لیکن انگلیوں کے قریب پہنچتے ہی انگشتی شریانوں سے سطحی ہو جاتی ہیں۔ اس کے سوا یہ جاننا چاہیے کہ میڈین نرو کی وہ شاخیں جو انگلیوں

CC-0. In Public Domain. Gurukul Kangri Collection, Haridwar

Digitized by Arya Samaj Foundation Chennai and eGangotri

کے متصل پہلوؤں میں پھیلتی ہیں۔ انگشتی شریانوں کی تقسیم کے لیول سے قریب تر لیول پر تقسیم ہوتی ہیں۔

جب یہ شاخیں انگلیوں کے پہلوؤں کیساتھ ساتھ جاتی ہیں۔ تو ان میں سے شاخیں نکل کر سارے اگلے رخ کی جلد۔ اور دوسرے و تیسرے پوروں کے ظہری رخوں کی جلد کو جاتی ہیں۔ انگلی کے سرے کے قریب ہر ایک عصب دو شاخوں میں تقسیم ہوتا ہے۔ ان میں سے ایک انگلی کی گدی میں اور دوسری پشت کے جانب ناخن کے بستر میں۔

اگر تقطیع کار انگشتی اعصاب کی شاخوں کی تقطیع میں کافی احتیاط کرے تو اس کو باریک بیضوی بیج جیسے اجسام چھوٹی شاخوں کو لگے ہوئے ملیں گے۔ یہ مخصوص حسی اختتامی اعضاء ہیں۔ اور پیسی نین باڈیز (Pacinian bodies) کہلاتے ہیں۔

اس سارے بیان سے یہ نتیجہ نکلتا ہے کہ ہاتھ کے خطہ میں میڈین نرو پانچ عضلوں۔ اور ساڑھے تین انگلیوں کی جلد کو رسد آتا ہے۔ یہ عضلے ایبڈکٹر پالی سس بریوس۔ آپونِنس پالی سس۔ فلکسر پالی سس بریوس کا سطحی سرا۔ اور سب سے جانبی دو لمبر ائیکل ہیں۔ انگلیاں۔ انگوٹھا۔ انشاریہ۔ بیچ کی اور انگوٹھی کی انگلی کا جانبی نصف ہیں۔

النر نرو۔ النر نرو کا ہتھیلی والا سلسلہ ٹرانسورس کارپل لگمنٹ سے سطحی گزر کر ہتھیلی میں داخل ہوتا ہے۔ جہاں یہ دباؤ کے اثر سے محفوظ پسی فارم ہڈی کے اوجھل۔ اور النر آرٹری کے وسطانی جانب واقع ہے۔ یہ دو اختتامی شاخوں سطحی اور عمقی میں تقسیم ہوتا ہے۔

عمقی شاخ ہیمیٹم ہڈی کے ہک کے وسطانی گزرتی ہے اور النر آرٹری کی عمقی شاخ سمیت ایبڈکٹر ڈیجیٹائی کوانٹائی اور فلکسر ڈیجیٹائی کوانٹائی بریوس کے درمیانی فصل میں سے ہوکر ہتھیلی میں داخل ہوتی ہے۔ یہ شاخ چھوٹی انگلی کے چھوٹے عضلوں میں سے گزرتی ہوئی ان میں پھیلتی ہے۔ اور اس کے بعد بہت سے اور عضلوں کو شاخیں دیتی ہے اس کے آئندہ اور تقسیم کا مطالعہ ہتھیلی کے گہرے حصہ کی تقطیع کے ساتھ ہوگا (صفحہ 170)

سطحی شاخ پامیرس بریوس کے اوجھل جس کو یہ ایک شاخ دیتی ہے۔ گزرتی ہے۔ ابھی یہ
160 پامیرس بریوس کے اوجھل ہوتی ہے۔ کہ دو اختتامی شاخوں میں تقسیم ہو جاتی ہے۔ ان دونوں میں سے وسطانی شاخ چھوٹی انگلی کے وسطانی جانب جاتی ہے۔ جانبی شاخ اس حاجز کو چھیدتی ہے جو پامیرس اپانیوروسس کے درمیانی حصے کے وسطانی کنارے سے پشت کی رخ جاتا ہے۔ وہاں میڈین نرو کی پہلی وسطانی انگشتی شاخ سے ایک ربطی شاخ اس میں آملتی ہے۔ اور پھر یہ دو شاخوں میں تقسیم ہوتی ہے جو انگوٹھی کی اور چھوٹی انگلی کے متصل پہلوؤں میں پھیلتی ہیں۔

CC-0. In Public Domain. Gurukul Kangri Collection, Haridwar

Digitized by Arya Samaj Foundation Chennai and eGangotri

تقطیع۔ میڈین اور النرنرز کا معائنہ ہو چکنے کے بعد تھینر ایمی ننس کے عضلوں پر سے پامر ایبانیورو سس کے جانبی حصے کو ہٹا دو۔ لیکن ان میں پھیلنے والے عصب کو جو پہلے مل چکا ہے۔ محفوظ رکھو۔ وتر نیض کے اترتے ہی دو عضلے ایبڈکٹر پالی سس بریوس اور فلکسر پالی سس کا سطحی سر انمایاں ہو جاتے ہیں۔ ایبڈکٹر جانبی عضلہ ہے۔ چاقو کے دستہ کو اس کے جانبی کنارے کے پیچھے ڈالکر اس عضلہ کو تحتی آپوننس پالی سس پر سے اٹھاؤ۔ اور ایبڈکٹر کو اس کے طول کے وسط کے قریب کاٹو۔ قریبی حصہ کو اس کے مبدا کی طرف لوٹ دو۔ اور بعیدی حصے کو اس کے منتہا کی طرف یہ ہو چکنے کے بعد آپوننس نمایاں ہو جائے گا۔ اس کو صاف کرنا ضروری ہے۔ اب چھوٹے فلکسر کو اس کے وسط کے قریب کاٹو۔ اور اس کے سروں کی طرف لوٹ دو چھوٹے فلکسر کو الٹنے سے انگوٹھے کے ایبڈکٹر عضلے کے کچھ حصے نمایاں ہوں گے۔ جو انگلیوں کے فلکسر وتروں کے پیچھے سے نکلتا ہے۔ اور آپوننس پالی سس کے وسطانی کنارے کے ساتھ ساتھ فلکسر پالی سس لانگس کا وتر دکھائی دیگا یہ اپنے مخاطی غلاف میں ملفوف ہے جس کو ضرر نہ پہنچنا چاہیے۔

اس منزل پر فلکسر وتروں کے مخاطی غلافوں کا دوبارہ معائنہ ان کو پھلا کر یا ایک کند سلائی کے ذریعے ہو سکتا ہے۔ (دیکھو صفحہ 134)۔

دیکھو کہ مشترک غلاف جس میں فلکسر ڈیجیٹورم سبلائس اور فلکسر ڈیجیٹورم پروفنڈس کے وتر ملفوف ہیں پیش بازو کے بعیدی حصے سے لیکر ٹرانسورس کارپل لگمنٹ کے پیچھے ہوتا ہوا ہتھیلی کے وسط تک پھیلتا ہے۔ اس کی قریبی حد ٹرانسورس لگمنٹ سے تقریباً ۲۵ ملیمیٹر اوپر ہے۔ اس کی بعیدی حد کے قریب جو ہتھیلی کے وسط میں اوعملی طور پر سوپر فیشیل وولر آرچ کے بعیدی کنارے کے استوا پر ہے۔ یہ اشاریہ انگلی۔ بیچ کی۔ اور انگوٹھی کی انگلی کے مقابل مطابق کی انگلیوں کے وتروں پر کند نکاسوں میں ختم ہوتا ہے۔ لیکن النا کے جانب بڑھ جاتا اور چھوٹی انگلی کے فلکسر انگشتی غلاف میں مل جاتا ہے جو چھوٹی انگلی کے اختتامی پورے کے قاعدے تک پہنچتا ہے (تصویر 58)۔ اگر پھلانا کام نہ دے۔ تو یہ تسلسل چھوٹی انگلی کے فلکسر غلاف میں ایک چھوٹا شگاف دینے اور اس شگاف میں سے غلاف کے ساتھ ساتھ سلائی پھیرنے سے واضح ہو سکتا ہے۔

161 فلکسر پالی سس لانگس کا زلالی غلاف مشترک فلکسر غلاف کے قریبی استوا تک ہوتا ہے۔ اور یہ بعیدی رخ انگوٹھے کے اختتامی پورے کے قاعدے تک پھیلتا ہے۔ اس غلاف کی وسعت کا مطالعہ انگوٹھے کے پہلے پور کے مقابل ایک چھوٹا سوراخ بنا کر اور اس میں سے ایک کند سلائی ڈالکر ہو سکتا ہے۔

بعض صورتوں میں انگلیوں کے فلکسر وتروں کو ملفوف کرنے والا غلاف ایک ریشوی حاجز کے ذریعے ایک

CC-0. In Public Domain. Gurukul Kangri Collection, Haridwar

Digitized by Arya Samaj Foundation Chennai and eGangotri

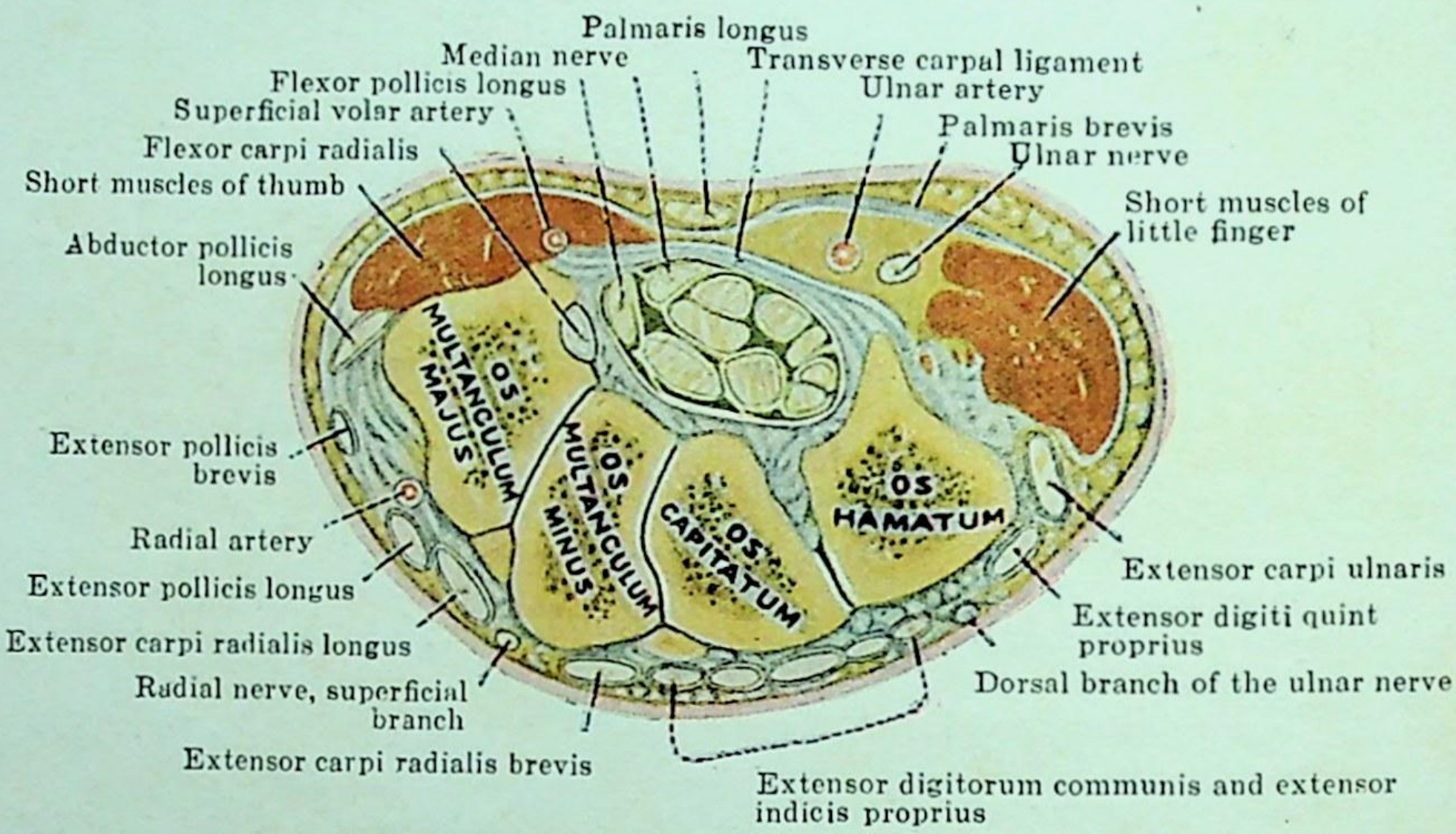

FIG. 70.—Transverse section through the Wrist at the level of the Distal Row of Carpal Bones to show the Carpal Tunnel. The Tendons of the Flexor Digitorum Sublimis, Flexor Digitorum Profundus, and Flexor Pollicis Longus are seen within the Tunnel.

CC-0. In Public Domain. Gurukul Kangri Collection, Haridwar

Digitized by Arya Samaj Foundation Chennai and eGangotri

CC-0. In Public Domain. Gurukul Kangri Collection, Haridwar

Digitized by Arya Samaj Foundation Chennai and eGangotri

CC-0. In Public Domain. Gurukul Kangri Collection, Haridwar

Digitized by Arya Samaj Foundation Chennai and eGangotri

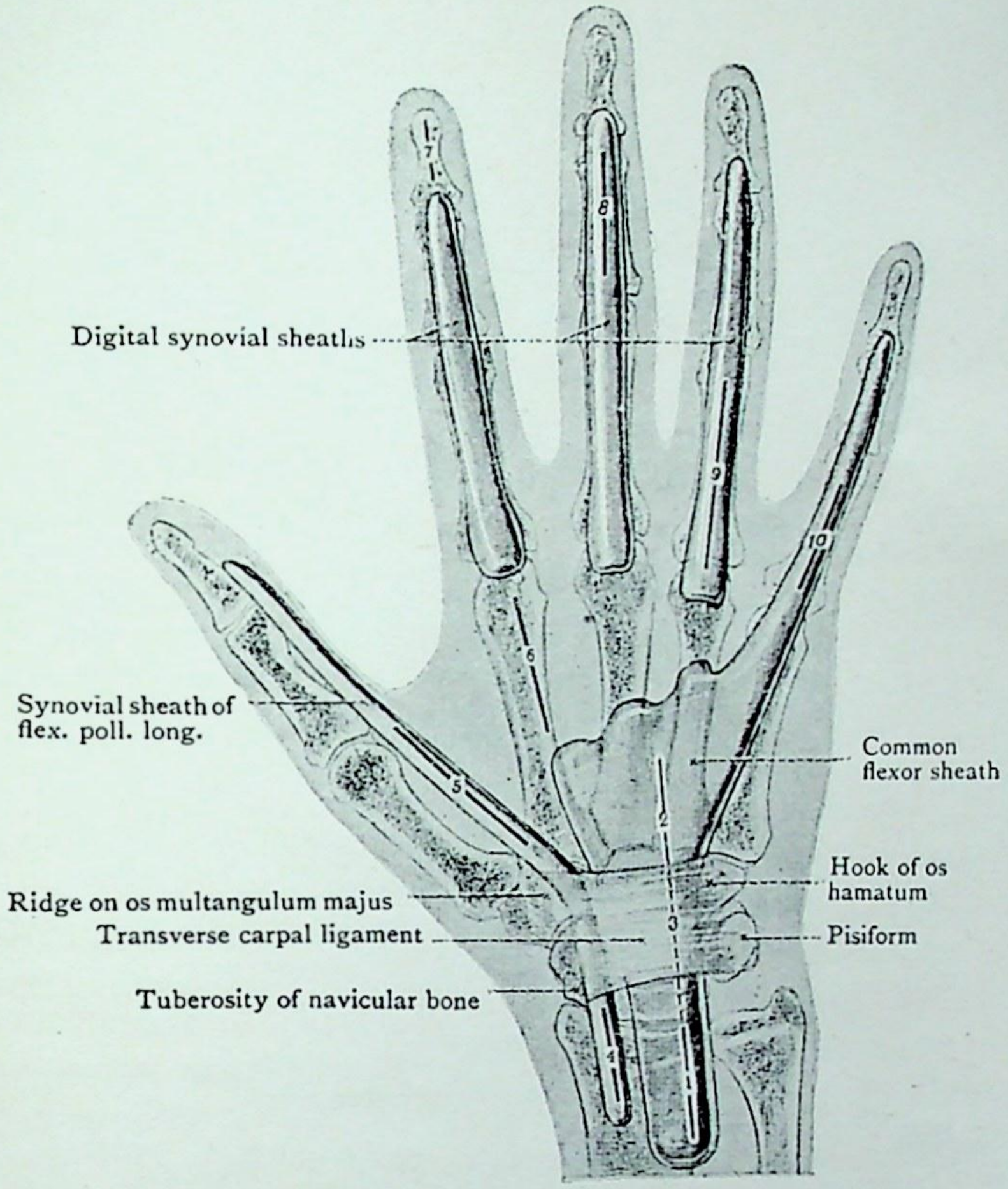

FIG. 71.—The Synovial Sheaths of the Wrist and Hand. The positions of various incisions for the evacuation of pus are also shown.

1 and 2. Incisions into the common palmar sheath, placed between the median and ulnar nerves.
3. Incision uniting 1 and 2.
4. Incision into the proximal part of the sheath of flexor pollicis longus. It is placed between the radial artery and the median nerve.
5. Incision into the distal part of the sheath of flexor pollicis longus.
6. Incision into the thenar space.
7. Incision over terminal phalanx.
8, 9 and 10. Incisions into the digital sheaths. They lie opposite the shafts of the phalanges.

CC-0. In Public Domain. Gurukul Kangri Collection, Haridwar

Digitized by Arya Samaj Foundation Chennai and eGangotri

وسطانی اور ایک جانبی درجہ میں تقسیم ہوجاتا ہے۔ اور اس جانبی درجہ سے ایک چھوٹے سوراخ کے ذریعہ جو ٹرانسورس کارپل لگمنٹ کے قریبی کنارے کے قریب واقع ہے۔ فلکسر پالی سس لانگس کے غلاف میں راہ ہوتی ہے۔

ٹرانسورس کارپل لگمنٹ ۔ اب اس لگمنٹ کا مطالعہ خوب ہونا چاہیئے۔ پیشتر اس کے کہ فلکسر وتروں کے حصوں کو نمایاں کرنے کے لئے جو اس سے متعلق ہیں۔ اس کو کاٹا جائے۔ یہ ایک موٹا گھنا۔ ریشوی بند ہے۔ جو کارپس کے مجوف رخ کے سامنے آرپار واقع ہے۔ اور اس کو ایک عظمی ریشوی سرنگ میں تبدیل کرتا ہے۔ جس میں سے ہوکر فلکسر وتر ہتھیلی میں داخل ہوتے ہیں۔ ہر سرے پر یہ بند کارپس کی محراب کے ستونوں سے ملا ہوتا ہے۔ یعنے جانبی طرف نیویکولر ہڈی کے درنہ اور بڑی ملٹینگولر ہڈی کی مینڈھ سے۔ اور وسطانی جانب پسی فارم ہڈی اور ہیمیٹم ہڈی کے ہک سے۔ اس کا قریبی کنارہ پیش بازو کی ردا سے وابستہ ہے۔ جس کا اس کو ایک دبیز حصہ سمجھ سکتے ہیں۔ اور بعید رُخ یہ پامر ایپانیوروسس سے ملا ہوا ہے۔ 162

ٹرانسورس کارپل لگمنٹ کی اگلی سطح پر سے پامیرس لانگس کا وتر بعید رخ بڑھ کر پامر ایپانیوروسس کے درمیانی حصے میں مل جاتا ہے۔ اور اس کے پہلوؤں سے انگوٹھے اور چھوٹی انگلی کے کچھ چھوٹے عضلے اٹھتے ہیں۔ اس کے وسطانی پیوست کے قریب النزشریان اور عصب ہتھیلی میں داخل ہوتے ہیں۔ یہاں پر یہ اس لگمنٹ سے سطحی اور ایک زیادہ سطحی لفی بند یعنے وولر کارپل لگمنٹ کے اوجھل گزرتے ہیں۔ جو وسطانی جانب پسی فارم ہڈی اور ہیمیٹم ہڈی کے ہک سے اور جانبی طرف ٹرانسورس کارپل لگمنٹ کی اگلی سطح سے ملا ہوتا ہے۔

وہ سرنگ جو ٹرانسورس کارپل لگمنٹ اور کارپس کے سامنے کے جوف سے بنتی ہے۔ شکل میں مستعرض بیضوی ہوتی ہے۔ اور بعیدی رُخ ہتھیلی کے درمیانی خانہ میں کھلتی ہے۔ اس میں سے فلکسر ڈیجیٹیورم سبلائمس اور فلکسر ڈیجیٹورم پروفنڈس کے وتر۔ فلکسر پالی سس لانگس کا وتر۔ اور میڈین نرو گزرتے ہیں۔ فلکسر کارپائی ریڈیائلیس کے وتر کا تعلق ٹرانسورس کارپل لگمنٹ کے ساتھ عجیب ہوتا ہے۔ یہ وتر لگمنٹ کے جانبی چپکاؤ کو چھید کر بعیدی رخ۔ بڑی ملٹینگولر ہڈی کے ناب (groove) میں ایک مخصوص درجہ میں سے ایک مخصوص مخاطی غلاف میں لپٹا ہوا جاتا ہے۔

تقطیع۔ انگلیوں اور انگوٹھے کے فلکسر وتروں کے ریشوی غلافوں کو صاف کر دیا اوپری ردا اور

CC-0. In Public Domain. Gurukul Kangri Collection, Haridwar

Digitized by Arya Samaj Foundation Chennai and eGangotri

انگشتی عروق اور اعصاب سے عین تحتی واقع ہیں۔ اور ان وتروں کو پوروں اور ان کے درمیانی جوڑوں کے اگلے رخوں سے باندھ رکھتے ہیں۔

فلکسر غلاف ۔ جلد اور بری پردہ اور اگلی سطحی شرائین و اعصاب سے عین تحتی وہ ریشہ دار غلاف واقع ہیں۔ جو فلکسر وتروں کو پوروں کی اگلی سطحوں اور میٹاکارپو فیلنجیل اور پوروں کے درمیانی جوڑوں کے اگلے زائد رباطوں سے باندھے رکھتے ہیں۔ ہر ایک ریشوی غلاف کئی حصوں سے بنا ہے۔ جن سے مضبوط ترین دو یعنی ڈیجٹیل ویجائنل لگمنٹس پہلے اور دوسرے پورے کے جسموں کے روبرو اور ان کے کناروں سے وابستہ ہیں۔ میٹاکارپو فیلنجیل اور بین پوروں کے درمیانی جوڑوں کے سامنے ایسے مضبوط بندوں کا ہونا ان کی حرکات میں ضرور حارج ہوتا۔ اس لئے ان خطوں میں کمزور مستعرض بند یعنی اینولر لگمنٹس بن جاتے ہیں علاوہ ازیں صلیب نما بند (cruciate ligaments) اکثر حلقہ
163 نما (annular) رباطوں اور غلافوں کے زیادہ مضبوط حصوں کے درمیان ملتے ہیں۔ ہر ایک انگلی میں ریشوی غلاف پوروں اور میٹاکارپو فیلنجیل اور پوروں کے درمیانی جوڑوں کے اگلے زائد رباطوں سمیت ایک عظمی ریشوی نالی بناتا ہے۔ جس میں فلکسر ڈیجیٹورم سبلائمس اور فلکسر ڈیجیٹورم پروفنڈس کے وتر معہ
164 اپنے گرد والے مخاطی غلاف کے گھرے ہوئے ہیں۔

بیچ کی انگلی کے ریشوی غلاف دوہرانے کے لئے سلامت رہنے دو۔ لیکن دوسری ریشوی غلاف کو طولانی شگافوں کے ذریعے کھولو۔ ان کے اندر مخاطی غلاف کا استر ملے گا۔ جو ملفوف وتروں پر لوٹ جاتا ہے۔ تاکہ ہر ایک کے لئے ایک علیحدہ غلاف بنایا جائے۔ ہر ایک مخاطی غلاف کی وسعت کا مطالعہ کند سلائی کے ذریعہ کرو ہم دیکھ چکے ہیں۔ کہ چھوٹی انگلی کا مخاطی غلاف فلکسر وتروں کے مشترک مخاطی غلاف کا ایک بڑھاؤ ہے۔ باقی تین اس سے الگ ہیں لیکن قریبی رخ ہتھیلی میں جاتے ہیں۔ یہ انگوٹھی اشارہ اور بیچ کی انگلیوں کے وتروں کو اس خط تک ملفوف کرتے ہیں جو ہتھیلی کے آر پار میٹاکارپل ہڈیوں کے سروں سے عین قریب کھینچا جائے۔

اگر فلکسر وتروں کو پوروں پر سے اٹھایا جائے تو بعض مخاطی بل ان کو ہڈیوں کے ساتھ ملاتے ہوئے ملیں گے۔ ان کو ونکولا ٹنڈینم (vinculum tendinum) کہتے ہیں۔ ان کے دو قسمیں ہیں۔ یعنی ونکولا بریویا اور لانگا۔ ساتھ کی شکل (تصویر 72) میں ان کے تعلقات دکھائی دیں گے۔ ونکولا بریویا تکونے بل ہیں جو وتروں کو ان کے منتہے کے قریب ان سے قریب تر پورے کے اگلے رخ سے ملاتے ہیں۔ ونکولا لانگا اکثر موجود نہیں ہوتے۔ یہ زیادہ قریب واقع ہوتے ہیں۔ اور تنگ کمزور بند ہیں جو وتروں

CC-0. In Public Domain. Gurukul Kangri Collection, Haridwar

Digitized by Arya Samaj Foundation Chennai and eGangotri

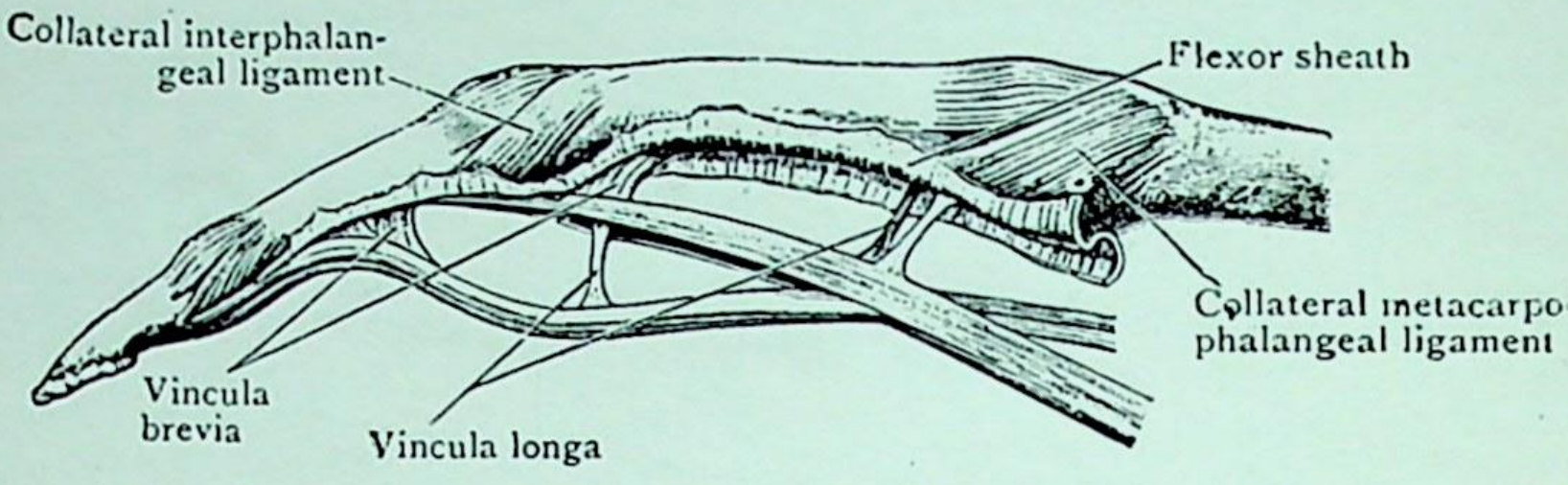

FIG. 72.—Flexor Tendons of the Finger with Vincula tendinum.

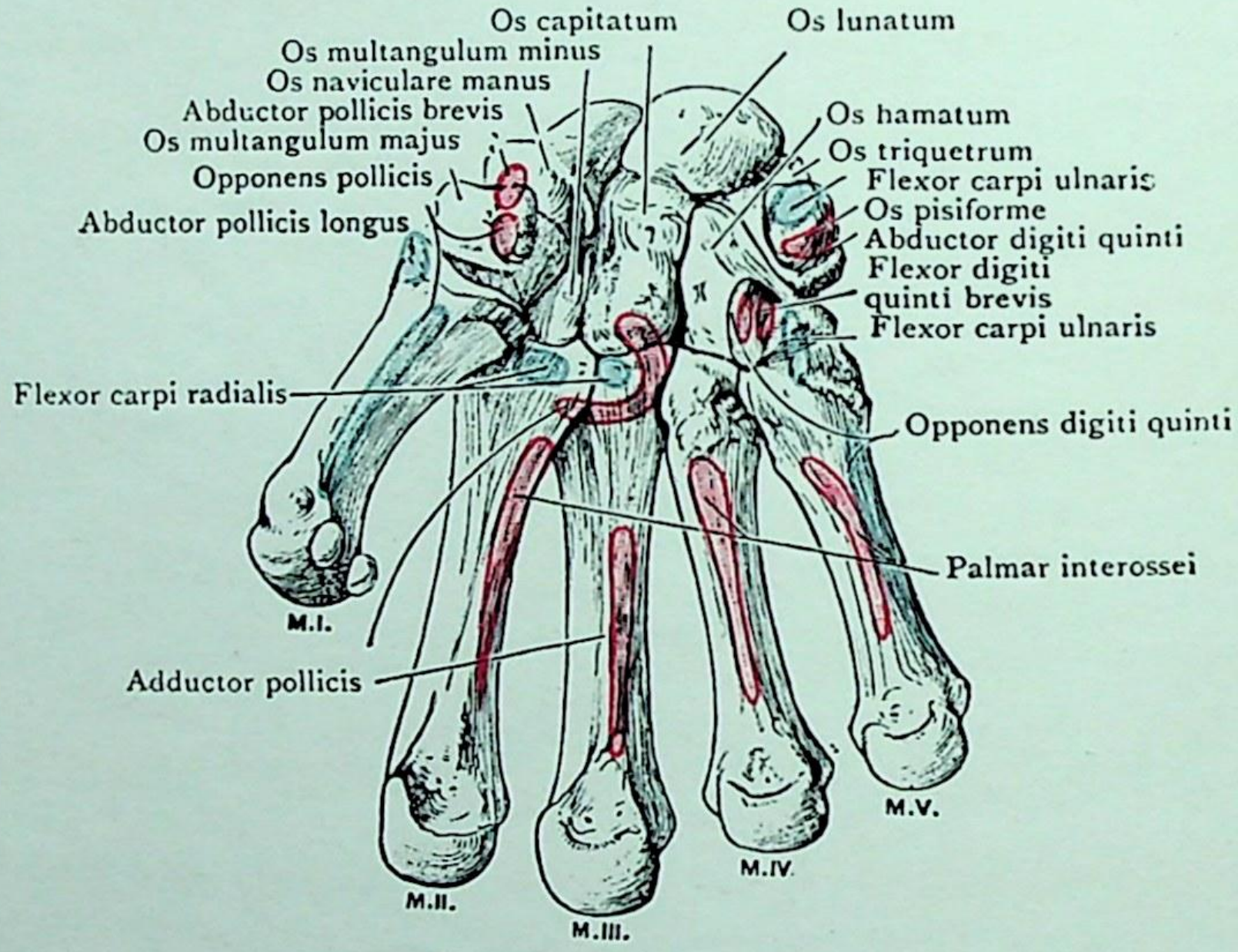

FIG. 73.—Volar aspect of the Bones of the Carpus and Metacarpus with Muscular Attachments mapped out.

CC-0. In Public Domain. Gurukul Kangri Collection, Haridwar

Digitized by Arya Samaj Foundation Chennai and eGangotri

CC-0. In Public Domain. Gurukul Kangri Collection, Haridwar

Digitized by Arya Samaj Foundation Chennai and eGangotri

اور ہڈیوں کے درمیان گزرتے ہیں۔

فلکسر وتروں کے منتہائے۔ دونوں فلکسر وتروں کے منتہاؤں کا مطالعہ اب ہو سکتا ہے پہلے پورے کے سامنے کے رخ پر فلکسر سبلائمس کا وتر چپٹا ہو جاتا اور فلکسر پروفنڈس کے تحتی استوانہ نما وتر کے گرد لپٹ جاتا ہے۔ پھر یہ دو حصوں میں پھٹ جاتا ہے۔ جو فلکسر پروفنڈس کے وتر کے ظہری رخ جاتے ہیں اور موخر الذکر کو ان کے درمیان آگے جانے دیتے ہیں۔ گہرے وتر کے پیچھے فلکسر سبلائمس کے وتر کے دونوں حصے باہم مل جاتے اور پھر ایک دوسرے سے منشعب ہو کر دوسرے پور کے جسم کے کناروں میں ختم ہو جاتے ہیں۔ اس ترکیب سے فلکسر سبلائمس کا چپٹا وتر ایک حلقہ یا نلی نما راستہ بناتا ہے۔ جس میں سے فلکسر پروفنڈس کا وتر آگے کی طرف ناخنوالے پور کے قاعدے کی طرف جاتا ہے۔ جس میں یہ ختم ہوتا ہے۔ چاروں انگلیوں میں سے ہر ایک میں یہی ترتیب پائی جاتی ہے۔ فلکسر سبلائمس کا 165
وتر دو دھجیوں کے ذریعے دوسرے پور کی اگلی سطح کے کناروں میں ختم ہوتا ہے اور فلکسر پروفنڈس کا وتر آخری پور کے قاعدے کے اگلے رخ میں ختم ہوتا ہے۔

تقطیع:۔ ٹرانسورس کارپل لگمنٹ کے وسط میں ایک کھڑا شگاف دیکر کارپس کی سرنگ کو کھولو فلکسر وتروں پر سے مخاطی غلافوں کو اتار دو۔ اور وتروں کو ایک دوسرے سے علیحدہ کرو۔ لیکن یہ خیال رکھو کہ لمبرائیکل عضلوں کو نقصان نہ پہنچے جو فلکسر ڈیجیٹورم پروفنڈس کے وتروں سے نکلتے ہیں۔ یہ بھی خیال رکھو کہ دو جانبی لمبرائیکل عضلوں کے اعصاب کو ضرر نہ پہنچے۔ اعصاب میڈین نرو کی انگلیوں والی شاخوں کی شاخیں ہیں اور ان کو پہلے نکالا جا چکا ہے۔ وسطانی دو لمبرائیکل عضلوں کو جانے والے اعصاب النرنرو کی عمق قسمت سے اٹھتے ہیں یہ تقطیع کی ایک آئندہ منزل میں ملیں گے۔ لمبرائیکل عضلوں کو صاف کرو۔ اور پھر فلکسر وتروں اور لمبرائیکل عضلوں کے مبداؤں اور منتہاؤں کی ترتیب کا مطالعہ کرو۔

فلکسر وتر۔ فلکسر سبلائمس کے چار وتر جوڑیوں میں مرتب ٹرانسورس لگمنٹ سے عمیق ہیں چھوٹی اور اشاریہ انگلی کے وتر انگوٹھی اور بیچ کی انگلی کے وتروں کے پیچھے واقع ہیں۔ فلکسر پروفنڈس کے وتروں میں سے صرف اشاریہ انگلی والا وتر نمایاں اور علیحدہ ہوتا ہے۔ باقی کے تین عموماً جڑے رہتے ہیں۔ حتے کہ وہ ٹرانسورس کارپل لگمنٹ کے بعیدی کنارے کے نیچے سے نکل آتے ہیں۔
ہتھیلی کے درمیانی درجہ میں فلکسر وتر ایک دوسرے سے منشعب ہو جاتے ہیں۔ اور چاروں

CC-0. In Public Domain. Gurukul Kangri Collection, Haridwar

Digitized by Arya Samaj Foundation Chennai and eGangotri

انگلیوں میں سے ہر ایک کو دو وتر یعنے ایک فلکسر سبلائی مس کا اور ایک فلکسر پروفنڈس کا جاتے ہیں فلکسر پروفنڈس کے وتروں سے لمبرائیکل عضلے نکلتے ہیں اور یہ عضلے معہ اگلے انگشتی اعصاب اور شریانوں کے وتروں کے درمیانی وقفوں کو بھرتے ہوئے ملیں گے۔ جب کہ وہ انگلیوں کی جڑوں کے قریب پہنچتے ہیں۔

انگلیوں میں دونوں فلکسر وتر بعیدی رخ پوروں کے اگلے رخوں پر جاتے ہیں۔ اور ان کو فلکسر غلاف جگہ پر قائم رکھتے ہیں۔ جن کا مطالعہ پہلے ہو چکا ہے۔ 166

فلکسر پالی سس لانگس کا وتر سرنگ کے جانبی حصّے میں واقع ہے۔ اور ہتھیلی میں پہنچکر انگوٹھے کے آخری پور میں پہنچنے کے لیے جانبی طرف مڑتا ہے۔

فلکسر پالی سس لانگس کا وتر۔ انگوٹھے کے فلکسر کا وتر بعیدی رُخ انگوٹھے کے دونوں چھوٹے عضلوں (یعنی فلکسر پالی سس بریوس کا سطحی سرا اور ایڈکٹر پالی سس کا ترچھا سرا) کے درمیانی فصل میں جاتا ہے۔ اور ان دو سمسانی (sesamoid) ہڈیوں کے درمیانی فصل میں بھی واقع ہوتا ہے۔ جو میٹا کارپل ہڈی کے سر پر حرکت کرتی ہیں۔ قریبی پور کے قاعدے پر ایک ریشوی غلاف میں داخل ہوتا ہے۔ جس کی ترکیب انگلیوں کے غلافوں کی ترکیب جیسی ہے۔ اور اس کے ساتھ ساتھ آخری پور کے قاعدے تک جاتا ہے جس میں یہ ختم ہو جاتا ہے۔ وہ مخاطی غلاف جو وتر کو کارپل سرنگ میں سے گزرتے وقت گھیرتا ہے۔ اس غلاف کے سلسلہ میں ہے۔ جو پوروں کے سامنے اس وتر کو ملفوف کرتا ہے۔

لمبرائیکل عضلے۔ یہ عضلے چار نازک لمبی مچھلیاں ہیں جو فلکسر ڈیجیٹورم پروفنڈس کے وتروں سے ان کے ہتھیلی میں سے گزرتے وقت نکلتے ہیں۔ پہلا لمبرائیکل اشاریہ انگلی والے وتر کے جانبی پہلو سے نکلتا ہے۔ دوسرا لمبرائیکل بیچ کی انگلی والے وتر کے جانبی کنارے سے اٹھتا ہے۔ اور تیسرا اور چوتھے لمبرائیکل ان وتروں کے متصل پہلوؤں سے اٹھتے ہیں۔ جن کے درمیان یہ واقع ہیں (یعنی بیچ کی۔ انگوٹھی کی اور چھوٹی انگلی کے وتر) یہ چھوٹے عضلے بعیدی رخ جاتے ہیں اور انگلیوں کے جانبی پہلوؤں پر نازک وتروں میں ختم ہوتے ہیں۔ ہر ایک وتر اکسٹنسر وتر کے پھیلاؤ کے جانبی کنارے میں جو قریبی پور کے ظہری رخ پر واقع ہے۔ ختم ہوتا ہے۔

تقطیع۔ پیش بازو میں فلکسر ڈیجیٹورم پروفنڈس کو کاٹو۔ اور بعیدی حصے کو انگلیوں کی طرف

CC-0. In Public Domain. Gurukul Kangri Collection, Haridwar

لوٹ دو۔ جب ان سے وابستہ وتروں اور لمبرائیکل عضلوں کو اٹھاؤ۔ تو اُن باریک عصبی ڈوروں کو گرفت کرلو۔ جو النر نرو کی عمقی شاخ سے نکل کر وسطانی دو لمبرائیکل عضلوں میں داخل ہوتے ہیں۔ اگر معمولی احتیاط کی جائے۔ تو یہ بآسانی مل جاتے ہیں شریانی کمان اور اس عصب کو صاف کرو۔ اور اس عصب
کی شاخوں کی گرفت کرو۔ جو انٹرآسی آئی (interossei) عضلوں۔ ایڈکٹر پالی سِس۔ اور فلکسر پالی سس 167
بریوس کے عمقی سرے کو جاتی ہیں۔ پھر عمقی وولر آرچ اور النر نرو کی عمقی شاخ کا معائنہ کرو۔

ڈیپ وولر آرچ۔ دو شریانیں ملکر یہ آرچ بناتی ہیں۔ ریڈیل اور النر کی پروفنڈا برانچ۔ ریڈیل جو خاص حصہ لیتی ہے۔ پہلے ڈارسل انٹرآسیس فضا کے قریبی سرے میں سے ہتھیلی میں داخل ہوتی ہے۔ اور تقطیع کی موجودہ منزل میں ایڈکٹر پالی سس کے ترچھے اور مستعرض حصوں کے درمیانی فصل میں سے نکلتی ہوئی نظر آتی ہے۔ شریانی کمان جو ریڈیل اور النر آرٹری کی پروفنڈا برانچ کے ملنے سے بنتی ہے۔ میٹا کارپل ہڈی کے آرپار ان کے قاعدوں سے بعید اور درمیانی انٹرآسیس فضاؤں کے انٹرآسیس عضلوں کے آرپار واقع ہے۔ اس لئے ڈیپ آرچ سوپرفیشیل وولر آرچ سے تقریباً ایک انگل قریب تر لیکن بہت عمقی استوا میں واقع ہے۔ کیونکہ اس کو سوپرفیشیل وولر آرچ سے انگلیوں کے فلکسر وتر۔ اور ان کے مخاطی غلاف لمبرائیکل عضلے میڈین نرو کی شاخیں اور فلکسر ڈیجیٹائی کوانٹائی بریویس علیحدہ کرتے ہیں۔ ڈیپ آرچ کا محدب رخ جو سوپرفیشیل آرچ کے محدب رخ سے کم نمایاں ہوتا ہے۔ انگلیوں کی طرف ہے اور اس کے مجوف رخ میں النر نرو کی عمقی شاخ ہوتی ہے۔

ڈیپ وولر آرچ سے نکلنے والی شاخیں یہ ہیں۔ (۱) ریکرنٹ (recurrent) یہ چند چھوٹی چھوٹی شاخیاں ہیں۔ جو کارپس کے سامنے سے قریب رُخ گزر کر کارپل آرچ سے دہناتی ہیں (۲) پرفوریٹنگ برانچز جو انٹرآسیس میں کے قریبی حصوں میں سے ظہری رخ گزر کر ڈارسل میٹا کارپل شریانوں کے ساتھ دہناتی ہیں (۳) وولر میٹا کارپل برانچز۔ تین ہیں۔ اور وولر انٹرآسیس فضاؤں کے سامنے سے بعیدی رخ گزرتی ہیں۔ اور انگلیوں کی جڑوں کے قریب سوپرفیشیل وولر آرچ کی مطابقی وولر ڈیجیٹل آرٹریز کے ساتھ دہناتی ہیں۔ بعض اوقات وولر میٹا کارپل شاخیں بڑی ہوتی ہیں۔ اور مطابقی وولر ڈیجیٹل آرٹریز کی جگہ لیتی ہیں۔

النر نرو کی عمقی شاخ (deep branch of the ulnar nerve)

یہ عصب ٹرانسورس کارپل لگمنٹ کے اگلے رُخ مادری تنے سے اٹھتا ہے۔ اور اس میں سے ایک
شاخ نکلتی ہے۔ جو چھوٹی انگلی کے چھوٹے عضلوں کو رسداتی ہے۔ النر آرٹری کی عمقی شاخ کی ہمراہی
میں ایبڈکٹر اور فلکسر ڈیجٹائی کوانٹائی بریوس کے درمیانی فصل میں نیچے کو جاتی ہے۔ اور فلکسر اوتارے 168
عمقی ہتیلی کے آر پار جانبی رُخ مڑجاتی ہے ہتیلی کے کنارے کے قریب النر نرو کی عمقی شاخ ان اختتامی
شاخچیوں میں تقسیم ہوتی ہے۔ جو ایڈکٹر پالی سس اور پہلے ڈارسل انٹر آسیس عضلہ کو رسداتی ہیں ہتیلی کے
پار اپنے گزر میں یہ ڈیپ وولر آرچ کے محوف رُخ یعنے قریبی کنارے کے ساتھ ساتھ واقع ہوتی ہے
اور تینوں انٹر آسیس فضاؤں کے سامنے اس میں سے تین باریک شاخیں بعیدی رخ جاتی ہیں۔ یہ ان فضاؤں
کے انٹر آسیس عضلوں کو رسداتی ہیں۔ اور وسطانی دو سے بھی وسطانی دو لمبرائیکل عضلوں کو شاخیں جاتی
ہیں۔ تیسرے لمبرائیکل کو اکثر دو اعصاب سداتے ہیں ہمیں ایک شاخ تو النر نرو کے عمقی حصے سے آتی ہے۔ اور
اکثر ایک اور شاخچی میڈین نرو سے آکر اس کے اگلے رُخ میں داخل ہوتی ہے۔

اس لئے کہہ سکتے ہیں کہ النر نرو کی عمقی شاخ ہتیلی کے ان تمام عضلوں کو رسداتی
ہے۔ جو فلکسر پالی سس لانگس کے وتر کے وسطانی جانب واقع ہیں۔ اور میڈین نرو
ان تینوں عضلوں کو شاخیں دیتا ہے جو اس وتر سے جانبی رُخ واقع ہیں۔ اس عام قاعدے
کے دو مستثنے ہیں۔ یعنی جانبی دو لمبرائیکل عضلے جو حالانکہ اس وتر سے وسطانی واقع ہیں 169
لیکن ان کو میڈین نرو ہی رسداتا ہے۔

تقطیع۔ انگوٹھے کے ایڈکٹر عضلہ کو صاف کرو۔ اور پھر انگوٹھے کے چھوٹے عضلوں کا معائنہ
کرو۔ اور چھوٹی انگلی کے چھوٹے عضلوں کا دوبارہ مطالعہ کرو۔

انگوٹھے کے چھوٹے عضلے۔ انگوٹھے کے تین چھوٹے عضلوں کا مطالعہ قبل ازیں ہو چکا ہے اب
چاروں عضلے نمایاں ہیں۔ باستثنا چھوٹے فلکسر کے عمقی سرے کے جو ایڈکٹر کو الٹے بغیر دکھائی نہیں دے سکتا۔ ان کے تعلقات
اور روابط کا مطالعہ اب ہو سکتا ہے۔ چار ہیں تین ایبڈکٹر پالی سس بریوس فلکسر پالی سس بریوس کا سطحی سر اور
آپونس پالی سس، فلکسر پالی سس لانگس کے وتر کے جانبی واقع ہیں۔ چوتھا عضلہ یعنی ایبڈکٹر پالی سس اس وتر سے وسطانی واقع ہے
ایبڈکٹر پالی سس بریوس انگوٹھے والے ابھار کا نمایاں تین اور جانبی حصہ ہے۔ فلکسر پالی سس بریوس ایبڈکٹر
کے ضمن وسطانی واقع ہے۔ آپونس ان دونوں سے عمقی ہے۔ اور ان کو علیحدہ علیحدہ کرنے یا اُلٹنے پر نمایاں ہو جاتا ہے پچھا

ایڈکٹر پالی سس ہتھیلی کے عمق میں واقع ہے یہ نامکمل طور پر ایک ترچھے یا قریبی اور ایک بعیدی یا آڑے حصے میں منقسم ہے یہ تقسیم ریڈیل آرٹری کرتی ہے۔ جب کہ پہلی انٹر آسیس اس ایس میں سے ہو کر ہتھیلی میں داخل ہوتی ہے فلکسر پالی سس بریویس کا گہرا سرا ایڈکٹر سے چھپا ہوا ہے اور تقطیع کی اس منزل میں دکھائی نہیں دیکھتا۔

میڈین نرو کی وہ شاخ جو فلکسر پالی سس لانگس سے جانبی تین عضلوں میں پھیلتی ہے قبل ازیں نکالی جا چکی ہے (صفحہ 155) اور ایڈکٹر والی شاخچیاں جو النر نرو کی عمقی شاخ سے آتی ہیں۔ نکالی جا چکی ہیں (صفحہ 166)

عضلہ ایڈکٹر پالی سس بریویس۔ انگوٹھے کا یہ چھوٹا عضلہ ٹرانسورس کارپل لگمنٹ اور گریٹر ملٹینگولر ہڈی کے سامنے کی مینڈ سے اٹھتا ہے۔ یہ انگوٹھے کی جانبی ہمسماتی ہڈی پہلے پور کے قاعدے کے جانبی رخ۔ اور تھوڑا سا پہلے پور کی پشت پر اکسٹنسر وتر میں ختم ہوتا ہے۔ اس کو میڈین عصب رسد امتا ہے۔

170 عضلہ فلکسر پالی سس بریویس۔ انگوٹھے کے چھوٹے فلکسر کا اوپری سرا ٹرانسورس کارپل لگمنٹ سے نکلتا ہے یہ انگوٹھے کی جانبی ہمسماتی ہڈی اور قریبی پور کے جانبی رخ میں ختم ہوتا ہے۔ اس کو میڈین عصب رسد آتا ہے (عمقی سرے کے لیے نیچے دیکھو)

عضلہ آپونس پالی سس۔ انگوٹھے کا آپونس عضلہ ٹرانسورس کارپل لگمنٹ اور گریٹر ملٹینگولر ہڈی کی اگلی سطح والی مینڈ سے اٹھتا ہے۔ اس کے ریشے جیسے جیسے اپنے منتہا کے قریب جو انگوٹھے کی میٹاکارپل ہڈی کے جانبی کنارے اور اگلی سطح کے متصل حصے میں واقع ہے۔ پہنچتے ہیں۔ پھیلتے جاتے ہیں اس کو میڈین عصب سدا آتا ہے۔

عضلہ ایڈکٹر پالی سس۔ انگوٹھے کا ایڈکٹر ایک ترچھے اور ایک آڑے حصوں پر مشتمل ہے۔ ترچھا حصہ کیپیٹیٹ (capitate) ہڈی اور دوسری اور تیسری میٹاکارپل ہڈیوں کے قاعدوں سے اٹھتا ہے۔ (تصویر 78) بعض حالتوں میں اس کی ایک دھجی لیسر ملٹینگولر (lesser multangular) سے اٹھتی ہے۔ آڑا حصہ میٹاکارپل ہڈی کے اگلے کنارے کے بعیدی دو تہائی سے اٹھتا ہے۔ یہ دونوں حصے اپنے منتہا کی طرف جاتے وقت جو انگوٹھے کی ہمسماتی ہڈی اور اس کے قریبی پور کے وسطانی جانب میں ہے۔ جاتے ہوئے مستدق ہوتے ہیں بہت سی حالتوں میں ایڈکٹر کے ترچھے حصے کے جانبی رخ سے عضلی ریشوں کی ایک دھجی نکل کر فلکسر پالی سس لانگس کے وتر کے پیچھے گزرتی اور فلکسر پالی سس بریویس کے سطحی سرے میں مل جاتی ہے۔ عضلے کے دونوں حصوں کو النر عصب کے عمقی حصے کی شاخچیاں رسد آتی ہیں

Digitized by Arya Samaj Foundation Chennai and eGangotri
CC-0. In Public Domain. Gurukul Kangri Collection, Haridwar

Digitized by Arya Samaj Foundation Chennai and eGangotri

تقطیع کی اس منزل میں چھوٹی انگلی کے چھوٹے عضلوں یعنی ایبڈکٹر۔ چھوٹے فلکسر اور آپونس کا دوبارہ مطالعہ ہونا چاہئے۔ (دیکھو صفحہ 152)

تقطیع۔ ریڈیل آرٹری کے ہتیلی والے حصوں کی شاخوں اور فلکسر پالی سس بریوس کے عمقی سرے کو نمایاں کرنے کے لئے ایڈکٹر پالی سس کے دونوں حصوں کو ان کے مبدأ اور منتہےٰ کے درمیان کاٹو۔ اور علیحدہ شدہ حصوں کو جدا جدا الوٹ دو۔ فلکسر پالی سس بریوس کا عمقی سرا انگوٹھے کی میٹا کارپل ہڈی کے اندر والے کنارے کے ساتھ ساتھ واقع ہے۔ اور ریڈیل آرٹری پہلی انٹر آسیس اسپیس کے قریبی سرے پر پہلے انٹر آسیس عضلے کے دونو سروں کے درمیان سے ہتیلی میں داخل ہوتی ملیگی۔ اس کی آخری دو شاخیں یعنی پرنسپس پالی سس اور اشارہ یا انگلی کی وولر ریڈیل آرٹری اس میں سے اس وقت نکلتی ہیں کہ یہ ہتیلی میں داخل ہوتی اور ایڈکٹر پالی سس کے ترچھے سرے کے پیچھے رہتی ہے۔

فلکسر پالی سس بریوس کا عمقی سرا۔ یہ کمزور عضلی وتّچی انگوٹھے کی میٹا کارپل ہڈی کے وسطانی جانب کے ساتھ ساتھ پہلے ڈارسل انٹر آسیس عضلہ کے جانبی سرے اور ایڈکٹر پالی سس کے درمیان واقع ہے۔ یہ پہلی میٹا کارپل ہڈی کے قاعدے کے وسطانی جانب سے اٹھکر انگوٹھے کے پہلے پور کے قاعدے کے وسطانی جانب میں ختم ہو جاتی ہے۔ اس کو النر عصب کی عمقی قسمت کی ایک شاخچی رسد اتی ہے۔ 171

آرٹیریا وولیرس انڈیسیس ریڈی الیس (arteria volaris indicis radialis) اور **آرٹیریا پرنسپس پالی سس** (arteria princeps pollicis) یہ شریانیں ریڈیل آرٹری سے وہاں نکلتی ہیں۔ جہاں یہ پہلی اور دوسری میٹا کارپل ہڈیوں کے درمیان ہتیلی میں داخل ہوتی ہے۔

اشارہ یا انگلی کی وولر ریڈیل آرٹری بعیدرُخ ایڈکٹر پالی سس کے آڑے حصے اور پہلے ڈارسل انٹر آسیس عضلے کے درمیان اشارہ یا انگلی کے جانبی کنارے تک پہنچتی ہے۔ جس کے ساتھ یہ اسکی لیٹرل وولر ڈیجیٹل آرٹری ہو کر جاتی ہے۔

پرنسپس پالی سس آرٹری ایڈکٹر پالی سس کے ترچھے حصے کے اوجھل بعیدی اور جانبی رُخ لیتی ہے۔ اور انگوٹھے کی میٹا کارپل ہڈی کے اگلے رخ پر پہنچتی ہے۔ وہاں یہ فلکسر پالی سس لانگس کے وتر کے پیچھے واقع ہوتی ہے۔ اور دو منتہائی شاخوں میں تقسیم ہوتی ہے۔ جن میں سے انگوٹھے کے آزاد حصے کے ہر ایک رُخ کو ایک ایک جاتی ہے۔ یہ شاخیں ایڈکٹر اور فلکسر پالی سس بریوس

CC-0. In Public Domain. Gurukul Kangri Collection, Haridwar

Digitized by Arya Samaj Foundation Chennai and eGangotri

کے سطحی سرے کے درمیانی فصل میں ظاہر ہوتی ہیں۔ اور لانگ فلکسر کے وتر کے ہر طرف ایک ایک بعیدی رخ جاتی ہے۔

ہتیلی اور انگلیوں کی تشریح جراحی۔ جب ہتیلی کے درمیانے درجہ میں پھوڑا بنتا ہے۔ تو جراحی مداخلت کی جلد ضرورت ہوتی ہے۔ دبیز یامر ایپانیوروسس موثر طور پر پیپ کو ہتیلی کی سطح پر آنے سے روکتا ہے۔ لیکن کارپل سرنگ سے اسکے قریب رخ پیش بازو میں آنے کے لئے ایک آسان راستہ بن جاتا ہے۔ جس میں سے ہوکر فلکسر وتر ہتیلی میں داخل ہوتے ہیں۔ اس لئے یہ ضروری ہے کہ سرجن ایسا ہونے سے پہلے ہی ہتیلی میں ایک منہ کردے۔ تاکہ اس کے ذریعہ پیپ نکل سکے۔

ایسا شگاف دیتے وقت ان مختلف عروق کے مقام کو یاد رکھنا ضروری ہے۔ جو ہتیلی کے درمیانہ درجہ میں واقع ہیں۔ جیسا کہ پہلے بیان ہوچکا ہے۔ سوپرفیشل وولر آرچ کے استوا کو اس طرح ظاہر کر سکتے ہیں کہ باہر پھیلے ہوئے انگوٹھے کے بعیدی کنارے سے ہتیلی کے آر پار مستعرض رخ ایک خط کھینچا جائے۔ ڈیپ وولر آرچ اس سے آدھ انچ زیادہ قریب واقع ہوتی ہے۔ وولر ڈیجیٹل آرٹریز جو سوپرفیشل وولر آرچ کے محدب رخ سے نکلتی ہیں۔ انگلیوں کے درمیانی فاصلوں کے خط میں جاتی ہیں۔ اسی واسطے ایک شگاف جو سوپرفیشل وولر آرچ سے بعید اور انگلیوں میں سے کسی کے مرکزی خط کے مطابقی رخ میں لگایا جائے۔ جہاں تک کہ اس کا تعلق عروق کے ساتھ ہے۔ خطرہ سے خالی سمجھا جا سکتا ہے۔

ڈھیلا مخاطی غلاف جو فلکسر وتروں کو ملفوف کرتا ہے۔ جبکہ وہ ٹرانسورس کارپل لگمنٹ کے اوپر گزرتے ہیں قریبی رخ پیش بازو کے بعیدی حصے میں اور بعیدی رخ ہتیلی میں بڑھ آتا ہوا دیکھا جا چکا ہے جب اس غلاف پر ورم آور راتر کا حملہ ہوتا ہے تو اکثر یہ سیال سے پھول جاتا ہے۔ (تھیکل گینگلین = thecal ganglion) اور اعضا کی ترتیب سے اس صورت کی توجیہ جو اس وقت نمودار ہو۔ معلوم ہوجاتی ہے۔ ایک ابھار ہتھیلی میں ہوتا ہے اور ایک ابھار پیش بازو کے بعیدی حصے میں لیکن پہنچے پر کوئی سوجن نہیں ہوتی۔ اس مقام پر دبیز ٹرانسورس کارپل لگمنٹ مخاطی غلاف

172 کو پھیلنے سے روکتا ہے اور اس استوا پر ریت گھڑی (hour-glass) کا سماں پیدا ہوجاتا ہے۔ وہ خطوط جن کے ساتھ ساتھ ہتیلی کے اگلے درجوں اور فلکسر وتروں کے مخاطی غلافوں میں شگاف ہونے چاہئیں۔ (تصویر ۷۱) میں یہ ظاہر کئے گئے ہیں۔

انگلیوں میں ایک ورم آور راتر کی صلاحیت ہے۔ جس کو انگل بیڑا (whitlow) کہتے ہیں۔ اور اس کے سلسلہ میں یہ یاد رکھنا ضروری ہے کہ فلکسر فائبر سا ستھیہ ہر ایک انگلی کے بعیدی پور کے قاعدے

CC-0. In Public Domain. Gurukul Kangri Collection, Haridwar

پر ختم ہوتا ہے۔ جب وھٹلو زیادہ بعیدی رخ انگلی کی گدی میں واقع ہوتا ہے۔ تو ناخن والے پور کے بعیدی حصے کی حیات مخدوش ہوتی ہے۔ لیکن فلکسر وتر خاصے محفوظ سمجھے جاسکتے ہیں۔ جب ورم زیادہ قریب واقع ہو اور فلکسر شیتھ بھی مبتلا ہوں جیساکہ عموماً ہوتا ہے۔ تو وتروں کے سڑ جانے (sloughing) کا اندیشہ ہوتا ہے۔ بشرطیکہ ایک فوری سوراخ نہ بنا دیا جائے۔ اس صورت میں کوئی ہلکا سطحی شگاف کافی نہ ہوگا۔ چاقو کو انگلی کے مرکز تک گہرا لے جانا ضروری ہے۔ تاکہ وتروں کو محیط کرنے والے غلاف کو خوب کھول دیا جائے۔ انگوٹھے اور چھوٹی انگلی کے وھٹلو میں دوسری تین انگلیوں کی نسبت جلد دست اندازی کرنا بہت زیادہ ضروری ہوتا ہے۔ کیونکہ مقدم الذکر کے مخاطی غلاف عموماً فلکسر وتروں کے بڑے مشترک مخاطی غلافوں سے ملے ہوئے ہوتے ہیں۔ اور اسی واسطے ورم آدر اثر کے قریب رخ پھیلنے کے لئے آسان ذریعہ مہیا کرتے ہیں۔

انگلیوں کے ہر ایک قلم کرنے میں جو فلکسر پالی سس پروفنڈس کے وتروں کے نشتےاسے قریب ہو فلکسر غلاف کھل جاتے ہیں۔ اور اس سے اس قسم کے عملوں کے بعد کبھی کبھی ہتیلی کی تکلیف کا واقع ہونا سمجھ میں آجاتا ہے۔ یہ کھلی ہوئی نلیاں بے روک راستے ہیں۔ جن میں سے ہوکر جراثیمی مادہ قریب رُخ ہتیلی میں پہنچ جاتا ہے۔ اور انگوٹھے اور چھوٹی انگلی کی صورت میں کارپل سرنگ اور پیش بازو کے بعیدی حصے میں پھیل جاتا ہے۔

پیش بازو کی پشت اور جانبی کنارہ۔ اِس خطہ کی وہ ساختیں جن کی تقطیع ابھی باقی ہے۔ یہ ہیں:۔

(۱) سوپائی نیٹر (چتلانے والے) اور اکسٹنسر (پسارنے والے) عضلے۔
(۲) ڈارسل انٹر آسیس آرٹری۔
(۳) پروفورٹنگ (چھیدنے والی) یا وولر انٹر آسیس آرٹری کی اختتامی شاخ۔
(۴) ڈارسل انٹر آسیس نرو۔

تقطیع شروع کرنے سے پہلے جلدی وریدوں۔ اعصاب۔ اور عمیقی ردا کا دوبارہ معائنہ ہونا چاہیئے۔ جن کو اس سے پہلے نمایاں کیا جاچکا ہے۔ یہاں دونوں بڑی جلدی وریدیں دکھائی دیتی ہیں دونوں ہاتھ کی پشت پر کے وریدی جال سے اوپر کو آتی ہیں۔ پیش بازو کے ایک کنارے کے گرد گھوم کر اس کی اگلی سطح پر پہنچتی ہیں۔ لیکن درحالیکہ کیفیلک وین جانبی کنارے کے بعیدی ثلث کے گرد گھومتی ہے۔ بسیلک وین وسطانی کنارے کے گرد مڑنے سے پہلے اس سے زیادہ قریبی استوا پر پہنچتی ہے۔

Digitized by Arya Samaj Foundation Chennai and eGangotri

جلدی اعصاب تعداد میں چار ہیں ۔ (۱) جانبی طرف پیش بازو کے لیٹرل کوٹینیس نرو کی
173 عمقی شاخ (۲) وسطانی جانب پیش بازو کے میڈیل کوٹینیس نرو کی پچھلی شاخ (۳) درمیانی حصے میں پیش بازو
کے ڈارسل کوٹینیس نرو کی بعیدی شاخ (۴) ریڈیل نرو کی اوپری قسمت ۔ جو پہنچے سے تقریباً ۳ سینٹی میٹر
($1\frac{1}{4}$ انچ) قریب بریکیو ریڈی ایلس کے نیچے سے نکلتی ہے ۔ اس طرح بریکیل پلیکسس کی اختتامی
شاخوں میں سے تین کی نمائندگی پیش بازو کی پشت پر ہوتی ہے ۔ مسکولو کوٹینیس نرو پیش بازو کے لیٹرل
کوٹینیس نرو سے ۔ پیش بازو کے میڈیل کوٹینیس نرو سے اور ریڈیل نرو اپنی اوپری قسمت اور پیش بازو
کے ڈارسل کوٹینیس نرو سے ۔

ہاتھ کی پشت میں ریڈیل نرو کی اوپری قسمت اور النر نرو کی ظہری شاخ کی تقسیم کا معائنہ پہلے ہو چکا ہے (صفحات 71.72) ریڈیل نرو ہاتھ کی پشت کی جلد کے بیشتر حصے ۔ اور ساڑھے تین انگلیوں یعنے انگوٹھے اشاریہ ۔ بیچ کی اور آدھی انگوٹھی کی انگلی کے قریبی حصوں کو رسد پہنچاتا ہے ۔ لیکن النر نرو کی ظہری شاخ انگوٹھی کی انگلی کے باقی حصے اور چھوٹی انگلی کو رسد پہنچاتی ہے ۔ اشاریہ بیچ کی اور انگوٹھی کی آدھی انگلی کے بعیدی حصوں کی جلد کو جیسا کہ پہلے دیکھا گیا تھا (صفحہ 159) میڈین نرو کی ڈیجیٹیل شاخوں کی شاخچیاں رسد پہنچاتی ہیں ۔

تقطیع ۔ پیش بازو اور ہاتھ کی جلدی عروق اور اعصاب کو دور کرو ۔ اور پھر وہ عمقی ردا کو دوہراؤ ۔

عمقی ردا ۔ پیش بازو کی پشت کی عمقی ردا اس کے سامنے کے رخ کی عمقی ردا سے مضبوط ہے ۔ اس کے قریبی حصے کی طاقت ٹرائی سیپس کے ایک پھیلاؤ سے بڑھ جاتی ہے ۔ اور کہنی کے قریب یہ پیش بازو کی پشت کے عضلوں سے خوب ملی ہوئی ہے جو جزوی طور پر اس کی عمقی سطح سے نکلتے ہیں یہ ردا النا کے ظہری کنارے کے کل طول میں خوب چپکی ہوئی ہے ۔ اور ریڈیس اور النا کے بعیدی سروں کے خطوں میں اور کارپس کی پشت پر اس کو بیشمار آڑے ریشے دبیز بناتے ہیں ۔ جن کے اس طرح ملنے سے ڈارسل کارپل لگمنٹ بن جاتا ہے ۔

تقطیع ۔ جب تک پیش بازو اور ہاتھ کے ظہری حصوں کی تقطیع پوری نہ ہو ۔ ڈارسل کارپل

CC-0. In Public Domain. Gurukul Kangri Collection, Haridwar

Digitized by Arya Samaj Foundation Chennai and eGangotri

لگمنٹ کو اس کی جگہ پر رہنے دو۔ اس کو بے ضرر حالت میں رکھنے کے لئے عمقی ردا کو اپنے قریبی کنارے کے متوازی کاٹ کر اس کو علیحدہ کر لو۔ جب شگاف لگاؤ تو یہ خیال رکھو۔ کہ اکسٹنسر وتروں کے مخاطی غلافوں کو جو ردا سے عین تحتی واقع ہیں۔ ضرر نہ پہنچے۔ جب پیش بازو کے اگلے رُخ کی تقطیع ہوئی تھی۔ تو عمقی ردا کے جانبی پلے کو صرف پیش بازو کے جانبی کنارے تک الٹا یا گیا تھا۔ اب اس کو لوٹتے جاؤ۔ یہاں تک کہ اس پلے کا تعلق الٹا کے پچھلے کنارے کے ساتھ مل جائے۔ لوٹتے وقت ان بین عضلی حاجزات کو کاٹنا ضروری ہے۔ جو عمقی ردا کی گہری سطح سے پیش بازو کی پشت کے عضلوں کے درمیان جاتے ہیں۔ 174

اوپری عضلے۔ اس خطے کے عضلے ایک اوپری اور ایک عمقی مجموعہ میں منقسم ہیں۔ اوپری عضلے پیش بازو کے جانبی کنارے سے وسطانی کنارے تک یہ ہیں۔ (۱) بریکیو ریڈی الیس (۲) اکسٹنسر کارپائی ریڈی الیس لانگس۔ (۳) اکسٹنسر کارپائی ریڈی الیس بریویس (۴) اکسٹنسر ڈیجیٹورم کمیونس (۵) اکسٹنسر ڈیجیٹائی کوانٹائی پروپری اس (extensor digiti quinti proprius) (۶) اکسٹنسر کارپائی الینریس (۷) اینکونیس اس طرح سے اس مجموعہ میں ایک کہنی کا جھکانیوالا۔ تین پہنچے کو پسارنے والے انگلیوں کو پسارنے والے دو اور کہنی کے قریب والا پیش بازو کا ایک کمزور پسارنے والا۔ یعنی اینکونیس شامل ہیں۔ پیش بازو کے بعیدی حصے میں اکسٹنسر ڈیجیٹورم کمیونس ایک تنگ فاصلے کے ذریعے جس میں عمقی گروہ کے دو عضلے دکھائی دیتے ہیں اکسٹنسر کارپائی ریڈائی الیس بریویس سے علیحدہ ہوتا ہے۔ یہ زیر بحث دو عضلے پہنچے کے جانبی پسارنے والوں سے اوپری پیش بازو کے جانبی کنارے کے گرد گھوم کر انگوٹھے کو جانے والے وتروں میں ختم ہوتے ہیں۔ ان دو عضلوں میں سے قریبی ایبڈکٹر پالی سس لانگس ہے۔ اور بعیدی اکسٹنسر پالی سس بریوس۔ مگر یہ عضلے ایک دوسرے کے اتنے قریب اور ان کے وتر اتنے ملے ہوئے ہوتے ہیں کہ بہت حالتوں میں پہلے پہلے اپنے کناروں کے ذریعے ایک دوسرے میں پیوست معلوم ہوتے ہیں سطحی ہونے کے بعد ایبڈکٹر پالی سس لانگس اور اکسٹنسر پالی سس بریوس پہنچے کے جانبی پسارنے والے عضلوں کے اوپری پیش بازو کے جانبی کنارے کے گرد گھومتے ہیں۔ اور انگوٹھے کی طرف اترتے وقت ریڈیس کے اسٹائی لائڈ پراسس کی جانبی سطح کے ناب میں واقع ہوتے ہیں۔ جس میں ڈارسل کارپل لگمنٹ کا سب سے جانبی حصہ ان کو قائم رکھتا ہے۔ (تصویر 74)۔

ڈارسل کارپل لگمنٹ سے تھوڑا فاصلہ قریب اکسٹنسر ڈیجیٹورم کے وتروں کے جانبی طرف عمقی گروہ کا ایک تیسرا عضلہ دکھائی دیتا ہے۔ یہ اکسٹنسر پالی سس لانگس ہے۔ اس کا وتر

CC-0. In Public Domain. Gurukul Kangri Collection, Haridwar

Digitized by Arya Samaj Foundation Chennai and eGangotri

PLATE X

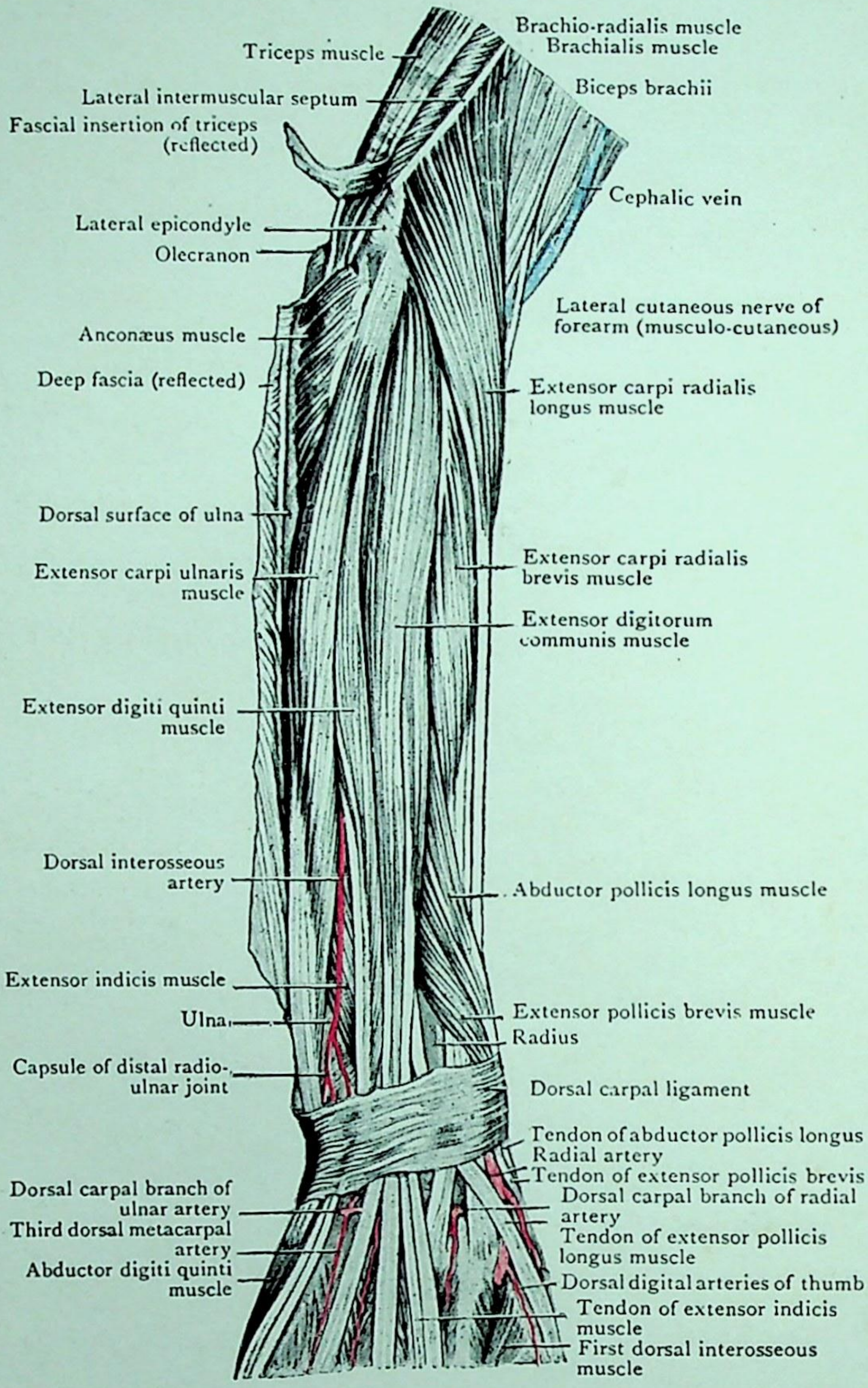

FIG. 74.—Dissection of the Dorsal Aspect of the Forearm.

CC-0. In Public Domain. Gurukul Kangri Collection, Haridwar

Digitized by Arya Samaj Foundation Chennai and eGangotri

CC-0. In Public Domain. Gurukul Kangri Collection, Haridwar

Digitized by Arya Samaj Foundation Chennai and eGangotri

CC-0. In Public Domain. Gurukul Kangri Collection, Haridwar

Digitized by Arya Samaj Foundation Chennai and eGangotri

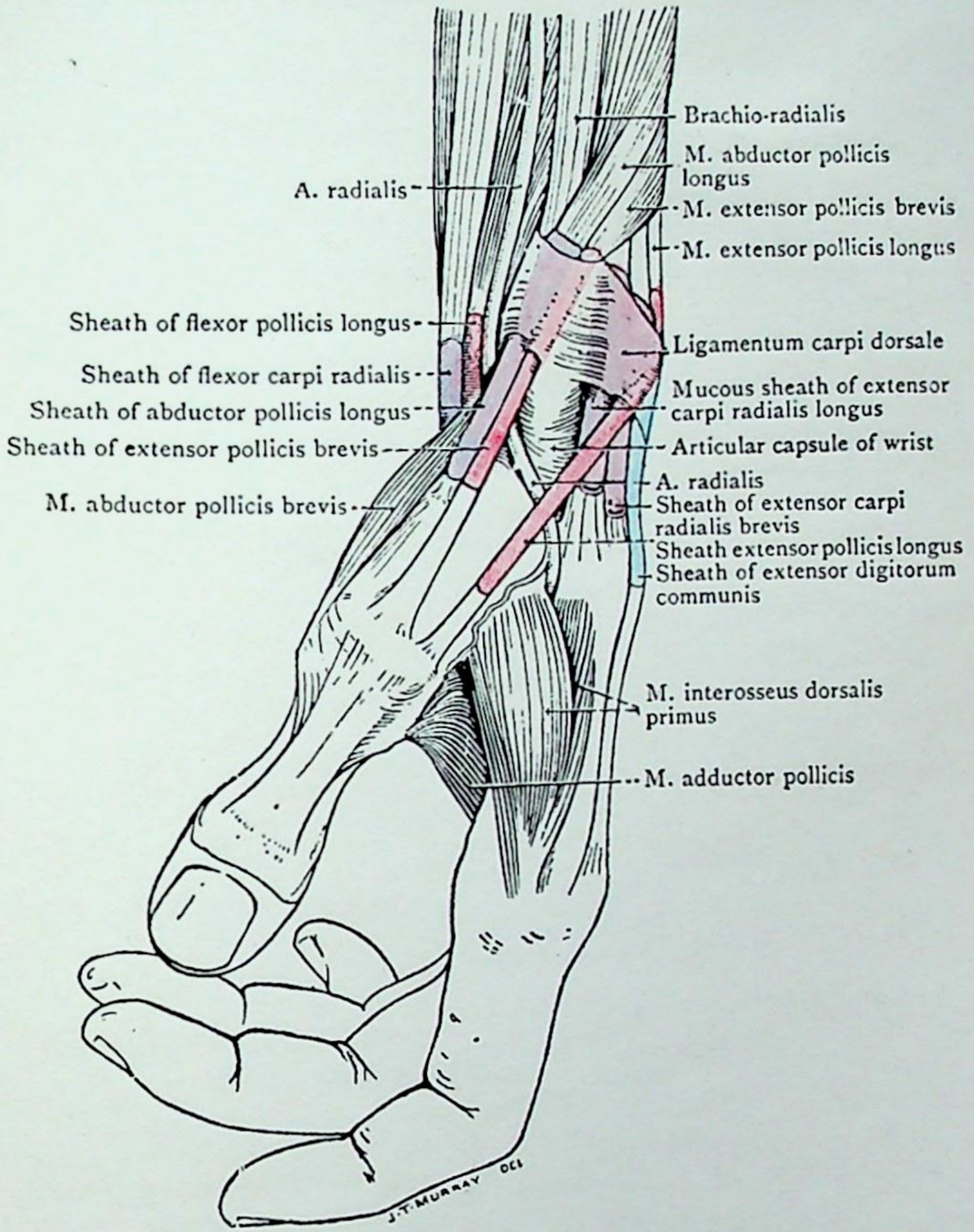

FIG. 75.—Dissection of the Lateral Side of the Left Wrist and Hand showing Mucous Sheaths of Tendons.

CC-0. In Public Domain. Gurukul Kangri Collection, Haridwar

Digitized by Arya Samaj Foundation Chennai and eGangotri

ڈارسل لگمنٹ کے بعیدی کنارے کے قریب پہنچے کے ریڈیس کی طرف پسارنے والوں کا تقاطع کرتا ہے۔

تقطیع:۔ ہاتھ کی پشت کی جلد کو پہلے ہی نکالا جا چکا ہے۔ اور جلدی اعصاب اور وریدیں واضح
175 ہو چکی ہیں پتلی عمقی ردا ابھی اپنے مقام پر ہے۔ لیکن یہ پسارنے والے وتروں کے مخاطی غلافوں کے مکمل نظاہرے
کو روک نہیں سکتی جس کی کوشش اوپری پسارنے والوں کو صاف کرنے سے پہلے کرنی چاہیئے۔ ڈارسل کارپل لگمنٹ
سے عین قریب ہر ایک مخاطی غلاف میں ایک دھونکنی ڈالو۔ اور پھر غلاف کو پھلاؤ۔ ایبڈکٹر پالی سس لانگس
اور اکسٹنسر پالی سس بریوس کے غلاف سے شروع کرو۔ پھر بالترتیب پہنچے کے جانبی پسارنے والوں انگلیوں
176 کے مشترکہ پھیلاؤ۔ اکسٹنسر ڈیجیٹائی کوانٹائی اور اکسٹنسر کارپائی النیرس کے غلافوں کو پھلاؤ۔ مخاطی غلافوں کا بہتر
مظاہرہ ان میں ایک بڑی زیر جلدی پچکاری کے ذریعہ رنگ زدہ نشاستہ کا پتلا محلول پہنچانے سے ہو سکتا ہے۔ اگر
غلاف مضروبہ ہیں۔ اور ان کو پھلانا ممکن نہیں۔ تو ہر ایک کو کھولو۔ اور ایک کند پچکاری کے ذریعے اس کی
وسعت کا معائنہ کرو۔

پسارنے والے وتروں کے مخاطی غلاف۔ سات مخاطی غلاف ان وتروں کو گھیرتے ہیں۔ جو ڈارسل کارپل لگمنٹ کے نیچے سے گزرتے ہیں۔ دو پیش بازو کے جانبی کنارے کے بعیدی حصے کے ساتھ ساتھ واقع ہیں۔ یہ ایبڈکٹر پالی سس اور اکسٹنسر پالی سس بریوس کے غلاف ہیں کبھی کبھی ان میں راہ ہوتی ہے جانبی سے وسطانی طرف باقی کے پانچ غلاف ذیل کی ترتیب میں مرتب ہیں۔ اکسٹنسر کارپائی ریڈی ایلس لانگس کا غلاف۔ اکسٹنسر کارپائی ریڈی ایلس بریوس کا غلاف۔ ایک غلاف جو اکسٹنسر ڈیجیٹورم کمیونس۔ اور اکسٹنسر انڈیسس کے لئے مشترک ہے۔ اکسٹنسر ڈیجیٹائی کوانٹائی کا غلاف اور اکسٹنسر کارپائی النیرس کا غلاف۔

ان غلافوں کی قریبی حد ڈارسل کارپل لگمنٹ پر یا اس سے قریب ہی واقع ہے۔

ایبڈکٹر پالی سس لانگس اور کارپس کے ریڈیس اور النا کی طرف پسارنے والوں کے غلاف ان عضلوں کے وتروں کے منتہاؤں تک پہنچتے ہیں۔ انگلیوں اور انگوٹھے کے پسارنے والوں کے غلاف کے متعلق یہ کہا جا سکتا ہے۔ کہ یہ مجموعی طور پر بعیدی رخ ہاتھ کے نصف طول کے قریب ختم ہوتے ہیں۔ (تصاویر 75,76)۔

CC-0. In Public Domain. Gurukul Kangri Collection, Haridwar

Digitized by Arya Samaj Foundation Chennai and eGangotri

تقطیع - بریکیو ریڈی الیس کی تقطیع پہلے ہو چکی ہے - اب دوسرے عضلات کو صاف کرنا اور جہاں تک ہو سکے - ایک دوسرے سے علیحدہ کرنا چاہیئے - ان کے بعیدی حصوں کو علیحدہ کرنا مشکل نہیں ہے - لیکن قریبی حصے ہیومرس اور مقامی عمقی رواہی سے نہیں اٹھتے بلکہ ان مضبوط بین عضلی حاجزات سے بھی اٹھتے ہیں جو متصل عضلوں کے درمیان واقع ہیں اس لئے ان عضلوں کے متصل حصوں کو علیحدہ کرنے میں تقطیع کار کے لئے ان بین عضلی حاجزات کو چاقو کے ساتھ چیر کر ہر ایک عضلہ کو اس کے عظمی مبدأ تک علیحدہ کرنا ضروری ہے -

عضلہ بریکیو ریڈی الیس - یہ عضلہ پیش بازو کی پچھلی سطح کی نسبت زیادہ سامنے کی سطح پر واقع ہے - یہ بازو میں ہیومرس کے جانبی ایپی کنڈائلر رج کے قریبی دو تہائی حصے اور جانبی بین عضلی حاجز سے اٹھتا ہے - پیش بازو کے وسط کے قریب اس کے لحمی حصے سے ایک چپٹا وتر نکلتا ہے - جو بعیدی رُخ بڑھ کر ریڈیس کے پھیلے ہوئے بعیدی سرے کے جانبی رُخ میں اسٹائلائڈ پراسس کے قاعدے کے قریب ختم ہو جاتا ہے - اس کو رسدانیوالا عصب ریڈیل کی ایک شاخ ہے - جو اس عضلہ میں کہنی سے اوپر
177 داخل ہوتی ہے - اس عضلہ کا مخصوص فعل کہنی کو جھکاتا ہے - لیکن یہ پٹ پیش بازو کے چپلانے اور چت پیش بازو کے پٹلانے کو شروع کرنے میں مدد کر سکتا ہے -

تقطیع - ہاتھ کی پشت کی سطحی عمقی روا کو ہٹا دو - وتروں کے محافظی غلافوں کو صاف کر کے وترول کو صاف کرو - لیکن ضرر نہ پہنچاؤ (۱) ڈارسل کارپل لگمنٹ کو (۲) ان دسوی عروق کو جوان وترول سے عمقی اور ان کے درمیان واقع ہیں - اور (۳) ان دھجیوں کو جو انگوٹھی کی انگلی والے وتر کو اس کے ہر دو جانب کے وتروں سے ملاتی ہیں - تین وتروں کا تعاقب انگوٹھے تک کرنا چاہیئے - ایبڈکٹر پالی
178 سس لانگس کے وتر کا میٹا کارپل ہڈی کے قاعدے تک - اکسٹنسر پالی سس بریوس کے وتر کا پہلے پور کے قاعدے تک - اور اکسٹنسر پالی سس لانگس کے وتر کا آخری پور کے قاعدے تک -

اکسٹنسر ڈیجیٹورم کمیونس کے وتر چار ہیں - ہر ایک انگلی کے لئے ایک چاروں میں سے ہر ایک اپنی متعلقہ انگلی کے پہلے پور کی پشت پر ایک بڑھاؤ میں پھیلتا ہے - جو پور کی کل پشت کو ڈھانک لیتا ہے - پہلے پور کے بعیدی سرے کے قریب - اکسٹنسر بڑھاؤ - تین حصوں ایک درمیانے اور دو ہم جانبی حصوں میں تقسیم ہو جاتا ہے - کمزور درمیانہ حصہ دوسرے پور کے قاعدے میں ختم ہوتا ہے - ہم جانبی حصے آخری پور کے قاعدے میں ختم ہونے سے پہلے دوسرے پور کی پشت پر ایک دوسرے سے ملتے ہیں

CC-0. In Public Domain. Gurukul Kangri Collection, Haridwar

Digitized by Arya Samaj Foundation Chennai and eGangotri

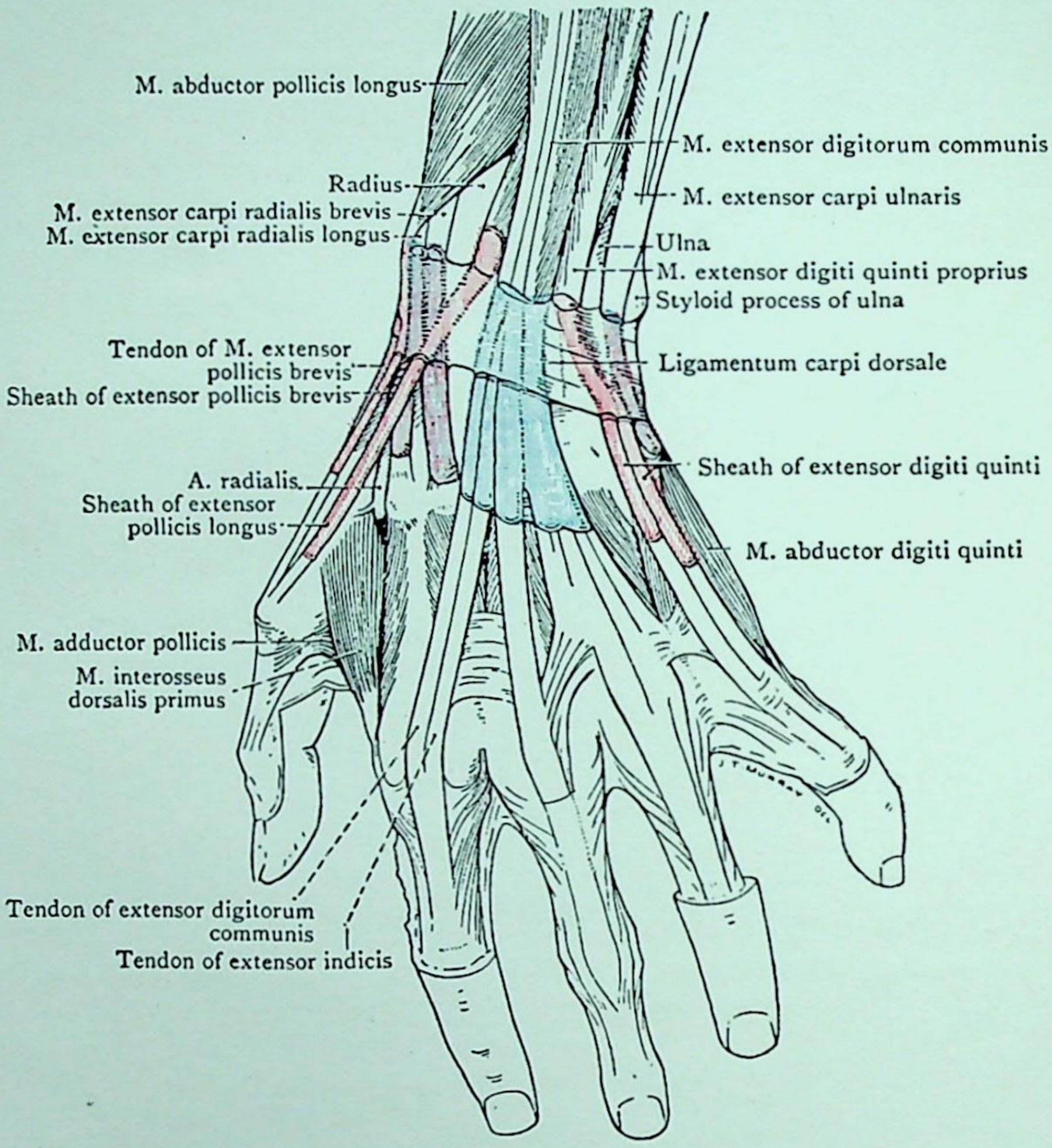

FIG. 76.—Dissection of the Back of the Forearm, Wrist, and Hand, showing Mucous Sheaths of Tendons.

CC-0. In Public Domain. Gurukul Kangri Collection, Haridwar

Digitized by Arya Samaj Foundation Chennai and eGangotri

CC-0. In Public Domain. Gurukul Kangri Collection, Haridwar

Digitized by Arya Samaj Foundation Chennai and eGangotri

CC-0. In Public Domain. Gurukul Kangri Collection, Haridwar

Digitized by Arya Samaj Foundation Chennai and eGangotri

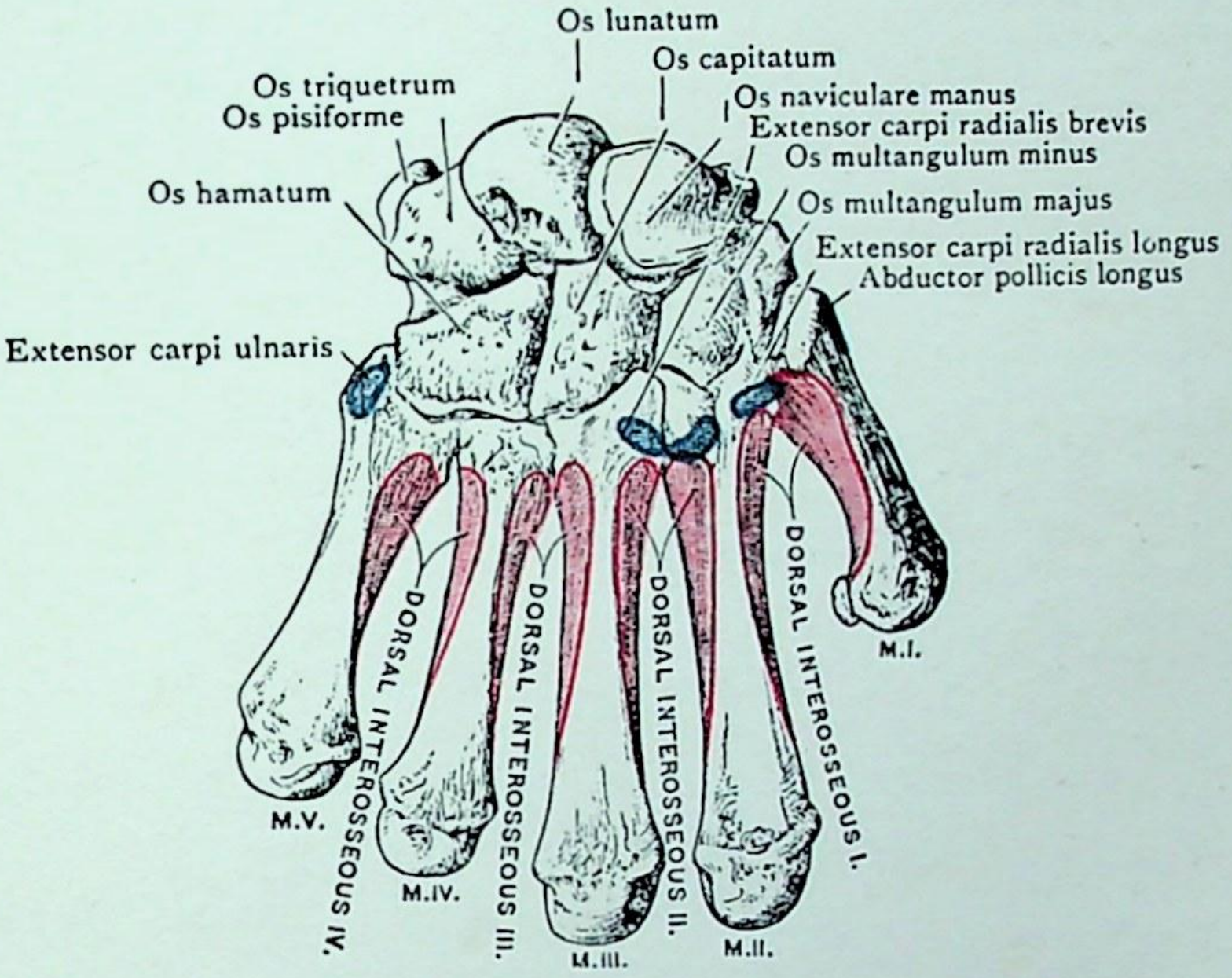

FIG. 77.—Dorsal aspect of the Bones of the Carpus and Metacarpus, with Muscular Attachments mapped out.

CC-0. In Public Domain. Gurukul Kangri Collection, Haridwar

Digitized by Arya Samaj Foundation Chennai and eGangotri

اس ترتیب کو کم از کم ایک انگلی میں نمایاں کرو۔ اکسٹنسر انڈی سس کا وتر اکسٹنسر ڈیجیٹورم کمیونس کے وتر کے وسطانی جانب جاکر چھوٹی انگلی کے اکسٹنسر بڑھاؤ میں مل جاتا ہے۔ اور اکسٹنسر ڈیجیٹائی کوئنٹائی کے دونوں وتر چھوٹی انگلی کے اکسٹنسر بڑھاؤ میں ملتے ہیں۔

ایک یا زیادہ انگلیوں کے اکسٹنسر بڑھاؤ کے کناروں کو صاف کرو۔ اور ایک چاقو کا دستہ بڑھاؤ اور پہلے پور کے وسط کے درمیان ڈالکر دیکھو۔ کہ جب اس بڑھاؤ کو تانتے ہیں۔ تو میٹا کارپو فیلینجیل جوڑ سے آگے ہی اس بڑھاؤ کے ہر دو جانب دو ساختیں آملتی ہیں۔ جو بین عظمی خلاؤں میں سے ہوکر اس تک آتی ہیں۔ اس کے جانبی طرف لمبرائیکل عضلہ کا وتر اور ایک بین عظمی عضلہ کی ایک وتر بھی اس میں آکر ملتے ہیں۔ اور وسطانی جانب ایک بین عظمی عضلہ کی ایک وتر بھی البتہ سوائے چھوٹی انگلی کے جس کے وسطانی جانب کوئی بین عظمی عضلہ نہیں ہوتا۔ تقطیع کی موجودہ منزل میں تقطیع کار کو کوئی دقت لمبرائیکل عضلوں اور اکسٹنسر بڑھاؤں کے درمیان کے تعلق کو نمایاں کرنے میں نہ ہوگی بین عظمیوں (interossei) کے تعلقات کو ایک آئندہ منزل سے پہلے نمایاں نہیں کر سکتے۔

انگلیوں پر کے اکسٹنسر بڑھاؤ۔ وہ تقطیع کار جس نے مندرجہ بالا ہدایات کی احتیاط کے ساتھ پیروی کی ہے۔ یہ سمجھ گیا ہوگا۔ کہ اکسٹنسر بڑھاؤ کے ذریعہ ایک مشترک اکسٹنسر وتر۔ ایک لمبرائیکل اور ایک یا زیادہ بین عظمی عضلہ ہر ایک انگلی کے دوسرے اور اختتامی پوروں کے قاعدوں کے ظہری رخوں میں ختم ہوتے ہیں۔ اور اسی کے وساطت سے اشاریہ اور انگوٹھی کی دوسرے اور اختتامی پور ان انگلیوں کے مخصوص پھیلاؤں سے تعلق حاصل کرتے ہیں۔ اب تقطیع کار کو ان حرکات کا مطالعہ کرنا چاہئے جو وہ اپنی انگلیوں کے ذریعے کر سکتا ہے۔ (١) اپنے جھکانے والے عضلوں کے ذریعے وہ انگلیوں کے تینوں جوڑوں۔ میٹا کارپو فیلینجیل۔ اور قریبی اور بعیدی انٹر فیلینجیل جوڑوں کو جھکا سکتا ہے۔ (٢) صرف اکسٹنسر عضلوں کے ذریعے وہ اُن تینوں جوڑوں کو پھیلا سکتا ہے۔ (٣) جھکانے والے اور پھیلانے والے
179
عضلوں کے ایک ساتھ استعمال سے انٹر فیلینجیل کو جھکا سکتا اور میٹا کارپو فیلینجیل جوڑوں کو پھیلا سکتا ہے (٤) وہ میٹا کارپو فیلینجیل جوڑوں کو جھکا اور انٹر فیلینجیل جوڑوں کو پھیلا سکتا ہے۔ موخر الذکر مجموعہ حرکات کو "انگلیاں تحریری مقام میں رکھنا" کہتے ہیں اس کے موجب بیشتر کر کے لمبرائیکل اور بین عظمی عضلے ہیں جو میٹا کارپو فیلینجیل جوڑوں کے پار سامنے سے پچھلے رخ کو جاتے ہیں اس وجہ سے ان جوڑوں کو جھکا سکتے ہیں اور اکسٹنسر بڑھاؤں کے ساتھ تعلقات کی وجہ سے یہ انٹر فیلینجیل جوڑوں کو پسار سکتے ہیں۔

عضلہ اکسٹنسر کارپائی ریڈی ایلس لانگس۔ کارپس کا لمبا جانبی پسارنے والا عضلہ

CC-0. In Public Domain. Gurukul Kangri Collection, Haridwar

بریکیو ریڈی الیس کے پیچھے واقع ہے۔ یہ ہیومرس کے جانبی ایپی کنڈائل رج کے بعیدی ثلث اور جانبی بین عظمی حاجز سے اٹھتا ہے عضلہ کے لحمی حصے سے ایک لمبا وتر چلتا ہے۔ جو ڈارسل کارپل لگمنٹ کے اوجھل جاتا ہے۔ اور انتہار یہ انگلی کی میٹا کارپل ہڈی کے قاعدے کے پچھلے رخ پر ختم ہوتا ہے۔ اس عضلہ میں ریڈیل نرو کے تنے کی ایک شاخ پہنچتی ہے۔ جو کہنی کے قریب اس میں داخل ہوتی ہے۔ پہنچے کا لمبا ریڈیس کی طرف پھیلانے والا عضلہ ہاتھ کو پھیلانے اور پہنچے کے جوڑ پر ہٹانے میں اور کہنی کے جھکانے میں مدد دیتا ہے۔ (تصاویر 74,75,76) 180

عضلہ اکسٹنسر کارپائی ریڈی الیس بریویس۔ یہ عضلہ آخرالذکر عضلہ سے بہت قریب واقع ہے۔ یہ مشترک جھکانے والے وتر کے ذریعہ ہیومرس کے جانبی ایپی کنڈائل سے نکلتا ہے۔ اس میں کچھ ریشے کہنی کے جوڑ کے ریڈیل کولیٹرل لگمنٹ۔ اس کو گھیرنے والی عمیقی ردا اور اس کے متعلقہ ریشوی حاجزوں سے بھی آتے ہیں۔ اس عضلہ کا وتر لمبے ریڈیس والے پھیلاؤ کے ساتھ ڈارسل کارپل لگمنٹ کے نیچے سے جاتا ہے۔ اور تیسری میٹا کارپل ہڈی کے قاعدے کے پچھلے رخ میں اس کے اسٹائی لائڈ پراسس کی جڑ کے بعد ہی ختم ہوتا ہے۔ اس عضلہ کو ریڈیل نرو کی عمیقی شاخ کی ایک شاخچہ رسد آتی ہے۔ جو اس عصب کے چیلانے والے عضلہ میں داخل ہونے سے پہلے نکلتی ہے۔ یہ پہنچے اور کہنی کا پسارنے والا اور پہنچے کے جوڑ پر ہاتھ کا ہٹانیوالا ہے۔

عضلہ اکسٹنسر ڈیجیٹورم کمیونس یہ عضلہ مشترک وتر کے ذریعہ ہیومرس کے جانبی ایپی کنڈائل سے نکلتا ہے۔ اس کے متعلقہ عمیقی ردا اور بین عضلی حاجزوں سے بھی ریشے آتے ہیں اسکی لحمی مچھلی پیش بازو کے بعیدی حصے میں چار وتروں میں ختم ہوتی ہے۔ جو ڈارسل کارپل لگمنٹ کے نیچے سے گزرتے ہیں۔ ہاتھ کی پشت پر منقسم ہوکر چاروں انگلیوں کی طرف بڑھتے ہیں۔ ان کی ترتیب اور ان کے تعلقات پر جو ہاتھ کی پشت اور انگلیوں میں ہیں۔ پہلے غور ہو چکا ہے۔ (صفحہ 177) اس عضلہ کو ڈارسل انٹر آسیس عصب سدا آتا ہے۔ یہ عضلہ انگلیوں کے کل جوڑوں پہنچے اور کہنی کو پھیلانے والا ہے۔

عضلہ اکسٹنسر ڈیجیٹائی کوئنٹائی پراپریس۔ یہ عضلہ ایک نازک لحمی مچھلی ہے۔ جو بادی النظر میں موخرالذکر عضلے کا ایک حصہ معلوم ہوتی ہے۔ لیکن اس کا وتر ڈارسل کارپل لگمنٹ کے ایک مخصوص خانے میں گزرتا ہے۔ یہ اکسٹنسر ڈیجیٹورم کمیونس کے ساتھ نکلتا ہے۔ اس کا وتر نیچے دو حصوں میں پھٹ جاتا ہے۔ ان دو میں سے جانبی اکسٹنسر ڈیجیٹورم کمیونس کے وتر سے چھوٹی انگلی کو جاتا ہے اور وسطانی حصہ چھوٹی انگلی کے پہلے پور کی پشت پر پسارنے والے بڑھاؤ میں ختم ہوتا ہے۔ اس عضلہ کو ڈارسل انٹر آسیس عصب سدا آتا ہے۔ یہ عضلہ چھوٹی انگلی کے کل جوڑوں کا پسارنے والا ہے۔ اور پہنچے اور کہنی کے پسارنے میں مدد دیتا ہے۔

Digitized by Arya Samaj Foundation Chennai and eGangotri

181 **عضلہ اکسٹنسر کارپائی النیرس۔** یہ عضلہ مشترک پسارنے والے وتر کے ذریعہ ہیومرس کے ایپی کنڈائل پیش بازو کی رداء اور انیچے اور اکسٹنسر ڈیجیٹائی کو انٹائی پر اپریس کے درمیانی بین عضلی حاجز سے نکلتا ہے۔ پیش بازو کے وسطی ثلث میں اس میں کچھ ریشے اس مضبوط لفی تہ سے آکر ملتے ہیں۔ جو اس کو النا کے پچھلے کنارے سے باندھتی ہے۔ یہ وتر پہنچے کے نزدیک پہنچنے سے پہلے لحمی حصہ سے آزاد نہیں ہوتا۔ یہ النا کے بعیدی سرے کے ظہری رُخ والی میزاب میں اس کے سر اور ستائلائڈ پراسس کے درمیان واقع ہے۔ اور ڈارسل کارپل لگمنٹ کے اوجھل گزر کر چھوٹی انگلی کی میٹا کارپل ہڈی کے قاعدے کے درہ میں ختم ہوجاتا ہے۔ اس عضلہ کو ڈارسل انٹر آسیس عصب سدا تا ہے۔ یہ عضلہ پہنچے اور کہنی کا پسارنے والا ہے۔ اور پہنچے پر قریب لانے میں حصہ لیتا ہے۔ اگر فلکسر کارپائی النیرس کے ساتھ کام کرے

عضلہ اینکونیس (anconaeus) یہ عضلہ کہنی کے جوڑ کے ظہری رُخ کے جانبی حصے میں واقع ہے۔ یہ ایک ذرا سا چھوٹا تکونا عضلہ ہے۔ جو ہیومرس کے جانبی ایپی کنڈائل کی پشت پر ایک نسبتاً چھوٹے مبدا کے ذریعے نکلتا ہے۔ اور النا کی اولی کرینن کے جانبی کنارے اور النا کے جسم کی ظہری سطح کے قریبی ثلث میں ختم ہوتا ہے۔ اس کو رسد انے والے عصب کی تقطیع پہلے ہوچکی ہے۔ یہ ایک لمبی نازک شاخ ہے۔ ریڈیل نرو کے تنے سے ہیومرس کے وسطی ثلث کے پیچھے نکلتی ہے۔ اور اینکونیس تک پہنچنے سے پہلے ٹرائی سپس کے وسطانی سرے کی ساخت میں سے گزرتی ہے۔ علاوہ ازیں عضلہ کے بعیدی حصے پر ڈارسل انٹر آسیس نرو میں سے ایک شاخ آتی ہے۔ یہ عضلہ کہنی کے جوڑ کا پسارنے والا ہے۔

تقطیع۔ پیش بازو کی پشت کے عمقی عضلوں اور ظہری بین عظمی عروق اور عصب کو واضح کرنے کے لئے اکسٹنسر ڈیجیٹورم کمیونس اور اکسٹنسر ڈیجیٹائی کوانٹائی کو الٹنا ضروری ہے۔ ہر ایک عضلہ کے لحمی حصے کو اس کے وسط کے قریب کاٹو اور تقسیم شدہ عضلوں کے قریبی حصوں کو ان کے مبداؤں اور بعیدی حصوں کو ان کے اختتاموں کی طرف الٹ دو۔ عضلوں کو الٹتے وقت یہ احتیاط رکھو۔ کہ ان عضلوں کی عمقی سطحوں میں داخل ہونے والے ڈارسل انٹر آسیس اعصاب کی شاخچیوں کی گرفت کر کے ان کو محفوظ کر لیا جائے۔ جب الٹاؤ ہوچکے تو اکسٹنسر کارپائی النیرس کو ایک طرف کھینچو۔ پھر پچھلے بین عظمی عروق اور اعصاب کے حصے اور پیش بازو کے عضلے نمایاں ہوجائیں گے نمایاں شدہ عضلے اوپر سے نیچے تک یہ ہیں۔ سوپائی نیٹر۔ ایبڈکٹر پالی سس لانگس اکسٹنسر پالی سس بریوس اور
182 اکسٹنسر انڈیسس۔ ڈارسل انٹر آسیس عصب سوپائی نیٹر عضلہ کی ساخت میں سے گزر کر نکلتا ہے۔ ایبڈکٹر پالی سس لانگس کی سطح کا انقاطع کرتا ہے۔ اور اکسٹنسر پالی سس لانگس سے عمقی نیچے جھک جاتا ہے۔ ڈارسل انٹر

CC-0. In Public Domain. Gurukul Kangri Collection, Haridwar

Digitized by Arya Samaj Foundation Chennai and eGangotri

آسیس آرٹری سوپائی نیٹر اور ایبڈکٹر پالی سس لانگس کے متصل کناروں کے درمیان دکھائی دے کر اکسٹنسر پالی سس لانگس اور اکسٹنسر انڈیسس سے سطحی اکسٹنسر کارپائی النیرس کے جانبی کنارے کے ساتھ ساتھ نیچے کو جاتی ہے پہلے ڈارسل انٹر آسیس عصب کو صاف کرو۔ اور اس کی شاخوں کو محفوظ کرلو۔ سوپائی نیٹر کو چھید کر یہ وہ شاخیں دیتا ہے جو سوپائی نیٹر کے سوا سارے عمقی عضلوں اور تین سطحی عضلوں یعنے اکسٹنسر ڈیجیٹورم کمیونس۔ اکسٹنسر ڈیجیٹائی کوئنٹائی اور اکسٹنسر کارپائی النیرس کو جاتی ہیں۔ سطحی عضلوں کو جانے والی شاخیں اکسٹنسر ڈیجیٹورم کمیونس اور اکسٹنسر ڈیجیٹائی کوئنٹائی کو اکٹھے وقت ملی ہیں۔ اکسٹنسر انڈیسس والی شاخ عصب کے اکسٹنسر پالی سس لانگس سے عمقی نیچے جانے سے پہلے نکلتی ہے۔ اور انگوٹھے کے لمبے پسارنے والے عضلے کی اگلی سطح کا تقاطع کرتی ہے۔ جب یہ مل جائے۔ تو اکسٹنسر پالی سس لانگس اور اکسٹنسر انڈیسس کو وسطانی جانب کھینچو۔ اور ڈارسل انٹر آسیس عصب کا تعاقب کرو۔ جو ان دونوں سے عمقی ریڈیس کی پشت تک جاتا ہے۔ جہاں یہ اس عظمی لیفی درجہ میں داخل ہوتا ہے۔ جس میں سے ہو کر اکسٹنسر ڈیجیٹورم کمیونس اور اکسٹنسر انڈیسس ہاتھ کی پشت کو جاتے ہیں۔ جب یہ اکسٹنسر پالی سس لانگس کے اوجھل واقع ہوتا ہے۔ تو آسیس وولر انٹر آسیس آرٹری کی چھیدنے والی شاخ ملتی ہے جو نیچے سے تقریباً ۵ انچ اوپر عظمی جھلی کو چھیدتی ہے اور پھر ڈارسل انٹر آسیس کے ساتھ ہو جاتی ہے اکسٹنسر کمیونس اور اکسٹنسر انڈیسس کے وتروں کو ڈارسل کارپل لگمنٹ سے پرے ایک طرف کھینچو۔ اور ان وتروں سے عمقی پہنچے کے جوڑ کی پشت پر اس عصب کے آخری حصے اور آرٹری کے بڑھاؤ کو نکالو۔ یہ عصب ایک گرہ نما بڑھاؤ میں ختم ہوتا ہے جس کی شاخچیاں پہنچے کے جوڑ کے رباطوں کو رسداتی ہیں۔ اور وولر انٹر آسیس آرٹری کارپس کی پچھلی شریانی محراب میں مل کر ختم ہو جاتی ہے۔

اب عمقی عضلوں کو صاف کرو۔ اور ریڈیس کی پشت پر ان عظمی لیفی درجوں کو دیکھو جن میں سے یہ عضلے ہاتھ میں جاتے ہیں اور ان کے وتروں کو ان کے اختتاموں تک دیکھو۔

عمقی عضلے - یہ ہیں۔ (۱) سوپائی نیٹر (۲) ایبڈکٹر پالی سس لانگس (۳) اکسٹنسر پالی سس بریوس۔ (۴) اکسٹنسر پالی سیس لانگس (۵) اکسٹنسر انڈیسس پراپریس (تصویر ۷۹)

سوپائی نیٹر عضلے اس قربت کی وجہ سے جس کے ساتھ یہ ریڈیس کے جسم کے قریبی حصے سے چپکا ہوا ہے۔ پہچانا جاتا ہے۔ باقی عضلے قریب سے بعید اسی ترتیب سے نکلتے ہیں۔ جن میں وہ مذکور ہیں فی الحال سوپائی نیٹر کے ملحقات کا مطالعہ بخوبی نہیں ہو سکتا۔ ان کا مطالعہ تقطیع کی آئندہ منزل میں ہوگا۔

عضلہ ایبڈکٹر پالی سس لانگس - انگوٹھے کا یہ لانگ ایبڈکٹر پشت بازو کی دونوں ہڈیوں

CC-0. In Public Domain. Gurukul Kangri Collection, Haridwar

Digitized by Arya Samaj Foundation Chennai and eGangotri

CC-0. In Public Domain. Gurukul Kangri Collection, Haridwar

Digitized by Arya Samaj Foundation Chennai and eGangotri

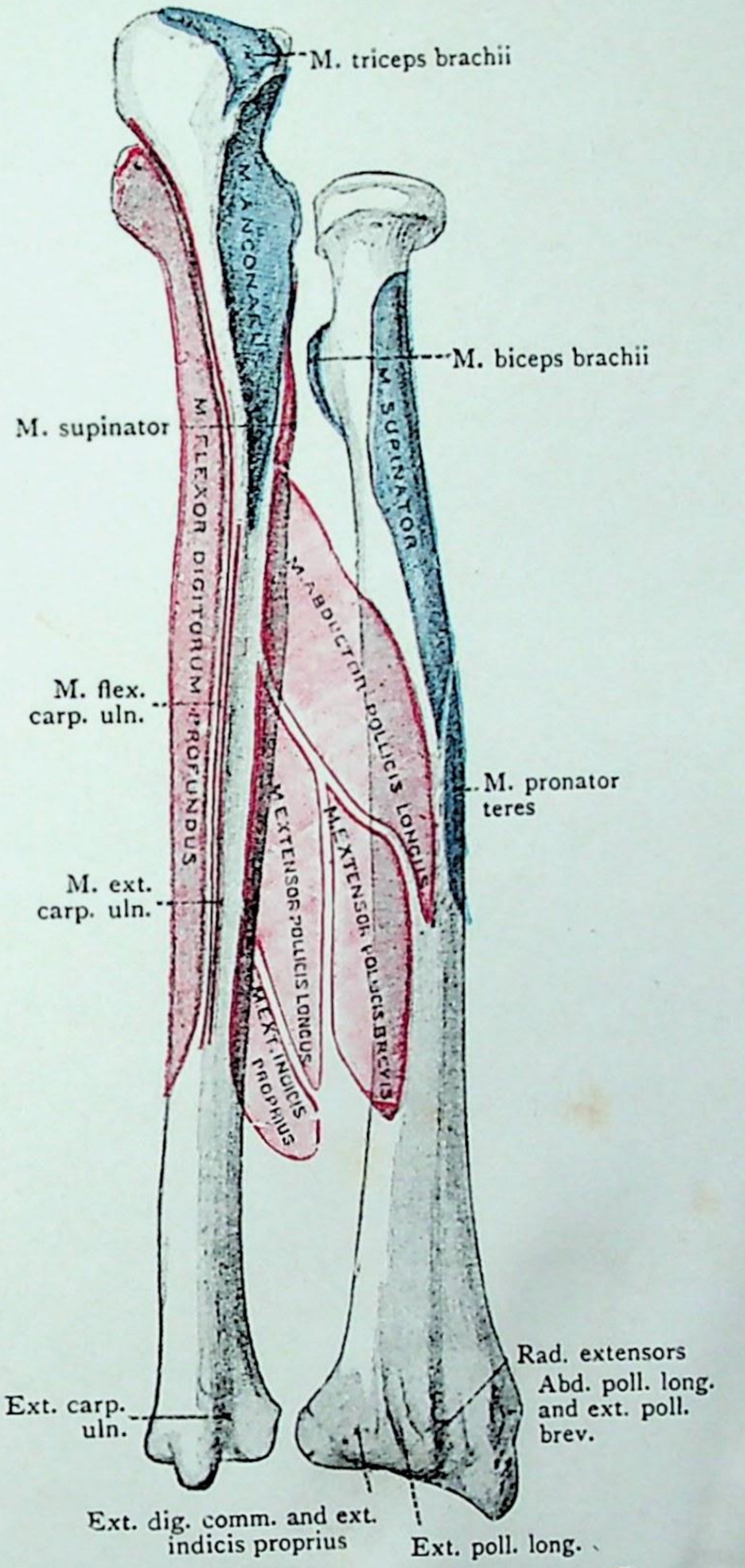

FIG. 78.—Dorsal aspect of the Bones of the Forearm, with Attachments of Muscles mapped out.

CC-0. In Public Domain. Gurukul Kangri Collection, Haridwar

Digitized by Arya Samaj Foundation Chennai and eGangotri

183 اور اس بین عظمی جھلّی سے اٹھتا ہے۔ جو ان کے درمیان تنی ہوئی ہے۔ اس کا ریڈیس والا ابدأ
اس ہڈی کی پچھلی سطح کے وسطی ثلث سے مطابقت رکھتا ہے النا والا ابدأ زیادہ قریب جسم کی
پچھلی سطح کے جانبی حصے سے اس ترچھے خط سے بعید ہی واقع ہے جو اینکونیس عضلہ کے منتہے
کی بعیدی حد ہے۔ یہ عضلہ بعیدی اور جانبی رُخ بڑھ کر اکسٹنسر ڈیجیٹورم کمونس اور اکسٹنسر کارپائی ریڈی
الیس بریوس کے درمیانی فاصلہ میں سطح پر پہنچتا ہے۔ پھر یہ اکسٹنسر پالی سس بریوس کی ہمراہی میں دونوں
ریڈیس کی جانب پسارنے والے عضلوں کا تقاطع کرتا ہے۔ وتر جو اس سے نکلتا ہے اوپری ہو کر ریڈیس
کے پھیلے ہوئے بعیدی سرے کے جانبی رخ پر اور ڈارسل کارپل لگمنٹ کے اوجھل بعیدی رخ
جاتا ہے۔ اور انگوٹھے کی میٹا کارپل ہڈی کے قاعدے کے جانبی پہلو میں ختم ہوتا ہے۔ اس
عضلہ کو ڈارسل انٹر آسیس عصب سدا تا ہے۔ انگوٹھے کا ہٹانیوالا ہونے کے علاوہ یہ عضلہ ہاتھ کے چتلانے
اور ہٹانے میں مدد دیتا ہے۔ (تصاویر 74,75,76,79)۔

اکسٹنسر پالی سس بریوس عضلہ۔ انگوٹھے کا یہ چھوٹا پسارنے والا سابقہ عضلہ کے بعیدی
کنارے کے ساتھ ساتھ واقع ہے۔ یہ ریڈیس کی ظہری سطح کے چھوٹے سے حصے سے اور بین عظمی
جھلّی سے بھی نکلتا ہے۔ اس کا وتر ابڈکٹر پالی سس لانگس کے وتر سے خوب چپکا ہوا ہوتا ہے۔
اور ڈارسل کارپل لگمنٹ کے پیچھے تک اس کے ساتھ رہتا ہے۔ اس کو میٹا کارپل ہڈی کے پچھلے
رخ پر قریبی پور کے قاعدے تک جس میں یہ ختم ہوتا ہے۔ نکلنا چاہیے۔ اس عضلہ کو ڈارسل انٹر
آسیس عصب سدا تا ہے یہ پہلے انٹر فیلنجیل جوڑ اور انگوٹھے کے میٹا کارپو فیلنجیل جوڑ کو پسارتا ہے۔ اور
ہاتھ کو ہٹانے میں معاونی حصہ لیتا ہے۔

عضلہ اکسٹنسر پالی سس لانگس۔ انگوٹھے کا یہ لمبا پسارنے والا النا کے جسم کی ظہری
سطح کے جانبی حصے۔ اس کے وسطی ثلث اور نیز بین عظمی جھلّی سے نکلتا ہے۔ یہ کسی حد تک سابقہ
عضلے کو کسی قدر ڈھانکتا ہے۔ اور ایک وتر میں ختم ہوتا ہے جو ڈارسل کارپل لگمنٹ کے نیچے سے گزرتا
ہے۔ جہاں یہ ریڈیس کے بعیدی سرے کی پشت پر ایک تنگ میزاب میں واقع ہے۔ کارپس پر ترچھا رخ اختیار
کرتا ہے۔ اور دونوں ریڈیس جانب پسارنے والے عضلوں کے وتروں اور ریڈیل آرٹری
184 کو عبور کر کے انگوٹھے تک پہنچتا ہے۔ یہ انگوٹھے کے بعیدی پور کے قاعدے میں ختم ہوتا ہے۔ اور
اس کو ڈارسل انٹر آسیس نرو کی ایک شاخ رسداتی ہے۔ یہ انگوٹھے کے کل جوڑوں کا پسارنے والا
ہے اور پیش بازو کے چتلانے کو شروع کرنے میں حصہ لیتا ہے (تصاویر 78,74,75,76,79)

CC-0. In Public Domain. Gurukul Kangri Collection, Haridwar

Digitized by Arya Samaj Foundation Chennai and eGangotri

جب زندہ آدمی میں انگوٹھے کو زور سے پسارتے ہیں تو آخر الذکر عضلوں کے وتر پہنچے کے جانبی رخ پر نمایاں ہو جاتے ہیں۔ اکسٹنسر پالی سس لانگس کے وتر کی ترچھی گزرگاہ واضح ہو جاتی ہے۔ اور ایک نمایاں نشیب اس کے اور دوسرے دو وتروں کے درمیان دکھائی دیتا ہے۔

عضلہ اکسٹنسر انڈی سس پراپریس۔ اشاریہ انگلی کا یہ مخصوص عضلہ سابقہ عضلہ سے بعید النا کی ظہری سطح پر ایک محدود رقبے اور بین عظمی جھلی کے متصلہ حصے سے اٹھتا ہے۔ 185
اس کا وتر اکسٹنسر ڈیجیٹورم کمیونس کے وتروں کے ساتھ ریڈئیس کی پشت پر وسطانی ترین منفذ میں سے ڈارسل کارپل لگمنٹ کے نیچے سے گزرتا ہے اور اسی مخاطی غلاف میں ملفوف رہتا ہے۔ ہاتھ کی پشت پر یہ وتر کامن اکسٹنسر کے جانبی ترین وتر کے وسطانی جانب واقع ہے۔ اور اشاریہ انگلی کے پہلے پور کی پشت پر اس وتر کے پھیلاؤ میں ختم ہوتا ہے۔ اس کو ڈارسل انٹر آسیس نرو کی ایک شاخ رسد اتی ہے۔ یہ اشاریہ انگلی کے سارے جوڑوں کا پسارنے والا ہے اور پہنچے کے جوڑ کے پسارنے میں حصہ لیتا ہے۔

ڈارسل انٹر آسیس آرٹری۔ یہ شریان پیش بازو کے اگلے حصے میں النزآرٹری کی کامن انٹر آسیس شاخ سے نکلتی ہے۔ یہ فوراً پیش بازو کی دونوں ہڈیوں کے درمیان آبلیک کارڈ اور بین عظمی جھلی کے قریبی کنارے کے درمیانی فاصلے میں پشت کے رخ جاتی ہے۔ پیش بازو کی پشت پر سوپائی نیٹر اور ایبڈکٹر پالی سس لانگس کے متصل کناروں کے درمیان ظاہر ہوتی ہے۔ اور پھر بعیدی رخ پیش بازو کی پشت پر اوپری اور عمیق عضلوں کے درمیان جاتی ہے۔ یہ اپنے قریب کے عضلوں کو شاخیں دیتی ہے۔ اور پیش بازو کے بعیدی سرے تک پہنچنے سے پہلے جسامت میں بہت گھٹ جاتی ہے۔ خوب مشرب عضو میں کارپس کی پشت پر وولر انٹر آسیس آرٹری اور ڈارسل کارپل آرٹری کے ساتھ ملکر ختم ہوتی دکھائی دیگی۔ ان شاخوں کے علاوہ جو اس سے عضلوں کو جاتی ہیں۔ ایک بڑی شاخ انٹر آسیس ریکرنٹ اس میں سے نکلتی ہے (تصویر 79)

آرٹیریا انٹر آسیا ریکرنس (arteria interossea recurrens) اوپری سرے سے اس وقت نکلتی ہے۔ جبکہ وہ سوپائی نیٹر اور ایبڈکٹر پالی سس لانگس کے درمیان ظاہر ہوتا ہے۔ اور قریبی رخ اینکونیس عضلہ کے اوجھل مرکز ہیومرس کے جانبی ایپی کنڈائل کے ظہری

CC-0. In Public Domain. Gurukul Kangri Collection, Haridwar

Digitized by Arya Samaj Foundation Chennai and eGangotri

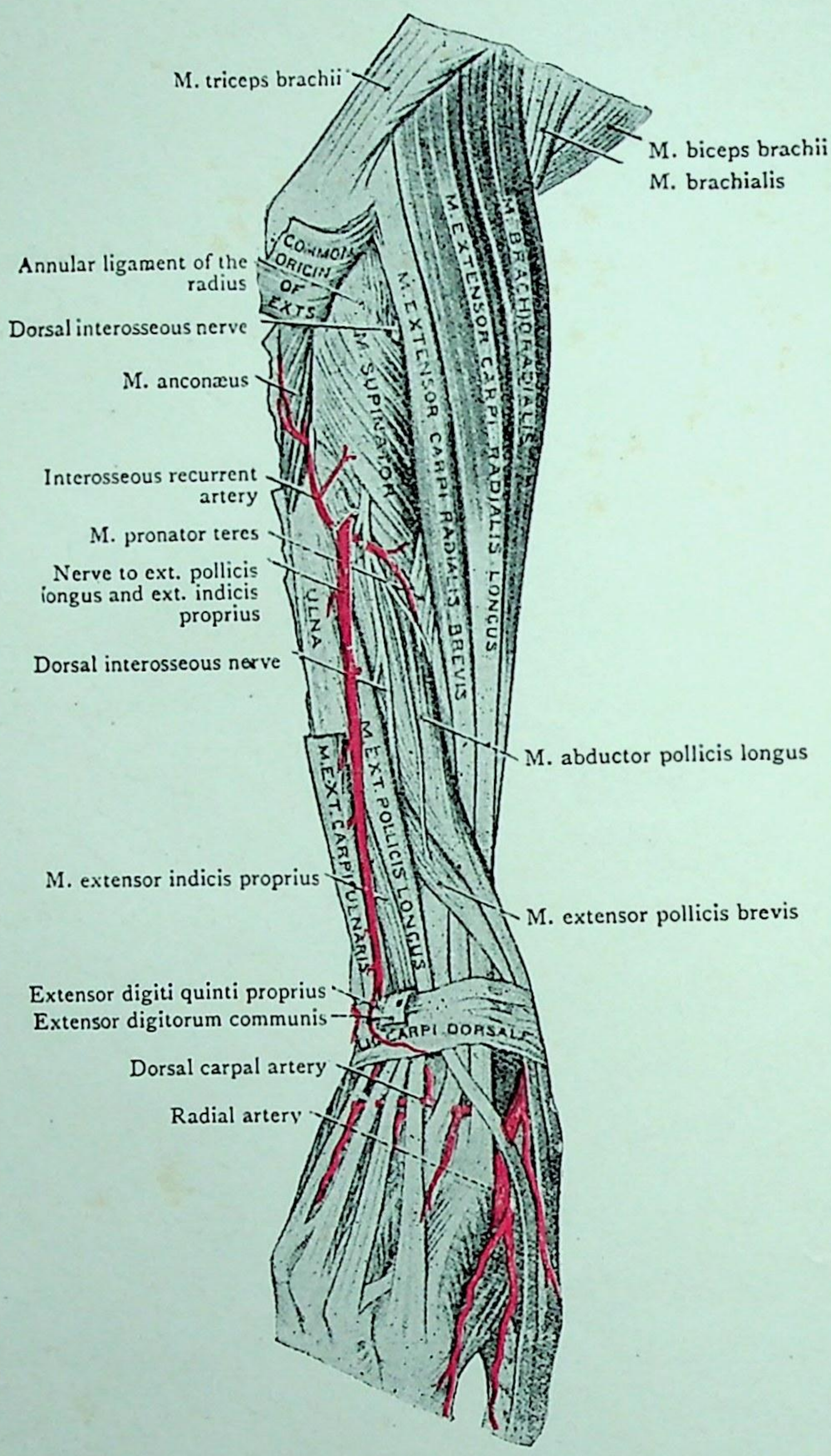

FIG. 79.—Dissection of the Dorsum of the Forearm and Hand.

CC-0. In Public Domain. Gurukul Kangri Collection, Haridwar

Digitized by Arya Samaj Foundation Chennai and eGangotri

CC-0. In Public Domain. Gurukul Kangri Collection, Haridwar

Digitized by Arya Samaj Foundation Chennai and eGangotri

CC-0. In Public Domain. Gurukul Kangri Collection, Haridwar

Digitized by Arya Samaj Foundation Chennai and eGangotri

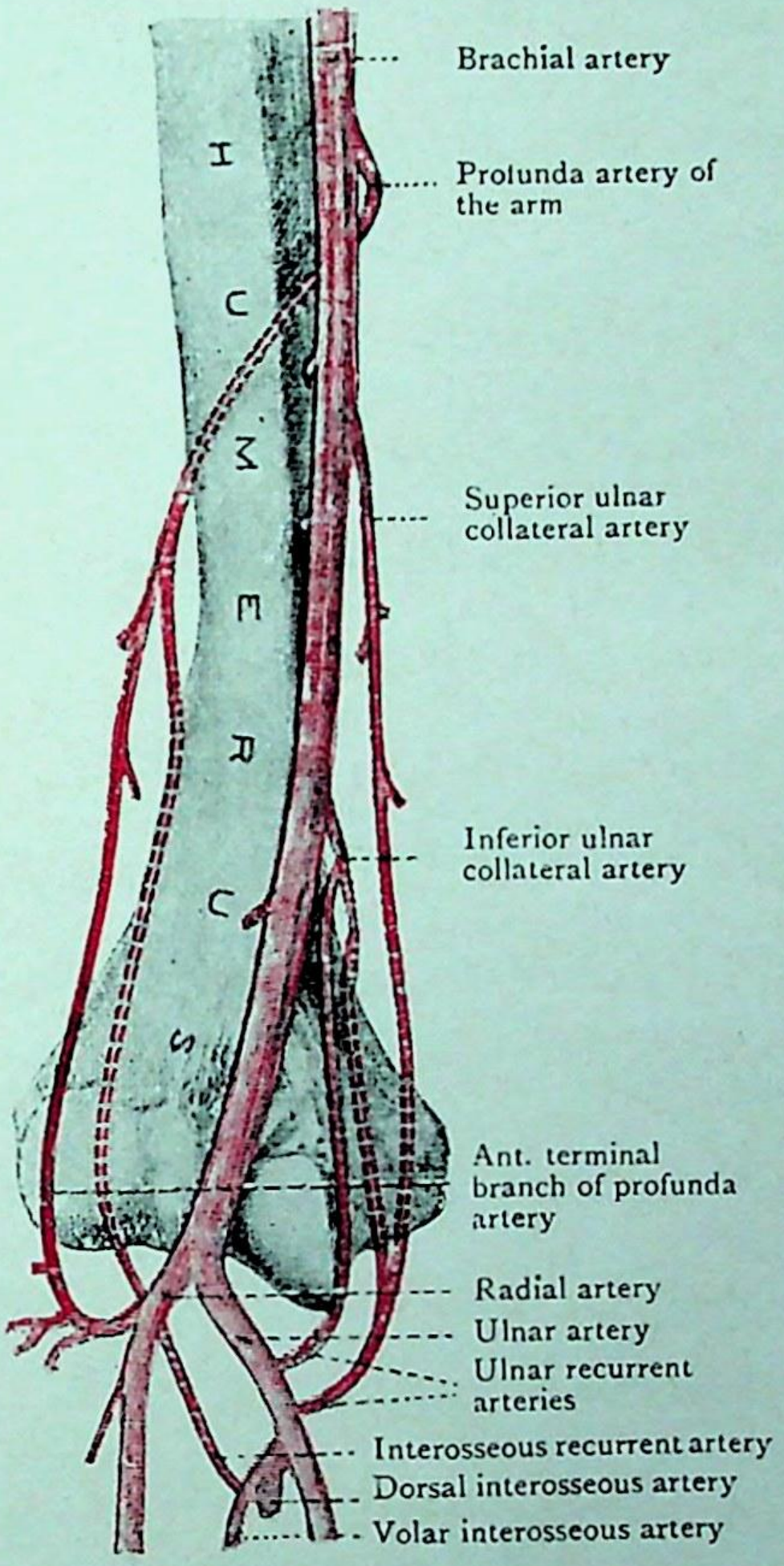

FIG. 80.—Diagram of Anastomosis around the Elbow Joint.

CC-0. In Public Domain. Gurukul Kangri Collection, Haridwar

Digitized by Arya Samaj Foundation Chennai and eGangotri

رخ پر پہنچتی ہے۔

ڈارسل انٹراسیس نرو۔ یہ عصب ریڈیل عصب کی عمقی انتہامی شاخ کا سلسلہ ہے۔
یہ سوپائی نیٹر کی ساخت میں سے گزر کر اور نیز ریڈیس کے جسم کے جانبی رخ کے گرد گھوم کر
186 پیش بازو کی پشت پر پہنچتا ہے۔ اس عضلہ کے بعیدی کنارے سے تھوڑا فاصلہ قریب سوپائی
187 نیٹر میں سے نکلتا ہے اور پیش بازو کی پشت پر۔ اور عمقی عضلوں کے درمیان بعیدی رخ جاتا
ہے۔ اکسٹنسر پالی سس لانگس کے قریبی کنارے پر ڈارسل انٹراسیس آرٹری کا ساتھ چھوڑ کر
اکسٹنسر پالی سس لانگس کے آگے نیچے کو جاتا ہے اور بین عظمی جھلی کے پچھلے رخ پر وولر
انٹراسیس آرٹری کی چھیدنے والی شاخ میں مل جاتا ہے۔ اس شریان کے ساتھ یہ ریڈیس
کی پشت پر وسطانی ترین میزاب میں سے اکسٹنسر ڈیجیٹورم کمیونس اور اکسٹنسر انڈیسس پراپریس
کے وتروں سمیت اتر کر پہنچے کی پشت پر پہنچتا ہے۔ جہاں یہ ایک گرہ نما بڑھاؤ میں ختم ہوتا
ہے۔ جو اکسٹنسر وتروں اور پہنچے کے ظہری رباط کے درمیان واقع ہے۔

وہ شاخیں جو پیش بازو میں ڈارسل انٹراسیس نرو سے نکلتی ہیں۔ سب کی سب عضلوں
میں جاتی ہیں ریڈیل نرو کی عمقی شاخ کے سوپائی نیٹر کو چھیدنے اور ڈارسل انٹراسیس نرو بننے
سے پہلے یہ سوپائی نیٹر اور اکسٹنسر کارپائی ریڈی ایلس بریوس دونوں کو شاخیں دیتی ہے۔ پیش بازو
کی پشت پر ڈارسل انٹراسیس نرو ہو کر ظاہر ہونے سے پہلے یہ اکسٹنسر ڈیجیٹورم کمیونس۔ اکسٹنسر
ڈیجیٹائی کوانٹائی پراپریس۔ اکسٹنسر کارپائی النیریس۔ ایبڈکٹر پالی سس لانگس۔ انگوٹھے کے دونوں
188 اکسٹنسر اور اکسٹنسر انڈیسس پراپریس کو رسدانی ہے۔ اس لئے بریکیو ریڈی ایلس اور اکسٹنسر
کارپائی ریڈی ایلس لانگس کے سوا جن کی عصبی پرورش براہ راست ریڈیل نرو سے ہوتی ہے۔
کل عضلوں کو یہ عصب رسدا آتا ہے۔ جو پیش بازو کے جانبی اور ظہری رخوں پر واقع ہیں۔ انکونیس
کی اصلی عصبی پرورش ریڈیل سے ہے۔ لیکن اکثر اس میں ڈارسل انٹراسیس نرو سے بھی
ایک دوسری شاخچی آتی ہے۔

تقطیع۔ ایکونیس کو اس کے مبداء سے علیحدہ کر کے اس کے نیچے کی طرف پھینک دو تاکہ
ڈارسل انٹراسیس آرٹری کا ممر نمایاں ہو جائے اس آرٹری کو جانبی ایپی کنڈائل کی پشت
تک نکالو۔ اور پھر کہنی کے جوڑ کے گرد کے شریانی دہناؤ کا معائنہ کرو۔

CC-0. In Public Domain. Gurukul Kangri Collection, Haridwar

Digitized by Arya Samaj Foundation Chennai and eGangotri

کہنی کے جوڑ کے گرد کا دہناؤ۔ اب دہناؤں کے سلسلوں پر جو کہنی کے جوڑ کے گرد ہیں۔ اجمالی نظر ڈالو۔ ہیومرس کے ہر ایک ایپی کنڈائل کے اگلے اور پچھلے دونوں رخوں پر ایک صاف دہناؤ ملے گا جانبی ایپی کنڈائل کے پیچھے انٹر آسیس ریکرنٹ آرٹری پروفنڈا بریکی آئی (profunda brachii) سے ملتی ہے اور اسی کنڈائل کے سامنے پروفنڈا بریکی آئی آرٹری کی اگلی شاخ ریڈیل ریکرنٹ سے ارتباط رکھتی ہے۔ جوڑ کے وسطانی جانب اینٹیریر اور پوسٹیریر النر ریکرنٹ شریانیں بالترتیب وسطانی ایپی کنڈائل کے آگے اور پیچھے چڑھتی ہیں۔ مقدم الذکر انفیریر النر کولیٹرل آرٹری کی اگلی شاخ اور موخر الذکر اسی شریان کی پچھلی شاخ اور سوپیریر النر کولیٹرل آرٹری کے ساتھ دہناتی ہے۔

کہنی کے جوڑ کے گرد کے دہناؤ کے اس بیان میں صرف اہم دہناؤں کا ذکر ہوا ہے باریک عروق کے بے شمار جال اور آلیکرینن اور ہیومرس کے دونوں ایپی کنڈائلز پر بنتے ہیں ایک بہت نمایاں اور خاصی مستقل محراب خاص توجہ کی محتاج ہے۔ یہ ایک شاخ سے بنتی ہے جو آلیکرینن فاسے عین قریب ہیومرس کے پچھلے رخ کا تقاطع کرتی ہے۔ اور پروفنڈا بریکی آئی آرٹری کی پچھلی شاخ کو انفیریر النر کولیٹرل آرٹری کی پچھلی شاخ سے ملاتی ہے۔

وولر انٹر آسیس آرٹری کی چھیدنیوالی شاخ خاص جسامت کی ہے۔ اور حقیقت میں اصلی شریان کا سلسلہ ہے۔ یہ ریڈیس کے بعیدی سرے سے تقریباً ۵ ملیمیٹر قریب عین غشی جھلی کو چھیدتی ہے اور فوراً ڈارسل انٹر آسیس نرو کے ہمراہ ہو جاتی ہے اس عصب کے ہمراہ ریڈیس کے بعیدی سرے کی پشت پر وسطانی ترین میزاب میں پہنچے کی پشت تک اترتی ہے۔ اور یہاں ڈارسل انٹر آسیس آرٹری کے سرے کے ساتھ دہنا کر ڈارسل کارپل شریانی محراب میں ختم ہوتی ہے جب یہ ریڈیس کے بعیدی سرے کی پشت کا تقاطع کرتی ہے۔ تو یہ اس ہڈی اور اس مخاطی غلاف کے درمیان ہوتی ہے۔ جو اکسٹنسر ڈیجیٹورم کمیونس اور اکسٹنسر انڈیسس کے وتروں کو ملفوف کرتا ہے۔ 189

پہنچے اور ہاتھ کا پچھلا رخ

پہنچے اور ہاتھ کی پشت پر ذیل کی ساختوں کا امتحان ابھی باقی ہے۔

CC-0. In Public Domain. Gurukul Kangri Collection, Haridwar

Digitized by Arya Samaj Foundation Chennai and eGangotri

CC-0. In Public Domain. Gurukul Kangri Collection, Haridwar

Digitized by Arya Samaj Foundation Chennai and eGangotri

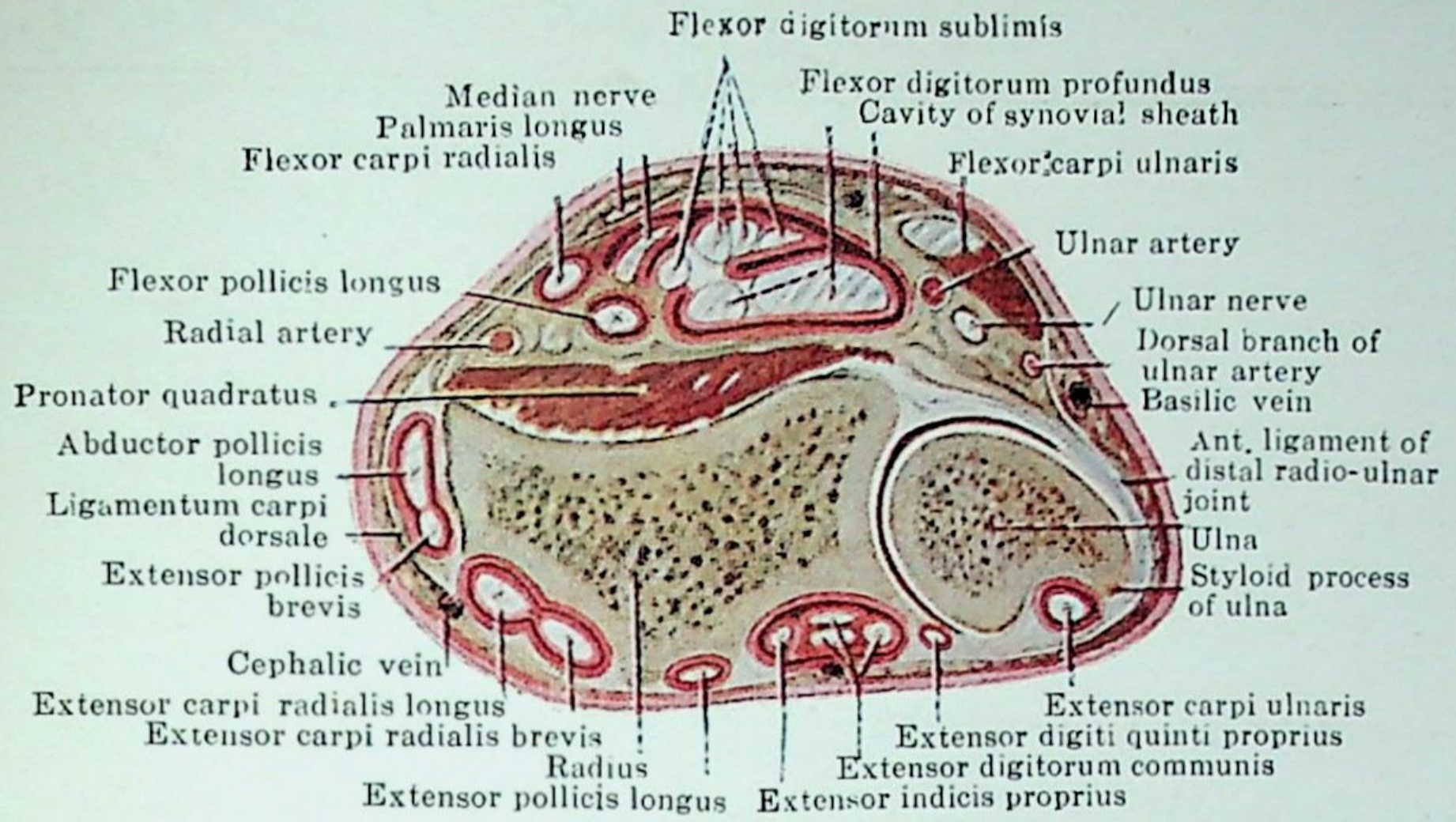

FIG. 81.—Transverse section through Forearm proximal to the Ligamentum Carpi Transversum. Showing the relation of the mucous sheaths to the tendons.

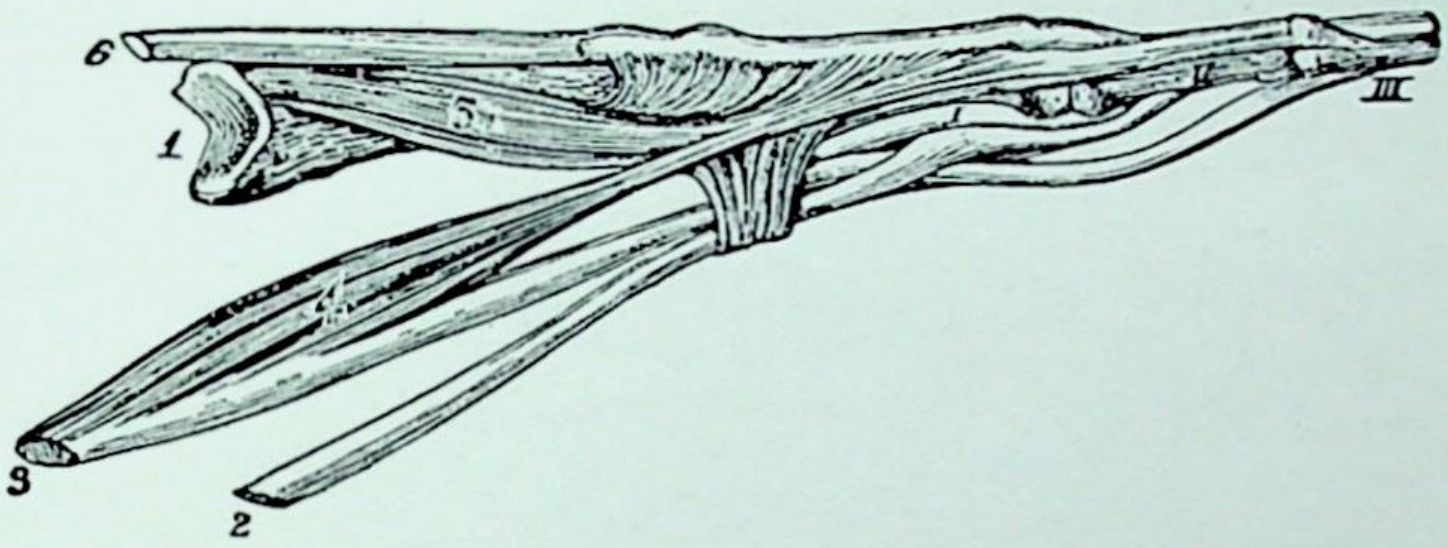

FIG. 82.—(From Luschka.)

1. Middle metacarpal bone.
2. Tendon of flexor digitorum sublimis.
3. Tendon of flexor digitorum profundus.
4. Second lumbrical muscle.
5. Second dorsal interosseous muscle.
6. Common extensor tendon.

I., II., and III. The three phalanges.

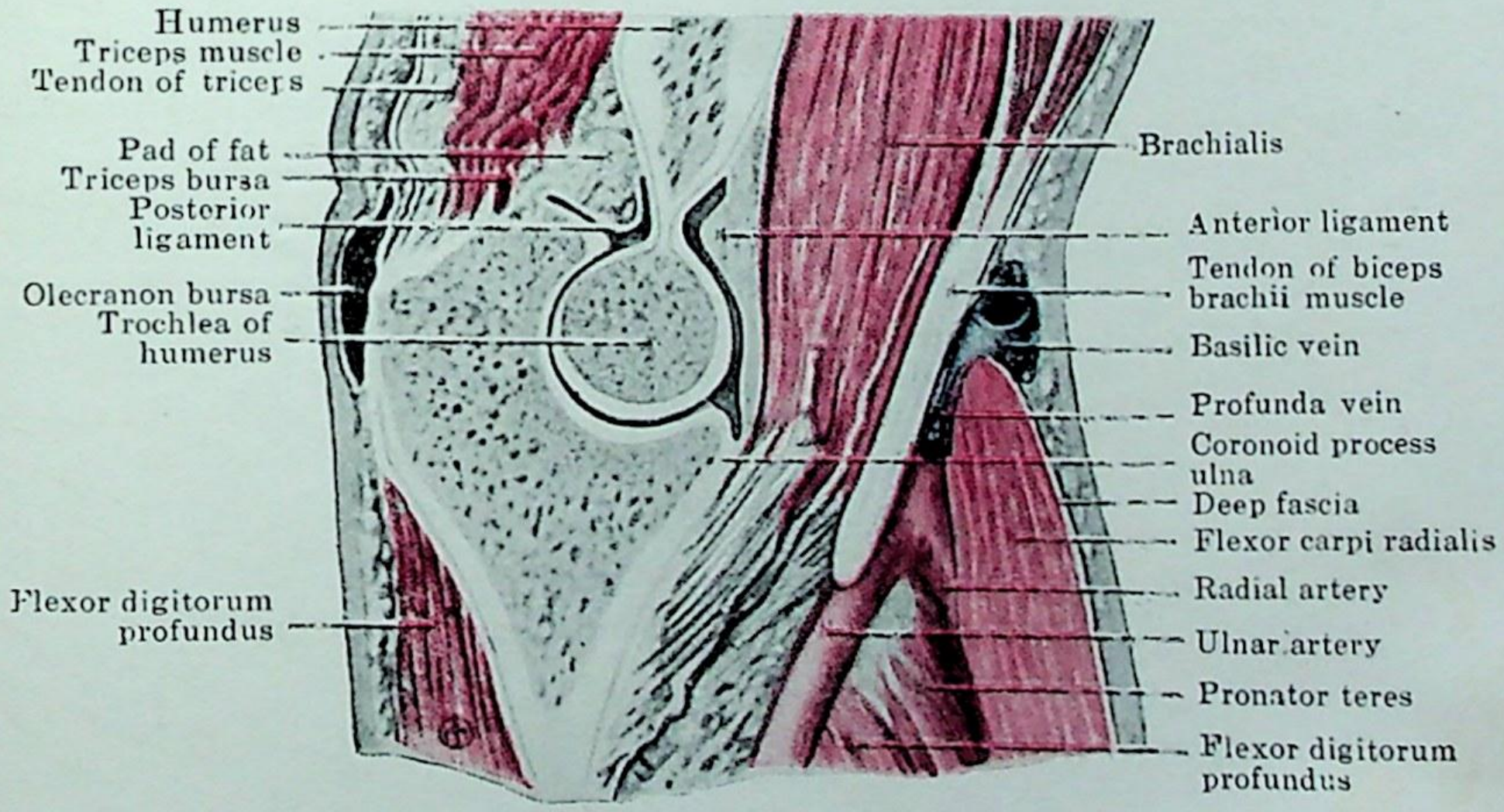

FIG. 83.—Sagittal section of the Right Elbow Region.

CC-0. In Public Domain. Gurukul Kangri Collection, Haridwar

Digitized by Arya Samaj Foundation Chennai and eGangotri

۱- ڈارسل کارپل لگمنٹ۔

۲- ریڈیل آرٹری اور اس کی شاخیں۔

۳- انگلیوں کے پسارنے والے وتر۔

ڈارسل کارپل لگمنٹ ایک لفّی بند ہے جو پہنچے پر مستعرض واقع ہے

یہ عمقی ردا کا محض ایک دبیز شدہ حصہ ہے اور اس کے ملحقات اس طرح مرتب ہیں کہ یہ ٹپلانے اور چپلانے میں ریڈیس اور ہاتھ کی حرکات میں رکاوٹ نہیں کرتا۔ جانبی طرف یہ ریڈیس کے بعیدی سرے کے جانبی کنارے سے جڑا ہوا ہے۔ اور وسطانی جانب ٹرائی کوئٹرم (triquetrum) اور پسی فارم ہڈی اور نیز پامر ایپانیوروسس سے وابستہ ہے ٹرانسورس کارپل لگمنٹ میں ایک بڑا خانہ یا ہنزنگ فلکسر وتروں کے لئے بن جاتا ہے۔ ڈارسل کارپل لگمنٹ میں ایسا نہیں ہوتا۔ حاجزات یا زائدے اس کی عمقی سطح سے نکلکر ریڈیس کے بعیدی سرے کے پچھلے رُخ پر مینڈوں سے چپکتے ہیں۔ اور اس طرح سے وتروں کے لئے چھ خانوں یا درجوں کا ایک سلسلہ بن جاتا ہے۔ ہر ایک درجے کو ایک مخاطی غلاف استر کرتا ہے جو اس میں سے گزرنے والے وتر یا وتروں کو ملفوف کرتا ہے اور رباط اور ہڈی کے درمیان ان کی حرکات کو آسان کر دیتا ہے۔ اب اُن مختلف درجوں کو بالترتیب کھولنا چاہیئے۔ تاکہ ڈارسل کارپل لگمنٹ کے تعلق میں ان وتروں کی ترتیب کا مطالعہ ہو سکے۔

پہلا درجہ ریڈیس کی اسٹائی لائڈ پراسس کے قاعدے کے جانبی طرف واقع ہے
اور اس چوڑے ترچھے میزاب سے تطابق رکھتا ہے جو ہڈی کے اس حصہ میں موجود ہے۔ اس میں دو وتر
ہوتے ہیں۔ یعنے ایبڈکٹر پالی سس لانگس اور اکسٹنسر پالی سس بریوس کے وتر معہ اپنے مخاطی
غلافوں کے دوسرا درجہ ریڈیس کے پچھلے رخ والے جانبی ترین میزاب سے مطابقت رکھتا ہے
190 یہ چوڑا اور اتھلا ہے۔ اور اس میں اکسٹنسر کارپائی ریڈی ایلس لانگس اور اکسٹنسر کارپائی ریڈی ایلس
بریوس کے وتر اور ان کے مخاطی غلاف ہوتے ہیں۔ تیسرا درجہ ریڈیس کے بعیدی سرے کی پشت
کے تنگ۔ گہرے۔ ترچھے۔ درمیانی میزاب پر بنتا ہے۔ اس میں اکسٹنسر پالی سس لانگس کا وتر
191 اور اس کا مخاطی غلاف ہوتے ہیں۔ چوتھا درجہ اس چوڑے اتھلے میزاب پر واقع ہے۔ جو ریڈیس
کے بعیدی سرے کے ظہری رُخ کے وسطانی حصے کو ظاہر کرتا ہے۔ اس میں سے اکسٹنسر ڈیجیٹورم
کمونس کے وتر اکسٹنسر انڈیسس پراپریس کا وتر اور ان کے مخاطی غلاف اور ڈارسل انٹراسیس

CC-0. In Public Domain. Gurukul Kangri Collection, Haridwar

زو کا اختتامی سرا اور وولر انٹر آسیس آرٹری کی چھیدنے والی شاخ گزرتے ہیں۔ پانچواں درجہ ریڈیس اور النا کے بعیدی سروں کے درمیانی فاصلہ کے اوپر واقع ہے۔ اس میں اکسٹنسر ڈیجیٹائی کوانٹائی پراپریس کا نازک وتر اور اس کا مخاطی غلاف ہوتے ہیں۔ چھٹا یعنی وسطائی ترین درجہ جو النا کے بعیدی سرے کے پشت والے میزاب کے مطابق ہے۔ اکسٹنسر کارپائی النیرس اور اس کے مخاطی غلاف کو محیط کرتا ہے (دیکھو تصویر 76)۔

تقطیع:۔ جب ڈارسل کارپل لگمنٹ کے درجے اور ان کے شمولات کا معائنہ ہو چکے۔ تو مختلف وتروں کو جہاں تک ضروری ہو ہٹا دو۔ اور ریڈیل آرٹری کے ظہری حصے اور اس کی شاخوں کو صاف کرو۔ یہ شریان ایبڈکٹر پالی سس لانگس اور انگوٹھے کے چھوٹے اور لمبے اکسٹنسر عضلوں کے وتروں کے اوجھل پہنچے کے جانبی کنارے کے گرد گھومتی ہوئی پہنچے کے ظہری حصے میں داخل ہوتی ہے۔ اور پہلے ڈارسل انٹر آسیس عضلے کے دو سروں کے درمیان پہلی ظہری انٹر آسیس اسپیس کے قریبی سرے کے قریب غائب ہوتی ہے جب یہ پہنچے کے پہلو پر ہوتی ہے تو انگوٹھے کی دو ڈارسل شریانیں اور ڈارسل ریڈیل کارپل برانچ اس سے نکلتی ہیں اور اس کے غائب ہونے سے پہلے اس میں سے اشاریہ انگلی کی ڈارسل آرٹری اور پہلی ڈارسل میٹا کارپل آرٹری نکلتی ہیں۔ بجز اس شکل کے کہ یہ شاخ ڈارسل ریڈیل کارپل آرٹری کی شرکت میں نکلتی ہو۔

ریڈیل آرٹری۔ اس تقطیع میں ریڈیل آرٹری کا صرف تھوڑا سا حصہ دکھائی دیتا ہے۔ ریڈیس کے بعیدی سرے پر اسٹائی لائڈ پراسیس سے ادھر اور ریڈیو کارپل جوڑ کے ریڈیل کولیٹرل لگمنٹ سے اوپر یہ رگ ظہری رخ مڑتی ہے پہنچے کے عقبی رخ پر پہنچکر یہ شریان نیویکولر اور گریٹر ملٹینگولر ہڈی کے اوپر بعید رخ جاتی ہے۔ اور آخر کار پہلی انٹر آسیس اسپیس کے قریبی حصے اور پہلے ڈارسل انٹر آسیس عضلے کی ابتدا کے دو سروں کے درمیان سے اگلے رخ مڑکر غائب ہو جاتی ہے۔ (تصاویر 76, 75)
ہتھیلی میں ڈیپ وولر آرچ کے بنانے میں یہ خاص حصہ لیتی ہے۔

جب ریڈیل آرٹری ریڈیل کولیٹرل کارپل لگمنٹ کے اوپر ہوتی ہے۔ تو یہ عمیق رہتی ہے اور ایبڈکٹر پالی سس لانگس اور اکسٹنسر پالی سس بریوس اس کا تقاطع کرتے ہیں کارپس پر یہ سطح کے قریب ہوتی ہے۔ اور اکسٹنسر پالی سس لانگس اس کا تقاطع کرتا ہے۔ اس کے ہمراہ دو وینی کامیٹنز ہوتی ہیں۔ اور پیش بازو کے جانبی جلدی عصب کے کچھ باریک ریشے جو اس کے گرد

Digitized by Arya Samaj Foundation Chennai and eGangotri

پٹھے ہیں۔ اس کے ساتھ ہوتے ہیں۔ وہ شاخیں جو ریڈیل آرٹری میں سے اس کے گزر کے اس حصے میں نکلتی ہیں۔ جسامت میں چھوٹی ہوتی ہیں۔ اور یہ ہیں۔

۱۔ ڈارسل ریڈیل کارپل۔

۲۔ ڈارسل میٹاکارپل آرٹریز۔

۳۔ ڈارسل ڈیجیٹیل آرٹریز۔

ڈارسل ریڈیل کارپل آرٹری پہنچے کے جانبی رُخ پر نکلتی ہے۔ اور پہنچے پر وسطانی رخ جاکر النر آرٹری کی سطابقی کارپل شاخ سے مل جاتی ہے۔ اس طرح سے بنی ہوئی محراب اکسٹنسر وترون کے اوجھل واقع ہوتی ہے اور دو شاخیں دیتی ہے۔ جو بعیدی رُخ تیسری اور چوتھی انٹرمیٹاکارپل اسپیسز میں جاتی ہیں ان کو دوسری اور تیسری ڈارسل میٹاکارپل آرٹریز کہتے ہیں۔

پہلی ڈارسل میٹاکارپل آرٹری عموماً ریڈیس کے تنے سے نکلتی ہے اگرچہ اکثر یہ ڈارسل کارپل آرچ سے نکلتی ہوئی ملتی ہے۔ یہ دوسری انٹرآسیس اسپیس میں بعیدی رُخ جاتی ہے تین ڈارسل میٹاکارپل آرٹریز کو ربطی شاخیں ایک دوسری سے ملا دیتی ہیں۔ ان میں ڈیپ وولر آرچ کی تین چھیدنے والی شاخچیاں ملتی ہیں۔ جو ہاتھ کی پشت پر وسطانی تین ڈارسل انٹرآسیس عضلوں کے سروں کے درمیان ظاہر ہوتی ہیں۔ اس کے بعد انٹرآسیس اسپیسز کے بعیدی سروں پر ڈارسل میٹاکارپل آرٹریز عموماً بعیدی چھیدنے والی شاخیں دیتی ہیں۔ جو ہتھیلی میں سطابقی کامن وولر ڈیجیٹیل شریانوں سے ملتی ہیں۔

انگوٹھے کی دو ڈارسل آرٹریز بعید رُخ انگوٹھے کے جانب ایک ایک جاتی ہیں۔

اشاریہ انگلی کی ڈارسل آرٹری اشاریہ انگلی کے جانبی طرف پھیلتی ہے۔

تقطیع:- اب عضو کو پھرا دینا چاہیے تاکہ ٹرانسورس میٹاکارپل لگمنٹ کا مطالعہ جو میٹاکارپل ہڈیوں کے سروں کے اگلے رخوں پر تنا ہوا ہے، انٹرآسیس عضلوں کی تقطیع سے پہلے ہو سکے۔

میٹاکارپل ہڈیوں کے سروں کا آڑا رباط آڑے ریشوں سے بنا ہوا ایک مضبوط

CC-0. In Public Domain. Gurukul Kangri Collection, Haridwar

Digitized by Arya Samaj Foundation Chennai and eGangotri

بند ہے۔ جو انگلیوں کی چار میٹا کارپل ہڈیوں کے سروں کے اگلے رخوں کا تقاطع کرتا ہے۔ جانبی طرف اشاریہ میٹا کارپل کے بعیدی سرے پر شروع ہو کر ہاتھ کے وسطانی پہلو پر چھوٹی انگلی کی میٹا کارپل ہڈی کے سر پر ختم ہوتا ہے۔ یہ براہِ راست ہڈیوں سے چپکا ہوا نہیں۔ لیکن وسطانی چار میٹا کارپو فیلنجیل جوڑوں کے مضبوط اگلے زائد رباطوں سے خوب پیوست ہے۔ اور یہ میٹا کارپل ہڈیوں کے ضرورت سے زائد علیحدہ ہونے کو موثر طور پر روکتا ہے۔

تقطیع:۔ انٹر آسیس عضلوں کا خاطر خواہ منظر حاصل کرنے کے لئے ایبڈکٹر پالی سس کو اگر اس کو پہلے سے الٹا نہیں گیا۔ اس کے مبدا سے علیحدہ کرنا چاہیئے۔ اور جانبی رخ انگوٹھے میں اس کے منتہے کی طرف لوٹ دینا چاہیئے۔ ٹرانسورس میٹا کارپل لگمنٹ کو بھی انگلیوں کے درمیانی فاصلوں میں کاٹنا ضروری ہے پھر پامر اور ڈارسل انٹر آسیس عضلوں کو صاف کر کے ان کی حدود کو واضح کرنا چاہیئے۔ جب ان کی سطح سے ردا دور ہو جاتی ہے۔ تو ان عضلوں کے کنارے نمایاں ہو جاتے ہیں۔ ہر ایک انٹر میٹا کارپل اسپیس میں ایک ڈارسل انٹر آسیس عضلہ ہے اور وسطانی تین فاصلوں میں ایک ایک وولر انٹر آسیس عضلہ بھی ہے۔

انٹر آسیس عضلے۔ یہ عضلے میٹا کارپل ہڈیوں کے درمیانی فاصلوں میں واقع ہیں تعداد میں سات ہیں اور دو گروہوں یعنی پچھلے (dorsal) اور اگلے (volar) میں مرتب ہیں۔

تین وولر انٹر آسیس عضلے صرف ہاتھ کے ہتھیلی والے رخ پر دکھائی دیتے ہیں۔ یہ اشاریہ۔ انگوٹھی کی۔ اور چھوٹی انگلی کو بیچ کی انگلی کی طرف لاتے ہیں۔ اور ہر ایک عضلہ انگلی کی میٹا کارپل ہڈی پر واقع ہے۔ جس پر یہ اپنا عمل کرتا ہے۔ اس لئے پہلا وولر انٹر آسیس عضلہ اس اشاریہ انگلی کی میٹا کارپل ہڈی سے شروع ہوتا ہے اور اس کا نازک وتر اس انگلی کے وسطانی جانب تھوڑا پہلے پور کے قاعدے میں اور تھوڑا اکسٹنسر بڑھاؤ میں ختم ہوتا ہے۔ دوسرا وولر انٹر آسیس عضلہ انگوٹھی کی انگلی کی میٹا کارپل ہڈی سے اٹھتا ہے۔ اور ایسا ہی منتہے اس کا بھی اس انگلی کے جانبی طرف ہے تیسرا وولر انٹر آسیس عضلہ چھوٹی انگلی کی میٹا کارپل ہڈی سے اٹھتا ہے اور پہلے پور کے جانبی سمت اور اپنی انگلی کے اکسٹنسر پھیلاؤ میں ختم ہوتا ہے

ڈارسل انٹر آسیس عضلے۔ تعداد میں چار ہیں۔ اور وولر عضلوں سے بڑے

CC-0. In Public Domain. Gurukul Kangri Collection, Haridwar

Digitized by Arya Samaj Foundation Chennai and eGangotri

ہیں۔ ان کا بہترین ملاحظہ ہاتھ کے پچھلے رُخ پر ہو سکتا ہے۔ لیکن ہتھیلی میں بھی دکھائی دیتے ہیں۔ یہ
انگلیوں کو میچ کی انگلی کے وسطی خط سے ہٹانے والوں کی حیثیت میں کام کرتے ہیں۔ اور ان کے منتہے
اس فعل کے مطابق مرتب ہیں۔ ہر ایک ان دو میٹا کارپل ہڈیوں کے متصل سطحوں سے جن کے درمیان
یہ واقع ہے اٹھتا ہے۔ اور ان کے ریشے پر کے ریشوں کے طریقہ سے نازک وتر کی جانب مستدق
ہوتے ہیں۔ پہلے اور جانبی ترین ڈارسل انٹر آسیس عضلے کا وتر پہلے پور کے قاعدے کے جانبی طرف 194
میں اور نیز اشاریہ انگلی کے اکسٹنسر وتر کے پچھلے پھیلاؤ کے جانبی کنارے میں ختم ہوتا ہے۔ اسی طرح
دوسرے اور تیسرے ڈارسل انٹر آسیس عضلوں میں سے ایک ایک میچ کی انگلی کے پہلے پور کے
قاعدے کے ہر پہلو میں ختم ہوتا ہے اور چوتھا عضلہ انگوٹھی کی انگلی کے پہلے پور کے قاعدے کے
وسطانی پہلو پر ایک مطابقی منتہے رکھتا ہے۔

پہلے ڈارسل انٹر آسیس عضلہ کو اکثر ایبڈکٹر انڈیسس کہتے ہیں اور اس کی ابتدا کے دونوں سروں کے درمیان میں سے ریڈیل آرٹری ہتھیلی میں داخل ہوتی ہے۔ دوسرے تین عضلوں کے سروں کے درمیان چھوٹی چھیدنے والی شریانیں داخل ہوتی ہیں۔

انگلیوں کو قریب لانے اور ہٹانے کے علاوہ انٹر آسیس عضلے میٹا کارپو فیلنجیل جوڑوں کو جھکاتے ہیں۔ اور انٹر فیلنجیل جوڑوں کو پھیلانے میں مدد دیتے ہیں۔ (دیکھو صفحہ 178) انٹر آسیس عضلوں کو النر نرو کی عمقی شاخ رسداتی ہے۔

فلکسر کارپائی ریڈیالیس عضلہ کا وتر۔ اس عضلہ کے وتر کو اب گریٹر ملٹینگولر ہڈی کے اگلے رُخ والے گرووں سے اس کے منتہے تک نکالنا چاہئے۔ جو اشاریہ انگلی کی میٹا کارپل ہڈی کے قاعدے میں ہے۔ اس کا ذرا سا چپکاؤ میچ کی میٹا کارپل ہڈی کے قاعدے سے بھی ہے۔ یہ وتر اپنے منتہے کی طرف جاتا ہوا فلکسر پالیسس لانگس کے وتر کے پیچھے سے گزرتا ہے۔

تقطیع۔ کہنی کے جوڑ کے گرد کے کل عضلوں کو نکال دینا چاہئے۔ جب بریکیالس اور ٹرائی سپس کو اس جوڑ کے اگلے اور پچھلے رخوں سے اٹھایا جائے تو کیسہ کے اگلے اور پچھلے حصوں کو ضرر سے بچانے کے لئے کچھ احتیاط ضروری ہے۔ سوپائی نیٹر کو سب سے بعد میں نکالنا ضروری ہے۔ کیونکہ اس عضلہ کو پوری طور پر الگ کرنے پر ہی اس کے چپکاؤں اور طریق عمل کا واقعی اندازہ ہو سکتا ہے۔ اس کو نکالنے سے پہلے اس کے چپکاؤں اور اعمال کا مطالعہ ضروری ہے۔

CC-0. In Public Domain. Gurukul Kangri Collection, Haridwar

Digitized by Arya Samaj Foundation Chennai and eGangotri

سوپائی نیٹر عضلہ۔ یہ عضلہ ریڈیس کی باڈی کے قریبی حصے اور نک کو ملفوف کرتا اور سوائے اس کے وسطانی پہلو کے اس کو پوری طرح سے ڈھانکتا ہے (تصاویر 64,78)۔ یہ عضلہ النا کے ریڈیس والے ناچھ سے بعیدی گہرے نشیب سے اور نیز کہنی کے ریڈیل کولیٹرل لگمنٹ اور ریڈیس کے اینولر لگمنٹ سے نکلتا ہے۔ ریشے اپنی ابتدا سے چلکر ریڈیس کی پچھلی جانبی اور اگلی سطحوں کے گرد گزرتے ہیں۔ اور اس کی باڈی کو بعید رُخ میں پرونیٹر ٹیریز کے نقطہ اتک ڈھانکتے ہیں۔ ڈارسل انٹر آسیس نرو اس عضلہ کو رسد اتا ہے۔ اس کی ساخت میں سے گزرتا۔ اور اس کو دو تہوں میں جدا کر دیتا ہے۔

مفاصل

195

کُہنی کا جوڑ ELBOW JOINT

یہ جوڑ (۱) ہیومرو النر جوڑ (۲) ہیومرو ریڈیل جوڑ۔ اور (۳) قریبی ریڈیو النر جوڑ پر مشتمل ہے۔ ہیومرو النر جوڑ میں ہیومرس کی ٹراکلیا کو النا کا سیمیلیونر (semilunar) ناچھ پکڑے رکھتا ہے۔ ریڈیو ہیومرل جوڑ میں ہیومرس کا کیپی چولم (capitulum) ریڈیس کے اتھلے فووِیا کیپی چولائی (fovea capituli) میں مقیم رہتا ہے۔ اور قریبی ریڈیو النر جوڑ میں ریڈیس کے سر کا منفصلی محیط اینولر (annular) لگمنٹ کے ذریعے ریڈیل ناچھ کے ساتھ لگا رہتا ہے (تصاویر 85,96)۔

اس جوڑ کے ارد گرد ایک کیسہ ہے جس کو پہلوؤں پر کولیٹرل رباطات مضبوط کرتے ہیں۔ علاوہ ازیں ریڈیس اور النا کے مابین عظمی کرسٹس کو ملانے والی بین عظمی جھلی اور را النا کی ٹیوبراسٹی ریڈیس کے انٹر آسیس کرسٹ کے قریبی حصے سے ملانے والی آبلیک (oblique) کارڈ ریڈیس اور النا کو ان کے مقامات پر قائم رکھتی ہیں۔ اور اسی لئے کہنی کے جوڑ کے رباطات میں شامل ہیں۔ اس لئے اس جوڑ کے رباطات یہ ہیں۔

۱۔ آرٹیکولر کیپسول

۲۔ النر کولیٹرل لگمنٹ

CC-0. In Public Domain. Gurukul Kangri Collection, Haridwar

Digitized by Arya Samaj Foundation Chennai and eGangotri

CC-0. In Public Domain. Gurukul Kangri Collection, Haridwar

Digitized by Arya Samaj Foundation Chennai and eGangotri

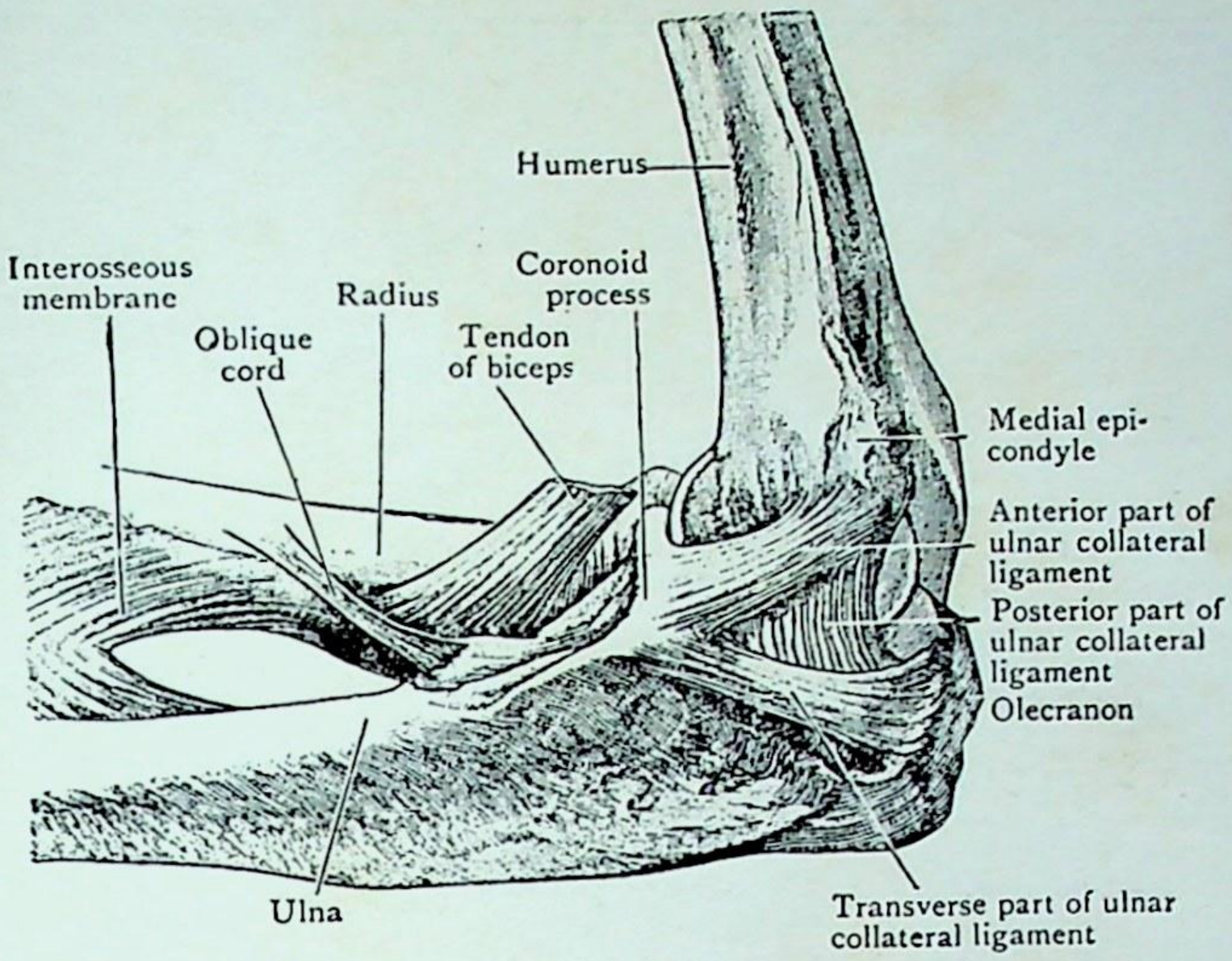

FIG. 84.—Medial aspect of Elbow Joint.

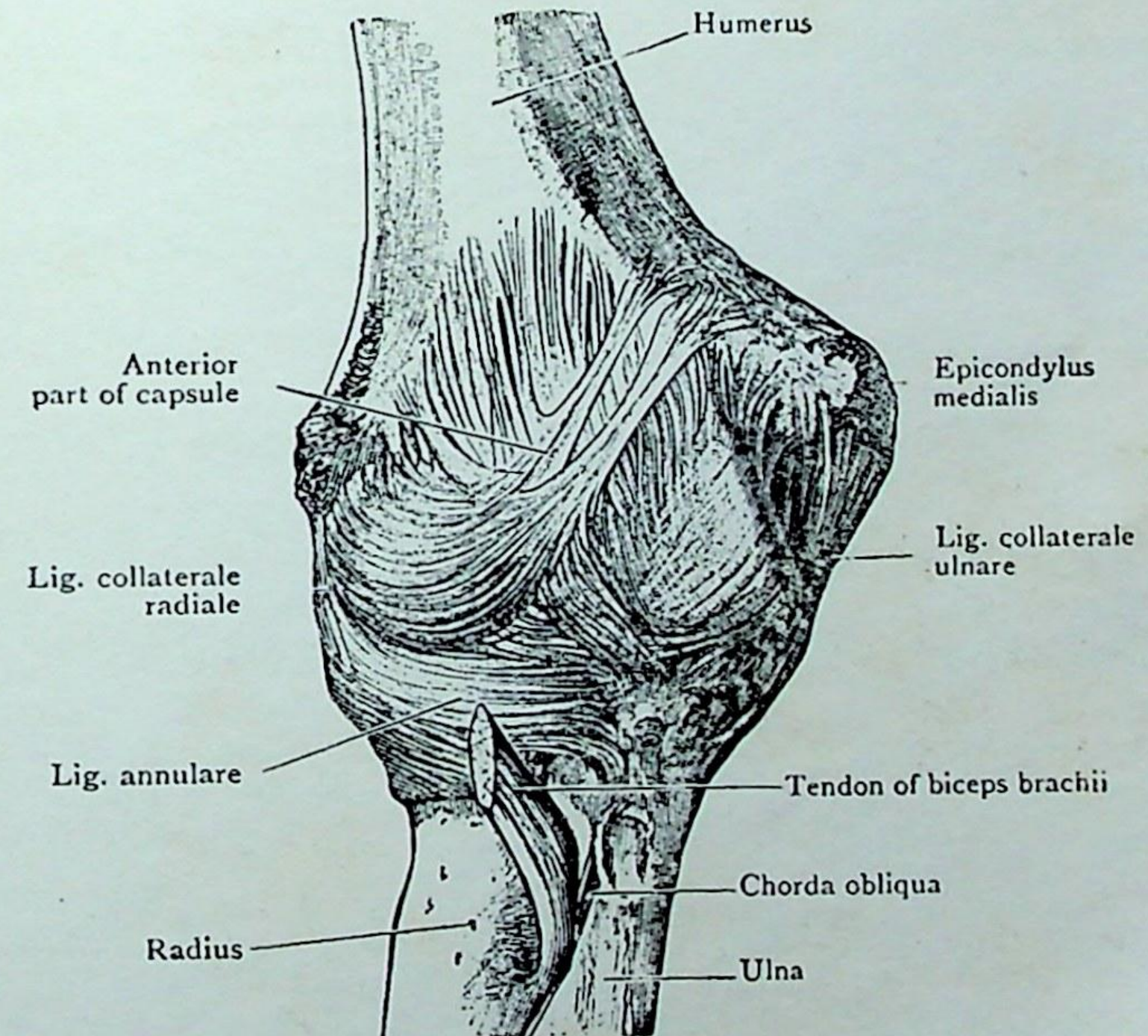

FIG. 85.—Anterior aspect of the Elbow Joint.

CC-0. In Public Domain. Gurukul Kangri Collection, Haridwar

Digitized by Arya Samaj Foundation Chennai and eGangotri

۳۔ ریڈیل کولیٹرل لگمنٹ

۴۔ ریڈیل اینولر لگمنٹ

۵۔ پیش بازو کی انٹر آسیس ممبرین۔

۶۔ آبلیک کارڈ۔

آرٹیکولر کیپسول قریب میں ہیومرس کی اگلی وسطانی اور اگلی جانبی سطحوں میں کارونائڈ اور ریڈیس والے فاسی (fossae) سے اوپر بالترتیب چپکا ہوا ہے۔ پہلوؤں میں یہ ایپی کنڈائلز سے چپکا ہے۔ اور پیچھے پچھلی سطح سے۔ جس پر خط اتصال اولی کرینن فاسا کے قریبی حصے میں سے گزرتا ہے۔ بعید میں کیپسول اولی کرینن کی قریبی۔ وسطانی۔ اور جانبی سطحوں کے اگلے کنارے سے النا کی کارونائڈ پراسس کے وسطانی اور اگلے کناروں سے اور ریڈیس کے اینولر لگمنٹ سے چپکا ہوا ہے کیپسول کا اگلا حصہ ان ریشوں سے بنا ہے۔ جو جوڑ کے اگلے رخ پر سے بے ترتیب گزرتے ہیں اس کا پچھلا حصہ اگلے سے کمزور ہے اور یہ ہیومرس کی پچھلی سطح سے نسبتاً ڈھیلا چپکا ہوا ہے۔

جوڑ کا کہفہ بعید میں ریڈیس والی جانب ان ڈھیلے ریشوں سے محدود ہے۔ جو اینولر لگمنٹ کے بعیدی کنارے سے ریڈیس کی نک تک جاتے ہیں۔ اور ریشوں کی ایک باریک چادر لگمنٹم کواڈریٹم
196 نامی سے بھی (ligamentum quadratum) جو ریڈیس کے نک کے وسطانی پہلو سے النا کے
ریڈیس والے ناچہ کے بعیدی کنارے تک پھیلتا ہے۔

ریڈیل کولیٹرل لگمنٹ۔ یہ ایک مضبوط مگر چھوٹا بند ہے۔ جو قریب میں ہیومرس کے جانبی ایپی کنڈائل کے بعیدی رخ سے چپکا ہوا ہے۔ بعید میں یہ ریڈیس کے اینولر لگمنٹ اور نیز زیادہ پیچھے النا کی اولی کرینن کے جانبی رخ پیوست ہے۔ اینولر لگمنٹ ایک مضبوط رباطی حلقہ ہے جو ریڈیس کے سر کو گھیرتا ہے۔ اور اس کو النا کے ریڈیل ناچہ میں قائم رکھتا ہے۔

النر کولیٹرل لگمنٹ مجموعی طور پر النر کولیٹرل لگمنٹ پنکھے کی شکل کا ہے۔ اس کا چوٹی نوکدار حصہ ہیومرس کے وسطانی ایپی کنڈائل سے چپکا ہوا ہے۔ بعید میں یہ باہر کی طرف پھیل کر کارونائڈ پراسس اور اولی کرینن میں ختم ہو جاتا ہے۔ یہ تین بہت نمایاں حصوں پر مشتمل ہے۔ یعنے ایک اگلا ایک پچھلا۔ اور ایک آڑا (تصویر 84)۔

اگلا حصہ وسطانی ایپی کنڈائل کے بعیدی اور وسطانی حصے سے چل کر النا کی کارونائڈ پراسس کے وسطانی کنارے میں ختم ہوتا ہے۔ پچھلا حصہ قریب میں وسطانی ایپی کنڈائل کے بعیدی اور پچھلے حصہ

CC-0. In Public Domain. Gurukul Kangri Collection, Haridwar

197 سے چپکا ہے اور بعید میں یہ اولی کرینن کے وسطانی کنارے میں وابستہ ہے۔ آڑا حصہ ریشوں کا ایک بند ہے
جو اولی کرینن اور کارونائڈ پر اس کے درمیانی ناچھ پر پل بناتا ہے۔ اور ان دونوں سے چپکا ہوا ہے۔
اینولر لگمنٹ اور آبلیک کارڈ آئندہ بیان ہوں گے۔

زلالی جھلی جوڑ کو کیسہ کے اگلے حصے میں ایک آڑا شگاف دیکر کھولنا چاہیئے۔
زلالی طبقہ کیسہ کی عمیقی سطح کو استر کرتا ہوا دکھائی دیگا جس پر یہ ہڈیوں کے غیر مفصلی حصّوں
پر لوٹ جاتا ہے جو اس کیسہ کے اندر ملفوف ہیں۔ ہیومرس سے آگے یہ ریڈیلی اور کارونائڈ فاسی
کو استر کرتا ہے۔ اور پیچھے قریب رخ اولی کرینن فاسا میں ایک ڈھیلے بڑھاؤ کی شکل میں بڑھ آتا
ہے فاسا کے اندر ہڈی اور زلالی طبقہ کے درمیان نرم روغنی چربی کی کچھ مقدار پیدا ہو جاتی
اس طرح سے لوچ دار گدیاں بن جاتی ہیں جو ان خلاؤں میں رہتی ہیں۔ جو جوڑ کے گوشوں میں سے
ہڈیوں کے کونے باہر نکل آنے سے پیدا ہوتے ہیں۔

بعید میں کہنی کے جوڑ کا زلالی طبقہ ریڈیوالنر جوڑ تک بڑھ جاتا ہے اور اس طرح
سے دونوں جوڑوں میں ایک ہی مسلسل زلالی کھفہ ہوتا ہے۔

198 اس جوڑ کو میڈین۔ النر۔ اور ریڈیل اعصاب رسدائے ہیں۔

کہنی کے جوڑ کی حرکات۔ اس جوڑ کی حرکات کو قریبی ریڈیوالنر جوڑ کی حرکات نہیں
سمجھنا چاہیے کہنی میں دو حرکات یعنے جھکانا یا پیش بازو کی اگلی جانب حرکت اور پھیلانا یعنے پیش بازو
کی پچھلی جانب حرکت ہو سکتی ہیں۔

وہ عضلے جو اس جوڑ میں پیش بازو کو بازو پر موڑنے میں زیادہ تر کام آتے ہیں یہ ہیں :- بائی سپس
بریکی ائیس وسطانی ایپی کنڈائل سے جڑتے ہوئے عضلے اور بریکیو ریڈیائیلس پیش بازو کو پھیلانے
والے عضلے ٹرائی سپس اور اینکونیس اور جانبی ایپی کنڈائل سے نکلنے والے عضلے ہیں۔

تقطیع۔ پیش بازو کی دونوں ہڈیوں کے درمیان کے جوڑوں کا مطالعہ کرنے سے پہلے ریڈیو کارپل
یا پہنچے کے جوڑ کا مطالعہ کرنا مناسب ہے۔ ٹرانسورس، وولر اور ڈارسل کارپل لگمنٹس کو اکسٹنسر اور فلکسر وتروں
سمیت پہنچے پر سے نکال دینا چاہیئے۔ لیکن کوئی کوشش انگلیوں اور انگوٹھے کے پچھلے رخوں سے اکسٹنسر وتروں
کو اتارڈالنے کی نہیں کرنی چاہیئے۔ تھینر اور ہائی پوتھینر ابھاروں کے چھوٹے عضلوں کو بھی نکال دینا
ضروری ہے۔

Digitized by Arya Samaj Foundation Chennai and eGangotri

PLATE XI

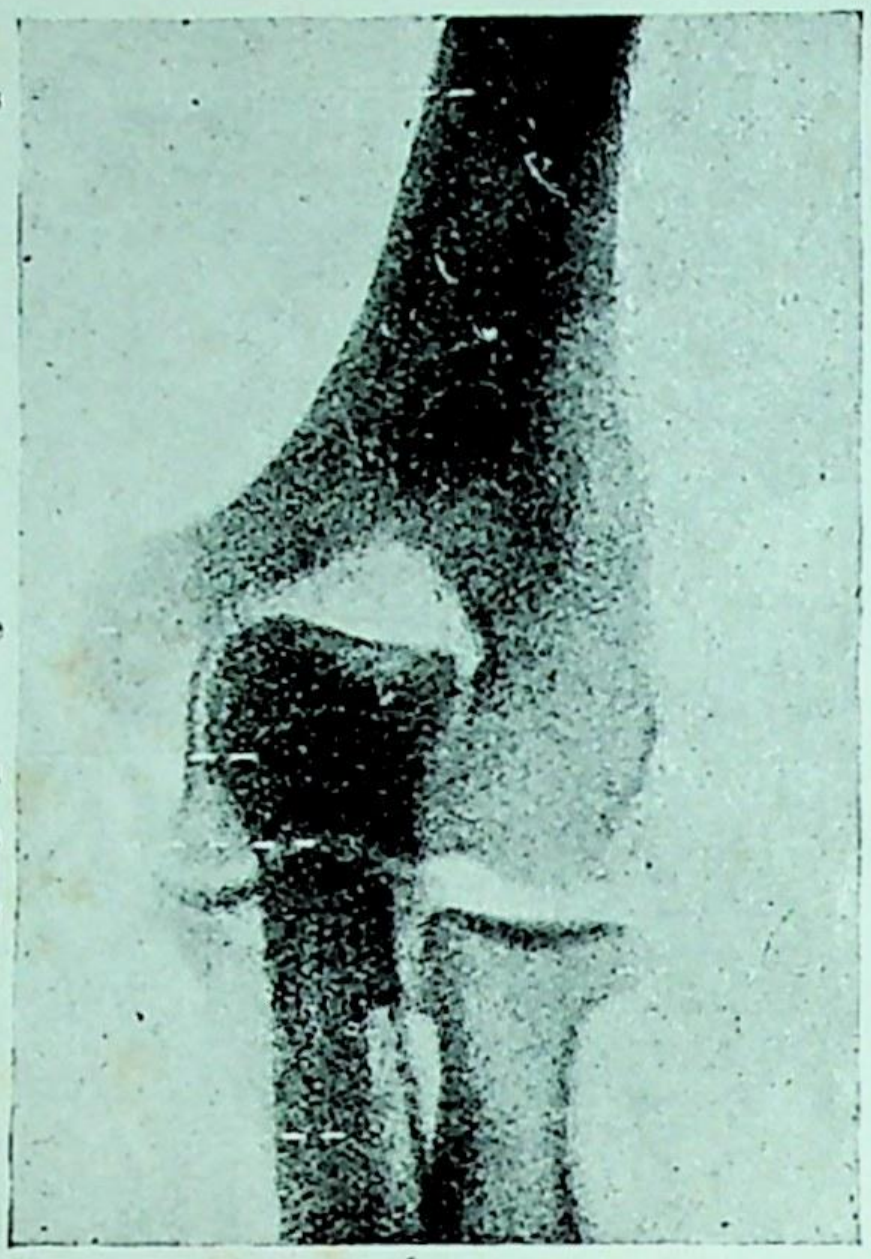

FIG. 86.—Antero-posterior Radiograph of extended Elbow Joint.
(Mr. A. D. Reid.)

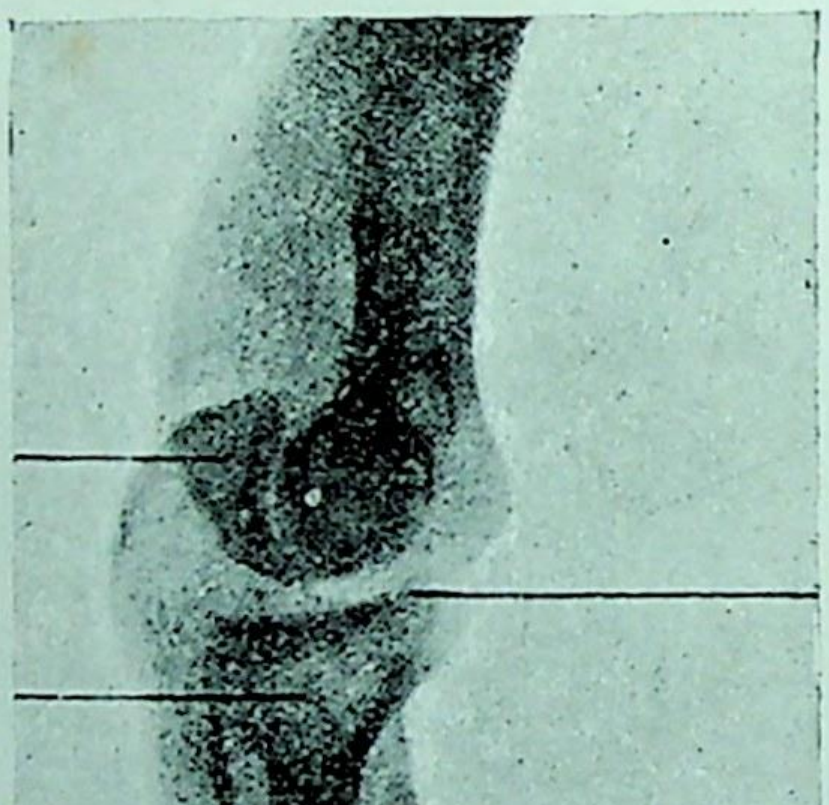

FIG. 87.—Lateral Radiograph of extended Elbow Joint.
(Dr. R. Knox.)

CC-0. In Public Domain. Gurukul Kangri Collection, Haridwar

Digitized by Arya Samaj Foundation Chennai and eGangotri

CC-0. In Public Domain. Gurukul Kangri Collection, Haridwar

Digitized by Arya Samaj Foundation Chennai and eGangotri

PLATE XII

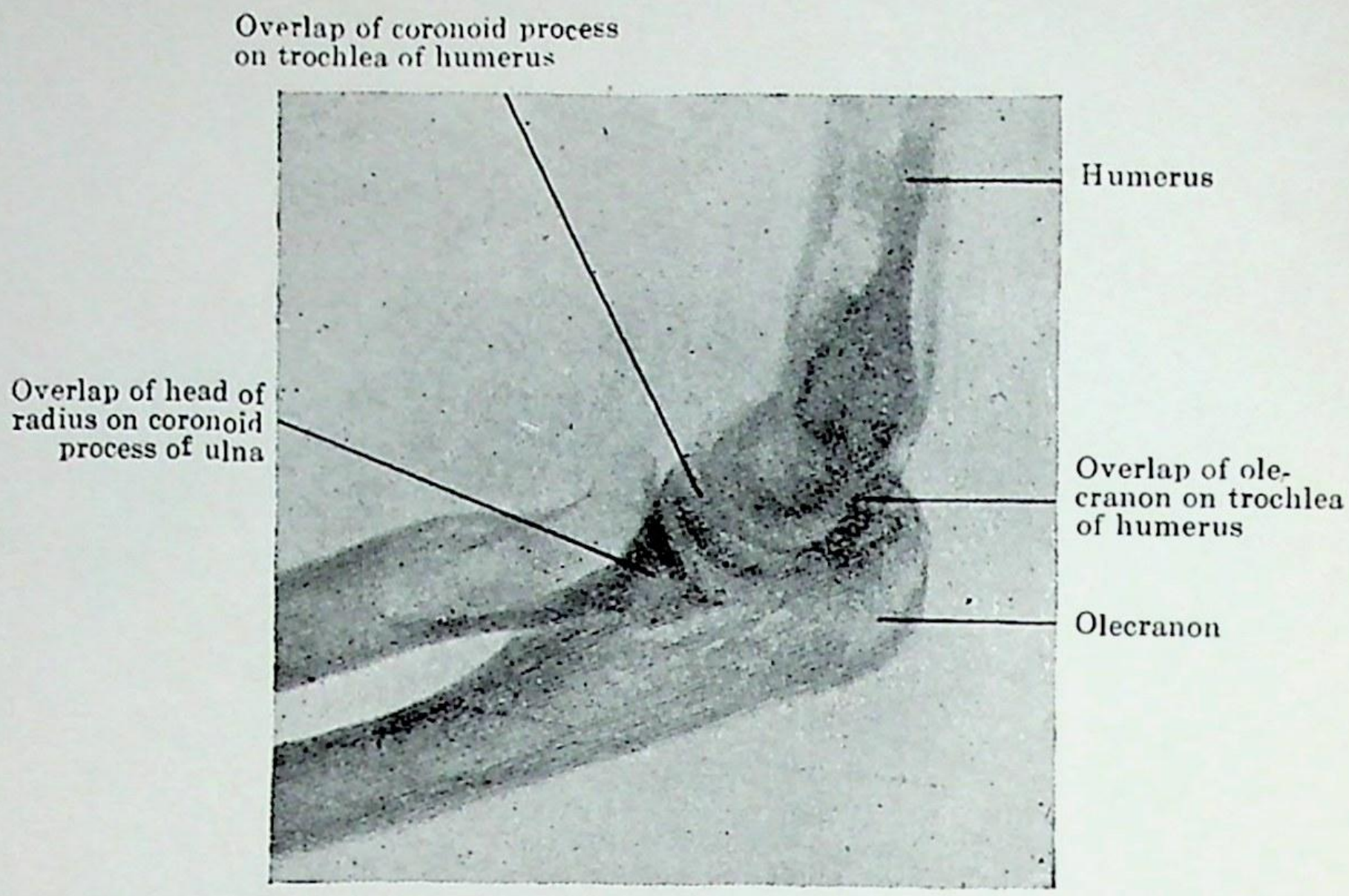

FIG. 88.—Lateral Radiograph of partly bent Elbow.

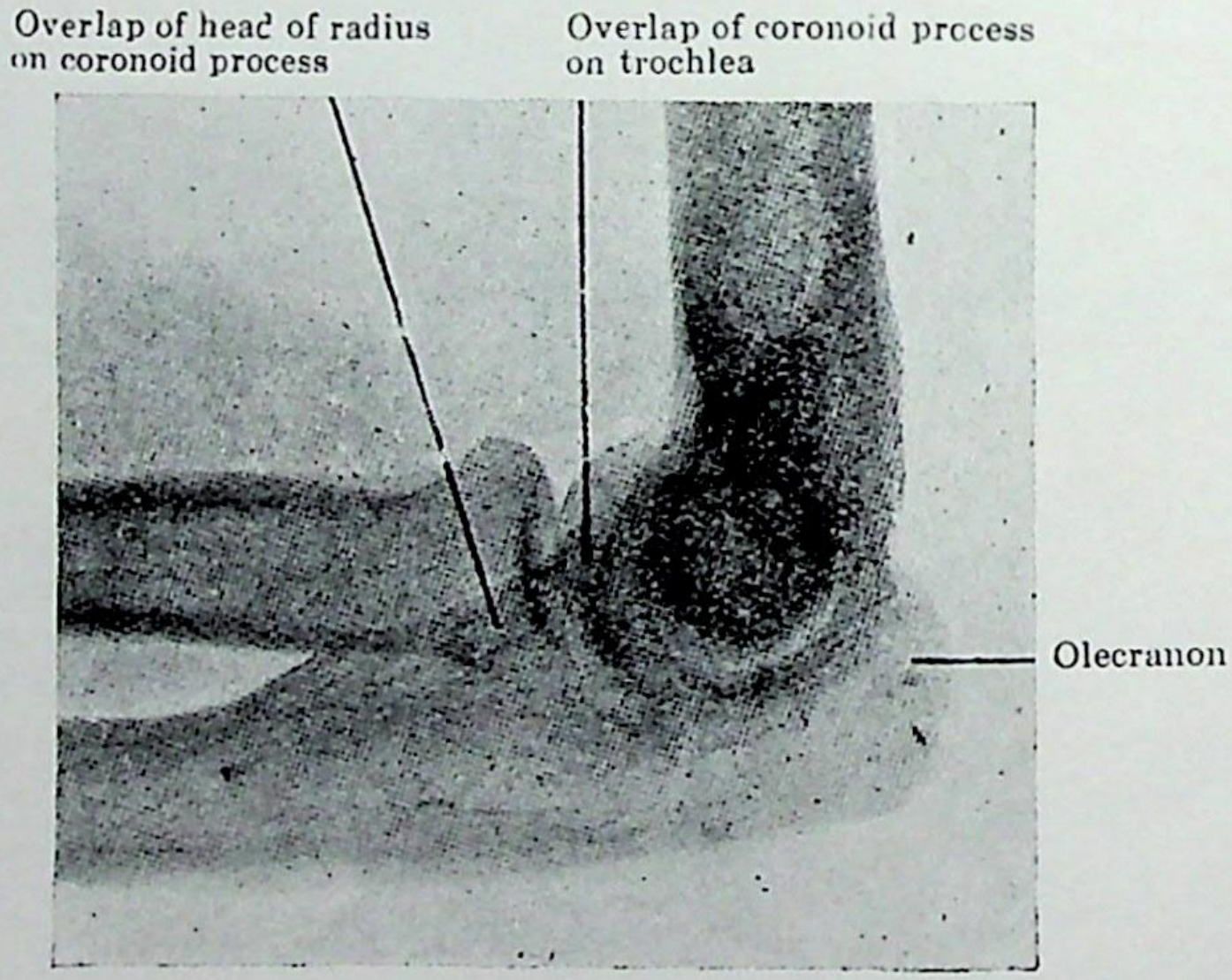

FIG. 89.—Lateral Radiograph of half-bent Elbow.
(Mr. Martin.)

CC-0. In Public Domain. Gurukul Kangri Collection, Haridwar

Digitized by Arya Samaj Foundation Chennai and eGangotri

CC-0. In Public Domain. Gurukul Kangri Collection, Haridwar

Digitized by Arya Samaj Foundation Chennai and eGangotri

PLATE XIII

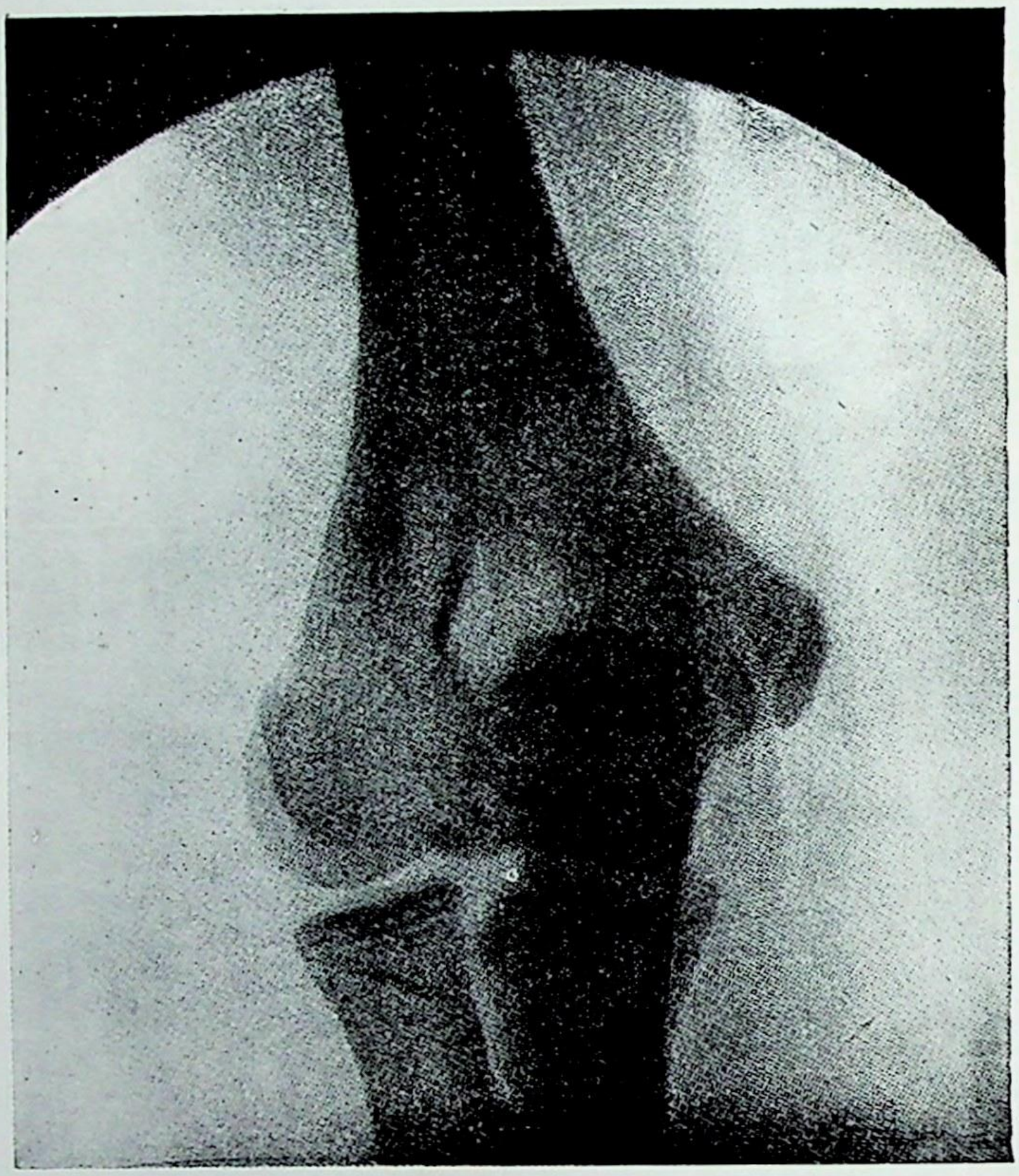

FIG. 90.—Radiograph of the Elbow Joint.

Note(1) The medial epicondyle has not yet united with the shaft.
(2) The proximal epiphysis of the radius.
(3) That the nodular epiphysis of the olecranon is not distinctly visible.
(4) That all the distal epiphyses of the humerus have fused with the shaft except the epiphysis of the medial epicondyle.

(Mr. A. D. Reid).

CC-0. In Public Domain. Gurukul Kangri Collection, Haridwar

Digitized by Arya Samaj Foundation Chennai and eGangotri

CC-0. In Public Domain. Gurukul Kangri Collection, Haridwar

Digitized by Arya Samaj Foundation Chennai and eGangotri

PLATE XIV

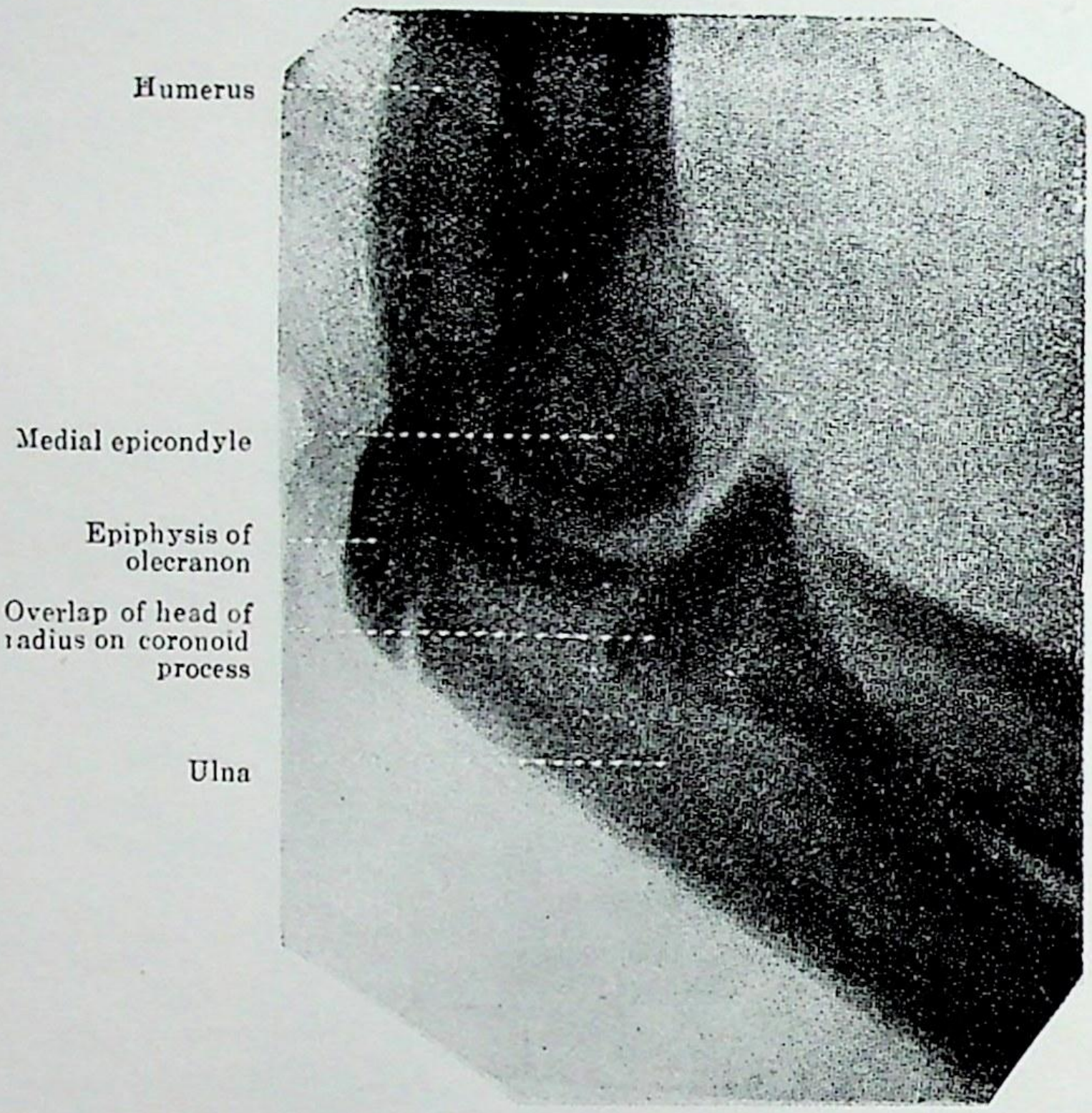

FIG. 91.—Lateral Radiograph of a partly bent Elbow Joint, showing Epiphysis of Olecranon.

(Mr. A. D. Reid.)

CC-0. In Public Domain. Gurukul Kangri Collection, Haridwar

Digitized by Arya Samaj Foundation Chennai and eGangotri

CC-0. In Public Domain. Gurukul Kangri Collection, Haridwar

Digitized by Arya Samaj Foundation Chennai and eGangotri

PLATE XV

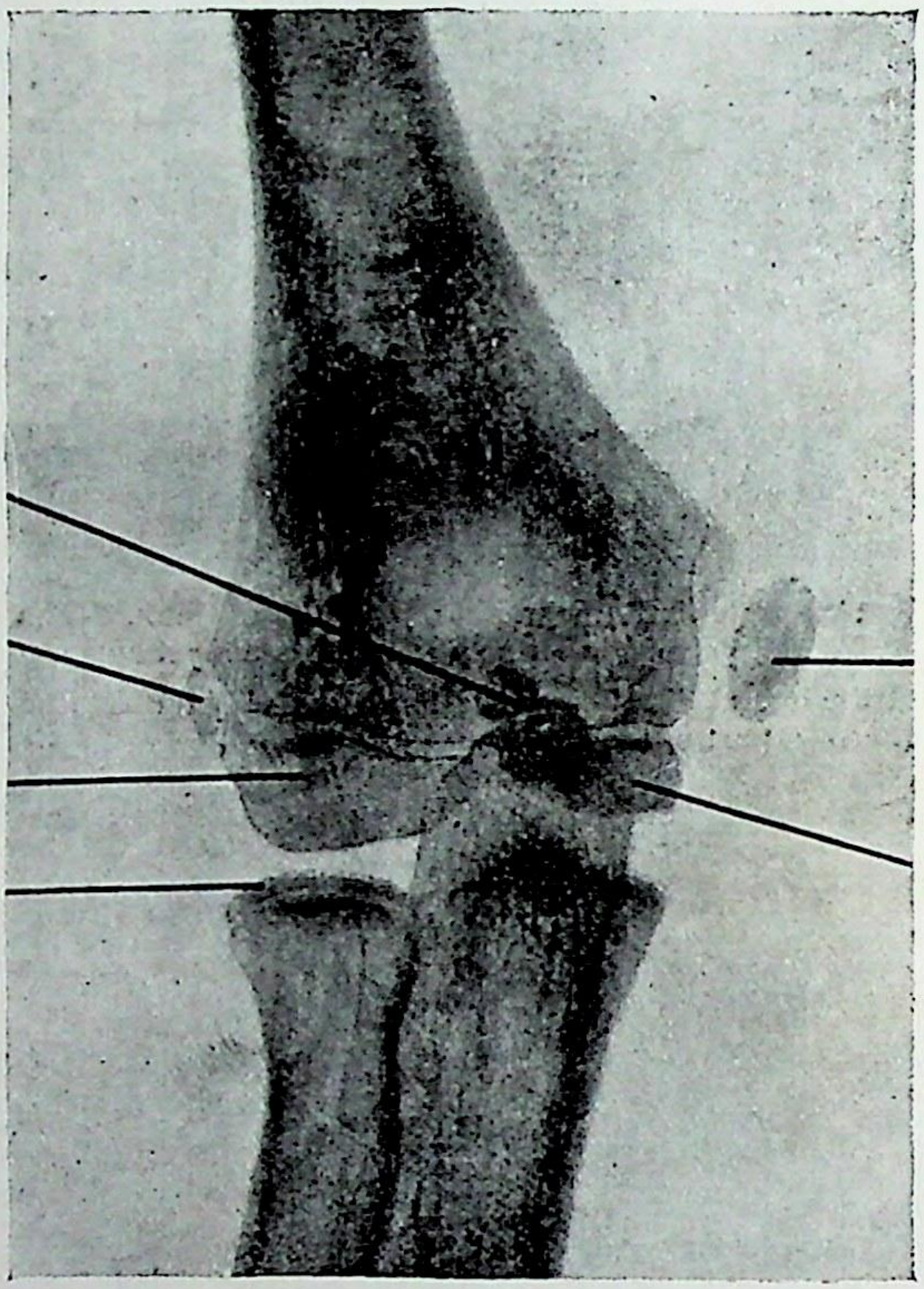

FIG. 92.—Antero-posterior Radiograph of young Elbow Joint, showing all Epiphyses.

CC-0. In Public Domain. Gurukul Kangri Collection, Haridwar

Digitized by Arya Samaj Foundation Chennai and eGangotri

CC-0. In Public Domain. Gurukul Kangri Collection, Haridwar

Digitized by Arya Samaj Foundation Chennai and eGangotri

PLATE XVI

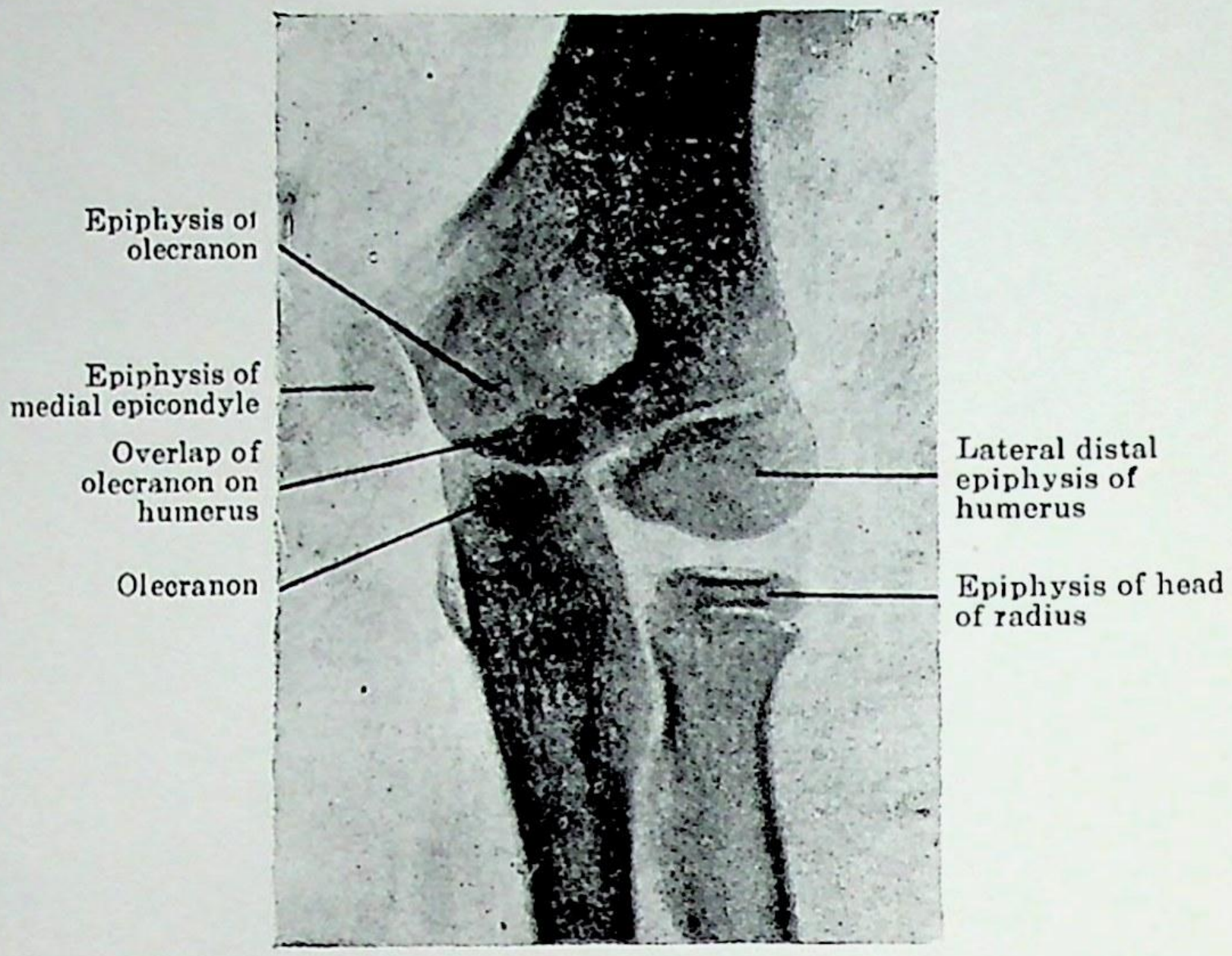

FIG. 93.—Antero-posterior Radiograph of young Elbow Joint. The epiphysis of the lateral epicondyle of the humerus has not yet appeared.

Note that the lateral distal epiphysis forms not only the capitulum of the humerus but also a part of the trochlea.

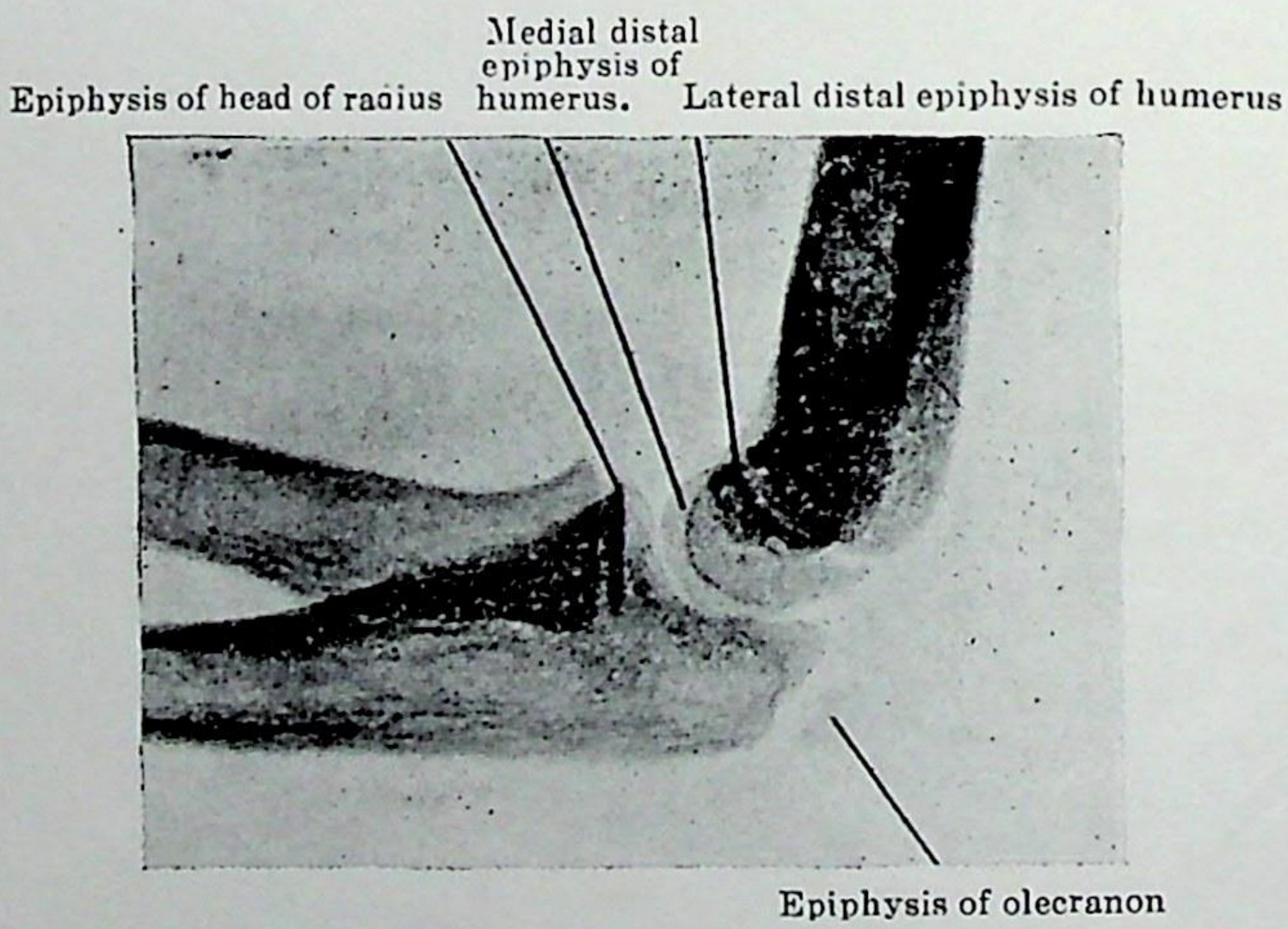

FIG. 94.—Lateral Radiograph of a half-bent young Elbow Joint.

CC-0. In Public Domain. Gurukul Kangri Collection, Haridwar

Digitized by Arya Samaj Foundation Chennai and eGangotri

CC-0. In Public Domain. Gurukul Kangri Collection, Haridwar

Digitized by Arya Samaj Foundation Chennai and eGangotri

پہنچے کا جوڑ (radio-carpal or wrist joint) یہ جوڑ پیش بازو اور ہاتھ کے 199
درمیان ہے۔ اس جوڑ کا قریبی رُخ ریڈیس اور آرٹیکولر ڈسک کی بعیدی مفصلی سطح سے بنتا ہے۔ اور بعیدی سطح نیوکولر۔ لیونیٹ۔ اور ٹرائی کوئیٹرل ہڈیوں اور دونوں بین عظمی جھلیوں سے بنتی ہے جو ان ہڈیوں کو ایک دوسری سے ملاتی ہیں مخالف سطحیں ایک مفصلی کیسہ کے ذریعہ جس میں کم از کم چار دبیز بند تمیز ہو سکتے ہیں۔ اپنی جگہ پر قائم رہتی ہیں۔

۱۔ وولر ریڈیو کارپل لگمنٹ۔
۲۔ ڈارسل ریڈیو کارپل لگمنٹ۔
۳۔ ریڈیل کولیٹرل لگمنٹ۔
۴۔ النر کولیٹرل لگمنٹ۔

یہ کیسہ قریب میں ریڈیس اور النا کے بعیدی سروں کے کناروں اور آرٹیکولر ڈسک کے کناروں سے چپکا ہوا ہے۔ بعید میں پسی فارم کے سوا کارپس کے قریبی قطار کی ہڈیوں سے وابستہ ہے اور اس کے بعض ریشوں کو کیپی ٹیٹ (capitate) ہڈی تک نکال سکتے ہیں۔

وولر ریڈیو کارپل لگمنٹ ریڈیس کی اسٹائی لائڈ پراسس اور ریڈیس کے بعیدی سرے کے اگلے کنارے کے متصل حصے سے نکلتا ہے۔ بعید میں یہ چپٹے بندوں میں پھٹ جاتا ہے۔ جو نیوکیولر لیونیٹ۔ اور کیپی ٹیٹ ہڈیوں سے وابستہ ہیں۔ بہت سے آدمیوں میں ایک وولر النر کارپل لگمنٹ بھی ملتا ہے۔ جب یہ ملتا ہے۔ تو یہ اسٹائلائڈ پراسس کے قاعدے کے اگلے رُخ اور النا کے سر کے متصل اگلے حصے سے ٹرائی کوئٹرل پسی فارم۔ کیپی ٹیٹ ہڈیوں تک پھیلتا ہے۔

ڈارسل ریڈیو کارپل لگمنٹ یہ بند ریڈیس کے بعیدی سرے کے پچھلے کنارے سے نکل کر بعید رخ پسی فارم کے سوا کارپس کی قریبی قطار کی کل ہڈیوں میں چپکا ہوا ہے۔ اکثر اس کے ریشوں کو بہت سے علیحدہ علیحدہ بندوں میں تقسیم کر سکتے ہیں۔

ریڈیل کولیٹرل کارپل لگمنٹ۔ ریڈیس کی اسٹائلائڈ پراسس کے سرے سے نیوکولر کے جانبی حصے تک جاتا ہے اور النر کولیٹرل کارپل لگمنٹ النا کے اسٹائلائڈ پراسس کو ٹرائیکوئیٹرل ہڈی سے ملاتا ہے۔

مفصلی سطحیں۔ جوڑ کے اگلے رخ آر پار ایک ارتشگاف دیکر کیسہ کے اگلے اور کولیٹرل حصوں کو کاٹو۔ اب ہاتھ کو پشت کے جانب موڑ سکتے ہیں۔ تاکہ اس جوڑ کے اندر کی مخالف

CC-0. In Public Domain. Gurukul Kangri Collection, Haridwar

Digitized by Arya Samaj Foundation Chennai and eGangotri

سطحیں خوب نمایاں ہوسکیں۔

کارپس والی مفصلی سطحیں نیویکولر اور لیونیٹ ہڈیوں کی قریبی مفصلی رویکوں اور ٹرائیکوئٹرل 200
کی قریبی سطح کے انتہائی جانبی حصّے پر کی ایک بہت چھوٹی مفصلی رویک سے بنتی ہے۔ دو بین عظمی رباط تینوں ہڈیوں کے درمیان تنگ عضلوں کے آر پار یعنی لیونیٹ کے ہر دو طرف ایک ایک گزرتے ہیں۔ اور کارپل سطح کو مکمل کرتے ہیں۔ یوں بنی ہوئی کارپل سطح سب رخوں میں محدب ہوتی ہے۔ علاوہ ازیں یہ دیکھنا چاہیئے۔ کہ یہ مفصلی سطح بعید میں اگلے رخ کی نسبت پچھلے رُخ زیادہ دور تک پہنچتی ہے۔

قریبی سطح یا ساکٹ (تصویر 97) جانب سے جانب لمبی اور سب رخوں میں مجوف ہوتی ہے۔ اس کا بیشتر حصہ ریڈیس کے بعیدی سرے سے بنتا ہے۔ لیکن وسطانی جانب اور بعیدی ریڈیو النرجوڑ کی آرٹیکولر ڈسک بھی اس کی ساخت میں شامل ہے۔ ریڈیس کی بعیدی مفصلی سطح بعید میں اس کے پچھلے اور جانبی رخوں پر اس کے اگلے اور وسطانی رخوں کی نسبت زیادہ پھیلتی ہے اور ایک نیچی مینڈ اس کو ایک وسطانی چوکور رویک اور ایک جانبی تکونی رویک میں تقسیم کرتی ہے۔ جانبی رویک ہاتھ کی معمولی حالت میں نیویکولر ہڈی کی قریبی مفصلی سطح کے بیشتر حصے سے جڑی رہتی ہے۔ ریڈیس کی وسطانی رویک آرٹیکولر ڈسک سمیت ایک نسبتاً بہت زیادہ بڑی تکونی سطح بناتی ہے جو لیونیٹ ہڈی کی قریبی مفصلی سطح کے مقابل ہوتی ہے۔ جب ہاتھ کو پیش بازو کے خط میں رکھتے ہیں۔ تو قریبی مفصلی سطح کا کوئی حصہ ٹرائیکوئٹرل ہڈی کو نہیں ملتا۔ اس کی چھوٹی مفصلی رویک جوڑ کے کیسہ کے وسطانی حصے کے مقابل ہوتی ہے لیکن جب ہاتھ وسطانی جانب لایا جاتا ہے (adducted) ٹرائی کوئٹرل ہڈی جانبی طرف چلی جاتی ہے۔ اور اس کی مفصلی سطح آرٹیکولر ڈسک کی بعیدی سطح سے لگ جاتی ہے۔ ساتھ ہی لیونیٹ ہڈی ریڈیس کی بعیدی سطح والی حد بنانے والی مینڈ کا تقاطع کرتی ہے۔ اور نیویکولر ہڈی کے حصے میں پہنچ جاتی ہے۔ لیکن نیویکولر ہڈی کی سطح کا معتدبہ حصّہ ریڈیس کو چھوڑ کر کیسہ کے جانبی حصّہ سے لگ جاتا ہے۔

زلالی طبقہ۔ ریڈیو کارپل جوڑ کا زلالی طبقہ ریشوی طبقہ کو استر کرتا ہے۔ اور دونوں بین عظمی جھلیوں کی قریبی سطحوں کو جو کارپل سطح کو مکمل کرتی ہیں۔ ڈھانکتی ہے بعض اوقات آرٹیکولر ڈسک نامکمل ہوتی ہے۔ اور ان صورتوں میں ریڈیو کارپل جوڑ کا زلالی طبقہ بعیدی ریڈیو النرجوڑ کی زلالی طبقہ کے ساتھ مسلسل ہو جاتا ہے۔

اس کو دولراور ڈارسل انٹر آسیس نرو رسداتے ہیں۔

ریڈیو کارپل جوڑ کی حرکات۔ اس جوڑ پر ہاتھ چار سمتوں میں ہلایا جاسکتا ہے اور وہ یہ ہیں:۔

CC-0. In Public Domain. Gurukul Kangri Collection, Haridwar

Digitized by Arya Samaj Foundation Chennai and eGangotri

(ا) اگلی حرکت یا جھکانا (ب) پچھلی حرکت یا پھیلانا (ج) وسطانی حرکت یا قریب لانا (adduction) (د) جانبی حرکت یا لیجانا (abduction) ان حرکتوں کی وسعت کا اندازہ زندہ آدمی میں کرتے وقت طالب علم اس وسعت کی زیادتی سے دھوکا کھا سکتا ہے جو کارپل جوڑوں کی وجہ سے پیدا ہوتی ہے۔ اس لئے درحقیقت جھکانا یا پھیلانے سے زیادہ محدود ہے۔ حالانکہ کارپل اور ریڈیو کارپل جوڑوں کے مشترکہ عمل سے ہاتھ کو زیادہ آزادی کے ساتھ آگے یا پیچھے موڑ سکتے ہیں۔ قریب لانا یا وسطانی جھکانا۔ لیجانے یا جانبی جھکانے کی نسبت زیادہ وسعت تک ہو سکتا ہے دونوں صورتوں میں ریڈیو کارپل جوڑ پیر حرکت کی وسعت بہت خفیف ہوتی ہے۔ لیکن اس کی وسعت کارپل ہڈیوں کی حرکات سے بڑھ جاتی ہے ریڈیس کی اسٹائلائڈ پراسس ایبڈکشن میں مزاحم ہوتی ہے۔

عضلے جو اس جوڑ پر ہاتھ کی مختلف حرکتوں کو پیدا کرنے میں کام آتے ہیں۔ یہ ہیں:۔ (ا) جھکانے والے فلکسر کارپائی ریڈی الیس۔ پامیرس لانگس۔ اور فلکسر کارپائی النیرس (ب) پھیلانے والے اکسٹنسر کارپائی ریڈی الیس لانگس۔ اکسٹنسر کارپائی ریڈی الیس بریوس اور اکسٹنسر کارپائی النیرس (ج) ہٹانے والے یا جانبی جھکانے والے۔ فلکسر کارپائی ریڈی الیس اکسٹنسر کارپائی ریڈی الیس لانگس ایبڈکٹر پالی سس لانگس۔ اور اکسٹنسر پالی سس بریوس (د) قریب لانے والے یا وسطانی جھکانے والے اکسٹنسر کارپائی النیرس اور فلکسر کارپائی النیرس۔

علاوہ ازیں بعض حالتوں میں کل وہ عضلے جن کے وتر جوڑ کے اگلے رخ کا تقاطع کرتے ہیں۔ جھکانا پیدا کرنے میں مدد دیتے ہیں۔ اور وہ عضلے جن کے وتر ظہری سطح کا تقاطع کرتے ہیں۔ پھیلانا پیدا کرنے میں مدد دیتے ہیں

ریڈیو النر مفاصل (radio ulnar joints) دونوں قریبی و بعیدی

ریڈیو النر مفاصل میں ہٹانے اور چھپانے کی حرکات واقع ہوتی ہیں۔ قریبی جوڑ میں ریڈیس کے سر کا وسطانی
202 حصہ النا کی ریڈیل نالچہ میں بیٹھتا ہے۔ بعیدی جوڑ میں النا کا چھوٹا کیپیچولم (capitulum) ریڈیس کے بعیدی سرے کے وسطانی جانب والے النر نالچہ میں آجاتا ہے۔ ان جوڑوں کے متعلق خاص رباط ہیں۔ جو ہڈیوں کو ملائے رکھتے ہیں وہ یہ ہیں:۔ (۱) قریبی ریڈیو النر جوڑ کے واسطے اینولر لگمنٹ اور (۲) بعیدی ریڈیو النر جوڑ کے واسطے (الف) ایک کیسہ اور (ب) آرٹیکولر ڈسک۔

ان کے علاوہ دوسرے رباط ہیں جو پیش بازو کی دونوں ہڈیوں کے جسموں کے درمیان واقع ہیں اور اسی لئے دونوں مفاصل کے لئے مشترک ہیں۔ یعنی آبلیک کارڈ اور انٹر اسیس ممبرین۔

تقطیع۔ آبلیک کارڈ اور انٹر اسیس ممبرین کو واضح کرنے کے لئے پیش بازو کے اگلے اور پچھلے عضلو

CC-0. In Public Domain. Gurukul Kangri Collection, Haridwar

Digitized by Arya Samaj Foundation Chennai and eGangotri

کو بالکل نکال دو۔

ریڈیل اینولر لگمنٹ یہ اینولر لگمنٹ ایک مضبوط ریشوی حلقہ ہے۔ جو ریڈیس
کے سر کو گھیرتا اور اس کو النا کی ریڈیل ناچہ میں قائم رکھتا ہے۔ یہ دائرہ کا $\frac{4}{5}$ حصہ ہے اور اپنے سروں کے
ذریعے النا کے ریڈیل ناچہ کے اگلے اور پچھلے کناروں سے چپکا ہوا ہے۔ یہ قریب کی نسبت بعید
میں کسی قدر تنگ تر ہے۔ اس وجہ سے معمولی حالات میں ریڈیس کے سر کو بعید رُخ میں اس کے اندر
سے نہیں نکال سکتے اور کہنی کی طرف تنگ کھچا ہے اور کہنی کے جوڑ کے کیسہ کے اگلے اور پچھلے حصے اور
ریڈیل کولیٹرل لگمنٹ جو اس کے قریبی کنارے سے چپکے ہوئے ہیں۔ اور اس کو خوب مضبوط بناتے ہیں
اس کا بعیدی کنارہ ریڈیس کی گردن سے زلالی طبقہ کے ایک بڑھاؤ کے ذریعہ چپکا رہتا ہے جو باہر کی 203.
طرف ریشوی بافت کی ایک پتلی تہ سے ڈھکا ہوا ہے۔

بعیدی ریڈیو النر جائنٹ کا کیسہ۔ یہ کیسہ ایسے ڈھیلے ریشوں سے بنا ہے۔
جو ان ہڈیوں کے بعیدی سروں کو قریب رکھنے میں کوئی اثر نہیں رکھ سکتے۔ یہ پیش بازو کی دونوں ہڈیوں
کی اگلی اور پچھلی سطحوں۔ انٹر آسیس کرسٹس (crests) کے بعید ترین حصوں اور آرٹیکولر ڈسک کے
اگلے اور پچھلے کناروں سے چپکا ہوا ہے اس کیسہ کا ایسا حصہ (diverticulum) جو مفصل کے
خطہ سے کچھ فاصلہ قریب رُخ پیش بازو کی ہڈیوں کے درمیان بڑھ آتا ہے (recessus sacciformis) کہلاتا ہے

آرٹیکولر ڈسک۔ بعیدی ریڈیو النر جوڑ میں آرٹیکولر ڈسک صحیح بند استحاد ہے۔ پہلے اس کو
ریڈیو کارپل جوڑ کے سلسلہ میں دیکھ چکے ہیں۔ جہاں یہ ریڈیس کی مفصلی سطح کو وسطانی رُخ بڑھا دیتی
ہے۔ اور النا کے بعیدی سرے اور لیونیٹ اور ٹرائی کویٹرل ہڈیوں کے درمیان واقع ہے۔ یہ ایک سہ گوشی
پائدار قرص ریڈیس کی النر ناچہ کے بعیدی کنارے سے چپکی ہوئی ہے۔ اس قرص کا راس وسطانی جانب
واقع ہے۔ اور اسٹائلائڈ پراسس کی جڑ پر النا کے بعیدی سرے والے نشیب میں جمی ہوئی ہے۔ یہ بعیدی
ریڈیو النر جوڑ اور ریڈیو کارپل جوڑ کے درمیان حائل ہے۔ (تصویر 97)۔

زلالی طبقہ۔ قریبی ریڈیو النر جوڑ کا زلالی طبقہ کہنی کے جوڑ والے طبقہ سے
مسلسل ہے اور بعید رُخ اینولر لگمنٹ کے استرکاری کے لئے بڑھا ہوا ہے۔ اور اس لگمنٹ سے تھوڑا
فاصلہ آگے ریڈیس کی نک پر بڑھ جاتا ہے۔ بعیدی ریڈیو النر جوڑ کا کہفہ اور زلالی طبقہ النا کے سر
اور آرٹیکولر ڈسک کے درمیان بڑھ جاتے ہیں۔ بعض اوقات یہ مفصلی قرص چھدی ہوئی ہوتی ہے۔ ایسی

CC-0. In Public Domain. Gurukul Kangri Collection, Haridwar

Digitized by Arya Samaj Foundation Chennai and eGangotri

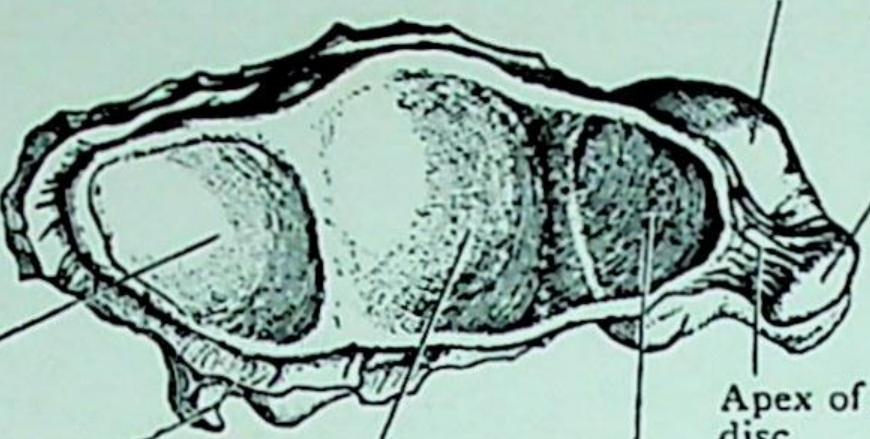

FIG. 95.—Carpal Articular Surfaces of the Radius and of the Articular Disc of the Wrist.

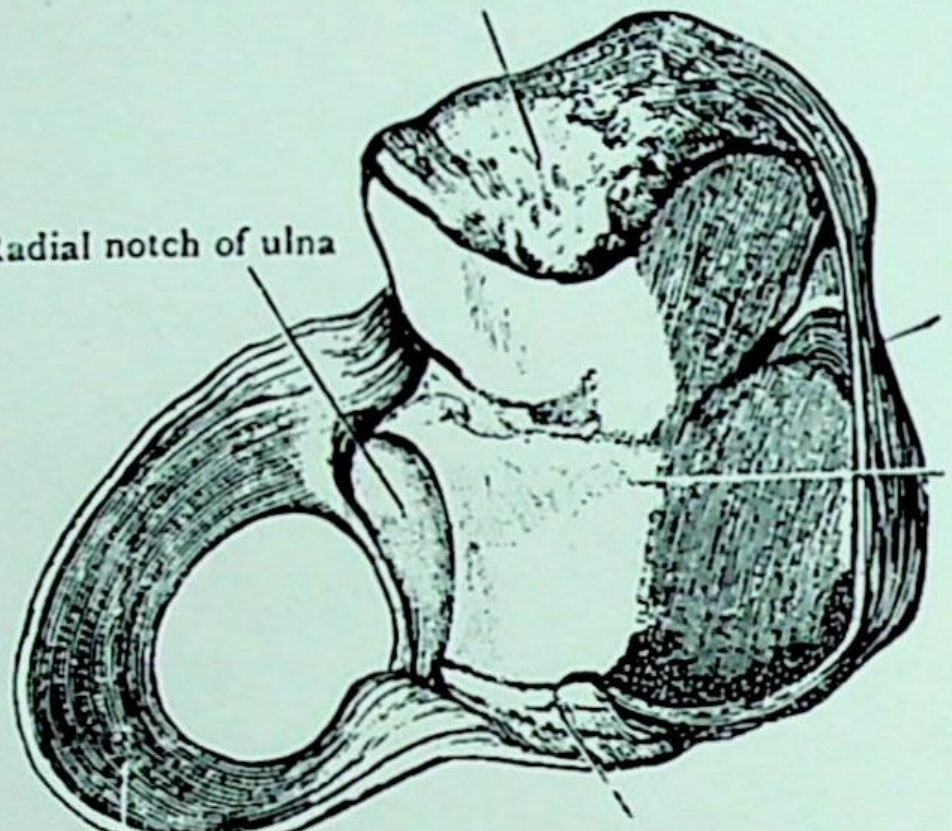

FIG. 96.—Annular Ligament of the Radius.

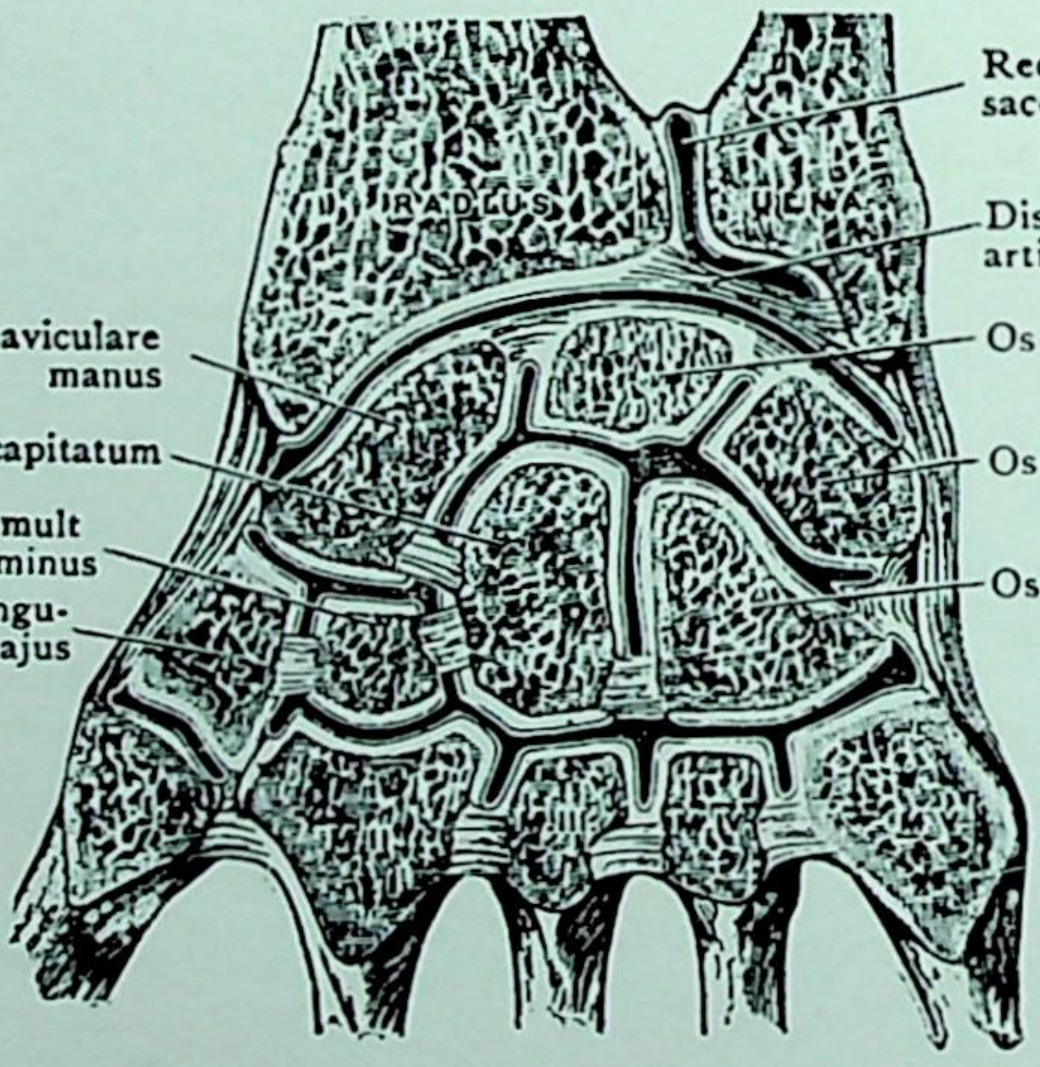

FIG. 97.—Frontal section through Radio-carpal, Carpal, and Carpo-metacarpal and Inter-metacarpal Joints to show Joint, Cavities and Interosseous Ligaments (diagrammatic).

CC-0. In Public Domain. Gurukul Kangri Collection, Haridwar

Digitized by Arya Samaj Foundation Chennai and eGangotri

CC-0. In Public Domain. Gurukul Kangri Collection, Haridwar

Digitized by Arya Samaj Foundation Chennai and eGangotri

صورت میں بعیدی ریڈیو النز جوڑ کے کہفہ اور ریڈیو کارپل جوڑ کے کہفہ میں راہ ہوتی ہے۔

پیش بازو کی انٹر آسیس ممبرین۔ یہ ایک ریشوی جھلی ہے جو پیش بازو کی دونوں ہڈیوں کے درمیانی فصل میں پھیلتی ہے اور ہر ایک کی انٹر آسیس کرسٹ سے چپکی رہتی ہے۔ اس کا قریبی کنارہ ریڈیس کی ٹیوبر اسٹی سے تقریباً ۲۵ ملیمیٹر (ایک انچ) بعید واقع ہے۔ بعید میں بعیدی ریڈیو النز جوڑ کے کیسہ میں پیوست ہو جاتی ہے۔ ریشے جن سے یہ بنی ہے۔ زیادہ تر ریڈیس سے الناکی طرف ترچھے بعیدی اور وسطانی رخ میں جاتے ہیں حالانکہ کئی ڈورے برعکس رخ میں جاتے ہوئے دیکھے جا سکتے ہیں۔ ڈارسل انٹر آسیس عروق اس کے قریبی کنارے سے اوپر پیش بازو کی دونوں ہڈیوں کے درمیان پیچھے کو گزرتی ہیں اور وولر انٹر آسیس آرٹری کی اختتامی شاخ اس کو اس کے بعیدی سرے سے تقریباً دو انچ پرے چھیدتی ہے۔ یہ جھلی دونوں ہڈیوں کو ایسے طور پر باندھتی ہے۔ کہ ریڈیس میں سے ہو کر قریب رخ گزرنے والے صدمات ریڈیس سے الناکی طرف منتقل ہو جاتے ہیں اور یہ پیش بازو کے عضلوں کے لئے آغازی سطح کو وسیع کر دیتی ہے۔ اس کی اگلی سطح سے فلکسر ڈیجیٹورم پروفنڈس اور فلکسر پالی سس لانگس عضلے اٹھتے ہیں اور اس کی پچھلی سطح سے انگوٹھے کے دونوں اکسٹنسر عضلوں ایبڈکٹر پالی سس لانگس اور اکسٹنسر انڈیسس پراپریس کے ریشے شروع ہوتے ہیں۔

آبلیک کارڈ۔ یہ ریشوں کا ایک کمزور بند ہے جو الناکی ٹیوبر اسٹی سے اٹھتا ہے۔ یہ ترچھے بعیدی اور جانبی رخ میں جا کر ریڈیس میں اس کی ٹیوبر اسٹی کے بالکل اس طرف چپک جاتا ہے۔ یہ انٹر آسیس ممبرین کے قریبی کنارے سے ادھر پیش بازو کی ہڈیوں کے درمیان خالی فصل کا تقاطع کرتا ہے۔ یہ کارڈ اکثر نہیں ہوتا۔ اور جب تک قریب کے عضلوں کو دور کرتے نہیں انتہائی احتیاط نہ کی جائے۔ اس کو نقصان پہنچ سکتا ہے۔

ریڈیو النز جوڑ کی حرکتیں۔ ریڈیو النز جوڑوں میں پٹانے اور چتیانے کی حرکتیں واقع ہوتی ہیں۔ جب عضو پوری چت حالت میں ہو تو انگوٹھے کا رخ جانبی طرف ہوتا ہے۔ پیش بازو کی دونوں ہڈیاں متوازی ہوتی ہیں۔ اور ریڈیس الناکے جانبی طرف ہوتی ہے۔ پٹانے کی حرکت میں ریڈیس الناکے پار ڈال دی جاتی ہیں۔ اور اس کا بعیدی کنارہ الناکے اگلے رخ کے پار اور اسکے وسطانی

CC-0. In Public Domain. Gurukul Kangri Collection, Haridwar

Digitized by Arya Samaj Foundation Chennai and eGangotri

جانب آجاتا ہے۔ اس کے بعد ہاتھ ریڈیس کے ساتھ حرکت کرتا ہے۔ اور جب یہ حرکت پوری ہوجاتی ہے تو ہاتھ اور پیش بازو کی پچھلی سطحیں اگلی طرف ہوتی ہیں اور انگوٹھا وسطانی جانب گھوم جاتا ہے۔

تقطیع کار جہاں تک ممکن ہو اپنے زیر مطالعہ عضو میں دونوں ریڈیو النر مفاصل کی اون حرکتوں کی توضیح کرے جن سے یہ نتیجے پیدا ہوتے ہیں۔ ساتھ ہی یہ بھی یاد رکھنا چاہیے کہ اس عضو سے حاصل کردہ نتیجے جس میں یہاں تک تقطیع ہو چکی ہے۔ ضرور مغالطہ دہ ہونگے۔ اس لئے تقطیع کار کو اپنے آپ اور اپنے دوستوں کو موضوع بنا کر ان حرکات کا مطالعہ کرنا چاہیے۔

قریبی ریڈیو النر مفصل کی صورت میں حرکت کافی صاف ہوتی ہے۔ صرف ریڈیس کا سر انیولر لگمنٹ کے اندر گھومتا ہے اور ہیومرس کے بعیدی سرے پر ریڈیس کے سر کے فوویا کے ٹکے 205
رہنے اور حرکت کرنے سے حرکت میں صحت رہتی ہے۔ یہ یاد رکھنا چاہیے۔ کہ ریڈیس کا سر کہنی کے جوڑ کی کل حالتوں میں کیپیچولم پر ٹھیک نہیں بیٹھتا کہنی کے انتہائی پھیلاؤ اور انتہائی جھکاؤ میں صرف جزوی طور پر اس سے ملی رہتی ہے۔ اس لئے کہنی کی آدھی جھکی ہوئی حالت میں ریڈیس کو قریبی ریڈیو النر جائنٹ پر کھلی اور صحیح حرکت کرنے کے لئے نہایت عمدہ قیام مل جاتا ہے۔ (تصاویر 86, 87, 88, 91, 92 98) -

بعیدی ریڈیو النر جوڑ پر ریڈیس کا بعیدی سرا النا کے بعیدی سرے کے گرد گھومتا ہے یہ ہاتھ کو اپنے ساتھ لے جاتا ہے۔ اور ایسے دائرہ کی قوس بناتا ہے جس کا مرکز آرٹیکولر ڈسک کے النا کے بعیدی سرے کے ساتھ ملنے سے مطابقت رکھتا ہے۔ جب یہ حرکت واقع ہوتی ہے۔ تو آرٹیکولر ڈسک ریڈیس کے ساتھ حرکت کرتی ہے۔ اور چتیانے میں النا کے بعیدی سرے پر عقبی رُخ اور پٹیانے میں اگلی سطح کی طرف جاتی ہے۔

لیکن سوال ہو سکتا ہے۔ کہ کیا النا پٹیاؤ اور چتیاؤ میں حرکت کرتی ہے؟ جب کہنی کا جوڑ اپنی آخری حد تک پھیل جاتا ہے۔ تو النا تقریباً غیر متحرک ہوتی ہے۔ لیکن جب پٹیاؤ اور چتیاؤ آدھے جھکے عضو میں ہو۔ تو النا ضرور حرکت کرتی ہے کہنی کے جوڑ پر تھوڑی سی جانبی حرکت ہو سکتی ہے۔ اور پٹیاؤ میں النا کا بعیدی سرا تھوڑا سا عقبی اور جانبی رُخ چلا جاتا ہے۔ اور چتیاؤ میں اس کے مخالف سمت میں۔

عضلے جن کا تعلق پیش بازو کے چتیاؤ سے ہے یہ ہیں :- بائی سپس بریکی آئی بریکیو ریڈی ایلس اور سوپائی نیٹر۔ ان کو انگوٹھے کے لمبے ایبڈکٹر اور لمبے اکسٹنسر سے مدد ملتی ہے۔ بائی سپس بریکی ائی ریڈیس کے ابھار کے پچھلے حصے میں اپنے ہٹنے کے ہونے کی وجہ سے بہت عمدہ مقام میں ہے۔ جہاں

CC-0. In Public Domain. Gurukul Kangri Collection, Haridwar

Digitized by Arya Samaj Foundation Chennai and eGangotri

تک اس کے حیاتی فعل کا تعلق ہے۔ عضلے جو اس عضو کو ہلاتے ہیں یہ ہیں:۔ پروینیٹر ٹیریز۔ پرونیٹر کوارڈریٹس اور کسی حد فلکسر کارپائی ریڈیالیس۔ پرونیٹر ٹیریز ریڈیس کے غایت جانبی حصہ کا دُکھ (؟) اس میں پیوست ہونے کی وجہ سے اپنا ہلاؤ عمل بہت خوبی کے ساتھ کر سکتا ہے۔ طاقت کا غلبہ بائی سپس کے غالب اثر کی وجہ سے سوپائی نیٹر عضلہ کو حاصل ہے۔

تقطیع انیولر لگمنٹ کو کاٹنا چاہیئے۔ اور آرٹیکولر کارٹلیج اور بین عظمی جھلی کو قریبی بعیدی رُخ میں کاٹنا چاہیئے۔ ریڈیس کو جانبی رُخ کھینچنے اور بعیدی ریڈیو الزجائنٹ کے کیسہ کو کھولنے سے آرٹیکولر سطح کی قریبی سطح ظاہر ہو جائے گی اور اس کے تعلق زیادہ واضح طور پر سمجھ میں آئیں گے۔

کارپس کے جوڑ

کارپس میں دو جوڑ مانے جاتے ہیں:۔

(۱) پسی فارم ہڈی کا جوڑ۔

(۲) انٹر کارپل جوڑ۔

پسی فارم جوڑ۔ یہ ہڈی ٹرائیکوٹرل ہڈی کی اگلی سطح سے جڑتی ہے۔ اور اس سے ایک مفصلی کیسہ کے ذریعہ ملی رہتی ہے۔ پسی فارم جوڑ کا کہفہ متصلہ جوڑوں کے کہفوں سے بالکل علیحدہ ہے۔

206 تقطیع کار قبل ازیں دیکھ چکا ہے کہ فلکسر کارپائی النیرس کا وتر پسی فارم ہڈی میں ختم ہوتا ہے اور چونکہ کیسہ اکیلا اس زور کو جو اس عضلہ کی وجہ سے اس جوڑ پر پڑتا ہے برداشت نہیں کر سکتا۔ اس لئے چند زائد بند مہیا ہیں۔ جو پسی فارم ہڈی کو اپنی جگہ خوب قائم رکھتے ہیں۔ یہ پسو ہمیٹ اور پسو میٹا کارپل بند ہیں۔ پہلا پسی فارم کے بعیدی سرے سے ہمیٹ ہڈی کے ہُک تک جاتا ہے۔ اور دوسرا پسی فارم ہڈی کو چوتھی اور پانچویں میٹا کارپل ہڈیوں کے قریبی سروں سے ملاتا ہے۔

انٹر کارپل جوڑ

اس جوڑ میں صرف ایک مفصلی کہفہ ہے۔ لیکن اس میں کارپل ہڈیوں کی قریبی اور بعیدی قطاروں کے درمیانی جوڑ ہی شامل نہیں۔ بلکہ قریبی قطار کی ہڈیوں اور بعیدی قطار کی ہڈیوں کے

CC-0. In Public Domain. Gurukul Kangri Collection, Haridwar

درمیان کے جوڑ بھی شامل ہیں۔ جوڑ کے کہف کا بیشتر حصہ قریبی اور بعیدی قطاروں کے درمیان واقع ہے لیکن اس کے دو بڑھاؤ قریب رُخ آتے ہیں۔ ایک لونیٹ اور نیوی کیولر ہڈیوں کے درمیان اور دوسرا لونیٹ، اور ٹرائی کوئٹرل ہڈیوں کے درمیان اور تین بڑھاؤ بعیدی قطار کی ہڈیوں کے درمیان جاتے ہیں۔ جن سے، 207
آگے جاکر وہ کارپو میٹا کارپل جوڑ کے کہف میں مل جاتے ہیں (تصویر 97)۔

قریبی قطار کی ہڈیاں دو پچھلے دو اگلے اور دو بین عظمی رباطوں کے ذریعے آپس میں جڑی ہوئی ہیں۔ جو لونیٹ ہڈی سے نکل کر ایک طرف نیوی کیولر اور ایک طرف ٹرائی کوئٹرل کو جاتے ہیں۔ دونوں بین عظمی رباط چھوٹے مضبوط ریشوں سے مرکب ہیں جو ہڈیوں کی مقابل سطحوں کے غیر مفصلی حصوں کے درمیان گزرتے ہیں ان کو قریبی رُخ سے فوراً دیکھا جا سکتا ہے۔ جہاں یہ ریڈیو کارپل جوڑ کی بعیدی سطح کو مکمل کرتے ہیں۔

کارپل ہڈیوں کی بعیدی قطار کی ہڈیاں تین پچھلے۔ تین اگلے۔ اور تین بین عظمی رباطوں، کے ذریعہ آپس میں بندھی ہوئی ہیں۔ جو متصل ہڈیوں کے درمیان مستعرض جاتے ہیں کیپی ٹیٹ اور ہیمیٹ، کا درمیانی رباط بہت مضبوط ہوتا ہے۔ لیکن کیپی ٹیٹ ہڈی اور چھوٹی ملٹینگولر ہڈی کے درمیان کا کمزور رہتا ہے اور اکثر نہیں بھی ہوتا۔

فی الحال بعیدی قطار کی ہڈیوں کے درمیانی رباط نگاہ سے پوشیدہ ہیں۔ لیکن انٹر کارپل جائنٹ، کے آڑے حصے کو کھول کر ان کا مطالعہ ہو سکتا ہے۔

انٹر کارپل جائنٹ کا آڑا حصہ کارپل ہڈیوں کی قریبی اور بعیدی قطاروں کے درمیان واقع ہے۔ ہڈیوں کی یہ دو قطاریں آپس میں ایک مفصلی کیسہ کے ذریعہ بندھی ہوئی ہیں۔ جو ہر ایک قطار کی اگلی اور پچھلی سطحوں اور وسطانی اور جانبی کناروں سے چپکا ہوا ہے۔ اس کیسہ کے جانبی اور وسطانی حصوں کو بعض اوقات ٹرانسورس کارپل جائنٹ کے ریڈیل اور النر رباط کہتے ہیں۔ اس کیسہ کے اگلے اور پچھلے حصے ریشوں کے بے شمار بندوں سے مضبوطی پاتے ہیں۔ پچھلی سطح کے بند تعداد اور مضبوطی میں بے قاعدہ ہیں۔ لیکن اگلی سطح والے بند زیادہ نمایاں ہوتے ہیں اور وہ زیادہ تر کیپی ٹیٹ سے اردگرد کی، ہڈیوں کو جاتے ہیں اور لگمنٹم کارپائی ریڈی ایٹم (ligamentum carpi radiatum) بناتے ہیں۔ اس لگمنٹ کے بندوں میں سے ایک بند کیپی ٹیٹ ہڈی سے ریڈیس کی اسٹائلائڈ پراسس کو جاتا ہے۔ اور ریڈیو کارپل جوڑ کے ریڈیل کولیٹرل لگمنٹ میں مل جاتا ہے۔

مفصلی سطحیں۔ قریبی قطار کی ہڈیاں بعیدی قطار کی ہڈیوں سے ایک ایک کر کے اپنی چپٹی سطحوں کے ذریعہ جڑی رہتی ہیں۔ انٹر کارپل جوڑ کے آڑے حصے میں کیپی ٹیٹ ہڈی

Digitized by Arya Samaj Foundation Chennai and eGangotri
CC-0. In Public Domain. Gurukul Kangri Collection, Haridwar

Digitized by Arya Samaj Foundation Chennai and eGangotri

CC-0. In Public Domain. Gurukul Kangri Collection, Haridwar

Digitized by Arya Samaj Foundation Chennai and eGangotri

PLATE XVII

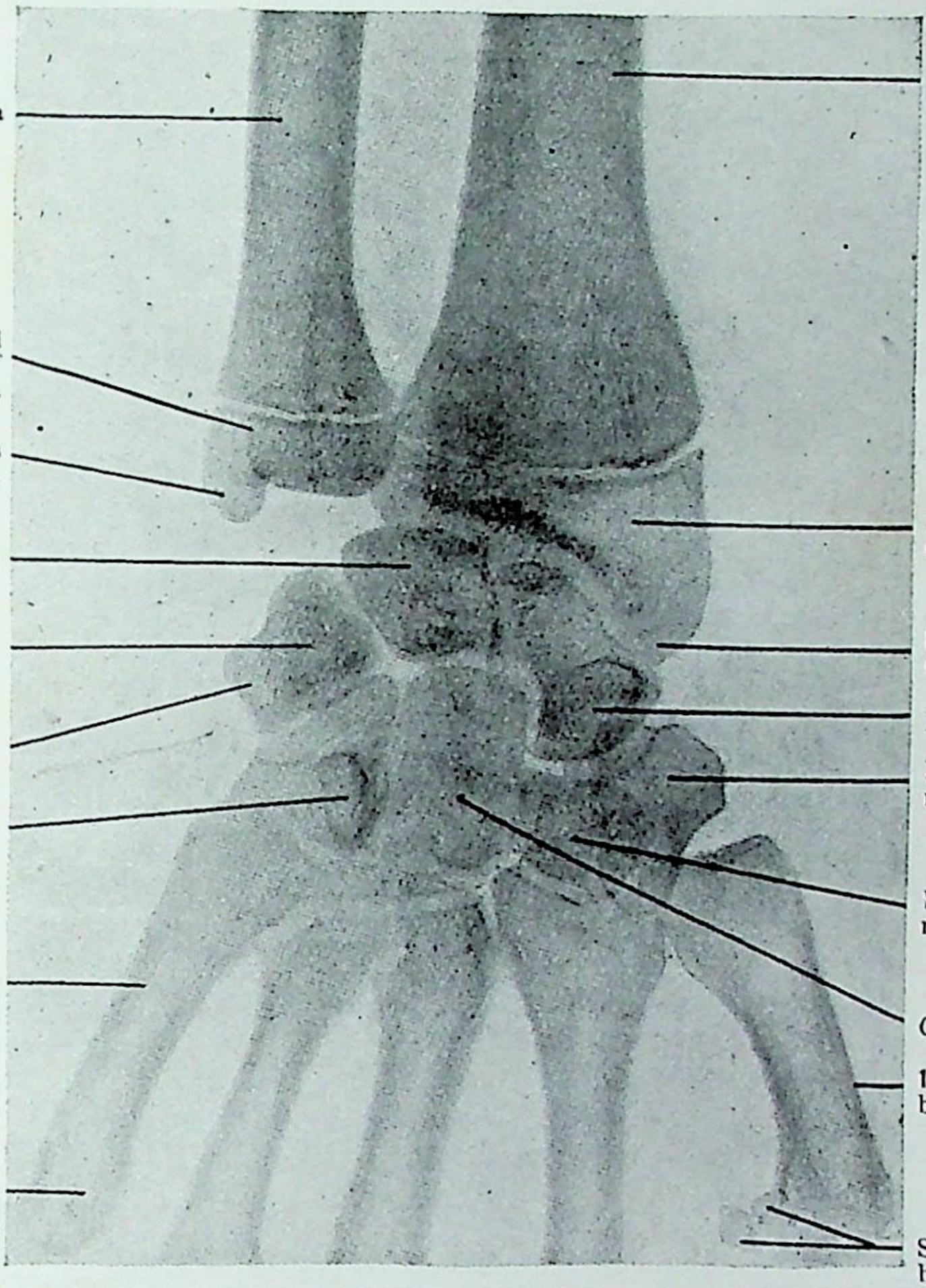

FIG. 98.—Antero-posterior Radiograph of the Wrist of a Person of 19 years.

Note (1) The epiphyseal lines of the radius and ulna.
(2) The difference in level of the styloid process of the ulna as contrasted with the styloid process of the radius.
(3) The overlap of the shadows of adjacent bones.

CC-0. In Public Domain. Gurukul Kangri Collection, Haridwar

Digitized by Arya Samaj Foundation Chennai and eGangotri

208 اور ہمیٹ ہڈی کے قریبی حصے ایک بلند تحدیب بناتے ہیں۔ جو اس تجویف میں بیٹھتی ہے جس کو ٹرائی کوئٹرل اور لونیٹ ہڈیوں کی بعیدی سطحیں اور نیوکیولر ہڈی کی وسطانی سطح کا بعیدی حصہ بناتے ہیں۔ اور نیوکیولر ہڈی کی محدب بعیدی سطح اس جوف میں ٹھیک بیٹھتی ہے جو بڑی اور چھوٹی ٹلینگولر ہڈیوں کی قریبی سطحوں سے بنتا ہے اس لئے اس جوڑ کے آڑے حصے کی دونوں مقابلی سطحیں جانب سے جانب مجوف۔ محدب ہوتی ہیں۔ اور ایک دوسرے کے موافق ہوتی ہیں (تصاویر 98, 97)۔

کارپل جوڑوں کی حرکات۔ ان جوڑوں کی حرکات ریڈیوکارپل جوڑ کی حرکات کی تکمیل کرتی ہیں اور بڑی حد تک پہنچے کی حرکت کی وسعت کو بڑھاتی ہیں۔ ہر ایک قطار کی ہڈیوں میں ایک دوسری کے درمیان پھسلواں اور بہت محدود حرکت ہوتی ہے۔ آڑے انٹر کارپل جوڑ میں اگلی اور پچھلی حرکتیں صرف (جھکاؤ اور پھیلاؤ) ہو سکتی ہیں عضو کے اس حصے میں جوڑوں کی کثرت سے پہنچے کو مضبوطی اور لچک حاصل ہوتی ہے۔

ریڈیوکارپل اور انٹر کارپل جوڑوں کو میڈین۔ السز ریڈیل اور مسکولو کوٹینیس اعصاب ہلاتے ہیں۔

تقطیع۔ اب میٹا کارپل ہڈیوں پر سے بین عظمی عضلوں کو اتارنا چاہئے۔ ساتھ ہی فلکسر وتروں اور لمبرائیکل عضلوں کو انگلیوں سے علیحدہ کر دینا چاہئے لیکن اکسٹنسر وتروں کو میٹا کارپو فیلینجیل اور انٹر فیلینجیل جوڑوں کی پچھلی سطحوں پر اپنے اپنے مقامات پر چھوڑ دیا جائے۔ وہ رباط جو کارپس اور میٹا کارپس کو ملاتے ہیں۔ اور وہ رباط جو وسطانی چار میٹا کارپل ہڈیوں کے قاعدوں کے درمیان گزرتے ہیں۔ صاف اور واضح ہونے چاہئیں۔

انٹر میٹا کارپل جوڑ

انگلیوں کے چار میٹا کارپل ہڈیاں اپنے قاعدوں یا قریبی سروں کے ذریعہ ایک دوسرے سے جڑی رہتی ہیں اور مضبوط رباطوں سے ملی رہتی ہیں۔ انگوٹھے کی میٹا کارپل ہڈی اپنے ہمسایوں سے الگ رہتی ہے اور زیادہ آزاد حرکت رکھتی ہے۔

وہ رباط جو وسطانی چار میٹا کارپل ہڈیوں کو ملاتے ہیں یہ ہیں:۔

۱۔ اگلے اور پچھلے بندوں کا ایک سلسلہ جو مستعرض گزرتے اور ان ہڈیوں کے قاعدوں کو ملاتے ہیں۔

CC-0. In Public Domain. Gurukul Kangri Collection, Haridwar

۳۔ تین مضبوط بین عظمی رباط جو ان ہڈیوں کے قاعدوں کے درمیانی فاصلوں میں واقع ہیں۔

۴۔ سروں کے آڑے رباط۔ جو ہڈیوں کے سروں یعنی بعیدی سروں کو ملاتے ہیں (صفحہ 192) اِن رباط کو بین عظمی عضلوں کی تقطیع میں نکال دیا گیا تھا۔

209 بین عظمی رباط اس وقت دکھائی نہیں دے سکتے۔ مگر ان کا مطالعہ آئندہ ہو سکتا ہے جب میٹا کارپل ہڈیوں کے قاعدوں کو ایک دوسرے سے علیحدہ کیا جائے گا۔

کارپو میٹا کارپل جوڑ

انگوٹھے کی میٹا کارپل ہڈی بڑی ملٹینگولر ہڈی کے ساتھ ایک جوڑ کے ذریعہ جڑتی ہے۔ جو دوسرے کارپو میٹا کارپل جوڑوں سے بالکل الگ ہے۔ اس جوڑ کو ایک مفصلی کیسہ گھیرتا ہے۔ اور اتنا ڈھیلا ہے کہ کافی بڑی حرکت ہو سکتی ہے۔ جوڑ کے پچھلے اور جانبی رخوں پر یہ خاص طور پر دبیز ہوتا ہے۔ اس کا کہفہ قریب کے جوڑوں کے کہفہ سے الگ ہوتا ہے۔

وسطانی چار میٹا کارپل ہڈیاں کارپس کے ساتھ اگلے اور پچھلے رباط اور ایک بین عظمی رباط کے ذریعہ ملی ہوئی ہیں۔

ان میٹا کارپل ہڈیوں میں سے ہر ایک عموماً بجز پانچویں کے دو پچھلے اور ایک اگلا رباط رکھتی ہے۔ پانچویں میٹا کارپل ہڈی کا جوڑ بھی وسطانی جانب رباطی ریشوں سے بند رہتا ہے۔

بین عظمی رباط کیپی ٹیٹ اور ہیمیٹ ہڈیوں کے متصل بعیدی کناروں سے اٹھتا ہے۔ اور تیسری میٹا کارپل ہڈی کے قاعدے کے وسطانی جانب تک جاتا ہے۔

تقطیع۔ بین عظمی رباط کو نمایاں کرنے کے لئے تیسری اور چوتھی میٹا کارپل ہڈیوں کے قاعدوں کو ملانے والے بندوں کو کاٹ دو۔ اور ان پچھلے رباطوں کو کاٹو جو کارپس کی دو وسطانی میٹا کارپل ہڈیوں کو ملاتے ہیں۔ میٹا کارپل ہڈیاں اس طرح سے آزاد ہو کر اگلی طرف بزور جھکائی جا سکتی ہیں۔ اور پھر رباط زیر بحث نمایاں ہو جائیگا

کارپل کارپو میٹا کارپل اور انٹر میٹا کارپل جوڑوں کی زلالی جھلّی۔ بسی فارم

Digitized by Arya Samaj Foundation Chennai and eGangotri

CC-0. In Public Domain. Gurukul Kangri Collection, Haridwar

Digitized by Arya Samaj Foundation Chennai and eGangotri

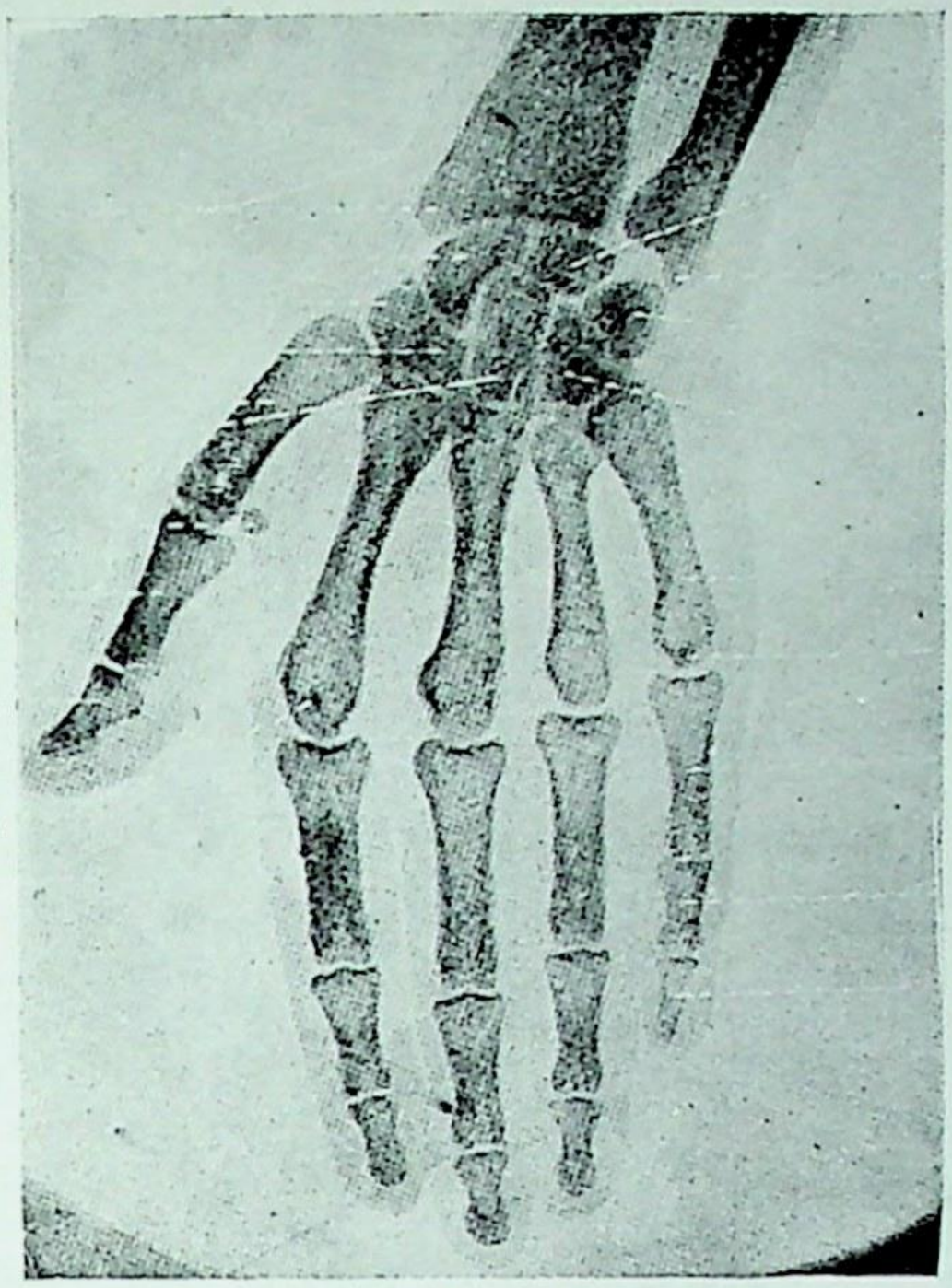

FIG. 99.—Radiograph of the Bones of the Adult Wrist and Hand. (Dr. C. Gouldesbrough).



FIG. 100.—Radiograph of the Wrist and Hand of a Child 5 years old.

Note the epiphyses of the various bones and the absence of any trace of the multangulum majus.

CC-0. In Public Domain. Gurukul Kangri Collection, Haridwar

Digitized by Arya Samaj Foundation Chennai and eGangotri

اور ٹرائیکوئٹرل ہڈیوں کا درمیانی جوڑ۔ اور انگوٹھے کا کارپو میٹا کارپل جوڑ دونوں کا الگ الگ کیسہ ہے اور انٹر کارپل۔ اور قریبی انٹر میٹا کارپل جوڑوں کے رباط باوجودیکہ فرداً فرداً رباط کہلاتے ہیں لیکن سب مل کر ایک اکیلا کیسہ بناتے ہیں جو ایک مسلسل جوڑ کے کہفہ کو گھیرتا ہے۔ کیسہ کا زلالی طبقہ ہڈیوں کے ان کل حصوں کو ڈھانکتا ہے جو اس کیسہ کے اندر ملفوف ہیں۔ اور مفصلی کری سے ڈھکے ہوئے نہیں۔ اور یہ قریبی رخ کارپس کی قریبی قطار کی تینوں ہڈیوں کے درمیان ان بین عظمی رباطوں تک بڑھ آتا ہے جو ان ہڈیوں کو آپس میں ملاتے ہیں۔ یہ ان رباطوں کی بعیدی سطحوں کو ڈھانکتا ہے۔ اور ریڈیو کارپل جوڑ اس کو ان رباطوں سے علیحدہ کرتا ہے۔ یہ کارپس کی بعیدی قطار کی چار ہڈیوں کے درمیان بھی جاتا ہے اور کارپو میٹا کارپل جوڑوں کے رباطوں کی اندرونی سطحوں اور وسطانی چار انٹر میٹا کارپل جوڑوں کے رباطوں کو ڈھانکتا ہے۔ 210

بعض حالتوں میں وہ بین عظمی رباط جو تیسری میٹا کارپل کے قاعدے کو کیپی ٹیٹ اور ہیمیٹ ہڈیوں سے ملاتا ہے ہیمیٹ ہڈی اور وسطانی دو میٹا کارپل ہڈیوں کے درمیانی جوڑ کو علیحدہ کر دیتا ہے۔ اور ہیمیٹ ہڈی اور وسطانی دو میٹا کارپل ہڈیوں کے درمیانی جوڑ کو کارپو میٹا کارپل جوڑ کے ایک الگ قطعہ میں تبدیل کر دیتا ہے۔

تقطیع۔ کارپو میٹا کارپل جوڑوں کی مفصلی سطحوں کو نمایاں کرنے کے لئے میٹا کارپس کو کارپس سے علیحدہ کرنا چاہیئے۔ دوسری قطار کی کارپل ہڈیوں کے درمیانی رباطوں اور نیز وسطانی چار میٹا کارپل ہڈیوں کے رباطوں کو بھی اسی طرح ہڈیوں کے درمیان چاقو چلا کر اور رباطوں کو کاٹ کر نمایاں کر سکتے ہیں۔

مفصلی سطحیں۔ اشاریہ انگلی کی میٹا کارپل ہڈی کا قاعدہ چھوٹی ملٹینگولر ہڈی کے بیٹھنے کے لئے مجوف دکھائی دیگا۔ جانبی طرف یہ بڑی ملٹینگولر ہڈی کے ساتھ بھی جڑتا ہے۔ اور وسطانی جانب کیپی ٹیٹ ہڈی سے تیسری میٹا کارپل کا قاعدہ صرف کیپی ٹیٹ ہڈی سے جڑتا ہے۔ چھوٹی انگلی کی میٹا کارپل ہڈی کا قاعدہ ہیمیٹ ہڈی پر ٹکا ہوتا ہے۔ لیکن کسی قدر کیپی ٹیٹ ہڈی سے جڑتا ہے۔ پانچویں میٹا کارپل ہڈی ہیمیٹ ہڈی سے جڑتی ہے (تصاویر 100, 99, 98, 77, 73)۔

میٹا کارپل ہڈیوں کی حرکات۔ بڑی ملٹینگولر ہڈی اور انگوٹھے کی میٹا کارپل ہڈی کی مقابل کی زین نما سطحیں اس جوڑ پر آزاد حرکت ہونے دیتی ہیں۔ اس لئے انگوٹھے کی میٹا کارپل ہڈی کو یوں حرکت

CC-0. In Public Domain. Gurukul Kangri Collection, Haridwar

Digitized by Arya Samaj Foundation Chennai and eGangotri

دے سکتے ہیں۔ (۱) عقبی جانبی (پھیلاؤ) (۲) اگلے اور وسطانی رخ (جھکاؤ) (۳) وسطانی رُخ اشاریہ انگلی کی طرف ملاو (۴) جانبی رُخ ہٹاؤ (۵) وسطانی رُخ ہتھیلی کے آرپار چھوٹی انگلی کی طرف ملاپ (۶) مذکورہ بالا حرکات کے تحاو سے جب کہ وہ یکے بعد دیگرے واقع ہوں گھماو پیدا ہوتا ہے۔ عضلے جو انگوٹھے پر عمل کرتے ہیں۔ یہ ہیں (۱) دونوں مخصوص پھیلانے والے بریوس اور لانگس اور ایبڈکٹر پالی سس لانگس پھیلاو پیدا کرتے ہیں (۲) فلکسر پالی سس بریوس۔ آپونس پالی سس اور ایڈکٹر پالی سس جھکاؤ اور ملاپ پیدا کرتے ہیں۔ یہ دونوں حرکات خصوصیت میں یکساں ہیں۔ (۳) ایبڈکٹر پالی سس لانگس اور ایبڈکٹر پالی سس بریوس ہٹاؤ پیدا کرتے ہیں۔ (۴) ایبڈکٹر پالی سس اور پہلا ڈارسل انٹر آسیس عضلہ ملاؤ پیدا کرتے ہیں۔

اشاریہ انگلی اور وسطی انگلی کی میٹا کارپل ہڈیوں میں آزادی حرکت کی بہت کم طاقت ہے۔ انگوٹھی کی انگلی کی میٹا کارپل ہڈی اور خاصکر چھوٹی انگلی کی میٹا کارپل ہڈی کارپس سے اتنی کس کر بندھی ہوئی نہیں ہیں جب ہاتھ بند کیا جاتا ہے۔ تو یہ دونوں اگلے رُخ سرکتی ہیں۔ چھوٹی انگلی کی میٹا کارپل ہڈی ایک آپونس 211
(opponens) رکھتی ہے۔ اور اس میں اگلے اور جانبی رُخ انگوٹھے کی جانب مڑنے کی تھوڑی سی طاقت ہے۔

کارپو میٹا کارپل اور انٹر کارپل جوڑوں کو ریڈیل۔ النر اور میڈین اعصاب رسداتے ہیں۔

میٹا کارپو فلنجیل اور انٹر فلنجیل جوڑ

وہ رباط جو میٹا کارپل ہڈیوں کو پوروں سے اور وہ جو قریبی قطاروں کے پوروں کو آپس میں جوڑتے ہیں۔ عملی طور پر خصوصیت میں یکساں ہیں حالانکہ یہ جوڑ مختلف گروہوں سے تعلق رکھتے ہیں۔ ہر ایک جوڑ کے رباط یہ ہیں۔

۱۔ مفصلی کیسہ۔

۲۔ ایکسیری وولر لگمنٹ

۳۔ کولیٹرل لگمنٹس

مفصلی کیسہ۔ مفصلی کیسہ کا ریشوی طبقہ اگلے رخ پر ایکسیری وولر لگمنٹ سے اور پہلوؤں پر کولیٹرل لگمنٹس سے ملا ہوا ہے۔ پچھلے رُخ پر موجود نہیں ہوتا اور وہاں کیسہ کا زلالی طبقہ اکسٹنسر وتریا وتروں سے براہِ راست تعلق رکھتا ہے۔ جو اس جوڑ کا تقاطع کرتے ہیں۔

وولر ایکسیری لگمنٹ یہ رباط ایک مضبوط ریشوی چادر ہے جو جوڑ کی بعیدی ہڈی

CC-0. In Public Domain. Gurukul Kangri Collection, Haridwar

Digitized by Arya Samaj Foundation Chennai and eGangotri

کے قاعدے سے اگلے رُخ کے ساتھ خوب چپکی ہوئی ہے۔ یہ قریب رُخ جوڑ کی قریبی ہڈی کے سر کے اگلے رخ پر پھیلتی ہے۔ اور اس کی گردن سے ڈھیلی چپکی ہوئی ہے۔ اس کے کنارے کولیٹرل لگمنٹس اور انگلی کے ریشوی فلکسر شیتھ سے ملے ہوئے ہیں۔ میٹا کارپو فیلینجیل جوڑوں کے وولر ایکسسری لگمنٹس کی اگلی سطحوں میں فلکسر وتروں کی وجہ سے کھالیاں بن گئی ہیں۔ اور ان رباطوں کو میٹا کارپل ہڈیوں کے سروں کا آڑا رباط ایک دوسرے سے ملاتا ہے۔ دو سیسمائڈ (sesamoid) ہڈیاں انگوٹھے کے میٹا کارپو فیلینجیل جوڑ کے وولر ایکسسری رباطوں میں اکثر پیدا ہو جاتی ہیں۔ اور اکثر سیسمائڈ ہڈیاں دوسرے میٹا کارپو فیلینجیل جوڑوں کے مطابقتی رباطوں میں ملتی ہیں (تصاویر 99 ,98)۔

تقطیع۔ اب اکسٹنسر وتروں کو میٹا کارپو فیلینجیل جوڑوں کی پچھلی سطحوں سے اٹھانا چاہیے۔ اگر یہ کام احتیاط سے کیا جائے تو ہر ایک جوڑ کے کیسہ کا پچھلا حصہ سلامت رہ جاتا ہے۔ یہ حصہ بہت پتلا ہوتا ہے۔ اور عملی طور پر صرف زلالی تہ پر مشتمل ہے۔

212 اکسٹنسر ٹنڈن کی وجہ سے جو حفاظت ہوتی ہے۔ وہ ریشوی تہ کے وجود کو غیر ضروری بنا دیتی ہے۔

میٹا کارپو فیلینجیل جوڑوں کی حرکات ہر ایک میٹا کارپو فیلینجیل جوڑ جس میں پہلے پور کے قریبی سرے کی مجوف سطح میٹا کارپل ہڈی کے گول بعیدی سرے یا سر کے ساتھ جڑتی ہے۔ یہ جوڑ کانڈائلائڈ جوڑ ہیں۔ اس لئے وہ حرکات جو ان پر واقع ہوتی ہیں۔ یہ ہیں:۔ (۱) جھکاؤ (۲) پھیلاؤ (۳) ہٹاؤ (۴) ملاؤ (۵) گھماؤ۔

انگلیوں کو جھکاتے وقت پہلا پور موٹے ایکسسری وولر لگمنٹ کے ساتھ میٹا کارپل ہڈی کے سرے پر آگے کی طرف آتا ہے۔ انٹرآسیس اور لمبرائیکل عضلے اس حرکت کو پیدا کرنے کا خاص ذریعہ ہیں۔ لیکن انگلیوں کے لمبے اور چھوٹے فلکسر عضلے ان کو مدد دیتے ہیں۔

انگلیوں کے پہلے پور جھکاؤ کے وقت پچھلے رخ میٹا کارپل ہڈیوں کے خط کے پار بہت ہی تھوڑی دور لیجائے جا سکتے ہیں۔ اکسٹنسر کمیونس اور اشاریہ اور چھوٹی انگلی کے مخصوص اکسٹنسر عضلے ہی اس عمل میں کام آتے ہیں۔

ایبڈکشن (ہٹاؤ) اور ایڈکشن (ملاؤ) پہلے پور کے ایسے حرکات ہیں جو اس خط سے دور یا اس کی طرف ہوتے ہیں جو بیچ کی انگلی میں سے بعیدی رُخ گزرتا ہے اور یہ حرکتیں انگلیوں کو پھیلاتے اور پھر اکٹھا کرتے وقت دیکھی جاتی ہیں۔ ایبڈکٹر ڈیجیٹائی کوئنٹائی اور ڈارسل انٹرآسیائی عضلے انگلیوں

CC-0. In Public Domain. Gurukul Kangri Collection, Haridwar

Digitized by Arya Samaj Foundation Chennai and eGangotri

کے ہٹانے والے ہیں۔ لیکن وولر انٹر آسیس عضلے چھوٹی۔ انگوٹھی کی اور اشاریہ انگلی کے ملانے والے ہیں۔ بیچ کی انگلی کی صورت میں دوسرے اور تیسرے ڈارسل انٹر آسیس عضلے باری باری ہٹانے والوں اور ملانے والوں کا کام کرتے ہیں۔ ہٹانے اور ملانے کی حرکات کے سلسلہ میں یہ جاننا چاہیئے۔ کہ وہ انگلیوں کی پھیلی ہوئی صورت میں بہت آزاد ہوتی ہیں۔ لیکن انگلیوں کی جھکی ہوئی حالت میں ان کو علیحدہ کرنے کی طاقت محدود ہوتی جاتی ہے یہاں تک کہ ہاتھ کے بند ہونے پر بالکل مفقود ہو جاتی ہے کولیٹرل رباطوں کا معائنہ اس واقعہ کی توجیہ کر دیتا ہے۔ یہ رباط میٹا کارپل ہڈیوں کے پیچھے اتنی دور تک چپکے ہوئے ہیں کہ بہ نسبت انکے اگلے حصوں کے ان کے بعیدی سروں کے بہت زیادہ قریب ہوتے ہیں (Cleland) اسی واسطے جب وہ انگلیوں کی پھیلی ہوئی صورت میں نسبتاً ڈھیلے ہوتے ہیں۔ تو جھکاؤ جتنا زیادہ ہوتا جاتا ہے۔ اتنے ہی زیادہ یہ تنتے جاتے ہیں۔ اور اس طرح سے پہلے پوروں کی جانبی حرکات میں مزاحم ہوتے ہیں

انگوٹھے کا پہلا پور میٹا کارپو فیلنجیل جوڑ پر صرف محدود وسعت حرکت رکھتا ہے۔

بین پوروں کے مابین جوڑوں کے حرکات۔ یہ نرما دگی (hinge) جوڑ ہیں۔ اس لئے صرف جھکانے اور پھیلانے کی حرکتیں ان پر ہو سکتی ہیں۔ انگلیوں کے دوسرے پوروں کو فلکسر سبلائمس جھکاتا ہے اور ناخن والے پوروں کو فلکسر پروفنڈس پوروں کے درمیانی جوڑوں پر پوروں کا پھیلاؤ انگلیوں کے اکسٹنسر عضلوں ہی کی وجہ سے نہیں ہوتا۔ بلکہ انٹر آسی آئی اور لمبر ائیکل عضلوں سے بھی ہوتا ہے۔ جو اکسٹنسر عضلوں کے بڑھاؤں میں ختم ہونے کی وجہ سے جن میں وہ ختم ہیں ساپناپہ عمل کرتے ہیں۔ اس لئے انٹر آسی آئی اور لمبر ائیکل عضلے میٹا کارپو فیلنجیل جوڑوں پر پہلے پوروں کو جھکاتے ہیں۔ اور دوسرے اور ناخن والے پوروں کو پوروں کے درمیانی جوڑوں پر پھیلاتے ہیں۔

انگوٹھے میں فلکسر پالی سس لانگس اور اکسٹنسر پالی سس لانگس پوروں کے درمیانی جوڑ پر عمل کرتے ہیں۔

میٹا کارپو فیلنجیل جوڑ اور پوروں کے درمیانی جوڑوں میں سے بعض کو میڈین اور بعض کو النر نرو رسد آتا ہے۔

CC-0. In Public Domain. Gurukul Kangri Collection, Haridwar

Digitized by Arya Samaj Foundation Chennai and eGangotri

CC-0. In Public Domain. Gurukul Kangri Collection, Haridwar

Digitized by Arya Samaj Foundation Chennai and eGangotri

PLATE XIX

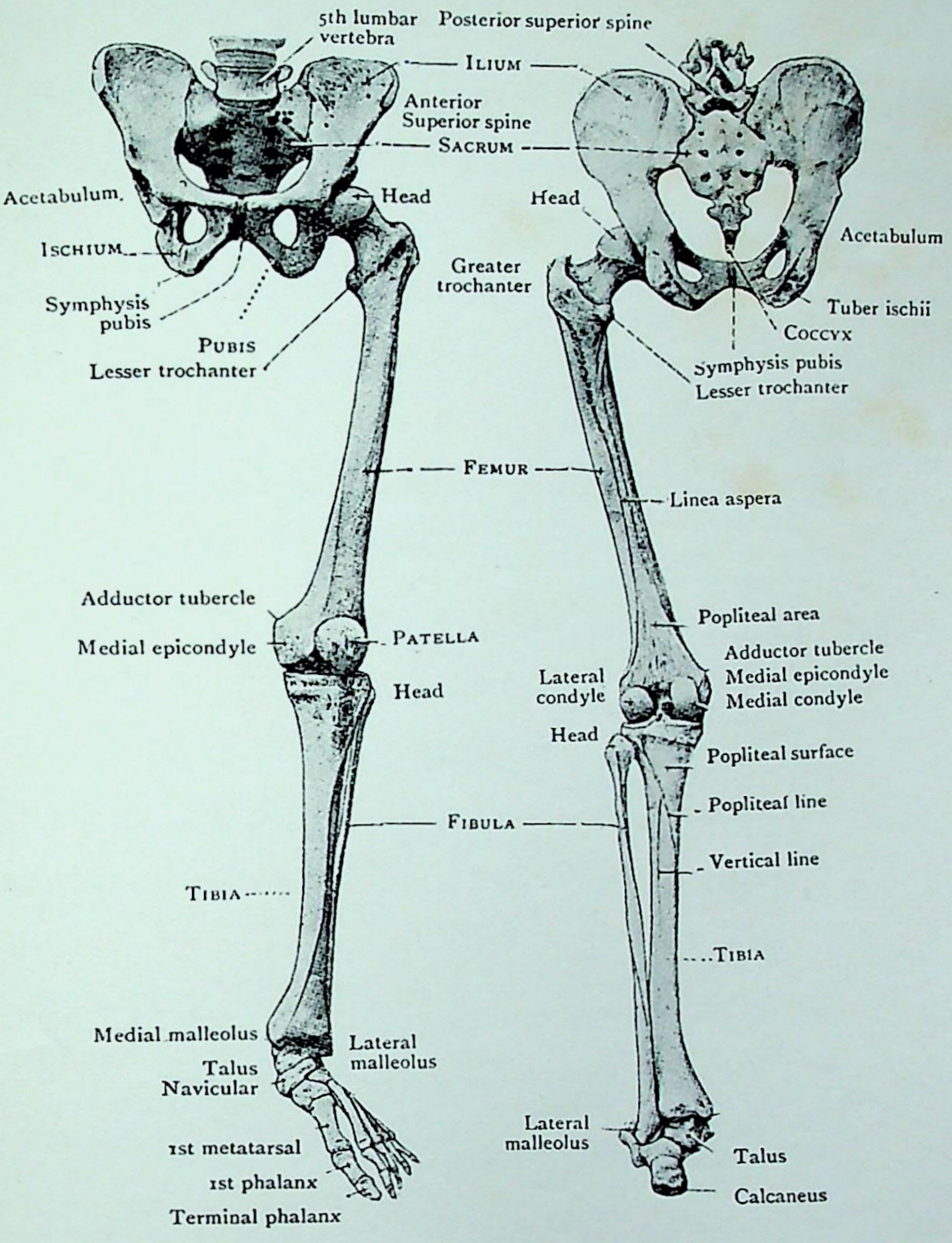

FIG. 101.—Bones of Inferior Extremity.
A. Anterior view.

FIG. 102.—Bones of Inferior Extremity.
B. Posterior view.

CC-0. In Public Domain. Gurukul Kangri Collection, Haridwar

Digitized by Arya Samaj Foundation Chennai and eGangotri

213

زیرین جارحہ (Inferior Extremity)

دیباچہ۔ تقطیع شروع کرنے سے پہلے طالب علم کو تقطیع ہونے والے خطہ کی ہڈیوں اور انکے سطحی نشانات سے واقف ہونا چاہیئے جو ان ساختوں کے مقامات کو ظاہر کرتے ہیں۔ جن کو نمایاں کرنا ہے اس کو ایک عام واقفیت ایک نخاعی عصب کی ساخت اور تقسیم سے بھی ہونی چاہیئے۔

زیرین جارحہ کی ہڈیاں یہ ہیں:

اس کاکسی (os coxae) یا ہپ بون (hip-bone) یعنے کولھے کی ہڈی۔

فیمر (fermur) تھائی بون (thigh bone) یعنے ران کی ہڈی۔

پٹیلا (patella) یانی کیپ (knee cap) یعنے گھٹنے کی چپنی۔

ٹبیا (tibia) اور فبیولا (fibula) جو ٹانگ کی ہڈیاں ہیں۔

سات ٹارسل (tarsal) اور پانچ میٹا ٹارسل (metatarsal) جو پاؤں کی ہڈیاں ہیں۔ اور چودہ فیلنجیز (phalanges) جو پاؤں کی انگلی کی ہڈیاں ہیں اور بجز انگوٹھے کے جس میں صرف دو ہیں۔ ہر ایک انگلی میں تین ہوتی ہیں۔ (تصاویر 103 ,102 ,101)۔

اس کاکسی یا کولھے کی ہڈی ٹرنک کے زیرین حصے میں واقع ہے پیچھے یہ ورٹبرل کالم سے جڑی ہوئی ہے اور آگے وسطی خطہ میں سمفیسس پوبیس (symphysis pubis) پر دوسری طرف کی اپنی ساتھی ہڈی سے ملتی ہے۔ اس کاکسی کا بالائی حصہ الیم (ilium) کہلاتا ہے۔ اس کا بلند ترین حصہ ایک خمدار ریند یعنی الیم کی کرسٹ بناتا ہے۔ جو جسم کے جانب پر آسانی سے ٹٹول میں آتی ہے۔ اور کہنی کے استوار سے تھوڑی سی نیچے واقع ہوتی ہے۔ جب کہ بازو جانب کے ساتھ لگا ہوا لٹکتا ہو۔ الیم کی کرسٹ کا پچھلا سرا الیم کی پوسٹیریر سوپیریر اسپائن ہے۔ اس کرسٹ کا اگلا سرا الیم کا انٹیریر سوپیریر اسپائن کہلاتا ہے۔

اس کاکسی کا زیرین اور پچھلا حصہ اسکیم (ischium) کہلاتا ہے۔ جس پر حالت نشست میں جسم ٹکا رہتا ہے۔ زیرین جارحہ کے پچھلے حصے کی تقطیع کرتے وقت یہ ایک اہم رہنما نشان ثابت ہوتا ہے۔

اس کاکسی کا زیرین اور اگلا حصہ پوبس کہلاتا ہے۔ یہ وسطی ستوی میں سمفیسس پوبس

CC-0. In Public Domain. Gurukul Kangri Collection, Haridwar

Digitized by Arya Samaj Foundation Chennai and eGangotri

پر اپنے دوسری طرف کے اپنے ساتھی کے ساتھ ملتا ہے۔ اور آسانی سے ٹٹولا جا سکتا ہے۔ سمفیسس پیوبس کے بالائی سرے سے ایک مینڈ جس کو پیوبس کی کرسٹ کہتے ہیں۔ جانبی رخ چلکر ایک ابھار میں ختم ہوتی ہے جس کو پیوبک ٹیوبرکل (pubic tubercle) کہتے ہیں۔

ایک مدہم گروہ جو انگوائنل سلکس (inguinal sulcus) کہلاتا ہے۔ پیوبک ٹیوبرکل سے الیم کی اینٹیریر سوپیریر اسپائن تک جاتا ہے۔ یہ دھڑ کے زیرین یا انگوائنل خطے اور ران کے سامنے کے بالائی یا سب انگوائنل خطے کے درمیان مقام مفارقت کو ظاہر کرتا ہے۔ اگر انگوائنل سلکس کے خط کے اوپر دبانے سے لچکدار روک محسوس ہوتی ہے یہ ایک ریشوی بند کی وجہ سے ہے۔ جس کو انگوائنل لگمنٹ (پوپارٹ 214 (Poupart- کہتے ہیں۔ اور جو وسطانی جانب پیوبک ٹیوبرکل سے اور جانبی طرف الیم کی اینٹیریر سوپیریر اسپائن سے جڑا رہتا ہے۔ اب انگلی کو نیچے کی طرف سمفیسس پیوبس کے ساتھ ساتھ اس کے زیرین کنارے تک جو پیوبک آرچ (pubic arch) کے راس پر واقع ہے۔ لیجانا چاہئے پیوبک آرچ کو اس کے راس سے جانبی اور پیچھے کی طرف جاتی ہوئی دیکھو۔ یہ پیوبس اور اسکیم کی ریمائی (rami) سے ہے اور پیچھے یہ ٹیوبر اسکیاڈیکم پر ختم ہوتی ہے جو آس کا کسی کے اسکیم والے حصے کا ابھرا ہوا زیریں سرا ہے پیوبک آرچ ران کے وسطانی جانب کی جس کو میڈیل فیمورل ریجن (medial femoral region) کہتے ہیں بالائی حد بناتی ہے۔

کولہے کے خطے اور گھٹنے کے درمیان ران کا خطہ واقع ہے۔ جو جارحہ زیریں کے آزاد حصے کا قریبی قطعہ ہے۔ ران کی ہڈی کو فیمر (femur) کہتے ہیں۔ یہ قریب رخ آس کا کسی کے جانبی رخ سے اس ہڈی کے تینوں حصوں کے مقام اتصال پر جڑتی ہے۔ اور بعید رخ ٹیبیا سے ملتی ہے۔ جو ٹانگ کی ہڈیوں میں سے ایک ہے۔ اور پٹیلا یعنے گھٹنے کی چپنی سے (تصویر 101)۔

اپنی لمبائی کے بیشتر حصے میں فیمر کولہے اور ران کے عضلوں میں گہری دبی ہوئی ہوتی ہے۔ اور آسانی سے ٹٹولی نہیں جا سکتی۔ لیکن اس کے قریبی سرے کے دو حصے یعنے فیمر کا سر اور بڑا ٹروکینٹر (trochanter) تمیز ہو سکتے ہیں۔ اگر ران کو پھراتے وقت انگوائنل سلکس کے وسط سے نیچے دباؤ ڈالا جائے۔ تو فیمر کا گول سر کولہے کے جوڑ کے کہفہ میں گھومتا ہوا تمیز ہو سکتا ہے۔ فیمر کے قریبی سرے کا اس سے زیادہ آسانی کے ساتھ ٹٹول میں آنے والا حصہ وہ نمایاں ابھار ہے۔ جس کو گریٹر ٹروکینٹر کہتے ہیں یہ الیم کے کرسٹ سے تقریباً ۱۰ سنٹی میٹر (۴ انچ) نیچے پیوبک کرسٹ کے استوا پر واقع ہے اور اس کے بلند ترین نقطہ کا تقاطع اس خطہ سے ہوتا ہے جو الیم کی اینٹیریر سوپیریر اسپائن سے اسکیم کی

CC-0. In Public Domain. Gurukul Kangri Collection, Haridwar

Digitized by Arya Samaj Foundation Chennai and eGangotri

ٹیبیا کی ٹیوبراسٹی کے زیریں سرے تک کھینچا جائے۔ سطح پر گریٹر ٹراکینٹر کا مقام ایک ابھار سے ظاہر ہوتا ہے جو ہڈی کے باہر کو آنے کی وجہ سے ہے۔ اور اس ابھار کے خطے کو ٹراکینٹرک ریجن کہتے ہیں۔ ٹراکینٹرک ریجن اور ایلیم کی کریسٹ کے درمیان کا رقبہ کولہے کا خطہ کہلاتا ہے۔ ٹراکینٹرک ریجن سے دور ران کا جانبی حصہ لیٹرل فیمورل ریجن کہلاتا ہے۔

ران کے اگلے حصے کے بعیدی سرے پر (anterior region of the knee) گھٹنے کا اگلا خطہ ہے اس کے وسط میں پٹیلا واقع ہے۔ پٹیلا کی حدود کو دیکھا اور ٹٹولا جا سکتا ہے جب گھٹنا سیدھا (پھیلایا ہوا) ہو۔ تو ران کے اگلے حصے کے ایکسٹینسر عضلے ڈھیلے ہوتے ہیں۔ اور پٹیلا آزادی سے حرکت کر سکتی ہے۔ اور فیمر کے بعیدی سرے کے اگلے رخ پر واقع ہوتی ہے جب گھٹنا موڑا جاتا ہے۔ تو پٹیلا فیمر کے سامنے سے ہٹ کر اس کی سطح کے سامنے آ جاتی ہے۔ اس وقت فیمر کے بعیدی سرے کے سامنے کی پٹیلا والی سطح جلد کے نیچے ٹٹولی جا سکتی ہے۔ (تصاویر 183, 184, 185) پٹیلا والی سطح دونوں کانڈائلز (condyles) کے ملے ہوئے اگلے حصوں سے بنتی ہے۔ جن سے فیمر کا پھیلا ہوا بعیدی سرا بنتا ہے جانبی کانڈائل فیمر کے جانبی رقبہ کے بعیدی سرے پر واقع ہے۔ یہ آسانی سے ٹٹولا جا سکتا ہے۔ اور اس کی جانبی سطح پر اگلے سرے کی نسبت پچھلے سرے کے زیادہ قریب ایک چھوٹا گول ابھار تمیز ہوتا ہے۔ یہ جانبی ایپی کانڈائل ہے۔ کانڈائل جو میڈیل فیمورل ریجن کے بعیدی سرے پر واقع ہے۔ جانبی کانڈائل سے زیادہ نمایاں ہے اس کے پچھلے سرے کے قریب بڑا گول وسطانی ایپی کانڈائل جو بہت نمایاں معلوم ہوتا ہے میڈیل ایپی کانڈائل سے بالا ہر کانڈائل کے بالائی کنارے پر ایک بہت چھوٹا اور زیادہ مشکل سے ٹٹول میں آنے کے قابل ایک ابھار یعنی ایڈکٹر ٹیوبرکل (adductor tubercle) ہے جس کا یہ نام اس وجہ سے ہے کہ ایک عضلہ کا وتر جس کو ایڈکٹر میگنس کہتے ہیں۔ اس میں چپکا ہوا ہوتا ہے (تصاویر 101, 102)۔

فیمر کے کنڈائلز کے بالکل نیچے ٹیبیا کے کانڈائلز ہیں۔ اور ان سے نیچے آگے کی طرف ٹیبیا کی ٹیوبراسٹی ہے۔ پٹیلا سے ٹیبیا کی ٹیوبراسٹی تک جانے والا ایک دبیز چوڑا بند ہے۔ جس کو لگمنٹم پٹیلی (ligamentum patellæ) کہتے ہیں۔ جو گھٹنے کو آدھا جھکانے پر بہت ہی آسانی سے ٹٹولا جا سکتا ہے۔ فیمر کے جانبی کانڈائل کے پچھلے حصے سے ذرا دور اسی افقی استوا پر جس میں ٹیبیا کی ٹیوبراسٹی ہے۔ فبیولا (fibula) کا سر واقع ہے۔ وہ گول وتر جو ران سے اتر کر اس تک پہنچتا ہے۔ بائی سپس فیمورس (biceps femoris) کا وتر ہے۔

گھٹنے اور ٹخنے کے درمیان ٹانگ کا خطہ واقع ہے۔ اس میں دو ہڈیاں ٹیبیا اور فبیولا ہیں

CC-0. In Public Domain. Gurukul Kangri Collection, Haridwar

Digitized by Arya Samaj Foundation Chennai and eGangotri

ٹیبیازیادہ وسطانی، زیادہ آگے اور دونوں ہڈیوں میں مضبوط تر اور زیادہ جسیم ہے۔ یہ جلد کے عین نیچے واقع ہے۔ اور گھٹنے سے لیکر سارا فاصلہ ٹخنے تک روکتی ہے۔ جہاں یہ ٹخنے کے وسطانی جانب ایک نمایاں ابھار یعنے وسطانی میلیولس (malleolus) میں ختم ہوتی ہے۔ اس کا اگلا کنارہ شین (shin) یا پیش ساق کہلاتا ہے۔ اس کو آسانی کے ساتھ ٹیبیا کی ٹیوبر اسٹی سے میڈیل میلیولس کے اگلے کنارے تک ٹٹول سکتے ہیں۔ ٹیبیا کا قریبی سرا اپنے کانڈائلز کے ذریعہ گھٹنے میں فیمر کے کنڈائلز سے جڑتا 216
ہے۔ اس کا بعیدی سرا ٹخنے میں پاؤں کی ہڈی ٹیلس (talus) کے ساتھ جڑتا ہے۔ ٹیبیا کے خلاف فبیولا کے طول کا بیشتر حصہ گہرا دبا ہوا ہے۔ لیکن اس کا قریبی سرا یعنی سر فبیولا جانبی کانڈائل کے پچھلے حصے کے عین نیچے آسانی سے ٹٹول میں آتا ہے۔ اس کا بعیدی سرا بھی جس کو جانبی میلیولس کہتے ہیں۔ سطحی ہوتا ہے اور ٹخنے کے جانبی رُخ پر ایک نمایاں ابھار بناتا ہے گھٹنے کے جوڑ کی ساخت میں فبیولا کوئی حصہ نہیں لیتی۔ کیونکہ اس کا قریبی سرا صرف ٹیبیا کے جانبی کنڈائل تک پہنچتا ہے جس کے ساتھ یہ جڑتا ہے۔ اس کا بعیدی سرا ٹیبیا کے بعیدی سرے کی جانبی سطح اور ٹیلس کی جانبی سطح سے جڑتا ہے۔ اس لئے یہ ٹخنے کے جوڑ کی ساخت میں حصہ لیتا ہے (تصاویر 101,102,103) ٹخنے کے جوڑ سے نیچے کا خطہ پاؤں کہلاتا ہے۔ اس میں سات ٹارسل (tarsal) ہڈیاں۔ پانچ میٹاٹارسل (metatarsal) ہڈیاں اور چودہ فیلنجیز ہیں۔ ٹارسل ہڈیاں پاؤں کے پچھلے نصف کا پنجر بناتی ہیں۔ میٹاٹارسل ہڈیاں پاؤں کے اگلے نصف میں واقع ہیں۔ یہ وسطانی سے جانبی طرف ایک تا پانچ گنی جاتی ہیں۔ فیلنجیز انگلیوں میں واقع ہیں۔ انگوٹھے میں دو اور ہر انگلی میں تین۔

ٹارسل ہڈیوں میں سے ہر ایک کا ایک نام ہے۔ اس گروہ میں سے بالاترین یعنے ٹیلس (talus) ٹخنے کے جوڑ کی ساخت میں حصہ لیتی ہے۔ جہاں یہ ٹیبیا اور فبیولا کے میلیولائی (malleoli) کے درمیان خانے کے طور پر ٹیبیا کے عین نیچے واقع ہے۔ اس طرح یہ ٹانگ کی دونوں ہڈیوں سے جڑی رہتی ہے اس کا اگلا حصہ یعنے سر ٹیبیا کے نیچے اور جانبی میلیولس کے سامنے ٹٹولا جا سکتا ہے ٹیلس کی زیریں سطح کیلکینیس (calcaneus) پر ٹکی رہتی ہے۔ جو میلیولائی کے پیچھے پچھلے رُخ بڑھ کر ایڑی کا ابھار بناتی ہے۔ وہ مضبوط وتر جو ٹانگ کے پچھلے حصے میں ایڑی کے ابھار تک اترتا ہے۔ ٹنڈو کیلکینیس (tendo calcaneus) کہلاتا ہے۔ ٹیلس کے سامنے پاؤں کے وسطانی حصے میں نیویکولر ہڈی ہوتی ہے۔ اس کی ٹیوبر اسٹی کو جو ایک اہم رہنما نشان ہے۔ وسطانی میلیولس کی نوک کے تقریباً ۲۵ ملیمیٹر (ایک انچ) سامنے ٹٹول سکتے ہیں (تصویر 103)۔

CC-0. In Public Domain. Gurukul Kangri Collection, Haridwar

Digitized by Arya Samaj Foundation Chennai and eGangotri

PLATE XX

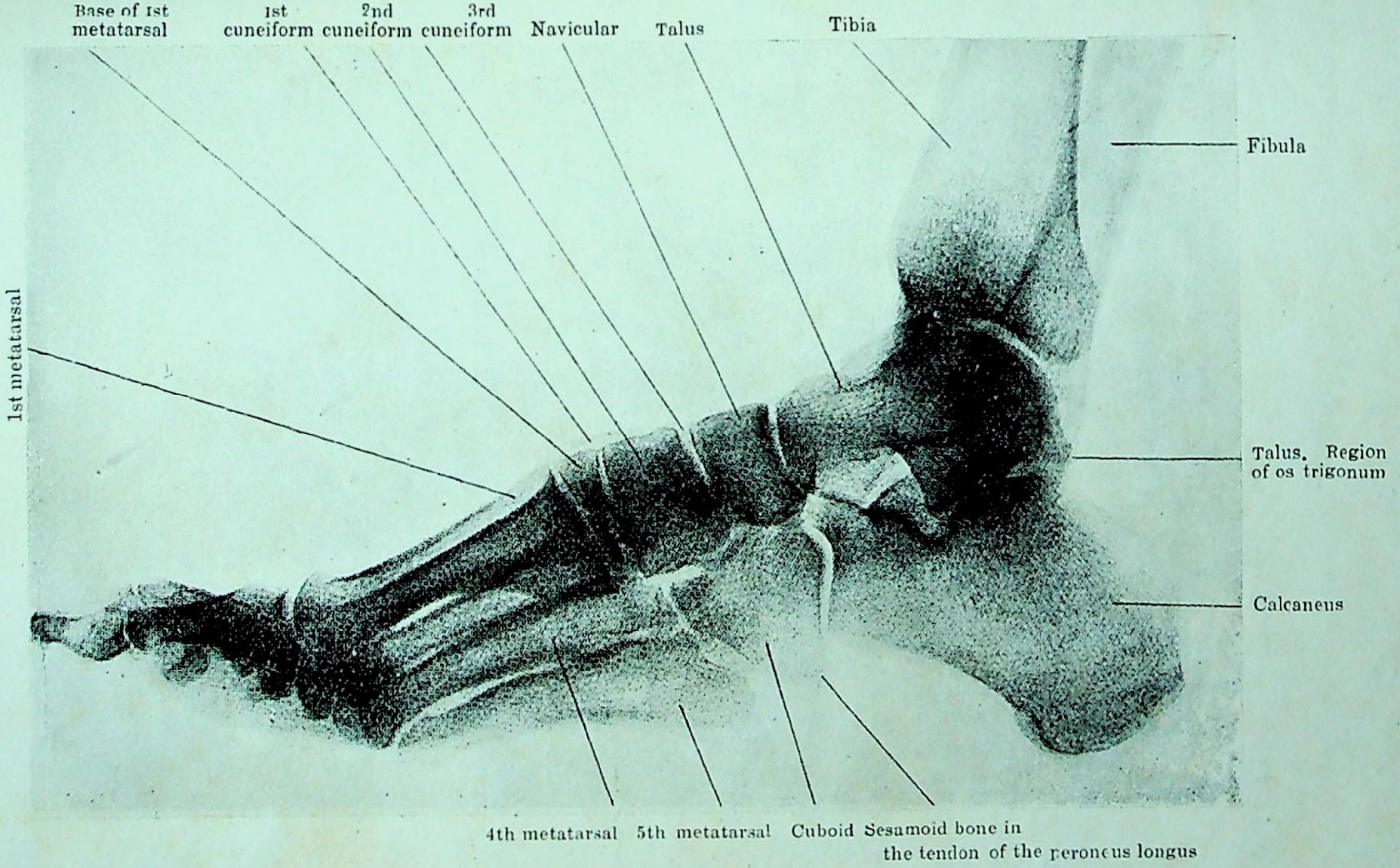

FIG. 103.—Radiograph of the Foot of an adult.
(Major T. Rankine.)

CC-0. In Public Domain. Gurukul Kangri Collection, Haridwar

Digitized by Arya Samaj Foundation Chennai and eGangotri

CC-0. In Public Domain. Gurukul Kangri Collection, Haridwar

Digitized by Arya Samaj Foundation Chennai and eGangotri

نیوبکولر کے سامنے تینوں کیونیفارم ہڈیاں پہلی - دوسری - اور تیسری وسطانی سے جانبی طرف تک واقع ہیں۔ پہلی کو نیوبکولر کی ٹیوبراسٹی کے سامنے ٹٹول سکتے ہیں۔ باقی دو کو پاؤں کی پشت پر دباؤ ڈالکر پہچان سکتے ہیں۔ لیکن غیر تقطیع شدہ پاؤں میں بآسانی نہیں پہچانی جاسکتیں۔ پاؤں کے جانبی کنارے پر کیلکینیس کے سامنے سات ٹارسل ہڈیوں میں سے آخری یعنی کیوبائڈ واقع ہے۔ اس کو ٹٹولنا مشکل ہے۔ لیکن اس سے فوراً آگے یعنی جانبی میلیولس سے ساڑھے سات سنٹیمیٹر آگے پانچویں میٹاٹارسل ہڈی کا نمایاں پچھلا سرا واقع ہے۔ اور کیوبائڈ کی پچھلی سطح اور کیلکینیس کے اگلے سرے کے درمیان کا جوڑ جانبی میلیولس اور پانچویں میٹاٹارسل کے پچھلے سرے کے درمیان ہے (تصویر 103)۔ 217

ساری میٹاٹارسل ہڈیاں پاؤں کی پشت پر سے ٹٹولی جاسکتی ہیں۔ لیکن بڑی یہ پہلی اور پانچویں بہت ہی آسانی کے ساتھ تمیز ہوسکتی ہیں۔ پہلی پاؤں کے وسطانی کنارے میں پہلی کیونیفارم (cuneiform) بڑی انگلی کے پہلے پور کے درمیان واقع ہے۔ دوسری اور تیسری بالترتیب دوسری اور تیسری کیونیفارم اور دوسری اور تیسری انگلیوں کے پہلے پوروں کے درمیان واقع ہیں۔ چوتھی اور پانچویں پیچھے کیوبائڈ ہڈی سے چوتھی اور پانچویں انگلیوں کے پہلے پوروں تک پہنچتی ہیں۔

مندرجہ بالا کل نکات کی توضیح تقطیع کار خود اپنے جسم پر کرسکتا ہے جب وہ اپنے حصے کی تقطیع کرنے کے انتظار میں ہو۔

چونکہ بہت سے طلبا تقطیع کے لکچروں یا مظاہروں میں حصہ لئے بغیر تقطیع کرنا شروع کرتے ہیں۔ تو وہ ان اصطلاحات سے ناواقف ہوتے ہیں۔ جن کا استعمال ان ہدایات میں ضروری ہے جو تقطیع کے متعلق دی جاتی ہیں۔ حسن اتفاق سے بیشتر مستعملہ اصطلاحات ان چیزوں کے متعلق ہیں۔ جو دیکھی اور ٹٹولی جاسکتی ہیں۔ اس لئے وہ آسانی سے سمجھ میں آجاتی ہیں۔ لیکن اسپائنل نروز کو بیان کرتے وقت بعض اصطلاحات ایسی استعمال ہوتی ہیں۔ جو خود بیان نہیں ہیں اور اس لئے یہ ضروری ہے۔ کہ طالب علم کو تقطیع کا اصلی کام شروع کرنے سے پہلے سے واقفیت ہونی چاہئے۔ جو اسپائنل نروز کے سلسلہ میں استعمال ہوتی ہیں۔ مندرجہ ذیل نکات کو یاد رکھنا ضروری ہے:۔ ہر ایک اسپائنل نرو اسپائنل میڈلا (spinal medulla) یعنی اسپائنل کارڈ (spinal cord) سے اگلی اور پچھلی دو جڑوں (roots) کے ذریعے ملا ہوا ہے (۲) ورٹبرل کنال کو چھوڑنے کے لئے انٹرورٹبرل فورمین میں سے گزرتے وقت دونوں جڑیں ملکر ایک عصبی تنا (nerve trunk) بناتی ہیں (۳) یہ عصبی تنا

CC-0. In Public Domain. Gurukul Kangri Collection, Haridwar

Digitized by Arya Samaj Foundation Chennai and eGangotri

انٹرورٹبرل فورمین سے نکلنے کے فوراً بعد ایک پچھلے اور ایک اگلے حصّے (ramus) میں تقسیم ہوتا ہے جن میں کا پچھلا حصہ بجز چند حالتوں کے چھوٹا ہوتا ہے (۴) ہر ایک پچھلا حصّہ ایک وسطانی شاخ اور ایک جانبی شاخ میں بٹتا ہے۔ (۵) ہر ایک اگلا حصّہ ایک شاخ اور ایک اگلی شاخ میں تقسیم ہوتا ہے (تصویر 4 صفحہ 6)

218 ہر ایک اینٹیریر روٹ ان عصبی ریشوں سے بنی ہے۔ جو اسپائنل میڈلا کے عصبی خلیوں سے عضلوں کے ریشوں کو جاتے ہیں اور عضلوں تک موٹر امپلسز کو لے جاتے ہیں۔ ہر ایک پوسٹیریر روٹ میں ایسے عصبی ریشے ہیں جو اس روٹ کی گینگلین کے عصبی خلیوں کو جاتے اور ان سے نکلتے ہیں۔ پوسٹیریر روٹ کے ریشے سنسری امپلسز مثلاً درد۔ حرارت۔ سردی وغیرہ کو لے جاتے ہیں۔ سنسری امپلسز گینگلین کے عصبی خلیوں میں سے گزرتے ہیں اور وہاں سے اسپائنل میڈلا میں چلے جاتے ہیں۔ اس لئے ہر ایک اسپائنل نرو کا تنا موٹر اور سنسری دونوں قسم کے ریشوں سے بنا ہے اور پچھلے اور اگلے حصّوں (rami) میں بھی جن میں یہ تقسیم ہوتا ہے۔ موٹر اور سنسری دونوں طرح کے ریشے ہوتے ہیں۔ ان حصوں کی شاخوں میں موٹر اور سنسری دونوں قسم کے ریشے ہوں۔ یا صرف ایک یا دوسری قسم کے ہوں۔ لیکن بالآخر ان ریشوں کے پچھلے حصّے جو اسپائنل میڈلا میں سے امپلسز کو لاتے ہیں۔ اور وہ جو اسپائنل میڈلا کی طرف امپلسز لے جاتے ہیں۔ ایک دوسرے سے جدا ہو جاتے ہیں۔ ہر ایک عصب میں ایک یا ایک سے زیادہ ریشے ہوتے ہیں۔ اسپائنل میڈلا سے امپلسز لانے والے ریشے موٹر اعصاب بنتے ہیں جو عضلی ریشوں میں ختم ہوتے ہیں۔ لیکن وہ ریشے جو اسپائنل میڈلا کی طرف امپلسز کو لے جاتے ہیں سنسری اعصاب بنتے ہیں۔ اور جلد کی طرف سے امپلسز کو لانے والے اعصاب کو کیوٹینیس نروز کہتے ہیں۔

ران

THIGH

لاش کو تقطیع کے کمرہ میں لانے کے بعد چوتھے روز صبح کو میز پر پشت کے بل ڈال دیا جاتا ہے دو کنڈوں کے ذریعہ پلوس (pelvis) اٹھا ہوتا ہے اور زیریں جوارح پورے پھیلے ہوئے ہوتے ہیں۔ اس حالت میں لاش پانچ روز تک رکھی رہتی ہے اور اس زمانہ میں زیریں جارحہ کی تقطیع کا کام بہت وسیع تقطیع کرنی ہوتی ہے۔ اے (۱) ران کے اگلے خطے کے جسم میں ٹرائیگونم فیمورلی

CC-0. In Public Domain. Gurukul Kangri Collection, Haridwar

Digitized by Arya Samaj Foundation Chennai and eGangotri

Man mohan Lal

Kakkar

Dec. 1953

CC-0. In Public Domain. Gurukul Kangri Collection, Haridwar

Digitized by Arya Samaj Foundation Chennai and eGangotri

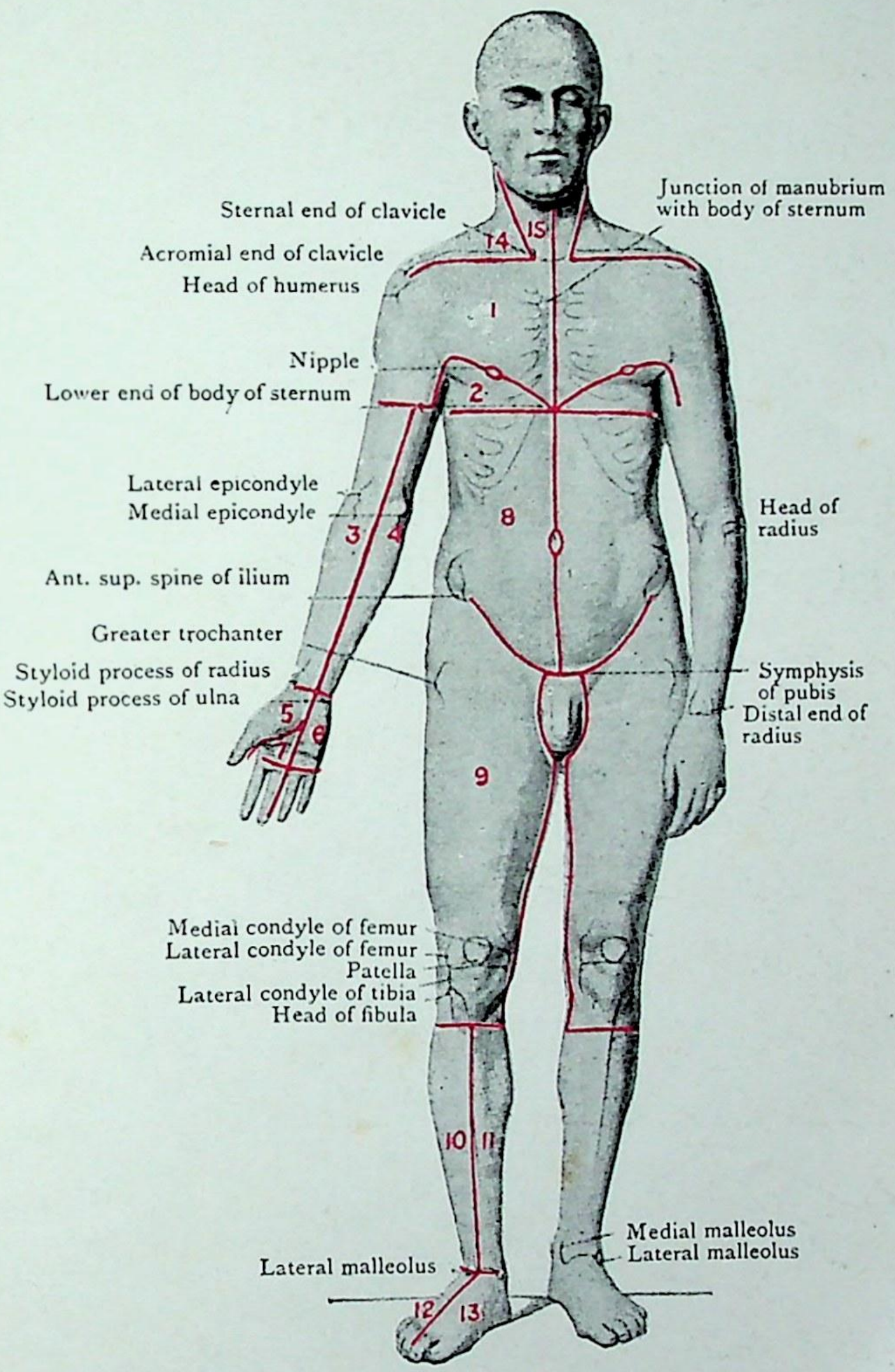

FIG. 104.—Anterior Surface of Body.

CC-0. In Public Domain. Gurukul Kangri Collection, Haridwar

Digitized by Arya Samaj Foundation Chennai and eGangotri

(trigonum femorale) اور اس کے مشمولات شامل ہیں۔ اور (۲) ران کے وسطانی حصے کی جس میں ایڈکٹر کنال (adductor canal) اور اس کے مشمولات شامل ہیں۔ تقطیع کرنی ضروری ہے ایک محدود وقت میں اتنا سارا کام ختم کرنے کے لئے تقطیع کار کو چاہیئے۔ کہ وہ ان پانچ دنوں کو بہترین طور پر بانٹ لے۔ پہلے دن ران کے سارے اگلے اور وسطانی رخوں کی تقطیع ہونی چاہیئے۔ دوسرے اور تیسرے دنوں میں فیمورل ٹرائنگل اور ران کے اگلے خطے کی تقطیع ختم کرلینی چاہیے اور باقی وقت وسطانی خطہ کی تقطیع میں صرف ہونا چاہیئے۔

تشریح سطحی۔ جلد میں ابتدائی شگافوں کا نشان لگانے سے پہلے تقطیع کار کے لئے اگلے
219 وسطانی اور جانبی فیمورل خطوں اور گھٹنے کے اگلے خطے کے نمایاں ترین نشانات کے مقامات کو واضح کرلینا ضروری ہے۔

220 ایک مدھم سی میزاب اگلے خطے کے قریبی سرے پر بطن کے انگوائنل ریجن اور ران کے سب انگوائنل ریجن کے درمیان حد بناتی ہے۔ اس میزاب کے نیچے جو روک محسوس ہوتی ہے۔ وہ لگمنٹم انگوائنیلی (ligamentum inguinale) کی وجہ سے ہے۔ جو لکیر کے جانبی اور بالائی سرے پر اینٹیریر سوپیریر الیک اسپائن اور اس کے زیریں اور وسطانی کنارے پر پیوبک ٹیوبرکل سے جڑا ہوا ہے۔ اینٹیریر سوپیریر الیک اسپائن سے پیچھے کی طرف الیک کرسٹ کو ٹٹول سکتے ہیں۔ پیوبک ٹیوبرکل سے انگلی وسطانی جانب پیوبک کرسٹ کے ساتھ سمفیسس پیوبس کے بالائی سرے تک لیجانی چاہیئے۔ اس کے بعد انگلی کو سمفیسس پیوبس کے اگلے رخ کے ساتھ ساتھ پیوبک آرچ کے راس تک اور وہاں سے نیچے کی جانب اور پیچھے کی جانب پیوبس اور اسکیم کے ریمائی کے ساتھ ساتھ جو میڈیل فیمورل ریجن کی بالائی حد کا پتہ دیتے ہیں۔ ٹیوبر اسکیاڈیکم تک لیجانا چاہیئے۔ الیک کرسٹ کے بلند ترین حصے سے تقریباً دس سنٹی میٹر نیچے اور پیوبک کرسٹ کے استوا پر ٹراکنٹرک ریجن (trochanteric region) ہے جو اس اونچائی سے ظاہر ہوتا ہے جس کا سبب فیمر کے ٹراکنٹرک ریجن سے اوپر اور اس کے اور الیک کرسٹ کے درمیان کولہے کا خطہ ریجیو کاکسی (regio coxae) ہے اور ٹراکنٹرک ریجن سے نیچے لیٹرل فیمورل ریجن ہے۔ ران کے اگلے حصے کے بعیدی سرے پر گھٹنے کا اگلا خطہ ہے۔ گھٹنے کے اگلے حصے کے مرکز میں پٹیلا یا چپنی ہے۔ جس کی حدود بھی اور نیز ٹٹولی جاسکتی ہیں۔ پٹیلا کے بعیدی سرے سے لگمنٹم پٹیلی کا تعاقب ٹبیا کی ٹیوبراسٹی تک کرنا چاہیئے۔

ران کے جانبی خطہ کے بعیدی سرے پر فیمر کے جانبی کانڈائل کی حدود کو بآسانی پہچان

CC-0. In Public Domain. Gurukul Kangri Collection, Haridwar

Digitized by Arya Samaj Foundation Chennai and eGangotri

لیاجاتا ہے۔ اس سے بعید سیدھے خطہ میں ٹبیا کا جانبی کانڈائل ہے۔ اور اس آخرالذکر کے بعید پری اور پچھلے حصے پر فبیولا کا سر ہے۔ وہ وتر جس کو ہم فبیولا کے سر سے قریب رُخ جانبی اور عقبی فیمورل خطوں کے درمیانی حد فاصل کے ساتھ آتا ہوا دیکھ سکتے ہیں۔ بائی سپس فیموریس کا وتر ہے۔ اور فیشیا کا دبیز۔ طولانی بند جو بائی سپس کے وتر کے عین آگے واقع ہے فیشیا لیٹا (lata) کا ایلیوٹبیل ٹریکٹ (iliotibial tract) ہے۔ یہ وہ بند ہے جس کو مردہ کی نسبت زندہ آدمی میں زیادہ آسانی کے ساتھ تمیز کر سکتے ہیں۔

ران کے وسطانی حصہ کے بعیدی سرے پر فیمر کے وسطانی کانڈائل کا خاکہ ہے جس کو ٹٹولنا ضروری ہے۔ اور اس سے عین بعید میں ٹبیا کا وسطانی کانڈائل جلد کے نیچے آسانی سے ٹٹول میں آتا ہے۔ فیمر کے وسطانی کانڈائل کے پیچھے کے وتر مردہ کی نسبت زندہ آدمی میں زیادہ آسانی سے ٹٹول میں آتے ہیں۔ یہ سیمی ٹنڈینوسس (semitendinosus) اور سیمی ممبرینوسس (semimembranosus) عضلوں کے وتر ہیں۔ ایڈکٹر میگنس (adductor magnus) عضلہ کے کم آسانی سے ٹٹول میں آنے والے وتر کو اس مقام پر پہچاننا چاہیے۔ جہاں وہ فیمر کے وسطانی کانڈائل کے قریبی کنارے کے لئے نیچے اترتا ہے۔ 221

تقطیع کار کو یہ نکات نہ صرف لاش پر بلکہ اپنے جسم پر اور نیز اپنے دوستوں کے جسم پر واضح کرنے چاہئیں۔ اور ان کا بار بار معائنہ کرنا چاہیے۔ حتیٰ کہ وہ ان کو دیکھ کر اور چھو کر دونوں طرح سے ان سے بخوبی واقف ہو جائے۔

فیمر کے اگلے اور وسطانی خطے اور گھٹنے کا اگلا خطہ۔ سطحی تشریح۔ اس تقطیع میں ذیل کے حصوں میں کا امتحان شامل ہے:۔

۱۔ اوپری ردا۔
۲۔ بڑی سیفینس وین۔ اور اس کی معاون وریدیں۔
۳۔ سوپرفیشیل ایکسٹرنل پوڈنڈل (pudendal) آرٹری۔
۴۔ سوپرفیشیل ایپی گیسٹرک (epigastric) آرٹری۔
۵۔ سوپرفیشیل سرکم فلیکس ایلیک (circumflex iliac) آرٹری
۶۔ لمفی گلینڈیاں اور عروق۔
۷۔ فاسا اووالیس۔
۸۔ جلدی اعصاب۔

CC-0. In Public Domain. Gurukul Kangri Collection, Haridwar

Digitized by Arya Samaj Foundation Chennai and eGangotri

۹۔ فیشیا فیموریس (ران کی عمقی ردا)۔

۱۰۔ پٹیلا کی ذو جیبیں (bursae)۔

تقطیع۔ جلد کا الٹنا۔ شگاف ۱۔ (۱) اینٹیریر سوپیریر الیک اسپائن سے انگوئنل لگمنٹ کے خط کے ساتھ ساتھ سمفسس پوبس تک۔ (۲) پہلے شگاف کے وسطانی سرے سے نیچے کی جانب اسکروٹم (scrotum) کے کنارے کے ساتھ ساتھ۔ پھر ران کے وسطانی اور پچھلے رخوں کے ملاپ کے ساتھ ساتھ اور گھٹنے کے وسطانی رخ پر سے ٹیبیا کی ٹیوبر اسٹی کے استوا تک۔ (۳) عمودی شگاف کے بعیدی سرے سے آڑے رخ ٹانگ کی اگلی سطح پر سے ہو کر اس کے جانبی کنارے تک۔ اس طرح بنے ہوئے جلد کے جو گوشی پلے (9 تصویر 104) کو تحتی سوپر فیشل فیشیا پر سے احتیاط کے ساتھ اٹھا کر جانبی رخ لوٹ دینا چاہیئے۔ اور گھٹنے کے خطہ میں خاص احتیاط رہنی چاہیے کہ جلدی اعصاب کے پٹیلر پلکسس (patellar plexus) کو ضرر نہ پہنچے۔

جلد میں صاف شگاف دینے کے لئے چاقو کو سطح پر زاویہ قائمہ بناتے ہوئے تھامو۔ اور شگاف کے مقام ابتدا پر اس کی نوک کو جلد میں سے ہوتے ہوئے تحتی نرم اوپری ردا تک پہنچاؤ۔ پھر اس کے پھل کو ۴۵ درجہ کے زاویہ تک جھکاؤ۔ اور اشاریہ انگلی کے ذریعہ پھل کی پشت پر دباؤ ڈالکر اس کو خط شگاف کے ساتھ ساتھ کھینچو۔ جب شگاف کا دوسرا سرا آجائے۔ تو چاقو کو سطح کے ساتھ زاویہ قائمہ پر پھرا کر نکال لو۔

222 جلد کو الٹنے کے لئے پلے کے سہل ترین کونے (موجودہ تقطیع میں بالائی یا زیریں وسطانی زاویے) کو چمٹے سے پکڑو۔ اور چاقو کی دھار کے ذریعہ تحتی نرم چربی سے اس کو علیحدہ کرو۔

جونہی منتخب زاویہ کافی اٹھ آئے۔ چاقو کو رکھ دو اور علیحدہ شدہ زاویہ کو بائیں ہاتھ کے انگوٹھے۔ اور اشاریہ انگلی کے درمیان پکڑ لو۔ اور اس کو خوب کھینچے اور تانے ہوئے چربی سے علیحدہ کرلو۔ پھر چاقو کی دھار کو جلد پر اس کے چربی کے ساتھ ملنے کے مقام پر پلے کے ایک کنارے سے دوسرے کنارے تک چلاؤ۔ اور ہمیشہ چاقو کی دھار جلد کے اوپر چلتی رہے۔ اگر کام ٹھیک طرح سے کیا جائے۔ تو جلد کی چرم نما عمقی سطح چربی سے بالکل معرا ہو جائے گی۔ اور پلے کو الٹتے وقت سطحی اعصاب اور عروق کو جو اس چربی میں واقع ہیں۔ ضرر نہ پہنچیگا۔ جب جلد الٹ چکتی ہے۔ تو اوپری ردا نمایاں ہو جاتی ہے۔

اوپری ردا۔ یہ ردا جسم کی ساری سطح پر پائی جاتی ہے۔ اس کی ساخت مختلف حصوں میں مختلف ہوتی ہے لیکن اسکروٹم کے خطہ کے سوا کل حصوں میں اس میں کم و بیش مقدار زردی چربی کی ہوتی ہے۔

CC-0. In Public Domain. Gurukul Kangri Collection, Haridwar

Digitized by Arya Samaj Foundation Chennai and eGangotri

اور اس مقدار کا کم و بیش ہونا حصّہ زیر بحث ہی پر منحصر نہیں۔ بلکہ موضوع کے عام موٹاپے اور دُبلے پن پر بھی ہوتا
ہے۔ بعض حصّوں مثلاً گردن کے اگلے حصّے اور اس کے متصل سینے کے حصّے میں سرخ رنگ کے عضلی ریشے چربیا
کے عمیق حصّوں میں ملتے ہیں۔ اسکروٹم میں بجائے چربی کے بالکل عضلی ریشے ہی ہوتے ہیں۔ دبیز ٹشو کے ورق
جس کو فائبرس ٹشو کہتے ہیں۔ چربی میں پھیلتے ہیں۔ اور اس کو متعدد ٹکڑوں میں تقسیم کر دیتے ہیں۔ اور اوپری
ردا کے عمیق حصّے میں فائبرس ٹشو زیادہ غالب ہو کر ایک جھلی بناتا ہے۔ جو اوپری ردا کی زیادہ عمیق
یا جھلی نما تہ کہلاتی ہے۔ اوپری ردا میں جلدی عروق اور اعصاب۔ اور بالوں کے فالیکلز (follicles)
کے عمیق حصّے اور جلدی گلٹیاں۔ اور سطحی لمفی گلٹیاں واقع ہیں۔ اوپری ردا کے نیچے ایک زیادہ استوار
جھلی نما تہ یعنے عمیقی ردا واقع ہے۔ جو عضلوں اور عمیقی حصوں کو گھیرتی ہے۔

اس لئے اوپری ردا جلد اور عمیقی ردا کے درمیان واقع ہے۔ اور یہ دونوں کے ساتھ
ریشہ دار ڈوروں کے ذریعہ وابستہ ہے جو چربی میں سے گزرتے ہیں چونکہ یہ جلد اور عمیقی ردا کے درمیان
واقع ہے۔ ایک نرم لچکدار گدی کا کام دیتی ہے جس پر جلد ٹکی رہتی ہے۔ اور جو اپنی لچک کے ذریعہ جلد کو عمیقی
حصّوں پر حرکت کرنے میں مدد کرتی ہے۔ یہ عمیقی حصوں کے کونوں کو گول بناتی ہے۔ اور ایک بستر بناتی ہے
جس میں جلدی عروق اور اعصاب جلد میں داخل ہونے سے پہلے پھیلتے ہیں۔

223 جسم کے بیشتر حصّوں میں اوپری ردا کا ڈھیلا ہونا جلد کو تحتی عمیقی ردا پر آزادی سے حرکت
کرنے میں مدد کرتا ہے۔ لیکن اور مقامات مثلاً ہاتھوں کی ہتھیلیوں اور پاؤں کے تلووں میں جلد کی جنبش محدود
ہو جاتی ہے کیونکہ جلد سے عمیقی ردا تک گزرنے والے پرت بے شمار اور مضبوط ہوتے ہیں۔

اس وقت کھلے ہوئے حصّے میں اوپری ردا کی چربی عموماً بکثرت ہوتی ہے اور یہاں اس کی جھلی
نما عمیقی تہ خوب واضح ہوتی ہے اور خاصکر اس خطہ کے قریبی حصے میں جہاں لمفی گلٹیاں اور سطحی عروق ان
دونوں تہوں کے درمیان واقع ہوتی ہیں۔ علاوہ بریں اس خطہ کے بالاترین حصّے میں اوپری ردا
کی عمیقی جھلی نما تہ عمیقی ردا کے ساتھ انگوائنل لگمنٹ کے خط سے عین آگے عمیقی ردا سے خوب چپکی
رہتی ہے۔ جہاں یہ بطنی دیوار کی اوپری ردا کی مطابقی تہ کے ساتھ مل جاتی ہے۔ یہ نکتہ عملی اہمیت رکھتا
ہے۔ اور اس کو واضح کرنے کے لئے زیرین جارحہ اور بطن کے تقطیع کارندوں کو ایک دوسرے کے ساتھ مل کر کام کرنا
224 چاہیئے۔ بطن کے سامنے کی اوپری ردا کی پوری موٹائی میں ہوتا ہوا ایک آڑا شگاف ایلیم کی اینٹیریر
سوپیریر اسپائن سے جسم کے وسطی خط تک لگانا چاہیئے۔ جب تقسیم شدہ ردا کا زیرین کنارہ اٹھایا جاتا
ہے تو اس کی دو تہیں بآسانی پہچانی جا سکتی ہیں۔ زیادہ عمیقی جھلی نما تہ کو اسکارپا (Scarpa) کی ردا

CC-0. In Public Domain. Gurukul Kangri Collection, Haridwar

Digitized by Arya Samaj Foundation Chennai and eGangotri

کہتے ہیں (تصویر 105)۔ اسکارپا کی ردا کے پیچھے اس کے اور اکسٹرنل آبلیک مسل کے موتیا رنگ کے وتر کے درمیان انگلیاں ڈالو مزاحمت کچھ نہ ہوگی کیونکہ یہ ردا اور یہ وتر تھوڑے سے زود شکن ایریولر ٹشو کے ذریعے ایک دوسرے سے وابستہ ہیں۔ اور انگلیاں نیچے کی طرف انگوائنل لگمنٹ تک جا سکتی ہیں انگوائنل لگمنٹ پر یا اس سے ذرا آگے ران میں ہاتھ کا جانا۔ اسکارپا کی ردا اور ران کی عمقی ردا کے آپس میں مل جانے کی وجہ سے جس کو فیشیا لیٹا (fascia lata) کہتے ہیں رک جاتا ہے اگر انگلیاں وسطانی رخ ان دونوں ردائوں کے خط اتصال کے ساتھ ساتھ بیجائی جائیں۔ تو یہ معلوم ہوگا۔ کہ یہ خط اتصال پوبس کے اگلے خط کے اوپر سے ہوتا ہوا نیچے اترتا ہے۔ اور پوبس اور اسکیم کے ریمائی ایمہ یعنے پرینیم (perineum) کے خط میں پہنچتا ہے۔ جو رانوں کے درمیان کا فاصلہ ہے۔ پرینیم میں پہنچکر اوپری ردا کی عمقی تہ کو اسکارپا کی ردا نہیں کہتے۔ یہاں اس کو کالی (Colle) کی ردا کہتے ہیں۔ اور اس کے تعلقات بہت واضح ہوتے ہیں جن کا مطالعہ بطن کے تقطیع کار کریں گے۔

اگر پیشاب یا دوسرا سیال پرینیم کے اگلے حصے میں بھر جائے تو وسطانی فیمورل خطہ میں نہیں جا سکتا۔ کیونکہ اوپری ردا کی عمقی تہ اسکیم اور پوبس کے ریمائی اور پوبس کے اگلے رخ سے چپکی ہوئی ہے لیکن اوپری ردا کی عمقی تہ اور عمقی ردا کے درمیانی ایریولر ٹشو میں سے ہو کر بطن کی دیوار میں چڑھ سکتا ہے بطن کی دیوار میں پہنچکر یہ اگلے فیمورل خطہ میں نہیں اتر سکتا۔ کیونکہ اوپری ردا کی عمقی تہ اور فیشیا لیٹا انگوائنل لگمنٹ پر یا اس سے تھوڑا فاصلہ دور ملے ہوئے ہیں۔

تقطیع۔ سب انگوائنل اور اگلے فیمورل خطوں کی اوپری ردا کے شمولات کی تقطیع ان تقطیعوں میں دشوار ترین ہے۔ جو زیریں جارحہ کے تقطیع کار کے حصہ میں آتی ہیں اب نمایاں کرنے کے قابل ساختیں یہ ہیں۔ (۱) چار وریدیں۔ گریٹ سیفینس (great saphenous) سوپرفیشل اکسٹرنل پوڈنڈل (pudendal) سوپرفیشل ایپی گیسٹرک (epigastric) اور سوپرفیشل سرکم فلکس ایلیک (circumflex iliac) (۲) تین شریانیں۔ سوپرفیشل اکسٹرنل پوڈنڈل، سوپرفیشل ایپی گیسٹرک اور سوپرفیشل سرکم فلکس ایلیک (۳) سب انگوائنل لمفی غدوں کے قریبی اور بعیدی گروہ اور وہ لمفی عروق جو ان میں داخل ہوتی اور ان سے باہر آتی ہیں قریبی گروہ انگوائنل لگمنٹ کے متوازی واقع ہے۔ بعیدی گروہ گریٹ سیفینس ورید کے قریبی حصے کے دونو جانب
225
واقع ہے (۴) چھ اعصاب۔ ایلیو انگوائنل (ilio-inguinal) لمبو انگوائنل (lumbo-inguinal) ران کا جانبی جلدی عصب ران کا انٹرمیڈیٹ کوٹینیس عصب ران کا میڈیل کوٹینیس عصب اور سیفینس عصب۔ مذکورہ

CC-0. In Public Domain. Gurukul Kangri Collection, Haridwar

پہلے تین اعصاب براہ راست اعصاب کے ایک ضفیرہ سے آتے ہیں جو بطن کے اندر واقع ہے۔ اور جس کو لمبر پلکسس کہتے ہیں اور تین آخر الذکر فیمورل نرو کی شاخیں ہیں۔ جو خود لمبر پلکسس کی ایک شاخ ہے (۵) فاسا اوویلس (fossa ovalis) (۶) پٹیلر (patellar) برسا (۷) ران کی عمقی ردا۔

پہلے گریٹ سیفینس وین کو صاف کرو۔ یہ تقریباً ران کے وسط طول میں اس کے وسطانی کنارے کے قریب آسانی سے مل سکتی ہے۔ اس مقام پر کاٹ کر اس تک پہنچو۔ اور پھر چاقو کی نوک اور دستہ کے ذریعے اس کی دیواروں پر سے ردا کو ہٹاؤ۔ لیکن اس کی معاونوں کو ضرر نہ پہنچے۔ بعید رُخ اس ورید کا تعاقب گھٹنے کے وسطانی جانب کے پچھلے کنارے تک کرو۔ اور قریب رُخ اس مقام کی طرف کرو جو پیوبک ٹیوبرکل (pubic tubercle) سے تقریباً ۴ سنٹیمیٹر نیچے اور جانب کو واقع ہے۔

جب ورید کا قریبی سرا آجائے تو اس کو اوپری ردا کے بستر سے جس میں یہ واقع ہے اٹھاؤ۔ چاقو کا دستہ ورید کے پیچھے ڈالو اور اس کو اوپر کی طرف دھکیلتے جاؤ حتیٰ کہ یہ فیشیالیٹا کے ایک سوراخ میں غائب ہو جائے جس میں سے ہو کر یہ ورید فیمورل وین میں شامل ہونے کیلئے جاتی ہے۔ فیشیالیٹا کے اس سوراخ کو فاسا اوویلس کہتے ہیں۔ عمقی ردا کی اس تہ کو جو فاسا اوویلس کو ڈھانکتی ہے کربری فارم (cribriform) ردا کہتے ہیں۔ اس سوراخ کا مرکز پیوبک ٹیوبرکل سے تقریباً ۳۵۔ ۴ سینٹیمیٹر بعید اور جانبی رُخ واقع ہے اور اس کا بعیدی کنارہ ہمیشہ پہلے بتائے ہوئے طریقہ سے بآسانی واضح کیا جا سکتا ہے۔ فی الحال اس کی باقی حدود کو نمایاں کرنے کی کوشش نہ کرو۔ ان کی تقطیع آئندہ ہوگی۔ ورید کے قریبی حصے کو صاف کرتے وقت زیادہ بعید ہی سب انگوائنل لمفی غدد کی ایک تعداد دکھائی دیگی۔ ان میں سے کچھ ورید کے جانبی طرف اور کچھ وسطانی طرف ہونگے۔ یہ خاکستری یا زردی نما گلابی رنگ کے گول یا بیضوی اجسام ہیں۔ ان کی جسامت بہت بدلتی رہتی ہے۔ بعض ایسے چھوٹے جیسے پن کا سر۔ اور بعض بڑے سیم کے بیج کے برابر۔ تقطیع کار کو ان کے ساتھ ملے ہوئے بہت سے باریک سفید ڈورے ملینگے۔ جو ان غدوں میں داخل ہونے والی یا ان میں سے نکلنے والی لمفی عروق ہیں۔ ان غدوں اور بعض لمفی عروق کو صاف کرو۔ مگر فی الحال ان کو ان کے مقامات سے مت ہٹاؤ۔ اس کے بعد دوسری سطحی دموی عروق کو صاف کرنا شروع کرو۔ یہ ہیں سوپر فیشیل اکسٹرنل پوڈنڈل۔ سوپر فیشیل اپی گیسٹرک اور سوپر فیشیل سرکم فلکس ایلیک وینیز اور آرٹریز۔ وریدوں سے شروع کرو جو بڑی سیفینس ورید میں ختم ہوتی ہیں۔ پیشتر اس کے کہ یہ ورید فاسا اوویلس میں سے گزرے۔ ان وریدوں کا تعاقب ان کے خاتمہ سے ان کے شروعات کی طرف کرو۔ اور ساتھ ہی ہمراہی شریانوں کو صاف کرو۔ جو فیمورل آرٹری کی شاخیں ہیں۔ لیکن سوپر فیشیل لمفی غدوں کو ضرر سے بچاؤ۔ جو تقطیع کرتے وقت نکلتے آتے ہیں۔ ان شریانوں میں دو سوپر فیشیل اکسٹرنل پوڈنڈل اور سوپر فیشیل اپی گیسٹرک فاسا اوویلس میں سے نکلتی ہیں۔ اور سوپر فیشیل سرکم فلکس ایلیک آرٹری عموماً اس فاسا کے جانبی طرف کی عمقی ردا کو چھیدتی ہوئی ملیگی۔ لمفی غدد اپنی مستحکم ساخت اور اپنے خاکستری یا زردی نما گلابی

Digitized by Arya Samaj Foundation Chennai and eGangotri
CC-0. In Public Domain. Gurukul Kangri Collection, Haridwar

Digitized by Arya Samaj Foundation Chennai and eGangotri

CC-0. In Public Domain. Gurukul Kangri Collection, Haridwar

Digitized by Arya Samaj Foundation Chennai and eGangotri

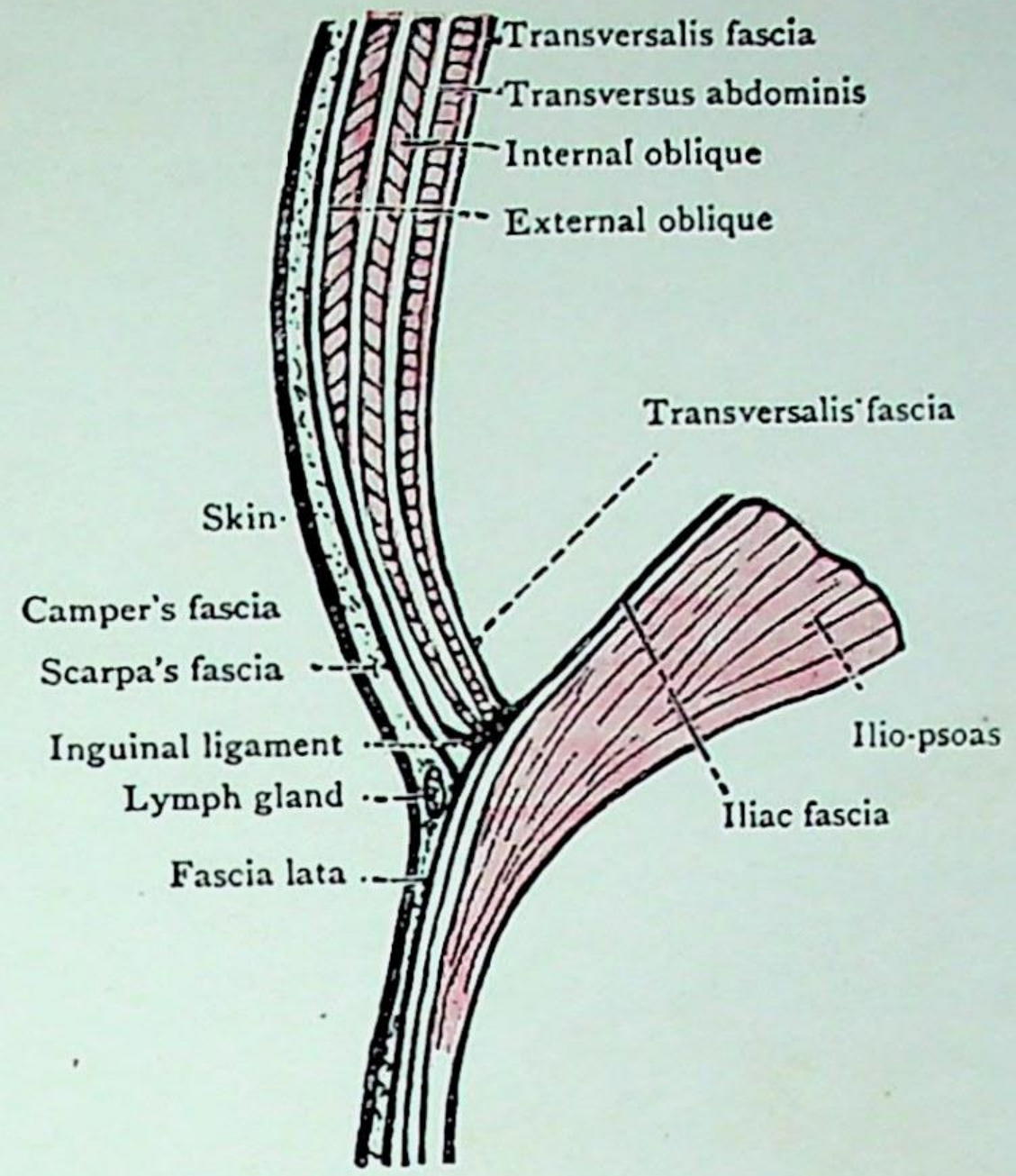

FIG. 105.—Diagram of the Fasciæ and Muscles of the Inguinal and Subinguinal Regions lateral to the Fossa Ovalis.

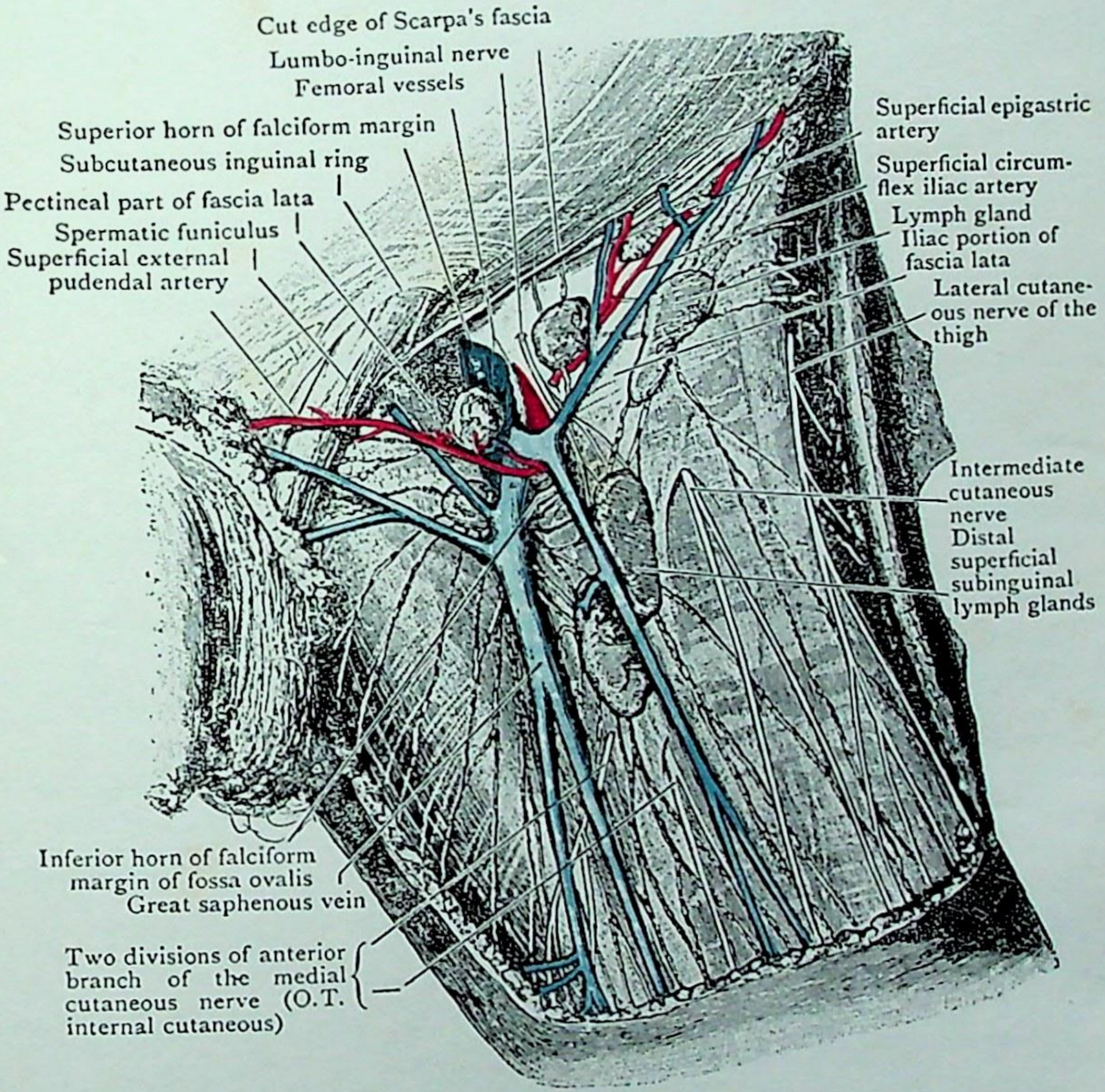

FIG. 106.—Superficial Dissection of the Proximal Part of the Front of the Thigh. The fossa ovalis (O.T. saphenous opening), the superficial lymph glands and vessels of the groin are displayed. The lymph vessels may be recognised by their beaded appearance.

CC-0. In Public Domain. Gurukul Kangri Collection, Haridwar

Digitized by Arya Samaj Foundation Chennai and eGangotri

226

رنگ کے ذریعہ پہچانے جاتے ہیں۔

اگر موضوع مرد ہے۔ تو تقطیع کاٹنے یہ دیکھا ہوگا۔ کہ سوپرفیشیل اکسٹرنل پوڈنڈل عروق پچھلے رخ سمفیسس پوبس کی طرف جاتی ہوئی ایک دبیز ڈوری فیونیکولس اسپرمیٹیکس (funiculus spermaticus) کا سطحی تقاطع کرتی ہیں۔ جو پیوبک ٹیوبرکل کے اوپر بطنی دیوار سے نکلتی ہے۔ اور ران کے بالائی اور وسطانی زاویہ کے سامنے تقاطع کرکے اسکروٹم میں اُتر جاتی ہے۔ عورت میں رحم کا راؤنڈ لگمنٹ (round ligament) جو کم نمایاں اور کم آسانی سے پہچانے کے قابل ہوتا ہے۔ اس مقام پر واقع ہے۔ جو مرد میں اسپرمیٹک کارڈ کے لئے ہے۔ اسپرمیٹک کارڈ کے جانبی کنارے کے بالائی حصے میں الیو انگوائنل نرو کو تلاش کرو۔ جو اسپرمیٹک کارڈ کے ہمراہ بطن سے باہر آتا اور ران کے بالائی اور وسطانی حصے کو شاخیں دیتا ہے۔ (تصویر 107)۔

جب الیو انگوائنل نرو مل جائے تو سب انگوائنل لمف گلینڈس کو صاف کرو۔ جو انگوائنل لگمنٹ کے خط میں واقع ہیں۔ اور ان باریک سفید لمفی عروق کو صاف کرو جو ان میں گھستی اور ان سے باہر آتی ہیں۔ سب انگوائنل لمف گلینڈس کے دو گروہ ہیں۔ ایک قریبی گروہ جو انگوائنل لگمنٹ کے متوازی واقع ہے۔ اور ایک بعیدی گروہ جو ابھی نکل چکا ہے اور بڑی سیفنس وین کے قریبی حصے کے جانبوں پر واقع ہے ان میں سے بہت سے عموماً خاصے بڑے قد کے ہوتے ہیں۔ عموماً یہ اتنے بڑے ضرور ہوتے ہیں۔ کہ زندہ موضوع میں جلد میں سے بآسانی ٹٹولے جا سکتے ہیں جیسا کہ پہلے بیان ہو چکا ہے۔ ان غدول کو تقطیع میں ہم ان کی مضبوط ساخت اور ان کے زردی نما گلابی رنگ سے پہچان لیتے ہیں۔ (تصاویر 105 106)۔

جب لمفی غدود کی جگہ قرار پا جائے۔ اور وہ صاف ہو چکیں تو فاسا اوویلس (تصویر 106) کے جانبی اور بالائی کناروں کی صفائی شروع کرو۔ اس کے زیرین کنارے سے ابتدا کرو۔ جو پہلے نمایاں ہو چکا ہے۔ دیکھو کہ زیرین کنارہ یعنے انفیریر کارنو (inferior cornu) وسطانی جانب گزر کر فیشیا لیٹا کے اس بالائی حصے میں پیوست ہو جاتا ہے۔ جو ران کے سامنے کے وسطانی حصے کے عضلوں کو ڈھانکتا ہے ردا کے اس حصے کو فیشیا لیٹا کا پکٹینیل (pectineal) حصہ کہتے ہیں۔ تاکہ اس کو عمقی ردا کے اس حصے سے تمیز کر سکیں۔ جو فاسا اوویلس کے جانبی رُخ واقع ہے اور فیشیا لیٹا کا الیک حصہ کہلاتا ہے۔

انفیریر کارنو کا جانبی سرا فاسا اوویلس کے فالسی فارم مارجن (falciform margin) میں ملا ہوا ہے۔ جو سپیریر کارنو میں ختم ہونے کے لئے بالائی اور وسطانی جانب مڑتا ہے سپیریر کارنو فاسا کا بالائی کنارہ بن کر وسطانی جانب مڑتا ہے۔ اور پیوبس کے ٹیوبرکل اور لیکونر لگمنٹ (lacunar ligament) سے وابستہ ہے اور یہ رباط انگوائنل لگمنٹ کے وسطانی سرے کا بڑھاؤ ہے۔ فالسی فارم مارجن اور سپیریر کارنو کو واضح کرنے کے لئے

CC-0. In Public Domain. Gurukul Kangri Collection, Haridwar

Digitized by Arya Samaj Foundation Chennai and eGangotri

چاقو کی دھار کا استعمال ضروری ہے۔ کیونکہ یہ دونوں کربری فارم فیشیا سے خوب وابستہ ہوتے ہیں اور یہ فاسا کے اوپر فاسی فارم مارجن اور سپیریر کارنو سے لیکر فیشیا لیٹا کے پکٹینیل حصے تک چھایا رہتا ہے۔ ان شریانوں اور لمفی عروق کو نکال کر جو کربری فارم فیشیا کو چھیدتی ہیں اس ردا کو نکال دو۔ اور اس کے پیچھے فیمورل شیتھ (femoral sheath) کی اگلی دیوار کو نمایاں کرو۔ جو ردا کی ایک تہ ہے اور فیمورل عروق کو گھیرتی ہے۔ چاقو کا دستہ فاسی فارم مارجن اور فیمورل شیتھ کے درمیان ڈالو۔ تاکہ ان کی بے تعلقی ظاہر ہو جائے۔ پھر چاقو کا دستہ فیمورل شیتھ کے وسطانی کنارے کے پیچھے ڈالکر یہ ثابت کرو۔ کہ فیشیا لیٹا کا پکٹینیل حصہ فیمورل شیتھ کے پیچھے سے گزرتا ہے۔

جب فاسا اوولیس کے کناروں کے تعلقات واضح ہو چکیں۔ تو باقی کے سطحی اعصاب کو تلاش کرو۔ فاسا اوولیس کے فاسی فارم مارجن کے قریب لمبو انگوائنل نرو نکالو جو انگوائنل لگمنٹ سے تھوڑی دور ادھر فیشیا لیٹا کو چھیدتا ہے 227
الیم کی اینٹیریر سپیریر اسپائن سے تقریباً ۵ سینٹی میٹر (۲ انچ) دور ران کے جانبی جلدی عصب کی پچھلی شاخ کو نکالو۔ جہاں یہ فیشیا لیٹا کو چھیدتی ہے۔ ۵ سینٹی میٹر اور نیچے کر اسی عصب کی اگلی شاخ کو نکالو۔ جانبی جلدی عصب اور گریٹ سیفینس وین کے تقریباً درمیان میں ران کے انٹرمیڈیٹ کیوٹینیس نرو کو تلاش کرو۔ اور ران کے بعیدی ثلث میں گریٹ سیفینس وین کے اگلے کنارے کے ساتھ ساتھ ران کے میڈیل کیوٹینیس نرو کی اگلی شاخ کو ڈھونڈو۔ لیٹرل۔ انٹرمیڈیٹ اور میڈیل کیوٹینیس نرو کا تعاقب پٹیلا تک کرو۔ جس کے قریب یہ پٹیلر پلکسس میں ملتے ہیں (تصویر 107) گریٹ سیفینس وین کے پیچھے۔ گھٹنے کے قریب میڈیل کیوٹینیس نرو کی پچھلی شاخ کو ڈھونڈو۔ میڈیل فیمورل ریجن کے بعیدی سرے کے قریب گریٹ سیفینس وین کے سامنے سیفینس نرو کی انفرا پٹیلر شاخ کو نکالو۔ اور اس کو پٹیلر پلکسس تک صاف کرو۔ پھر گھٹنے کے وسطانی جانب کے پچھلے کنارے پر۔ گریٹ سیفینس وین کے پیچھے خود سیفینس نرو کو نکالو۔ جہاں یہ عمقی ردا کو چھیدتا ہے۔ (تصویر 163)۔

سوپرفیشیل انگوائنل عروق۔ تین چھوٹی شریانیں۔ مسمی سوپرفیشیل ایپی گیسٹرک۔ سوپرفیشیل اکسٹرنل پوڈنڈل۔ اور سوپرفیشیل سرکم فلکس ایلیک ران کی عمقی ردا کو انگوائنل لگمنٹ سے نیچے چھیدتی ہیں۔ اور لمفی غدود اور سب انگوائنل اور انگوائنل خطوں کی جلد میں پھیلنے کیلئے ایک دوسری سے شعاعی طور پر ہٹتی جاتی ہیں۔ یہ سب کی سب فیمورل آرٹری سے اس کے ران میں داخل ہوتے ہی نکلتی ہیں۔

سوپرفیشیل اکسٹرنل پوڈنڈل آرٹری۔ یہ شریان آگے کے فیشیا کربروزا (fascia cribrosa) میں ہوکر گزرتی ہے۔ جو فاسا اوولیس کے اوپر چھایا ہوا ہے۔ اور اسپرمیٹک کارڈ کے

CC-0. In Public Domain. Gurukul Kangri Collection, Haridwar

Digitized by Arya Samaj Foundation Chennai and eGangotri

سامنے سے وسطانی اور اوپر کے رُخ گزرتی ہے۔ یہ اسکروٹم یا لیبیم میجس (labium majus) کی جلد میں پھیلی ہے۔ (تصویر 106)۔

سوپرفیشیل ایپی گیسٹرک آرٹری۔ یہ آرٹری بھی کریبری فارم فیشیا کو چھیدتی ہے۔ اوپر کے رُخ مڑتی اور انگوائنل لگمنٹ کے تقریباً وسط پر سے گزر کر ران کو چھوڑ دیتی ہے۔ یہ زیادہ تر بطن کے سامنے کی جلد میں پھیلتی ہے۔

سوپرفیشیل ایلیک سرکم فلکس آرٹری۔ یہ شریان فاسا اوویلیس کے فالسی فارم مارجن کے جانبی طرف فیشیا لیٹا کو چھیدتی ہے بہت چھوٹی ہے اور انگوائنل لگمنٹ کے ساتھ ساتھ قریبی اور جانبی رُخ ایلیم کی اینٹیریر سپیریر اسپائن تک جاتی ہے۔ (تصویر 106)۔

وریدیں جو ان شریانوں کے ہمراہ ہوتی ہیں۔ فاسا اوویلیس کی طرف مستدق ہوتی ہیں۔ اور گریٹ سیفینس وین میں اس کے فیشیا کریبروزا کو چھیدنے سے پہلے شامل ہو جاتی ہے۔

228 **لمفی غدے اور عروق**۔ سطحی سب انگوائنل لمفی غدوں کا دو گروہوں میں واقع ہونا اب واضح ہو جائیگا۔ ایک قریبی سب انگوائنل گروہ انگوائنل لگمنٹ کے خط میں اسکارپا کی ردا کے فیشیا لیٹا کے ساتھ ملنے کے مقام سے دور واقع ہے۔ اور ایک بعیدی گروہ جو گریٹ سیفینس وین کے ساتھ ساتھ بعید رُخ میں تھوڑے فاصلہ تک پھیلا ہوا ہے۔ دونوں گروہ وسطانی اور جانبی حصّوں میں تقسیم ہو سکتے ہیں۔

ایسا والنو موضوع ہیں۔ یا اس سے بھی بہتر جلندھری (dropsical) موضوع میں بھی لمفی
229 عروق کی عام ترتیب سمجھی جا سکتی ہے۔ غدوں کے سب انگوائنل گروہ میں زیریں جارحہ کی سطحی لمفی عروق آتی ہیں اور بیرونی تناسلی اعضا۔ پرینیم اور بطنی دیوار کے زیریں حصّے سے بھی لمفی عروق آتی ہیں۔ ان کو افرنٹ (afferent) عروق کہتے ہیں۔ ان کے علاوہ بے شمار اور عروق ان غدوں کو ایک دوسرے سے ملاتی ہیں وہ عروق جو لمف کو غدوں سے باہر لیجاتی ہیں ایفرنٹ (efferent) عروق کہلاتی ہیں۔ ان میں سے بہت سی فاسا اوویلیس میں سے گزرتی ہیں۔ اور بعض فیشیا لیٹا کو چھیدتی ہیں۔ یہ عمیق سب انگوائنل غدوں اور اکسٹرنل ایلیک غدوں میں ملتی ہیں۔ جو فیمورل اور اکسٹرنل ایلیک شریانوں کے قرب میں واقع ہیں (تصاویر 159,160)۔

فاسا اوویلیس (fossa ovalis) یہ ایک سوراخ ہے ران کی عمیق ردا میں جس میں سے گریٹ سیفینس وین فیمورل شیتھ کو چھیدنے سے پہلے گزرتی ہے۔ اور پھر فیمورل وین میں مل جاتی ہے یہ فاسا ران کے سامنے کے بالائی اور وسطانی زاویہ میں واقع ہے۔ اور اس کا مرکز پیوبک ٹیوبرکل (تصویر 106)

CC-0. In Public Domain. Gurukul Kangri Collection, Haridwar

سے تقریباً ۳ سینٹی میٹر جانبی رُخ اور بعید واقع ہے ۔ جانبی رُخ اس کی حد ایک ہلالی شکل کا کنارہ ہے فالسی فارم مارجن (falciform margin) سے بنتی ہے ۔ فالسی فارم مارجن فیشیا لیٹا کے زیادہ جانبی حصّے کا وسطانی کنارہ ہے جو ایلیا کس عضلہ سے سطحی انگوائنل لگمنٹ اور ایلیک کرسٹ کے اگلے حصّے سے چپکنے کی وجہ سے فیشیا لیٹا کا ایلیک حصہ کہلاتا ہے ۔ فالسی فارم مارجن کا قریبی سرا سپیریئر کارنو ہے (تصویر 106) یہ وسطانی رُخ جا کر پیوبک ٹیوبرکل اور لیکونر لگمنٹ سے ملتا اور اس طرح فاسا کی قریبی حد بناتا ہے ۔ فالسی فارم مارجن کا بعیدی سرا بھی وسطانی رُخ مڑ کر انفیریئر کارنو بناتا ہے ۔ جو گریٹ سیفینس وین کے بالائی سرے کے پیچھے واقع ہے ۔ جس کے وسطانی طرف یہ کارنو فیشیا لیٹا کے پکٹینیل حصہ کے ساتھ مل کر ختم ہوتا ہے اس کا یہ نام پکٹینیس عضلہ سے سطحی اوپر کی طرف پیوبس کی پکٹینیل لائن تک جانے کی وجہ سے ہے ۔ (تصاویر 106,113) وہ ڈھنگ جس سے فیشیا لیٹا زیریں جارحہ کے قریبی حصّے کے عضلوں کو ڈھانکتا ہے اور اس کا ایلیک حصہ فیمورل شیتھ کے آگے واقع ہے ۔ اور پکٹینیل حصہ شیتھ کے پیچھے سے گزرتا ہے ۔ اس سیکشن سے نمایاں ہوتا ہے جو تصویر 113 میں دکھایا گیا ہے ۔

فاسا اوویلس کریبری فارم فیشیا یعنی فیشیا لیٹا کی ایک پتلی سے بند ہوتا ہے ۔ جو فالسی فارم مارجن اور دونوں کارنو سے پکٹینیل فیشیا تک جاتی ہے ۔ کریبری فارم فیشیا کو گریٹ سیفینس وین سو پرفیشیل اکسٹرنل پوڈنڈل اور سوپرفیشیل ایپی گیسٹرک شریانیں ۔ اور سب انگوائنل غدود کی ایفرنٹ لمفی عروق زیادہ گہرے سب انگوائنل غدود کو جاتے وقت جو فیمورل شیتھ میں واقع ہیں ۔ چھیدتی ہیں ۔ 230

بڑی سیفینس وین ۔ یہ وریدزیریں جارحہ کی سب سے بڑی سطحی ورید ہے ۔ یہ پاؤں کی پشت پر شروع ہو کر وسطانی میلیولس کے سامنے سے گزرتی ہے اور ٹانگ میں پہلے ٹیبیا کے بعیدی ثُلث کی وسطانی سطح کا تقاطع کرتی اور پھر ٹیبیا کے وسطانی کنارے کے ساتھ ساتھ اوپر کو آتی ہے ۔ موجودہ زیر بحث تقطیع کے خطہ میں ٹیبیا کی ٹیوبراسٹی کے استوا پر داخل ہوتی ہے ۔ گھٹنے کے وسطانی خطے کے پچھلے حصّے میں اوپر کو آتی ہے پھر آگے اور جانب کو مڑتی ہوئی اوپر فاسا اوویلس تک پہنچتی ہے ۔ جہاں یہ فیشیا کریبروزا اور فیمورل شیتھ کو چھید کر فیمورل وین میں ختم ہوتی ہے ۔ ران میں سے گزرتے وقت یہ عمقی رواں میں سے ہو کر عمقی وریدوں کے ساتھ ارتباط کرتی ہے ۔ اور ذیل کی معاون وریدیں اس میں داخل ہوتی ہیں ۔ (۱) لیٹرل فیمورل سرکم فلکس وین ران کے اگلے اور جانبی حصّوں سے (۲) میڈیل فیمورل سرکم فلکس وین جو گھٹنے کی پشت پر شروع ہوتی ہے ۔ جہاں یہ اکثر چھوٹی سیفینس وین کے ساتھ ملتی ہے ۔ میڈیل فیمورل سرکم فلکس وین اوپر کو آتی ہے ۔ ران کے وسطانی پہلو کے گرد گھومتی ہے ۔ اور کولھے اور گھٹنے کے درمیانی بڑی سیفینس وین میں مل جاتی ہے ۔

Digitized by Arya Samaj Foundation Chennai and eGangotri

(۳) اکسٹرنل سوپرفیشیل پوڈنڈل وین۔ (۴) سوپرفیشیل ایپی گیسٹرک وین۔ (۵) سوپرفیشیل سرکم فلکس وین آخرالذکر تین معاون بڑی سیفینس وین ہیں اس کے فاسیا اوولیس میں سے گزرنے کے عین قبل ملتی ہیں گریٹ سیفینس وین میں کئی ویلو ہیں جو خون کے ستون کو حصوں میں تقسیم کر دیتے ہیں اور اس طرح ورید کے بعیدی حصے کی دیواروں پر سے دباؤ کو کم کر دیتے ہیں۔ جلدی اعصاب جو اس تقطیع کے خطہ میں آتے ہیں یہ ہیں:-

- لمبر پلکسس سے
  - الیو انگوائنل نرو۔
  - لمبو انگوائنل نرو۔
  - ران کا جانبی جلدی عصب۔
- فیمورل نرو سے
  - ران کا انٹرمیڈیٹ کوٹینیس نرو۔
  - ران کا میڈیل کوٹینیس نرو۔
  - سیفینس نرو۔

ان کو پہلے ہی نکالا اور صاف کیا جا چکا ہے۔ اب ان کے مقامات اور تقسیم کا زیادہ تفصیل سے مطالعہ کرنا چاہیئے۔

231 **الیو انگوائنل نرو**۔ یہ نرو اسپرمیٹک فیونیکولس سمیت سب کوٹینیس انگوائنل رنگ سے نکلتا ہے اس کی بیشتر شاخیں یا تو اسکروٹم کو جاتی ہیں۔ یا پیبیس کو۔ لیکن بعض ران کے متصل حصے کی جلد میں تقسیم ہوتی ہیں۔

لمبو انگوائنل نرو۔ یہ عصب فیشیا لیٹا کو انگوائنل لگمنٹ سے تھوڑی دیر بعید اور فاسیا اوولیس کے فالسی فارم مارجن کے جانبی طرف چھیدتا ہے۔ یہ ران کے اگلے رخ کے قریبی حصے کی جلد کے ایک محدود رقبے کو رسد اتا ہے۔ تھوڑی سی احتیاط کے ساتھ ایک رابطہ اس عصب اور ران کے انٹرمیڈیٹ کوٹینیس نرو کے درمیان نکالا جا سکتا ہے (تصویر 106)۔

لیٹرل فیمورل نرو۔ ران کا یہ عصب ران کے جانبی حصے کو رسد اتا ہے۔ یہ فیشیا لیٹا کو دو حصے ہو کر چھیدتا ہے۔ ان میں سے ایک یعنی پچھلا حصہ الیم کی اینٹیریر سپیریر اسپائن سے تقریباً دو انچ بعید ظاہر ہوتا ہے۔ اور پچھلے اور بعیدی رخ جاتا ہے۔ اس کے بعض ریشے سرینی خطے (gluteal region)

CC-0. In Public Domain. Gurukul Kangri Collection, Haridwar

Digitized by Arya Samaj Foundation Chennai and eGangotri

کے زیرین حصّے تک نکالے جاسکتے ہیں۔ اگلا حصّہ تقریباً دو انچ زیادہ دُور جاکر نکلتا ہے۔ یہ دونوں میں بڑا اور زیادہ دور تک پھیلتا ہے۔ یہ گھٹنے تک بھی پہنچ سکتا ہے۔ اپنے تقسیم ہونے سے پہلے ران کا جانبی جلدی عصب فیشیا لیٹا کی ایک نمایاں پینڈ میں واقع ہوتا ہے۔ جو الیم کی اینٹیریر سپیریر اسپائن سے عمودی رُخ میں اترتا ہے عصب کو نکالنے کے لئے اس کو پھاڑنا ضروری ہے۔

انٹرمیڈیٹ اور میڈیل کوٹینیس اعصاب فیمورل نرو کے اینٹیریر کوٹینیس اعصاب میں سے ہیں۔ لیکن آسانی اور زیادہ صحیح بیان کی خاطر ان کو مخصوص ناموں سے بیان کرتے ہیں۔

ران کا انٹرمیڈیٹ کوٹینیس نرو۔ فیمورل کی ایک شاخ ہے۔ اور انگوئنل لگمنٹ سے تقریباً تین یا چار انچ پرے وسطی خط میں فیشیا لیٹا کو چھیدتا ہے۔ یہ عموماً دو شاخیں ہوکر نکلتا ہے جو اس ردا کو دو مقامات پر جو ایک دوسرے سے ذرا دُور ہیں چھیدتا ہے۔ دونوں شاخیں بعید رُخ گھٹنے تک جاتی ہیں۔ جس کے وہ وسطانی رُخ پر پہنچتی ہیں۔

ران کا میڈیل کوٹینیس نرو۔ ران کے جانبی جلدی عصب اور انٹرمیڈیٹ کوٹینیس نرو کی طرح فیمورل نرو کی ایک شاخ ہے۔ دو حِصّوں اگلے اور پچھلے میں تقسیم ہوتا ہے جو عمیقی ردا کو ران کے وسطانی رُخ پر اور ایک دوسرے سے کچھ فاصلہ دُور چھیدتے ہیں۔ اگلا حصّہ بڑی سیفنیس وین سے اگے ران کے بعیدی ثلث میں فیشیا لیٹا میں سے نکلتا ہے۔ یہ گھٹنے کی طرف اترتا ہے۔ اور اس کی انتہائی شاخیں پٹیلا کے اگلے رُخ کی طرف اگلے اور جانبی رخ مڑتی ہیں۔ پچھلا حصّہ بڑی سیفنیس وین کے پیچھے گھٹنے کے وسطانی رُخ کی سطح پر پہنچتا ہے۔ اور ٹانگ کے قریبی حصّے کے وسطانی رُخ پر جلد کو رسد انے کے لئے بعیدی رُخ بڑھتا ہے۔ لیکن میڈیل کوٹینیس نرو کے اصلی تنے کی تقسیم سے پہلے اس کی چند شاخیں فیشیا لیٹا میں سے ہوکر ران کے وسطانی رُخ کے قریبی حصّے پر جلد میں جاتی ہیں۔ یہ بڑی سیفنیس وین کے ساتھ برابر نمودار ہوتی رہیں۔ 232

سیفنیس نرو۔ (saphenus nerve) یہ عصب گھٹنے کے وسطانی پہلو پر سارٹوریس (sartorius) اور گریسی لس (gracilis) عضلوں کے وتروں کی درمیانی ردا کو چھید کر جلدی ہوتا ہے اس کے لئے آرٹیریا جینو سپریما (arteria genu suprema) کی سیفنیس شاخ رہنما ہوتی ہے جو اس کے ساتھ ساتھ نیچے کو جاتی ہے۔ یہ بڑی سیفنیس وین کے ہمراہ کے ساتھ ساتھ ٹانگ میں چلی جاتی ہے۔ ردا کو چھیدنے سے پہلے اس میں سے انفرا پٹیلر (infra-patellar) شاخ نکلتی ہے۔

CC-0. In Public Domain. Gurukul Kangri Collection, Haridwar

Digitized by Arya Samaj Foundation Chennai and eGangotri

CC-0. In Public Domain. Gurukul Kangri Collection, Haridwar

Digitized by Arya Samaj Foundation Chennai and eGangotri

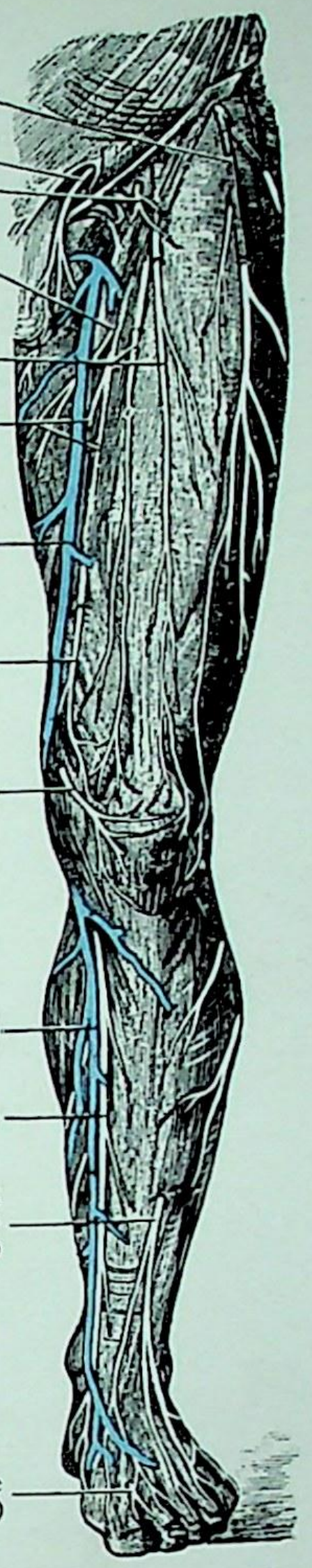

FIG. 107.—Cutaneous Nerves on the Front of the Inferior Extremity.

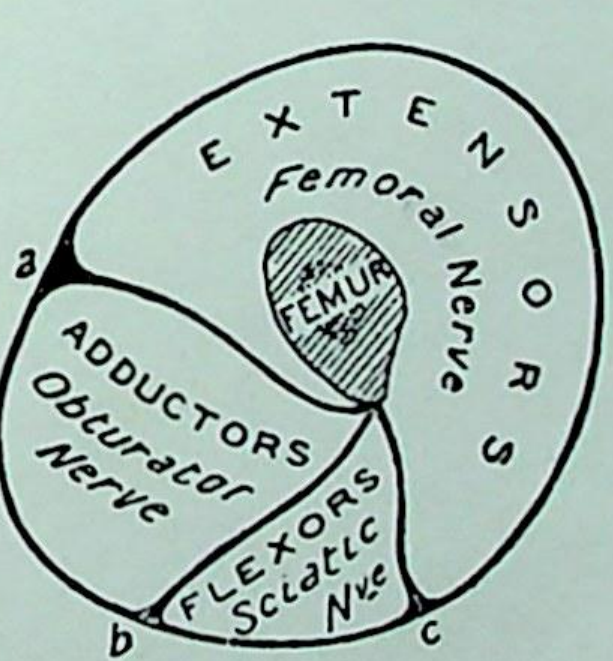

FIG. 108.—Diagram to show the arrangement of the three intermuscular septa and the three osteo-fascial compartments of the thigh. (After Turner.)

a. Medial intermuscular septum.
b. Posterior intermuscular septum.
c. Lateral intermuscular septum.

CC-0. In Public Domain. Gurukul Kangri Collection, Haridwar

Digitized by Arya Samaj Foundation Chennai and eGangotri

233 انفراپیٹلر شاخ گھٹنے کے وسطانی رُخ پر سارٹوریس عضلہ اور فیشیا لیٹا کو چھیدتی ہے۔ اور جانبی رُخ پیٹلا کے استوا سے پرے جوڑ کے اگلے رُخ کی طرف مڑتی ہے (تصویر 107)۔

پیٹلر پلکسس۔ ران کے جلدی اعصاب میں سے چار کے ریشوں کو گھٹنے تک نکالا جا چکا ہے۔ یعنے ران کے جانبی جلدی عصب کا اگلا حصہ۔ انٹرمیڈیٹ کوٹینیس۔ میڈیل کوٹینیس کا اگلا تتمہ۔ اور سیفنس نرو۔ یہ اعصاب ایک دوسرے کے ساتھ ربط کرتے ہیں اور ایک جال بناتے ہیں۔ جو پیٹلا لگمنٹم پیٹلی۔ اور ٹیبیا کے قریبی حصے پر واقع ہے۔ اس جال کو پیٹلر پلکسس کہتے ہیں۔

بعض وقت ران کے وسطانی طرف دو باریک جلدی عصبی ڈورے نمودار ہوتے جو مذکورہ بالا جلدی تنوں میں سے کسی ایک سے بھی تعلق نہیں رکھتے۔ ایک الیو انگوائنل نرو سے بعید نمودار ہوتا ہے اور ران کے پوسٹیریئر کوٹینیس نرو کی پرینیل (perineal) شاخ کی ایک شاخ ہے۔ دوسرا ران کے وسطانی خط کے وسط پر رو اکو چھیدتا اور آبٹوریٹر (obturator) عصب سے آتا ہے۔

تقطیع: جلدی اعصاب کے صاف ہو چکنے کے بعد اوپری ردا کو دُور کر دینا چاہئے تاکہ فیشیا لیٹا کا مطالعہ ہو چکے۔

فیشیا لیٹا۔ یہ وہ نام ہے جس سے زیرین جارحہ کے عام لیفی غلاف کے اس حصے کو بیان کرتے ہیں۔ جو ران کو ملفوف کرتا اور اس کی شکل کو قائم رکھتا ہے۔ فی الحال اس کا صرف ایک حصہ نمایاں ہے۔ لیکن تقطیع کار کو اگلے فیمورل خطے کی تقطیع میں آگے بڑھنے سے پہلے اس کے چپکاؤں اور معنوں سے ایک عام واقفیت حاصل کرنی چاہئے۔ اس کے عجیب خصوصیات میں سے ایک یہ ہے کہ ران کے جانبی اور وسطانی پہلوؤں پر اس کی مضبوطی میں بیّن فرق ہوتا ہے۔ عضو کے جانبی پہلو پر یہ عموماً اس قدر دبیز اور مضبوط ہوتا ہے کہ یہ اپنی شکل میں اتنا لفی نہیں جتنا کہ وترئیصی معلوم ہوتا ہے اور اس کے علاوہ ایک خاص بند الیو ٹیبیل ٹریکٹ (ilio-tibial tract) اس میں بن جاتا ہے۔ الیو ٹیبیل ٹریکٹ الیم کی کرسٹ سے لیکر ٹیبیا کے جانبی کانڈائل اور فیبولا کے سر تک جاتا ہے اور اس میں ٹنسر فیشی لیٹی اور گلوٹیس میکسیمس (glutaeus maximus) عضلہ کا بیشتر حصہ ختم ہوتے ہیں۔ اس لئے اس کا بعیدی حصہ ایک ذیلی وتر کا کام دیتا ہے جس کے ذریعہ یہ دونوں عضلے ٹیبیا کے جانبی کانڈائل اور فیبولا کے سر سے وابستہ ہو جاتے ہیں۔ الیو ٹیبیل ٹریکٹ عضو کے جانبی طرف ایک مضبوط بندھن کا کام دیتا ہے۔ جو استادہ حالت میں پلوِس (pelvis)

CC-0. In Public Domain. Gurukul Kangri Collection, Haridwar

Digitized by Arya Samaj Foundation Chennai and eGangotri

کو قائم رکھنے میں مدد دیتا۔ اور ساتھ ہی گھٹنے کے جوڑ کو مضبوطی کے ساتھ پھیلائے رکھتا ہے۔ ران کے وسطانی 234
جانب اتنا زیادہ نازک اور پتلا ہے۔ کہ تحتی عضلی ریشے اس میں سے چمکتے ہوئے نظر آتے ہیں۔ اور اگر تقطیع میں
احتیاط نہ کی جائے تو یہ اوپری ردا کے ساتھ ہی اتر سکتا ہے۔

قریب میں عضو کی جڑ کے گرد فیشیا لیٹا انگوائنل لگمنٹ اور پلوس کی ہڈیوں سے وابستہ ہے
اس طرح پیچھے کی طرف یہ سرین کی ردا سے ملا ہوا ہے۔ اور اس کے ذریعہ کاکسکس (coccyx)
سیکرم (sacrum) اور الیم کی کرسٹ سے وابستہ ہے۔ جانبی طرف یہ الیم کی کرسٹ سے ملا ہوا ہے۔
وسطانی جانب پیوبس کی باڈی پیوبک آرچ کے کنارے۔ اور اسکیم کی ٹیوبراسٹی سے ملا ہے۔ اگلی طرف اس کا
قریبی حصہ اوفاسا اووہلیس کی وجہ سے پیچیدہ ہو گیا ہے۔ یہ سوراخ فیشیا لیٹا کو ایک جانبی یعنی ایلیک حصے اور ایک
وسطانی یعنی پکٹینیل حصے میں جس کو اب فیشیا پکٹینیا کہتے ہیں تقسیم کرتا ہے۔ یہ تحتی تقسیم بعید رُخ صرف فاسا
اووہلیس کے بعیدی کنارے تک جاتی ہے۔ ایلیک حصہ انگوائنل لگمنٹ کے کل طول کے ساتھ ساتھ چپکا ہوا
ہے۔ اس کی وسطانی ہلالی کور فاسا اووہلیس کی جانبی حد اور اسکا فالسی فارم کنارہ بناتی ہے اس کنارہ کا سپیریر
کارنو یلکونز لگمنٹ میں مل جاتا ہے جو انگوائنل لگمنٹ کے وسطانی سرے کا ایک بڑھاؤ ہے اسکا انفیریر کارنو فیشیا لیٹا کے
پکٹینیل حصے سے ملتا ہی فیشیا پکٹینیا ایڈکٹر لانگس اور پکٹینیس عضلوں کے قریبی حصوں کو ڈھانکتا ہے۔ جانبی رُخ جا کر یہ سطح
سے ہٹتا جاتا ہے فیمورل عروق کے غلاف کے پیچھے گزرتا ہے۔ اور کولھے کے جوڑ کا کیسہ گھیرے بین عضلی حاجزات
اور الیو سواس (ilio-psoes) کو ڈھانکنے والے فیشیا الیاکا کے ساتھ مل جاتا ہے۔ (تصویر 113) فیمورل
عروق کے وسطانی جانب اور قریب میں فیشیا پکٹینیا پیوبک ہڈی کی پکٹینیل لائن سے ملا ہوا ہے فیشیا کریبروزا کو
جیسا کہ پہلے بیان ہوا فیشیا لیٹا کا ایک پتلا ٹکڑا جاننا چاہیے۔ جو فاسا اووہلیس کے آر پار پھیلا ہوا ہے۔ جانبی سمت یہ ردا
کے ایلیک حصے کے فالسی فارم کنارے سے وابستہ ہے اور وسطانی فیشیا پکٹینیا کے اگلے رُخ میں پیوست ہے۔ 235

گھٹنے کے قریب دجوار میں فیشیا لیٹا پیچھے پاپلیٹیل فیشیا سے ملا ہوا ہے۔ اور جوڑ کے پہلوؤں پر اور آگے
یہ مختلف عظمی ابھاروں اور ان مقامات کے مختلف وتروں سے ملا ہوا ہے۔ اور یہ گھٹنے کے جوڑ کے کیسہ کو مضبوط
بناتا اور سہارا دیتا ہے۔

بین عضلی حاجزات۔ فیشیا لیٹا ران کے واسطے ایک مسلسل غلاف بننے کے علاوہ اور مطلب بھی
پورے کرتا ہے۔ اس کی عمیقی سطح سے ایسے زائدے نکلتے ہیں۔ جو عضو میں گھستے اور عضلوں اور دوسری ساختوں
کے غلاف بنتے ہیں۔ ان زائدوں میں سے جو خاص طور پر مضبوط ہیں۔ تین نمایاں حاجزات یا پردے بناتے
ہیں جو فیمر تک پہنچتے اور اس کی پچھلی سطح پر لینیا ایسپرا (linea aspera) سے مل جاتے ہیں۔ یہ زائدے

CC-0. In Public Domain. Gurukul Kangri Collection, Haridwar

Digitized by Arya Samaj Foundation Chennai and eGangotri

بین عضلی حاجزات کہلاتے ہیں۔ اور اس طرح مرتب ہیں کہ ران کے عضلوں کے تین بڑے گروہوں کے درمیان حائل ہیں۔ جانبی بین عضلی حاجز ران کے اگلے حصے کے پسارہ عضلوں اور پچھلے حصے کے ہیمسٹرنگ (hamstring) عضلوں کے درمیان حائل ہے۔ وسطانی بین عضلی حاجز پسارہ عضلوں اور وسطانی خطہ کے نزداؤ عضلوں کے درمیان حائل ہے۔ اور پچھلا بین عضلی حاجز دوسرے دونوں کے مقابلے میں کمزور اور کم نمایاں اور نزداؤ اور ہیمسٹرنگ عضلوں کے درمیان حائل ہے۔ تینوں حاجزی پردے مابعد تقطیع میں نمایاں ہوں گے۔ فی الحال صرف یہ دیکھ لو کہ ران کے بعیدی حصے میں وسطانی اور جانبی حاجزات ردا کی سطح پر سفید خطوط ایسے دکھائی دیتے ہیں۔ ان تین حاجزات کے ذریعہ ران تین عظمی لیفی درجوں میں منقسم ہے۔ یعنی ایک اگلا۔ جس میں پسارہ عضلے اور فیمورل نرو ہیں۔ ایک پچھلا حصہ جس میں ہیمسٹرنگ عضلے اور سیاٹک (sciatic) نرو ہیں۔ اور ایک وسطانی نزداؤ عضلوں اور آبٹوریٹر نرو کے لئے (تصویر 108)۔

پیٹلر برسی (patellar bursae) یعنی درجکیں۔ پیٹلا کے خطہ میں کئی مخاطی درجکیں ہیں ان کا جو سطحی ہیں۔ ابھی مطالعہ ہو سکتا ہے اور زیادہ عمقی درجکوں کا مطالعہ تقطیع کی آئندہ منزلوں میں جب موقع ملے ہونا چاہئے۔

وہ درجکیں یہ ہیں:۔ (۱) زیر جلدی پری پیٹلر برسا جو پیٹلا کے بعیدی حصے کے سامنے جلد کے بالکل نیچے واقع ہے۔ (۲) زیر لفافی پری پیٹلر برسا جس سے سطحی فیشیا لیٹا اور عمقی پیٹلا کا قریبی حصہ اور کوادریسپس 236
(quadriceps) کے وتر کا متصلہ حصہ ہے۔ یہ درجک مذکورہ خطہ کے فیشیا لیٹا میں شگاف دینے پر نمایاں ہو سکتی ہے (۳) زیر وتری پری پیٹلر برسا کوادریسپس کے وتر کے سطحی ریشوں اور پیٹلا کی اگلی سطح کی پیری آسٹیم کے درمیان واقع ہے۔ (۴) سوپرا پیٹلر برسا۔ یہ پیٹلا سے قریب کوادریسپس کے وتر سے پیچھے اور فیمر کی اگلی سطح کے بعیدی حصے کے سامنے واقع ہے۔ عموماً یہ گھٹنے کے کہف تک راہ رکھتا ہے۔ (۵) زیر جلدی انفرا پیٹلر برسا جلد کے بالکل نیچے۔ لگمنٹم پیٹلی کے قریبی حصے کے آگے (۶) عمقی انفرا پیٹلیر برسا جو لگمنٹم پیٹلی اور ٹیبیا کے قریبی حصے کی اگلی سطح کے درمیان واقع ہے۔ سوپرا پیٹلر اور عمقی انفرا پیٹلر درجکیں عموماً ہمیشہ موجود ہوتی ہیں لیکن بعض وقت زیر جلدی یا زیر لفافی درجکوں میں ایک آدھ نہیں ملتی۔ عموماً ایک زیر لفافی اور ایک متصلہ زیر جلدی درجک عمقی ردا میں ایک سوراخ کے ذریعہ ایک دوسرے سے راہ رکھتی ہیں۔ زیر جلدی درجکیں اکثر جلد کو الٹتے وقت برباد ہو جاتی ہیں۔ لیکن عمقی درجکیں اگر احتیاط سے تلاش کی جائیں تو عموماً مذکورہ مقامات میں ملتی ہیں۔

CC-0. In Public Domain. Gurukul Kangri Collection, Haridwar

Digitized by Arya Samaj Foundation Chennai and eGangotri

ران کے اگلے اور وسطانی حصّوں کی عمقی تقطیع

اگلے اور وسطانی فیمورل خطوں کی عمقی تقطیع کرتے وقت ذیل کی ساختیں ملیں گی۔ اور ان کا امتحان ضروری ہے۔

۱۔ فیمورل شیتھ۔

۲۔ لمبو انگوائنل نرو۔

۳۔ لیٹرل فیمورل کوٹینیس نرو۔

۴۔ عضلہ سارٹوریس۔

۵۔ فیمورل نرو اور اس کی شاخیں

۶۔ فیمورل آرٹری اور اس کی شاخیں۔

۷۔ فیمورل وین۔

۸۔ الیو سواس عضلہ۔

۹۔ عضلہ کواڈریسپس فیمورس
- عضلہ رکٹس فیمورس۔
- عضلہ واسٹس لیٹرلیس (m. vastus lateralis)
- عضلہ واسٹس انٹرمیڈیس (intermedius)
- عضلہ واسٹس میڈی الیس۔

۱۰۔ عضلہ آرٹیکولیرس جینو (m. articularis genu) 237

۱۱۔ عضلہ ٹنسر فیشی لیٹی (m. tensor fasciae latae)

۱۲۔ فیشیا لیٹا کے الیو ٹیبیل ٹریکٹ کا عمقی حصّہ۔

۱۳۔ بین عضلی حاجزات جانبی اور وسطانی۔

انگوائنل لگمنٹ اور لیکونر لگمنٹ اگرچہ یہ دونوں رباط ران کی نسبت بطن سے زیادہ متعلق ہیں۔ تاہم یہ ضروری ہے کہ زیرین جارحہ کا تقطیع کار اپنی تقطیع میں آگے بڑھنے سے پہلے ان کے تعلقات سے کچھ واقفیت حاصل کر لے۔ انگوائنل لگمنٹ بطنی دیوار کے اکسٹرنل آبلیک عضلہ کے وتریقہ کا محض دبیز زیرین کنارہ ہے جو خود پر پیچھے کی طرف لوٹ گیا ہے۔ اس لئے ران کی طرف ایک گول سطح اور بطن کے کہفہ کی طرف ایک میزاب دار سطح رکھتا ہے۔ اس کا جانبی سرا الیم کی اینٹیریر سوپیریر اسپائن سے چپکا ہوا ہے۔ وسطانی جانب اس کا چپکاؤ دوہرا ہے یعنی (۱) پیوبک ٹیوبرکل کے ساتھ (۲) لیکونر لگمنٹ کے واسطہ 238

CC-0. In Public Domain. Gurukul Kangri Collection, Haridwar

Digitized by Arya Samaj Foundation Chennai and eGangotri

CC-0. In Public Domain. Gurukul Kangri Collection, Haridwar

Digitized by Arya Samaj Foundation Chennai and eGangotri

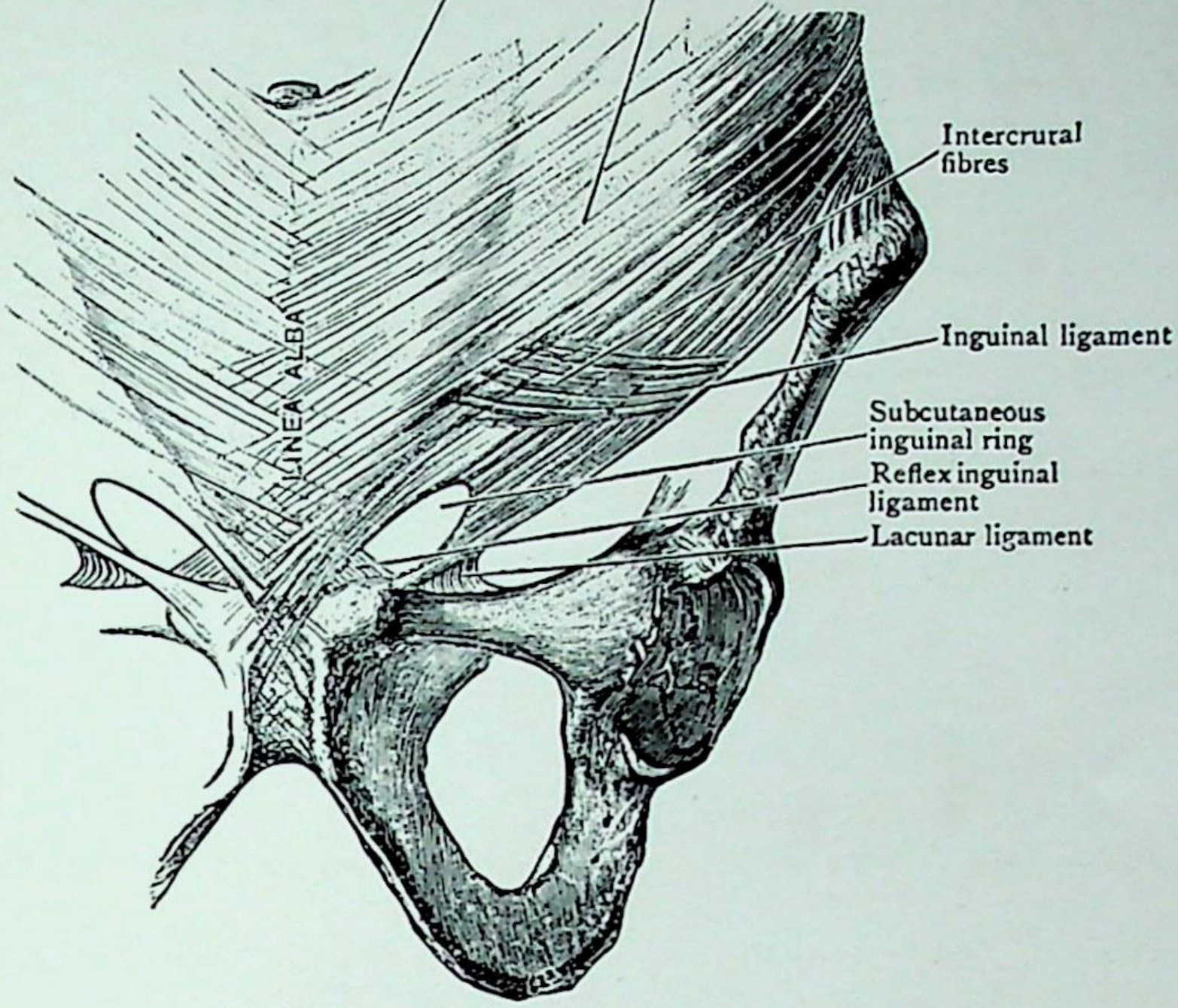

FIG. 109.—Dissection to show the connections of the Inguinal Ligament.

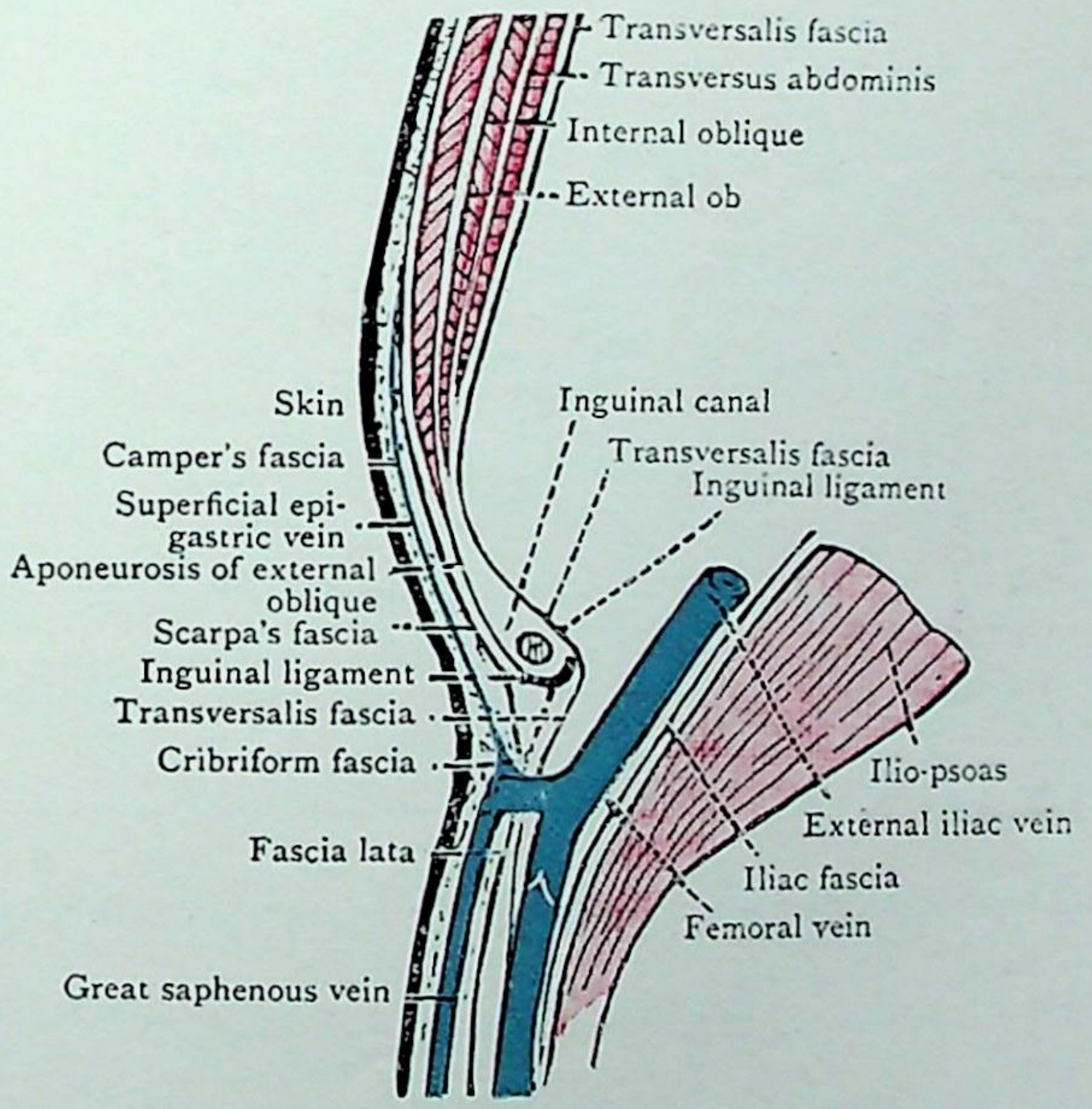

FIG. 110.—Diagram of the Fasciæ and Muscles of the Inguinal and Subinguinal Regions in the line of the Fossa Ovalis.

CC-0. In Public Domain. Gurukul Kangri Collection, Haridwar

سے پکٹینیل لائن کے وسطانی حصّے کے ساتھ۔ انگوائنل لگمنٹ اپنے الیم اور پیڑو والے مقاماتِ اتصال کے درمیان ایک ترچھا راستہ اختیار کرتا ہے۔ اور ساتھ ہی ایک نرم خم بناتا ہے جس کا مدوّر رُخ بعیدی ہے۔ اِس کے بعیدی کنارے میں فیشیا لیٹا کا الیک حصّہ چپکا رہتا ہے۔ اور جب یہ کٹ جاتا ہے۔ تو خم ضائع ہو جاتا ہے۔

لیکونر لگمنٹ۔ ورتریفش نُما کا ایک چھوٹا تکون ٹکڑا ہے جو انگوائنل لگمنٹ کے وسطانی حصّے اور پکٹینیل لائن کے وسطانی ایک انچ کے درمیانی فصل میں واقع ہے۔ یعنی اس کے کنارے دونوں سے متصل ہیں اس کا قاعدہ جو جانبی رُخ ہے۔ تیز ہلالی۔ آزاد ہے۔ اور فیمورل شیتھ سے ملا ہوا ہے لیکونر لگمنٹ ایک بہت ترچھی مستوی میں ہے۔ اس کی فیمر والی سطح بعیدی اور جانبی رُخ ہے۔ اور اس کی بطنی سطح اوپر اور وسطانی جانب رُخ رکھتی ہے۔ (تصویر 109)۔

تقطیع۔ اب ران کی تقطیع میں پہلا کام فیمورل شیتھ کو نمایاں کرنا ہے۔ اس کو نمایاں کرنے کے لئے فیشیا لیٹا کے الیم والے حصّے کو کچھ لوٹ دینا ضروری ہے۔ فاسا اوویلس کے جانبی ہلالی کنارے کی بالائی شاخ کو کاٹو۔ اور پھر چاقو کو جانبی رُخ انگوائنل لگمنٹ کے زیریں کنارے کے ساتھ ساتھ لیجاؤ تاکہ فیشیا لیٹا کا تعلق اس سے جو بیز بند سے کٹ جائے۔ شگاف الیم کی اینٹیریر سپیریر اسپائن سے ایک انچ قریب تک جانا چاہئے۔ ردا کے اس حصّے کو جس کا خاکہ اس شگاف سے اور وسطانی جانب فاسا اوویلس کے جانبی آزاد کنارے سے بنا ہے۔ سختی سے فیمورل شیتھ پر سے باحتیاط اٹھا کر بعید اور جانبی رُخ میں الٹ دینا چاہئے۔ تھوڑی سی ڈھیلی چربی ہٹانے پر فیمورل شیتھ نمایاں ہو جائے گا۔ جہاں یہ انگوائنل لگمنٹ کے نیچے ران میں داخل ہوتا ہے۔ اس کے اردگرد جہاں تک ممکن ہو۔ چاقو کو ہلکے ہلکے چلا کر اور ارد گرد کی چربی سے علیحدہ کرو۔ پہلے چاقو کا دستہ غلاف اور انگوائنل لگمنٹ کے درمیان ڈالو۔ پھر غلاف اور لیکونر لگمنٹ کے درمیان جو اس سے وسطانی واقع ہے۔ اور آخر کار غلاف کے پیچھے پکٹینیل فیشیا کے اگلے رُخ کے ساتھ ساتھ جانب میں اور پیچھے یہ غلاف سواس عضلہ پر[1] کے الیک فیشیا سے ملا ہوا ہے۔ اور اس مقام پر غلاف کو علیحدہ کرنے سے پہلے چاقو کی دھار کو استعمال کرنا پڑے گا (تصویر ۱۱۱)۔

---

[1] الیک فیشیا کو فیشیا لیٹا کا الیم والا حصہ نہ سمجھو۔ الیک فیشیا وہ ردا ہے جو بطن سے سواس اور الیاکس عضلوں کے سامنے ہوتی ہوئی آجاتی ہے۔ فیشیا لیٹا کا الیم حصہ ران کی عمیق ردا کا ایک حصّہ ہے (دیکھو صفحہ - 229)۔

Digitized by Arya Samaj Foundation Chennai and eGangotri

فیمورل شیتھ۔ فیمورل شیتھ کی قیف نما صورت اب نمایاں ہو جائے گی۔ جھلی کی اس نلی کا چوڑا اسنہ بطن کی طرف رُخ رکھتا ہے۔ اور تنگ بعیدی حصّہ آہستہ آہستہ عروق پر بند ہوتا جاتا ہے۔ اور تقریبًا فاسا او ویلیس کی بعیدی حد کے استوا پر ان کے غلافوں میں مل جاتا ہے۔ یہ دیکھنا چاہیئے کہ قیف نما 239
غلاف کے پہلو ایک دوسرے کی طرف یکساں مائل نہیں غلاف کا جانبی کنارہ اپنے رُخ میں تقریبًا عمودی ہے لیکن وسطانی دیوار بہت ترچھی بعیدی اور جانبی رُخ میں جاتی ہے۔ اگر تقطیع حسب مراد ہوئی ہے۔ تو لمبوا انگوائنل نرو غلاف کی جانبی دیوار کو چھیدتا ہوا نظر آئے گا اور بڑی سیفینس ورید اور کچھ لمفی عروق اس کی اگلی دیوار کو چھیدتی ہیں۔ اور اگر موضع دبلا ہو اور یہ ڈالیں خوب واضح ہوں۔ تو اغلبًا تقطیع کار دیکھیگا کہ غلاف کی اگلی دیوار اپنے قریبی حصّہ میں کچھ آڑے ریشوں کی وجہ سے جو اس پر سے کمان بناتے ہیں۔ مضبوط ہو جاتی ہے ان ریشوں کو عمقی فیمورل آرچ کہتے ہیں برخلاف سپرفیشیل فیمورل آرچ کے جس سے بعض اوقات انگوائنل لگمنٹ مراد ہے۔ عمقی فیمورل آرچ انگوائنل لگمنٹ کی عمقی سطح سے اسکے وسط کے قریب اٹھتی ہے پھر غلاف کے سامنے پھیلتی ہے۔ اور کسی قدر پھیل کر اپنی وسطانی سرے کے ذریعہ لیکونر لگمنٹ کے پیچھے ہو کر ہڈی کی پکٹینل لائن سے چپکتی ہے۔

فیمورل شیتھ کی ساخت۔ اب ان معدوں پر جن سے نکلی اور اس طریقہ پر جس سے یہ بنی ہے غور کرنا چاہیئے۔ اس غور کے لئے بطنی دیوار کی ساخت کے متعلق کچھ ساختوں کا مطالعہ ضروری اور ممکن ہے کہ اس موقع پر بطن کی تقطیع ان کے امتحان کے لائق کافی نہ ہوئی ہو۔ انگوائنل لگمنٹ اور کولہے کی ہڈی کے درمیانی فصل کے وسطانی حصّے کے ایک تھوڑے سے ٹکڑے میں لیکونر لگمنٹ واقع ہے۔ لیکونر لگمنٹ سے عین جانبی طرف فیمورل عروق فیمورل شیتھ میں لموف بطنی کہفہ سے ران میں داخل ہوتی ہیں اور اس سے زیادہ جانبی رُخ کے فصل میں ایلیو سوآس (iliopsoas) عضلہ واقع ہے۔ اس فصل میں سے ہو کر تین اعصاب بھی ران میں آتے ہیں یعنی لمبو انگوائنل نرو۔ جو فیمورل شیتھ کے اندر بعید رُخ جاتا ہے۔ فیمورل نرو جو سوآس اور ایلیاکس عضلوں کے درمیانی فصل میں ہے۔ اور ران کا جانبی جلدی عصب جو انگوائنل لگمنٹ کے پیچھے اس کے ایلیم والے چپکاؤ کے قریب گزرتا ہے۔ (تصویر ۱۱۱)۔ 240

بطن اور ران کے درمیان اس ربطی فاصلے کے متعلق بطنی کہفہ کے لفی استر کی ترتیب کا نظام بھی توجہ کا محتاج ہے۔ ران سے بالکل اوپر بطن کی پچھلی دیوار کا زیریں حصّہ ایلیاکس اور سوآس عضلوں سے بنتا ہے یہ عضلے بطن کے لفی استر کے اس حصّے سے ڈھکے ہیں۔

CC-0. In Public Domain. Gurukul Kangri Collection, Haridwar

Digitized by Arya Samaj Foundation Chennai and eGangotri

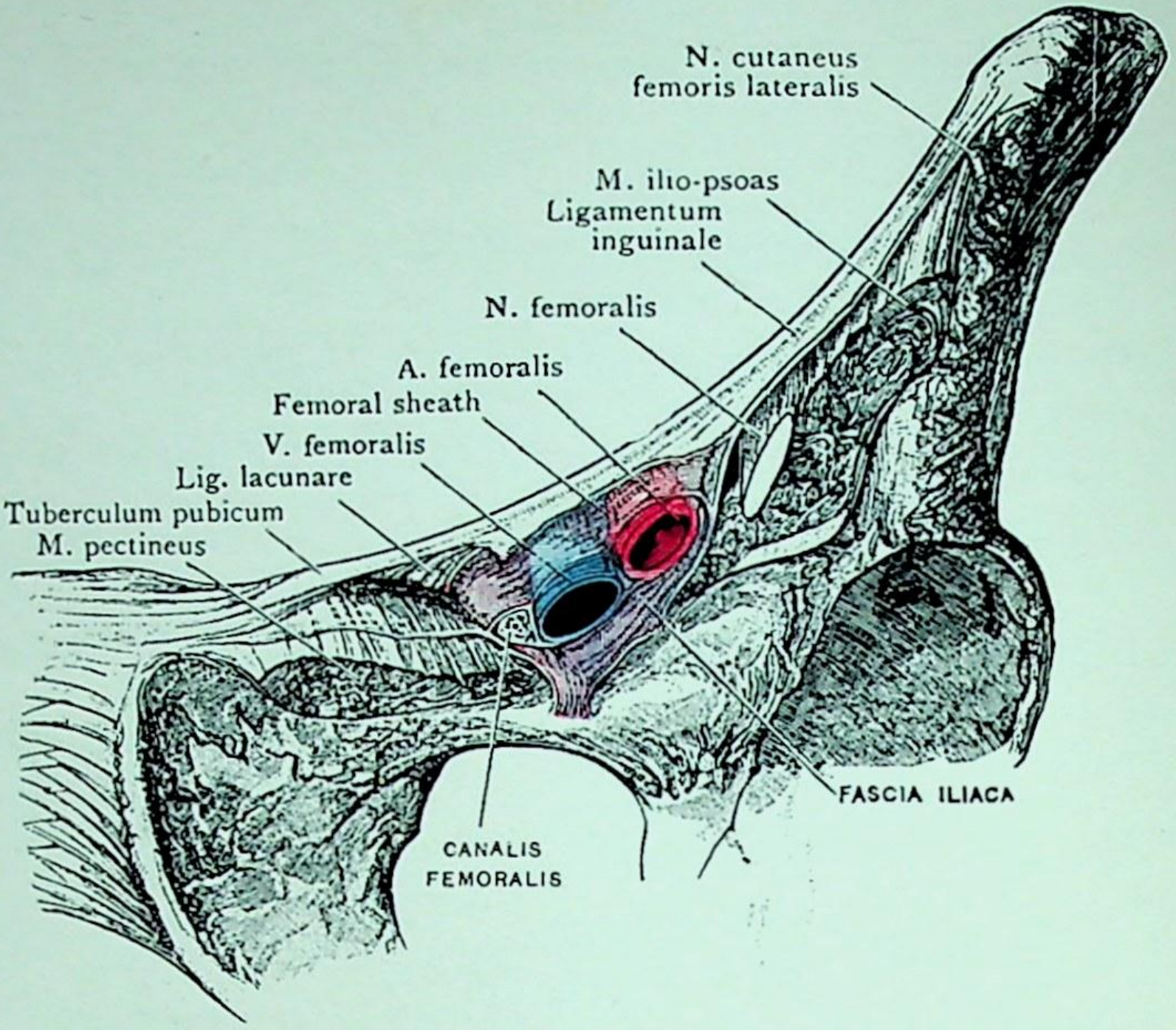

FIG. 111.—Dissection to show the Femoral Sheath and the other Structures which pass between the Inguinal Ligament and the Hip Bone.

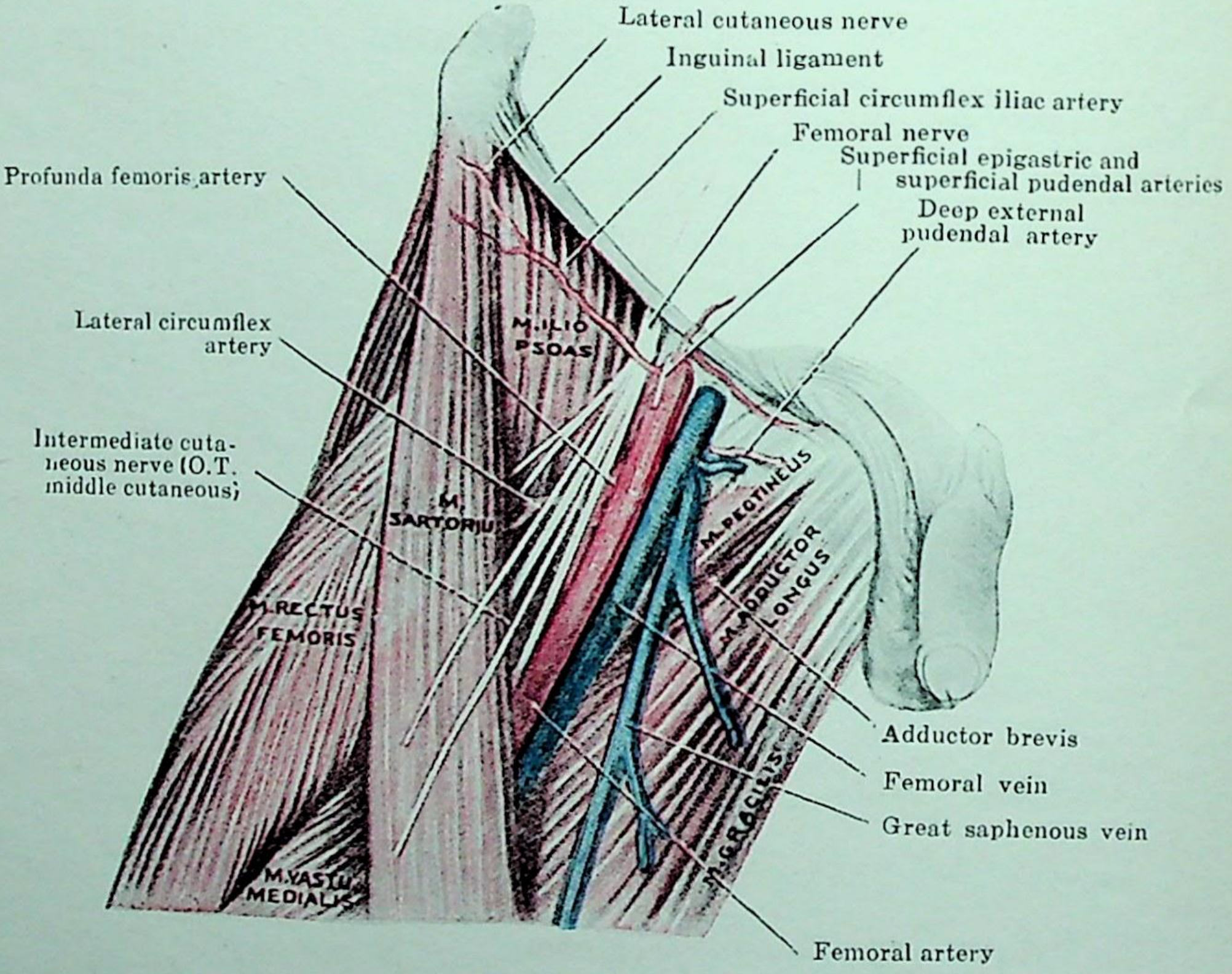

FIG. 112.—Dissection of the Femoral Triangle of the right side.

CC-0. In Public Domain. Gurukul Kangri Collection, Haridwar

Digitized by Arya Samaj Foundation Chennai and eGangotri

CC-0. In Public Domain. Gurukul Kangri Collection, Haridwar

جس کو فیشیا الیاکا کہتے ہیں۔ بطن کی اگلی دیوار کی استر کاری بھی اسی طرح عام استر کے ایک حصّہ سے ہوتی ہے۔ جس کو فیشیا ٹرانسورسیلس (fascia transversalis) کہتے ہیں۔ فیمورل عروق کے جانبی طرف یہ دونوں لفی تہیں ایک دوسرے میں مل جاتی ہیں۔ اور ساتھ ہی انگوائنل لگمنٹ کی پشت سے مل جاتی ہیں (تصویر 105) اسی ملاپ کے پیچھے الیوسواس۔ فیمورل نرو اور ران کا جانبی جلدی عصب بعید رُخ
241 ران میں جاتے ہیں۔ لیکن اکسٹرنل الیک ویسلز (جو ران میں فیمورل ویسلز بن جاتی ہیں) الیو انگوائنل نرو سمیت فیشیا الیاکا کے سامنے یا بالفاظ دیگر بطن کے لفی استر کے اندر واقع ہیں۔ اور جب یہ انگوائنل لگمنٹ کے پیچھے بعید رُخ جاتے ہیں تو اپنے ساتھ اس استر کا ایک قیف نما بڑھاؤ لے جاتے ہیں۔ یہی فیمورل شیتھ ہے

اب تقطیع کار فوراً سمجھ جائے گا۔ کہ غلاف کی اگلی دیوار بطن کی اگلی دیوار کے فیشیا ٹرانسورسیلس سے بنی ہے۔ اور پچھلی دیوار فیشیا الیاکا سے جو پچھلی بطنی دیوار سے بعید رُخ بڑھ آتا ہے (تصویر 110)

فیمورل شیتھ کی پچھلی دیوار۔ فیمورل شیتھ کی پچھلی دیوار کے متعلق ابھی کچھ اور نکات باقی ہیں۔ جو قابل ذکر ہیں جیسا کہ اوپر بیان ہوا۔ یہ فیشیا الیاکا سے بنی ہے۔ لیکن جب وہ ردا ران میں داخل ہوتی ہے تو یہ فیشیا پکٹینا کے جانبی حصّے سے مل جاتی ہے اور مزید براں یہ بعض تعلقات کے ذریعہ جو یہ ران کے
242 اندر قائم کرتی ہے۔ اپنے مقام پر قائم ہو جاتی ہے۔ اسی وجہ سے فیمورل شیتھ کے جانبی طرف یہ دیوار الیوسواس پر بڑھ آتی ہے۔ اور اس کے پچھلے رُخ سے ایک ورق (lamina) نکلتا ہے۔ جو اس عضلہ کے پیچھے سے گزرتا اور کولھے کے جوڑ والے کیسہ میں مل جاتا ہے (تصویر 113)۔

تقطیع۔ فیمورل شیتھ کو کھولنا ضروری ہے۔ تاکہ اندر کے حصوں کا نظام نمایاں ہو جائے۔ اگلی دیوار پر تین شگاف عمودی اور متوازی لگاؤ۔ ایک فیمورل آرٹری کے اوپر جو غلاف کے جانبی حصے میں ہے۔ ایک فیمورل وین کے اوپر بڑی سیفنس وین کے خط میں اور تیسرا دوسرے سے تقریباً آدھ انچ وسطانی رُخ پہلے دو انگوائنل لگمنٹ کے استوا پر شروع ہوں۔ اور بعید رخ ڈیڑھ انچ تک جائیں۔ ان تین شگافوں میں سب سے وسطانی اسی استوا پر شروع ہونا چاہیئے۔ لیکن بعید رُخ صرف آدھ انچ یا کم تک جانا چاہیئے۔

---

[1] فیشیا الیاکا اور فیشیا لیٹا کے الیم والے حصّے کا فرق تقطیع کار کو یاد رکھنا چاہیئے۔ مقدم الذکر بطن کے عام لفی استر کا ایک حصّہ ہے اور آخر الذکر ران کی عمقی ردا کا ایک ٹکڑا ہے۔

Digitized by Arya Samaj Foundation Chennai and eGangotri

فیمورل شیتھ کا اندرون۔ تھوڑی سی تقطیع یہ بتا دیگی۔ کہ غلاف دو الگ پچھلے پردوں کے ذریعے تین درجوں میں منقسم ہے۔ فیمورل آرٹری اور لمبو انگوائنل نروسب سے جانبی درجہ میں واقع ہیں۔ فیمورل وین درمیانے درجہ کو پُر کر دیتی ہے۔ اور سب سے وسطانی درجہ میں تھوڑی سی ڈھیلی خانے دار بافت۔ ایک چھوٹا لمفی غدہ اور تھوڑی سی لمفی عروق ہیں۔ یہ آخری درجہ فیمورل ہرنیا کے ساتھ اپنے تعلق کی وجہ سے فیمورل کنال کے خاص نام سے مذکور ہے۔

فیمورل کنال۔ فیمورل کنال کی حدود اور وسعت کا مطالعہ بہت تفصیل سے ہونا چاہیے مطالعہ شروع کرنے کا بہترین طریقہ اس کنال میں انگلی ڈالکر آہستہ سے اوپر کو دھکیلنا ہے۔ اس کنال کی لمبائی اتنی زیادہ نہیں ہے جیسی کہ دوسرے دو درجوں کی ہے۔ فی الواقع یہ آدھ انچ سے زائد لمبی نہیں بعید میں یہ بند ہے۔ اور اپنی چوڑائی میں قریب سے بعید رُخ کم ہوتی جاتی ہے۔ اس کا قریبی سوراخ لیکونر لگمنٹ کے قاعدے کے جانبی طرف واقع ہے۔ اور فیمورل رنگ (ring) کہلاتا ہے۔ یہ بطنی دیوار کی خوب جھکی ہوئی بدر باریطونی شحمی بافت سے بند رہتا ہے وہ ساختیں جو اس سوراخ کے بالکل گرد واقع ہیں۔ انگلی سے بآسانی ٹٹولی جاسکتی ہیں۔ جانبی رُخ فیمورل وین وسطانی رُخ لیکونر لگمنٹ کا تیز ہلالی قاعدہ۔ آگے انگوائنل لگمنٹ اور پیچھے پکٹینیس عضلہ سے ڈھکی ہوئی پیوبک ہڈی۔ بدر باریطونی شحمی بافت کا وہ حصّہ جو اس رنگ کو بند کرتا ہے سیپٹم فیموریلے (septum femorale) کہلاتا ہے۔ سیپٹم فیموریلے کی بطنی سطح پر بطنی کہفہ کا باریطونی استر ہے۔ اور جب اوپر سے دیکھا جائے۔ تو دونوں اس سوراخ کے اندر کسی قدر ایسے دبے ہوئے معلوم ہوتے ہیں کہ ایک گڑھا سا دکھائی دیتا ہے۔ 243

فیمورل ہرنیا۔ فیمورل ہرنیا ایک مرضی کیفیت کا نام ہے جو کہفہ بطن کے مشمولات میں سے بعض کے ران میں نکل آجانے پر مشتمل ہے۔ جب یہ ساختیں نیچے آتی ہیں۔ تو انگوائنل لگمنٹ کے پیچھے سے فیمورل کنال یا فیمورل شیتھ کے سب سے وسطانی درجہ میں آجاتی ہیں۔ ان ساختوں کی ترتیب جو کولہے کی ہڈی اور انگوائنل لگمنٹ کے درمیانی فصل میں واقع ہیں اچھی طرح بیان ہو چکی ہے۔ اسی لئے تقطیع کار اب یہ سمجھ سکتا ہے۔ کہ ایسا نکاس کس طرح سے ممکن ہے۔ فیمورل شیتھ کے وسطانی جانب کے فاصلے میں لیکونر لگمنٹ واقع ہے۔ جو اپنی مضبوطی اور مستحکم تعلقات کی وجہ سے اس خطہ کی ایک ناقابل گزر روک ہے۔ فیمورل شیتھ کے جانبی طرف بھی ہرنیا کا نکاس اتنا ہی ناممکن ہے۔ یہاں پر بطن کی اگلی دیوار کا فیشیا ٹرانسورسیلس بطن کی پچھلی دیوار کے فیشیا ایلیاکا سے مل جاتا ہے۔ اور خط اتصال کے ساتھ ساتھ دونو انگوائنل لگمنٹ سے ملے ہوئے ہیں۔ (تصویر 105)۔

CC-0. In Public Domain. Gurukul Kangri Collection, Haridwar

Digitized by Arya Samaj Foundation Chennai and eGangotri

اس لئے فیمورل شیتھ ہی کا خطہ ایسا ہے۔ کہ اس میں فیمورل ہرنیا واقع ہو سکتا ہے۔ اس غلاف کے تینوں درجے اوپر بطن کے کہفہ کے رُخ کھلے ہیں۔ لیکن تینوں سوراخوں کے مابین ایک اصلی فرق ہے۔ وسطانی و وجن میں شریان اور ورید ہیں۔ اپنے شمولات سے بالکل بھرے ہوئے ہیں۔ فیمورل کنال یا سب سے وسطانی درجہ پورا بھرا ہوا نہیں کیونکہ یہ اُن باریک لمفی عروق کی گزر کے لئے جو اس میں سے گزرتی ہیں۔ ضرورت سے زائد چوڑا ہے۔ مزید برآں اس کا کشادہ ترین حصہ اس کا بالائی سوراخ یا فیمورل رنگ ہے۔ دیکھا جا چکا ہے۔ کہ یہ سوراخ چھوٹی انگلی کی نوک جانے کے لئے کافی چوڑا ہے۔ اور یہ بطن کی دیوار میں ایک کمزور مقام ہے اور کمزوری کا یہ سبب عورت میں مرد کی نسبت زیادہ ہے۔ کیونکہ مقدم الذکر میں الیم کی اسپائن اور پیوبک ٹیوبرکل کا درمیانی فاصلہ نسبتاً زیادہ ہے۔ اسی لئے فیمورل رنگ زیادہ چوڑا ہوتا ہے۔ اسی واسطے فیمورل ہرنیا عورتوں میں زیادہ ہوتا ہے۔ (تصویر 105)۔

جب فیمورل ہرنیا کو لوٹانے (reduce) کی کوشش کی جائے۔ تو عامل کے دل میں اس راستہ کا ہمیشہ یاد رکھنا ضروری جسکو نکاس اختیار کرتا ہے اول یہ بعید رُخ تھوڑے فاصلہ تک عمودی رُخ نیچے جاتا ہے۔ پھر یہ آگے کو مڑتا اور فاساوویلس میں سے باہر آتا ہے۔ اگر یہ اب بھی بڑھتا رہے تو اوپر کی طرف انگوئنل لگمنٹ پر مڑتا ہے اور جانبی رُخ کو الیم کی اینٹیریر سپیریر اسپائن کی طرف اپنا راستہ بناتا ہے۔ اس طرح سے یہ نکاس خود اپنے پر دوہرا ہو جاتا ہے۔ اور اگر اس کو جب مڑا ہو لوٹانا مقصود ہے تو اس کو الٹے قدم لے جایا جائے (اسی راستے واپس لوٹایا جائے) بالفاظ دیگر اس کو نیچے کھینچا اور پھر آہستہ سے پیچھے اور اوپر کی طرف ڈھکیلنا چاہیئے۔ اس عمل میں جارحہ کی حالت کا خیال رکھنا ضروری ہے۔ جب ران پوری پسری ہوئی اور جانب میں گھومی ہوئی ہو۔ تو فیمورل کنال کے قریب کی تمام لمفی ساختیں تن جاتی ہیں۔ لیکن جب جارحہ کو لمبے کے جوڑ پر جھکا ہوا اور وسطانی گھوما ہوا ہو تو فاساوویلس کے کنارے کا بالائی قرن اور لیکونر لگمنٹ بھی ڈھیلے ہوتے ہیں۔ بس یہ حالت ہے جس میں ہرنیا کو لوٹاتے وقت جارحہ کو رکھنا چاہیئے۔

جب ہرنیا اترتا ہے۔ تو اپنے ساتھ غلافوں کی شکل میں مختلف تہوں کو جو اُسے ملتی ہیں۔ لیجاتا ہے۔ پہلے یہ اپنے سامنے باریطون کو ڈھکیلتا ہے۔ جس سے ہرنیل سیک بنتا ہے۔ دوسرے غلاف اندر سے باہر یہ ہیں۔ (۱) ایکسٹرا پیریٹونیل (۲) فیمورل شیتھ کی دیوار (۳) فیشیا کریبروزا۔ اور آخر میں (۴) اوپری رزا اور جلد۔

جیسا کہ پہلے ذکر ہوا فیمورل کنال بہت تنگ اور نیچے والی ساختوں سے گھری ہوئی ہے۔ اس لئے دباؤ سے

244 گھٹ جانا (strangulation) فیمورل ہرنیا کے مریضوں میں بہت عام واقعہ ہے۔ لیکونر لگمنٹ کا تیز تنا ہوا قاعدہ۔ اور فاساوویلس کے کنارے کا بالائی قرن اس حالت کو پیدا کرنے کی خاص کر قابلیت رکھتے ہیں۔

غیر طبعی آبٹوریٹر آرٹری (obturator artery) فیمورل ہرنیا کی جراحی تشریح کا ذکر اس تعلق کا ذکر کئے بغیر مکمل نہیں ہو سکتا۔ جو اکثر آبٹوریٹر آرٹری کو فیمورل رنگ سے ہوتا ہے۔ ہر پانچ موضوعوں میں سے دو میں

CC-0. In Public Domain. Gurukul Kangri Collection, Haridwar

Digitized by Arya Samaj Foundation Chennai and eGangotri

ایک یا دونوں طرف آبٹوریٹر آرٹری انفیریر اپی گیسٹرک آرٹری سے نکلتی ہے۔ ان لوگوں میں آبٹوریٹر فورامین کے بالائی حصے میں آبٹوریٹر سلکس تک پہنچنے کے لئے پیوبک ہڈی کے پیچھے سے گزرتی ہے۔ اور اپی گیسٹرک تنے میں سے اس کے نکلنے کے مقام کے لحاظ سے فیمورل رنگ کے ساتھ اس کے تعلقات مختلف ہوتے ہیں۔ بیشتر حالتوں میں اکسٹرنل ایلیک وین کے عین قرب میں اور فیمورل رنگ کے جانبی طرف ہوتی ہے۔ اس مقام میں اس کو ان آپریشنوں میں زخمی ہونے کا اندیشہ نہیں، ہوتا۔ جو گھٹے ہوئے فیمورل ہرنیا کے چھٹکارے کے لئے کئے جاتے ہیں لیکن تقریباً پینتیس فیصدی مریضوں میں جن، میں یہ شریان ملتی ہے۔ کم عمدہ مقام پر ہوتی ہے۔ ان میں یا تو یہ پیٹیم فیمو ریلے پر سے گزر کر جو اس سوراخ کو بند کرتا ہے۔۔ فیمورل کنال میں چلی جاتی ہے۔ یا یہ اس کے اوپر کمان بنا کر رنگ کے وسطانی طرف لیکونر لگمنٹ کے قاعدہ پر پیچھے کو مڑتی ہے۔ آخرالذکر حالت میں یہ بڑے خطرہ کے مقام میں ہوتی ہے۔ کیونکہ یہ لیکونر لگمنٹ کا قاعدہ ہی ہے۔ جس پر عموماً نشتر جن: 245 کا چاقو گھٹے ہوئے فیمورل ہرنیا کو چھڑانے کے لئے چلتا ہے۔

تقطیع۔ فیمورل ٹرائنگل کی حدود اور مشمولات کی جو ران کے اگلے حصّے کے قریبی ثلث میں واقع ہے اب تنقیح ہو نا ضروری ہے۔ پہلے اس کی وسطانی اور جانبی حدود کو صاف کرو۔ جانبی حد سارٹوریس عضلہ کے قریبی ثلث سے بنتی ہے۔ اور وسطانی حد ایڈکٹر لانگس عضلہ کے وسطانی کنارے سے کسی عضلہ کو صاف کرنے کے لئے ذیل کے قاعدوں پر عمل کرنا ضروری ہے (۱) جارحہ کو جھکا کر سیدھا کرکے یا پھرا کر عضلے کو تنا رکھو (۲) چھری یا کل تسگاف عضلی ریشوں کے متوازی ہوں، (۳) ردا کو ایک مسلسل تہ میں عضلہ کے ایک کنارے سے دوسرے کنارے تک اتارو (۴) عضلے کے کناروں کو بہت احتیاط کے ساتھ واضح کرو۔

عمیق ردا کو نکالتے وقت چھری عضلی ریشوں کے متوازی ہی نہیں چلنا چاہیئے۔ بلکہ آڑے رخ بھی تاکہ عمیق، ردا کا کوئی حصہ عضلہ پر باقی نہ رہ جائے۔ پہلے سارٹوریس عضلے کو اول انٹیریر سپیریر اسپائن کے نیچے الیم کے اگلے کنارے پر اس کے مبدا سے لیکر اس نقطہ تک صاف کرو۔ جہاں یہ ران کے قریبی اور وسطی ثلثوں کے اتصال پر ایڈکٹر لانگس، کا تقاطع کرتا ہے۔ اس کے وسطانی یا جانبی کنارے پر جو بھی زیادہ آسان ہو۔ شروع کرو اور خیال رکھو کہ ران کے جانبی جلدی عصب کو ضرر نہ پہنچے جو اس عضلہ کا تقاطع اس کے مبدا کے قریب اوپری طرف کرتا ہے اور انٹر میڈیٹ کوٹینیس نرو کو بھی ضرر نہ پہنچے۔ جو یا تو عضلہ کو چھیدتا ہے یا ران کے وسطی خط کے قریب اس عضلہ کا تقاطع کرتا ہے۔

پھر ایڈکٹر لانگس کی سطح پر پکٹینیل فیشیا کو اس مقام سے لیکر جہاں یہ عضلہ پیوبس کے سامنے اٹھتا ہے اس مقام تک صاف کرو۔ جہاں یہ فیمورل مثلث (trigone) کے راس پر سارٹوریس کے پیچھے غائب ہو جاتا ہے۔

CC-0. In Public Domain. Gurukul Kangri Collection, Haridwar

جب اس مثلث کی وسطانی اور جانبی حدود نمایاں ہو جائیں۔ تو فیمورل نرو اور اس کی شاخوں کی تقطیع شروع کرو۔ گھٹنے کے نیچے ایک کندہ رکھو تاکہ کولھے کا جوڑ (hip joint) جھک جائے۔ اور اس مثلث کی حدود اور شمولات ڈھیلے ہو جائیں۔ پھر انٹرمیڈیٹ کوٹینیس نرو کا تعاقب اوپر کے رُخ اس مقام تک کرو۔ جہاں یہ فیمورل نرو کے تنے کے جانب سے نکلتا ہے۔ اب اس تنے کے جانبی کنارے کو صاف کرو۔ اور عصب کے پیچھے ایک فالتو چاقو کا دستہ ڈال کر اس کو الیاکس اور سواس کے درمیانی گروہ سے جس میں یہ واقع ہے اٹھاؤ۔ فالتو چاقو کے دستہ کو عصب کے تنے کے پیچھے رہنے دو۔ اور اس کی مختلف شاخوں کو جہاں تک وہ فیمورل مثلث میں واقع ہیں۔ صاف کرو۔ انٹرمیڈیٹ کوٹینیس نرو سے وسطانی جانب ران کا میڈیل کوٹینیس نرو ہے۔ یہ فیمورل نرو کے تنے کے سامنے سے اٹھتا ہے۔ فیمورل شیتھ کے جانبی کنارے کے متوازی جاتا ہے۔ اور فیمورل آرٹری کے سامنے کا تقاطع کرکے مثلث کے راس تک پہنچتا ہے۔ انٹرمیڈیٹ اور میڈیل کوٹینیس نروز کے پیچھے کے استمرار پر فیمورل نرو کی زیادہ عمیق شاخیں واقع ہیں۔ یہ اس عصب کے تنے کے سرے سے نکلتی ہیں۔ اور ذیل کی ترتیب میں اوپر جانبی رُخ نیچے اور وسطانی رخ مرتب ہیں۔ ریکٹس فیمورس (rectus femoris) کا نرو۔ واسٹس لیٹرلیس کا نرو۔ واسٹس میڈی ایلس کا نرو سیفینس نرو۔ سارٹوریس کا نرو عموماً انٹرمیڈیٹ کوٹینیس نرو کی ایک شاخ ہے۔ عضلی شاخوں کو صاف کرتے وقت خیال رکھو کہ لیٹرل 246
فیمورل سرکم فلکس آرٹری کو ضرر نہ پہنچے۔ جو جانبی رُخ ان اعصاب کے یا تو پیچھے سے یا درمیان سے گزرتی ہے۔ مذکورہ اعصاب کے صاف ہو چکنے کے بعد فیمورل نرو کے تنے کو جانبی رخ کھینچو۔ اور سیفینیس کے نرو کی گرفت کرلو۔ جو فیمورل نرو کے وسطانی کنارے سے نکلتا اور وسطانی رخ فیمورل شیتھ کے پیچھے سے گزرتا ہے۔ اس کا تعاقب فیمورل شیتھ کے پیچھے جہاں تک ہو سکے کرو۔ اور تقطیع کی اگلی منزل میں اس کو دل میں رکھو۔ جس میں فیمورل شیتھ کو نکالنا اور فیمورل آرٹری اور اس کی شاخوں اور فیمورل وین اور اس کی معاونوں کی صفائی کرنا شامل ہیں۔ شریان کی جتنی شاخیں ہو سکے محفوظ رکھو۔ لیکن چھوٹی عضلی شاخوں کو کاٹ سکتے ہو۔ اگر وہ بڑی عروق کی صفائی میں حائل ہوں۔ وریدوں کے بڑے تنوں کو محفوظ رکھنا اور صاف کرنا ضروری ہے۔ لیکن وینی کاپیلریز اور چھوٹی شریانوں کو نکال دینا چاہیئے۔

فیمورل آرٹری سے شروع کرو۔ اب سے پہلے نکالی ہوئی اوپری شاخوں کو ان کے مبدا تک تنے سے نکلتا ہوا دیکھو۔ جو فیمورل شیتھ میں واقع ہے۔ پھر شریان کے تنے کو غلاف میں سے اٹھاؤ۔ اور غلاف کے اس حصے کو جو اس شریان کو گھیرے ہوئے ہے پورا نکال دو۔ لیکن سیفینیس کے عصب کو نہ بھولو۔ جو فیمورل شیتھ کے پیچھے واقع ہے۔ جب فیمورل شیتھ کا شریانی حصہ نکل جائے تو اکسٹرنل پوڈنڈل آرٹری کو نکالو جو تنے کے قریبی حصے سے نکلتی ہے۔ پھر فیمورل آرٹری کے بعید ہی حصے کو مثلث کے راس تک صاف کرو۔ پہلے اس کے وسطانی رخ کو صاف کرو۔

Digitized by Arya Samaj Foundation Chennai and eGangotri
CC-0. In Public Domain. Gurukul Kangri Collection, Haridwar

Digitized by Arya Samaj Foundation Chennai and eGangotri

جس سے کوئی اہم شاخیں نہیں نکلتیں۔ پھر جانبی رُخ کے ساتھ اوپر سے نیچے صاف کرو اور انگوائنل لگمنٹ سے تقریباً پچاس سینٹی میٹر بعید بڑی پروفنڈا فیمورس شاخ کو نکالو جو اوری تنے کے پچھلے جانبی رُخ سے نکلتی ہے۔ پروفنڈا آرٹری کا تعاقب بعید رُخ اور وسطانی رُخ فیمورل اور پروفنڈا وریدوں کے پیچھے کرو۔ اور اس کی پہلی دو شاخوں میڈیل اور لیٹرل فیمورل سرکم فلکس شریانوں کی گرفت کرلو۔ میڈیل فیمورل سرکم فلکس شریان پچھلے رُخ مثلث کے گہرے حصے میں جاتی ہے لیٹرل فیمورل سرکم فلکس آرٹری جانبی رُخ فیمورل نرو کی عقبی شاخوں کے پیچھے یا ان کے درمیان سے فیمورل مثلث کے جانبی کنارے تک جاتی ہے۔ جہاں یہ چڑھتی، آڑی، اور اترنی شاخوں میں تقسیم ہو جاتی ہے عموماً ایک یا دونوں فیمورل سرکم فلکس شریانیں فیمورل آرٹری کے تنے سے نکلتی ہیں۔ اور تقسیم کا کوان اختلافات کے ملنے کی توقع رکھنی چاہیئے۔

جب شریانیں واضح ہو چکیں تو فیمورل اور پروفنڈا وریدوں کو صاف کرو جو دونوں فیمورل آرٹری کے پیچھے اور مثلث کے بعیدی حصے میں واقع ہیں۔ جب فیمورل وین کے قریبی حصے کا پچھلا رُخ صاف ہو جائے۔ تو پکٹینیس کے عصب کا تعاقب پکٹینیس عضلہ میں اس کے اختتام تک کرنا چاہیئے۔ پھر پکٹینیل فیشیا کے باقی حصوں کو پکٹینیس اور ایڈکٹر لانگس پر سے اتار دینا چاہیئے۔ جب یہ ہو چکیگا۔ تو پکٹینیس کے زیریں کنارے اور ایڈکٹر لانگس کے بالائی کنارے کے درمیان ایک فاصلہ دکھائی دیگا جس میں آبچوریٹر نرو کے سطحی حصے کو نکالنا چاہیئے۔ آخر میں ایلیک فیشیا کو ایلیاکس اور سواس کی سطحوں پر سے اتارنا چاہیئے۔ اور سواس اور پکٹینیس کے درمیانی زاویہ کی چربی نکال دی جائے۔

247 **فیمورل ٹرائنگل** یہ نام اس تکونے خلا کا ہے جو انگوائنل رباط سے بعید ران کے قریبی ثلث میں واقع ہے۔ اس میں ایک چھت یا اگلی حد ہے۔ ایک فرش یا پچھلی حد۔ ایک وسطانی حد۔ اور ایک جانبی حد۔ ایک قاعدہ جو قریب میں ران اور بطن کے اتصال پر واقع ہے۔ اور ایک راس جو بعید میں ران کے قریبی اور وسطی ثلثوں کے اتصال پر واقع ہے (تصویر 112)۔

جانبی حد سارٹوریس عضلے کے وسطانی کنارے سے بنی ہے اور یہ ران کے پار اینٹیریر سپیریر اسپائن سے بعیدی اور وسطانی رُخ جاتی ہے اور زیادہ گہرائی میں مثلث کے بعیدی حصے کی طرف ریکٹس فیمورس کے وسطانی کنارے سے بنتی ہے۔ وسطانی حد ایڈکٹر لانگس کے نمایاں وسطانی کنارے سے بنتی ہے۔ اور یہ دونوں عضلے نیچے مثلث کے راس کے سامنے ملتے ہیں۔ اگلی حد یا چھت فیشیا لیٹا کے الیمم والے حصے اور کربری فارم فیشیا سے بنتی ہے۔ اس کو وہ ساختیں چھیدتی

CC-0. In Public Domain. Gurukul Kangri Collection, Haridwar

Digitized by Arya Samaj Foundation Chennai and eGangotri

ہیں جو فیشیا کربروزا میں سے گزرتی ہیں۔ (دیکھو صفحہ 229) اور نیز لمبو انگوائنل نروا ور ران کے انٹر میڈیٹ کوٹینیس نرو سے چھیدی ہوئی ہے اوپری روا اور جلد سے ڈھکی ہے پچھلی حد یا فرش وسطانی اور جانبی حدود سے پیچھے کی طرف ڈھلتی ہے اسلئے یہ مثلث کاٹنے پر اور اوپر خاکہ میں بھی تکونی ہی ہوتی ہے۔ فرش کا وسطانی حصہ بیشتر کرکے ایڈکٹر لانگس اور پکٹینیس عضلوں کی اگلی سطحوں سے بنتا ہے۔ لیکن اگر ان دو عضلوں کے متصل کناروں کے درمیان کوئی فاصلہ ہو۔ تو ایڈکٹر بریوس کی اگلی سطح کا بھی ایک حصہ فرش کے وسطانی حصے میں دکھائی دیتا ہے۔ فرش کا جانبی حصہ ایلیاکس اور سوآس میجر کی اگلی سطحوں سے بنتا ہے۔ میڈیل فیمورل سرکم فلکس آرٹری سوآس اور پکٹینیس کے متصل کناروں کے درمیان فرش میں سے گزرتی ہے۔ اور پروفنڈا آرٹری فیمر کے قریب ایڈکٹر لانگس کے بالائی کنارے کے پیچھے گزر کر اس مثلث کو چھوڑتی ہے۔ اس کے ہمراہ پروفنڈا وین ہوتی ہے راس کے وسطانی جانب ایڈکٹر لانگس ہے جانبی طرف واسٹس میڈیالیس۔ اور آگے سارٹوریس اس میں سے ہو کر فیمورل عروق سیفینس نرو سمیت فیمورل ٹرائنگل سے ایڈکٹر کنال میں جاتی ہیں۔ قاعدہ ران اور بطن کے اتصال پر واقع ہے۔ اس کی اوپری حد انگوائنل لگمنٹ وسطانی لیکونر لگمنٹ۔ جانبی ایلیم کا اگلا کنارہ ہے اور پیچھے پکٹینیس۔ سوآس میجر اور ایلیاکس عضلے واقع ہیں۔ اس میں سے فیمورل شریان و ورید 248 گہری فیمورل لمفی عروق۔ فیمورل اور لمبو انگوائنل اعصاب اور ران کا جانبی جلدی عصب گزرتے ہیں۔

ڈیپ اکسٹرنل پوڈنڈل آرٹری۔ یہ شریان ایک چھوٹی شاخ ہے جو انگوائنل لگمنٹ سے بعید فیمورل آرٹری کے وسطانی جانب سے نکلتی ہے یہ پکٹینیس اور ایڈکٹر عضلوں پر وسطانی رخ جاتی ہے اور فیشیا لیٹا کو چھیدنے کے بعد جنس کے مطابق اسکروٹم یا لیبیم میجس پوڈنڈائی میں ختم ہوتی ہے۔

تقطیع :- فیمورل مثلث کے اندر مشمولات کا مطالعہ کرنے سے پہلے ران اور گھٹنے کے اگلے اور وسطانی خطوں کی تقطیع کو پورا کر دو۔

تقطیع - اول سارٹوریس کے باقی ماندہ حصہ کو ٹیبیا میں اسکے نتھے تک صاف کر دو لیکن ان اعصاب کو ضرر سے بچاؤ۔ جو اس سے متعلق واقع ہیں۔ ران کا جانبی جلدی عصب جو ایلیم کی اینٹیریر سپیریر اسپائن کے قریب عضلے کے آگے سے گزرتا ہے۔ اور انٹرمیڈیٹ کوٹینیس نرو جو یا تو اس کا تقاطع

CC-0. In Public Domain. Gurukul Kangri Collection, Haridwar

Digitized by Arya Samaj Foundation Chennai and eGangotri

کرتا یا چھیدتا ہے۔ پہلے ہی نکالے جا چکے ہیں۔ فیمورل ٹرائنگل کے راس کے نیچے میڈیل کوٹینیس نرو کی اگلی شاخ سارٹوریس سے اوپری گزرتی ہے۔ اور اسی عصب کی پچھلی شاخ اس کے پچھلے کنارے کے ساتھ ساتھ جاتی ہے۔ گھٹنے سے تھوڑا فاصلہ قریب سیفینس نرو کی انفرا پیٹیلر شاخ اس کو چھیدتی ہے اور سیفینس نرو کا تنا اس کے پچھلے کنارے اور گریسی لس کے وتر کے درمیان سے گھٹنے کے وسطانی جانب پہنچ کر جینیکولر آرٹری کی سیفینس شاخ سمیت جو اس کے مقام کی رہنما ہے۔ نکلتا ہے۔ جب سارٹوریس واضح ہو چکے۔ تو ٹنسر فیشی لیٹی کو لو جو سارٹوریس کے قریبی حصے کے عین جانبی رخ واقع ہے سارٹوریس کے قریبی حصے کے جانبی کنارے پر فیشیا لیٹا کا الیم دو الاحصہ دو تہوں میں تقسیم ہو جاتا ہے۔ ایک تہ سارٹوریس سے اوپری گزرتی ہے۔ اور اس عضلے کو نمایاں کرنے کے لئے نکال دی گئی ہے دوسری تہ ٹنسر فیشی لیٹی سے عمقی گزر کر ریکٹس فیمورس کے وتر میں مل جاتی ہے۔ ٹنسر فیشی لیٹی کو فیشیا لیٹا کے الیو ٹیبیل ٹریکٹ میں اس کے اتصال تک نکالو جس میں یہ ختم ہوتا ہے۔ پھر کھڑے رخ فیشیا لیٹا کو الیو ٹیبیل ٹریکٹ کے اگلے کنارے کے ساتھ ساتھ ٹیبیا کے جانبی کانڈائل تک کاٹو۔ الیو ٹیبیل ٹریکٹ کے بعیدی حصے کو جانبی رخ کھینچو اور جانبی بین عضلی حاجز کو واضح کرو۔ جو اس کی عمقی سطح سے فیمر کے جانبی سوپرا کانڈائلر رخ تک جاتا ہے سارا فیشیا لیٹا کو نکال دو۔ جو جانبی رخ ٹنسر فیشی لیٹی اور الیو ٹیبیل ٹریکٹ اور وسطانی رخ سارٹوریس کے درمیان واقع ہے۔ عضلے جو اس وقت نمایاں ہونگے ریکٹس فیمورس جو ران کے اگلے رخ پر واقع ہے اور ایری و دلچسپی ترتیب کیوجہ سے چھپا جاتا ہے اس کے الیو ٹیبیل ٹریکٹ کے درمیان واسٹس انٹرمیڈیلیس کے حصے ہیں۔ آخر الذکر مقدم الذکر کے نیچے ہوتا ہے اور اس کے اور سارٹوریس کے درمیان ران کے بعیدی تہائی حصے میں واسٹس میڈیالس کا بعیدی حصہ نظر آئے گا۔ 249

گھٹنے سے تھوڑا فاصلہ قریب ریکٹس فیمورس ایک وتر میں ختم ہوتا ہے۔ جو پٹیلا کے قریبی کنارے میں ختم ہے۔ اور واسٹس عضلے کے وتری پھیلاؤں میں ختم ہیں۔ جو پٹیلا کے کناروں سے چپکے ہوئے ہیں۔ سارٹوریس کے قریبی حصے کو وسطانی رخ دھکیلو اور اس کے عصب کو سپیرا ہنگوائل نرو سے آتا ہوا دیکھو۔ یہ عضلہ کی عمقی سطح میں اس کے طول کے وسط سے تھوڑا اوپر داخل ہوتا ہے۔ جب یہ عصب مل جائے۔ تو پشتی رخ اس کا تعاقب کرو۔ حتیٰ کہ یہ گریٹر ٹروکینٹر کے اگلے کنارے پر گلوٹیس میڈیس اور مینیمس (minimus) کے متصل اگلے کناروں کے درمیان غائب ہوتا ہے۔ پھر عمقی رداء کے اس حاجز کو نکال دو۔ جو ٹنسر فیشی لیٹی سے عمقی گزر کر وسطانی رخ ریکٹس فیمورس کے وتر میں۔ اور جانبی رخ کولہے کے جوڑ کے کیسہ کے اگلے حصے کے ساتھ مل جاتا ہے۔ جب اس حاجز کا عمقی حصہ نکل جائے۔ تو لیٹرل

CC-0. In Public Domain. Gurukul Kangri Collection, Haridwar

Digitized by Arya Samaj Foundation Chennai and eGangotri

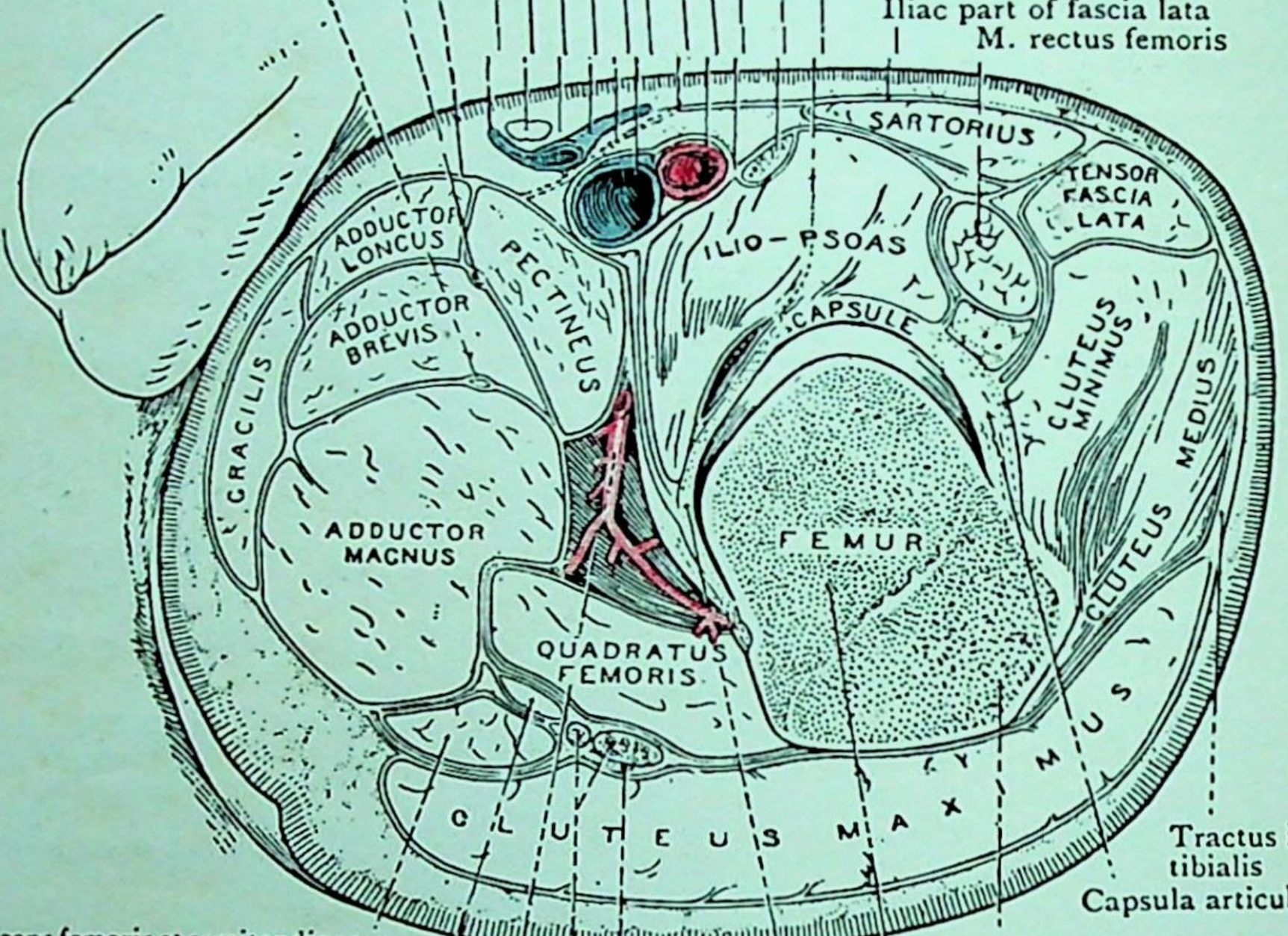

FIG. 113.—Dissection of an oblique transverse Section through upper part of Thigh showing the relation of the Fascia to the Muscles.

CC-0. In Public Domain. Gurukul Kangri Collection, Haridwar

Digitized by Arya Samaj Foundation Chennai and eGangotri

CC-0. In Public Domain. Gurukul Kangri Collection, Haridwar

Digitized by Arya Samaj Foundation Chennai and eGangotri

CC-0. In Public Domain. Gurukul Kangri Collection, Haridwar

Digitized by Arya Samaj Foundation Chennai and eGangotri

FIG. 114.—Dissection of the Adductor Canal (Hunter's) in the right lower limb. A portion of the Sartorius has been removed.

CC-0. In Public Domain. Gurukul Kangri Collection, Haridwar

Digitized by Arya Samaj Foundation Chennai and eGangotri

250 فیمورل سرکم فلکس آرٹری کی صعودی شاخ کو نکالو اور صاف کرو۔ اور اس شاخچی کو تلاش کرو جو اس میں سے نکلتی اور جوڑ کے ریشوی کیسہ کو چھیدتی ہے۔ پھر ریکٹس فیمورس کے سیدھے سر کو الیم کی اینٹیریر انفیریر اسپائن میں اس کے مبداء تک صاف کرو۔ اور پلٹے ہوئے وتر کا تعاقب پیچھے ایسی ٹیبولم **(acetabulum)** کے بالائی کنارے تک کرو۔ جہاں یہ کولھے کے جوڑ کے کیسہ کے ریشوی طبقہ میں مل جاتا ہے۔ دیکھو کہ ٹنسر فیشیئی لیٹی اور سارٹوریس کے درمیان کا فاصلہ وہ راستہ ہے جس میں سے ہو کر سرجن اہم ساختوں کو خطرہ میں لائے بغیر کولھے کے جوڑ کے سامنے تک آسانی سے پہنچ جاتا ہے۔ گلوٹیس میڈیس اور گلوٹیس مینیمس کے اگلے کناروں کو صاف کر کے واضح کرو۔ ٹنسر فیشیئی کا عصب ان دونوں عضلوں کے قریب جڑے ہوئے کناروں کے بیچ سے گزرتا ہے اور خط تفرق کو ظاہر کرتا ہے۔ عموماً میڈیس کا اگلا کنارہ ٹنسر فیشیئی کی عمقی سطح میں ملا ہوا ہوتا ہے اگر ایسا ہو۔ تو وہ دونوں عضلوں کو چاقو سے علیحدہ کر دو۔

اب ران کے وسطی ثلث کے وسطانی پہلو کی طرف لوٹو۔ اور سارٹوریس کو جانبی سمت کھینچو۔ اس کے پیچھے ایک زاویہ دار فاصلہ ہے جو جانبی طرف واسٹس میڈی ایلس سے۔ اور وسطانی طرف اوپر ایڈکٹر لانگس سے اور نیچے ایڈکٹر میگنس سے محدود ہے۔ اس فاصلہ کا تقاطع اس ردا کی ایک تہ کرتی ہے۔ جو ایڈکٹر کنال **(adductor canal)** یعنی ہنٹر کنال **(Hunter's canal)** (تصاویر **114,115**) کی چھت بناتا ہے۔ ردا کے اوپر کچھ ڈھیلی خانہ دار بافت ہے۔ جس میں اعصاب کا سب سارٹوریل پلکسس واقع ہے۔ پلکسس ہمیشہ آسانی سے نمایاں نہیں کیا جا سکتا۔ لیکن اگر تقطیع کار اس کو کر سکے۔ تو اس کو معلوم ہوگا۔ کہ یہ میڈیل کیوٹینیس سیفینس، اور آبٹوریٹر اعصاب کی جال بنانیوالی شاخچیوں سے بنتا ہے۔ پلکسس اور خانہ دار بافت اور قنال کی لفی چھت کو صاف کرو۔ جانبی طرف یہ واسٹس میڈی ایلس سے چپکی ہے۔ اور وسطانی طرف ایڈکٹر میگنس اور لانگس سے۔ اس کا قریبی سرا فیمورل ٹرائنگل کے راس پر غیر واضح طور پر غائب ہوتا ہے۔ لیکن اس کے بعیدی سرے پر یہ ایک تیز ہلالی کنارے میں ختم ہوتا ہے۔ جو واسٹس میڈی ایلس سے ران کے وسطانی اور بعیدی ثلثوں کے اتصال پر ایڈکٹر میگنس تک پہنچا ہے۔ سیفینس نرو۔ سوپیریر جینیکولر آرٹری کی سیفینس شاخ سمیت قنال میں سے اس کی لفی چھت کے بعیدی ہلالی کنارے کے پیچھے نکلتا ہوا دکھائی دیگا قنال کے مشمولات کو نمایاں کرنے کے لئے لفی چھت کو کھڑے شگاف کے ذریعہ اس کے قریبی سرے سے اس کے بعیدی سرے تک کاٹو۔ اور پھر اس کے مشمولات یعنی فیمورل آرٹری فیمورل وین سیفینس نرو۔ اور واسٹس میڈی ایلس کے عصب کو صاف کرو۔

سارٹوریس عضلہ۔ یہ ایک لمبا نازک عضلہ ہے۔ جو الیم کی اینٹیریر سپیریر اسپائن اور اسپائن کے

CC-0. In Public Domain. Gurukul Kangri Collection, Haridwar

Digitized by Arya Samaj Foundation Chennai and eGangotri

ٹبین نیچہ ہڈی کے اگلے کنارے پر ناچیہ کے بالائی حصے سے نکلتا ہے۔ یہ ران کے قریبی ثلث کے سامنے کا ترچھا
تقاطع کرتا ہے اور عضو کے وسطانی رُخ پہنچکر سیدھا ایک مقام تک جاتا ہے جو گھٹنے کے وسطانی ابھار سے ادھر واقع
ہے۔ وہاں یہ آگے کی طرف مڑتا ہے اور ایک پتلے پھیلے ہوئے وتر نفیی وتر میں ختم ہوتا ہے۔ جو ٹیبیا کے باڈی کی وسطانی
سطح میں اسکی ٹیو برا سٹی سے پیچھے ختم ہے (تصویر 139 صفحہ 322) یہ وتر اپنے بعیدی کنارے کے ذریعہ ٹانگ 251
کی رداسے لگا ہوا ہے اور اپنے قریبی کنارے کے ذریعہ گھٹنے کے جوڑ کے کیسہ سے۔

سارٹوریس عضلہ اپنے قریبی ترچھے حصے میں فیمورل ثلث کی جانبی حد بناتا ہے اور الیاکس پکٹس فیمورس
اور ایڈکٹر لانگس عضلوں کے آگے واقع ہوتا ہے زیادہ بعید میں یہ فیمورل عروق کے آگے ایڈکٹر ہیگنس میں سوراخ تک واقع
ہے جس میں سے ہو کر یہ عروق پاپلیٹل فاسا میں جاتی ہیں اسکے منتہے کے قریب اسکا پھیلا ہوا وتر گریسی لس اور سیمی ٹنڈینوسس
عضلوں کے وتر منتہا سے سطحی واقع ہوتا ہے اس عضلہ کو فیمورل نرو رسد اتا ہے یہ گھٹنے کا جھکانیوالا اور ٹانگ کا 252
وسطانی پھیرنے والا۔ کولھے کے جوڑ کو جھکانیوالا اور ران کا جانبی پھیرنے والا ہے۔

ہنٹر کی ایڈکٹر کنال (Hunter's adductor canal)

جب فیمورل آرٹری
فیمورل مثلث سے نکلتی ہے تو بعیدی رُخ بڑھکر ران کے وسطانی حصے میں۔ ایک گہری ناب میں جاتی ہے جسکے آگے
واسٹس میڈی الیس عضلہ اور پیچھے ایڈکٹر لانگس اور میگنس عضلوں کی اگلی سطحوں کی روا ہوتی ہے جو ران کا وسطانی
بین عضلی حاجز ہے۔ اپنے قریبی سرے پر یہ ناب زیادہ گہرے۔ زیادہ چوڑے۔ اور زیادہ نمایاں خلا سے مل جاتی ہے
جسکو فیمورل ٹرائنگل کے نام سے بیان کیا گیا ہے آگے جاکر یہ ناب ایک مضبوط ریشوی جھلی کے ذریعہ جو اس پر
چھائی ہوئی ہے ایک قنال میں تبدیل ہو جاتی ہے جو آڑی کاٹ پر تکونی دکھائی دیتی ہے اور جسکی سطح پر سارٹوریس
عضلہ واقع ہے (تصویر 115) یوں بنی ہوئی سرنگ (tunnel) ایڈکٹر کنال (ہنٹر کی) کہلاتی ہے یہ ریشوی
پھیلاؤ جو اس قنال کی چھت بناتا ہے پیچھے ایڈکٹر لانگس اور میگنس سے لیکر آگے واسٹس میڈی الیس تک پھیلا
ہے جب اس کا تعاقب قریبی رُخ کرتے ہیں۔ تو جوں جوں فیمورل مثلث قریب آتی ہے یہ پتلا اور غیر واضح ہوتا جاتا ہے لیکن
دوسرے سمت میں دیکھو تو دبیز اور مضبوط ہوتا جاتا ہے اور قنال کے بعیدی سرے پر ایڈکٹر میگنس کے سوراخ سے نیچے اسکا
ایک دبیز صاف کٹا ہوا کنارہ نظر آتا ہے۔ اپنے بعیدی حصے میں قنال کی پچھلی دیوار جہاں ایڈکٹر میگنس سے بنی ہے ایک 253
کھانچا یا سوراخ پیش کرتی ہے جو پچھلے رُخ پاپلیٹل فاسا تک پہنچا دیتا ہے اس سوراخ کی شکل اور ساخت کا مطالعہ آئندہ
ہوگا۔ اسکو ہائیٹس ٹنڈینیس (hiatus tendineus) یا ایڈکٹر میگنس میں سوراخ کہتے ہیں۔

فیمورل عروق اور سیفنس نرو ایڈکٹر کنال میں سے گزرتے ہیں۔ جب فیمورل آرٹری قنال
میں ہوتی ہے تو اس میں سے کچھ عضلی شاخیں اور سپیریر جینیکولر آرٹری نکلتی ہیں فیمورل عروق

CC-0. In Public Domain. Gurukul Kangri Collection, Haridwar

Digitized by Arya Samaj Foundation Chennai and eGangotri

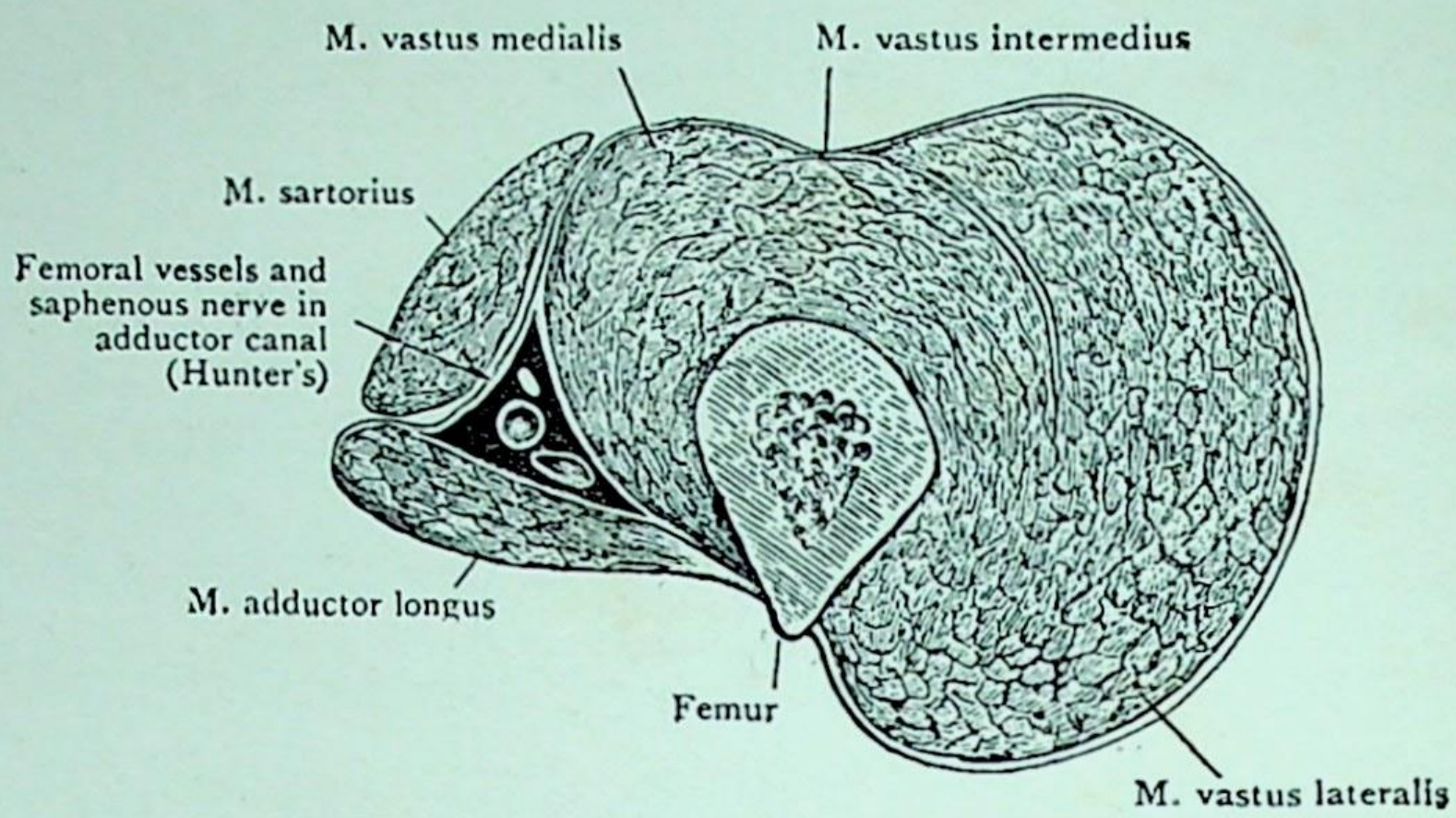

FIG. 115.—Transverse Section through the Adductor Canal.

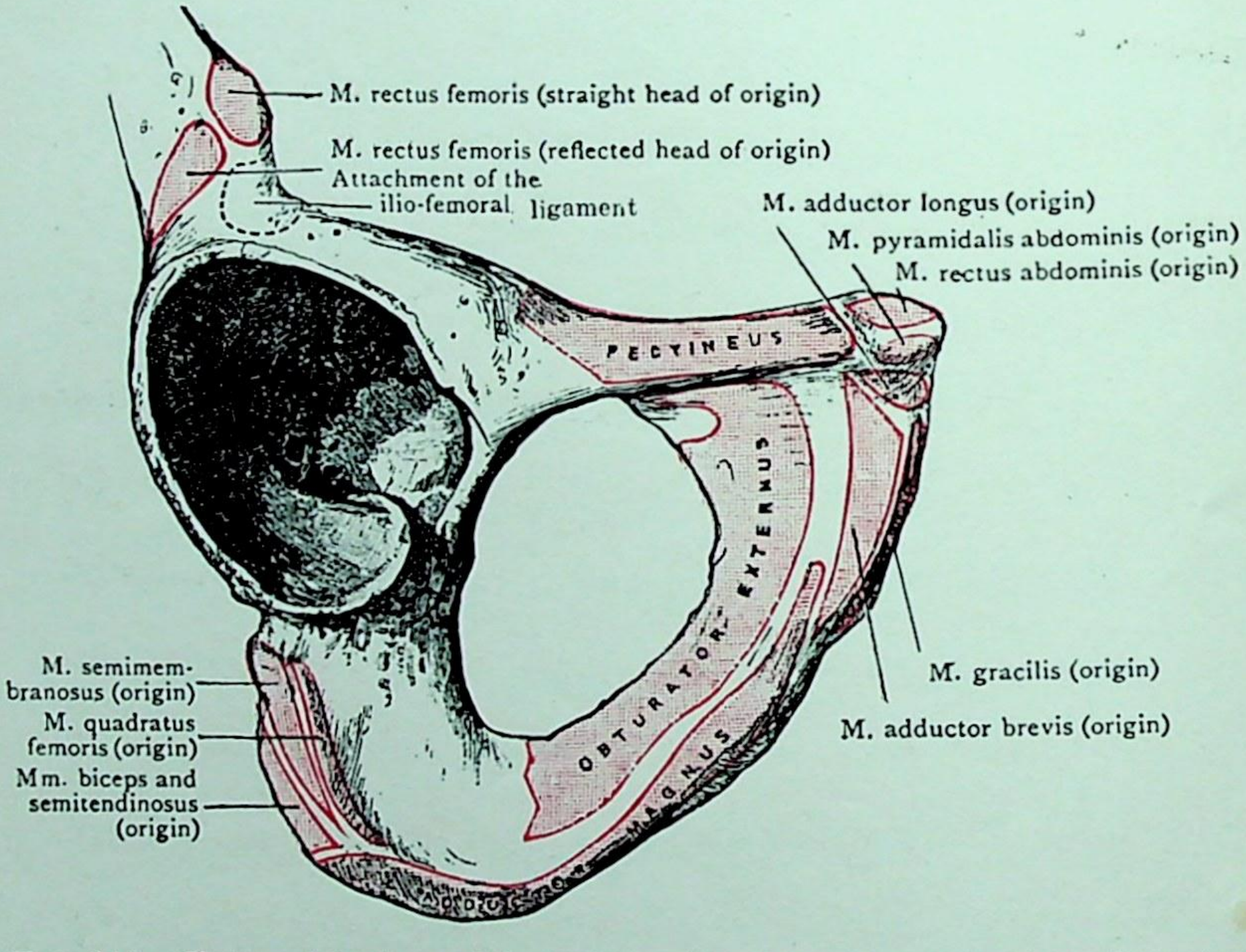

FIG. 116.—External Surface of the Pubis and Ischium, with the Attachments of Muscles mapped out.

CC-0. In Public Domain. Gurukul Kangri Collection, Haridwar

Digitized by Arya Samaj Foundation Chennai and eGangotri

CC-0. In Public Domain. Gurukul Kangri Collection, Haridwar

Digitized by Arya Samaj Foundation Chennai and eGangotri

قنال کو اس کے بعیدی کنارے پر چھوڑتی ہیں ۔ اور پچھلی طرف مڑکر ایڈکٹر میگنس میں سوراخ میں سے گزرتی اور پاپلیٹیل فاسا میں داخل ہوتی ہیں۔ سیفنس نروسپیریر جینیکولر آرٹری کی سیفنس شاخ سمیت قنال کی چھت بنانے والے ریشوی بڑھاؤ کے بعیدی دبیز کنارے کے نیچے ہوتی ہوئی اس قنال میں سے گزرتی ہے ۔ موجودہ منزل تقطیع میں ان دونوں کو اس مقام پر دیکھ سکتے ہیں۔

فیمورل آرٹری ۔ اس تقطیع سے جو ہو چکی ساری فیمورل آرٹری نمایاں ہو چکی ہے ۔ اور اب اس کے ممر اور تعلقات کا مطالعہ ہو سکتا ہے۔ یہ اکسٹرنل ایلیک آرٹری کا سیدھا سلسلہ ہے ۔ اور زیریں جارحہ کا بڑا شریانی تنا ہے۔ یہ انگوائنل لگمنٹ پر شروع ہوکر اس کے نیچے سے ران میں داخل ہوتا ہے ۔ اور بعید رُخ ران کے قریبی دو ثلثوں میں سے ہوتا ہوا ایڈکٹر میگنس کے سوراخ تک پہنچتا ہے ۔ جس میں سے ہوکر یہ پاپلیٹیل فاسا میں جاتا اور پاپلیٹیل آرٹری بن جاتا ہے ۔ جب ران تھوڑی سی جھکی ہو ۔ ہٹی ہو ۔ اور جانبی رُخ پھری ہو ۔ تو ایک خط کے ذریعہ جو ایلیم کی اینٹیریر سپیریر اسپائن اور سمفیسس پوبس کے عین درمیانی نقطہ سے فیمر کے وسطانی کنڈائل پر ایڈکٹر ٹیوبرکل تک کھینچا جائے ۔ فیمورل آرٹری کا ممر سطح پر بنا سکتے ہیں۔

وہ تعلقات جو یہ شریان فیمر کے ساتھ رکھتی ہے ۔ اہم ہیں ۔ جب یہ فیمورل مثلث میں داخل ہوتی ہے ۔ تو پلوس کے گرد کو چھوڑتی ہے ۔ اور فیمر کے سر کے وسطانی حصے کے سامنے واقع ہوتی ہے ۔ جس سے اس کو سواس میجر عضلہ علیحدہ کرتا ہے ۔ اگرچہ اس کا تعلق فیمر کے سر کے ساتھ خاصہ گہرا ہے ۔ لیکن دباؤ ڈالنے کیلئے اس مقام کا انتخاب نہیں کرنا چاہیئے ۔ کیونکہ ہڈی کے اس سر کی حرکت پذیری کی وجہ

254 سے یہ شریان انگلیوں کے نیچے سے سرک سکتی ہے ۔ اس کو کولہے کی ہڈی پر دبانا بہت زیادہ بے خطر ہے فیمر کے سر کے بعد فیمورل مثلث میں سے اپنے باقی گزر میں یہ شریان ہڈی کے ساتھ راست تعلق نہیں رکھتی ۔ یہ فیمر کی گردن اور جسم کے درمیانی زاویہ کے فاصلے کا سامنے سے تقاطع کرتی ہے ۔ لیکن مثلث کے راس کے قریب یہ فیمر کے جسم کے جانبی پہلو کے تعلق میں آجاتی ہے اور اپنے اختتام تک اس کا مقام یہی رہتا ہے ۔

مثلث میں فیمورل آرٹری کا قریبی حصہ فیمورل غلاف میں ملفوف ہے ۔ اور یہ جلد اوپری رداء اور عمقی رداء کے ذریعہ سطح سے دور رہتا ہے ۔ لیکن زیادہ بعید میں فیمورل عصب کی وسطانی جلدی شاخ اس کا تقاطع کرتی ہے ۔ جو سارٹوریس عضلہ کے وسطانی کنارے کے ساتھ ساتھ جاتی ہے ۔ اس شریان کی وسعت جو فیمورل مثلث میں واقع ہے ۔ سارٹوریس عضلے کی نمو کے

CC-0. In Public Domain. Gurukul Kangri Collection, Haridwar

Digitized by Arya Samaj Foundation Chennai and eGangotri

ساتھ گھٹتی بڑھتی ہے۔ لیکن یہ عموماً ۵،۱ ، ۷ سے ۰ ا سنٹی میٹر تک ہوتی ہے۔ مثلث کے راس پر یہ شریان ایڈکٹر کنال میں داخل ہوتی ہے۔

ایڈکٹر کنال میں یہ شریان زیادہ گہرائی میں ہوتی ہے۔ اور جلد اور یری رواء اور عمقی رداء بھی اس کو سطح سے علٰحدہ نہیں کرتے۔ بلکہ سارٹوریس عضلہ۔ اعصاب کا سب سارٹوریل پلکسس اور قنال کی یعنی چھت بھی علٰحدہ کرتے ہیں اور قنال کے وسطِ طول میں سیفینس عصب جانبی سے وسطانی سمت کو شریان کے سامنے سے ہو کر گزرتا ہے۔

فیمورل مثلث میں قریبی حصے میں شریان کے جانبی طرف فیمورل نرو ہے۔ لیکن دونوں خوب ملے ہوئے نہیں کیونکہ فیمورل شیتھ کا جانبی حصہ اور سوا اس کے عضلہ کا نکلا ہوا جانبی کنارہ ان کے درمیان حائل ہیں۔ مثلث کے بعیدی حصے میں ویسٹس میڈیلس کو نرو شریان کے جانب میں واقع ہے۔ لیکن ایڈکٹر کنال کے قریبی حصے میں سیفینس نرو اس کی جگہ لیتا ہے۔ اور ایڈکٹر کنال کے وسطے سے آگے جہاں سیفینس نرو شریان کے سامنے آجاتا ہے۔ شریان خود اپنے جانبی طرف واسٹس میڈیلس سے متعلق ہے۔

فیمورل مثلث کے قریبی حصے میں فیمورل وین شریان سے وسطانی ہوتی ہے۔ اور فیمورل غلاف کے جانبی حاجز کے ذریعہ اس سے الگ ہے فیمورل غلاف کے بعد ورید شریان کے پیچھے آجاتی ہے۔ اور ایڈکٹر کنال سے ادھر کو اور راخت اس کا صحیح وسطانی متعلق نہیں ہوتی۔ جہاں سیفینس عصب شریان کے بعیدی حصے کے وسطانی پہلو کے ساتھ ساتھ ہوتا ہے۔ 255

اس شریان کے پیچھے سواس پکٹینیس۔ ایڈکٹر لانگس۔ اور ایڈکٹر میگنس عضلے ہیں۔ لیکن فیمورل شیتھ کا پچھلا حصہ۔ اور پکٹینیس کا عصب ان کو سواس سے علٰحدہ کرتے ہیں۔ اور خاص دار بافت اس کو پکٹینیس سے علٰحدہ کرتی ہے۔ جس میں فیمورل وین۔ جو آرٹری کے وسطانی سے پیچھے سمت چلی گئی ہے پروفنڈا وین۔ اور پروفنڈا آرٹری اس ترتیب میں آگے سے پیچھے واقع ہیں۔ اس کو اکیلی فیمورل وین ایڈکٹر لانگس اور پکٹینیس عضلوں سے علٰحدہ کرتی ہے۔ کیونکہ پروفنڈا وین۔ اور آرٹری پکٹینیس اور ایڈکٹر لانگس کے درمیان نیچے کو جاتی اور آخر الذکر عضلے کے پیچھے اترتی ہیں۔

وہ شاخیں جو یہ شریان فیمورل مثلث میں دیتی ہے۔ پہلے گنائی جا چکی ہیں۔ اور بعض کا تعاقب ان کے اختتام تک ہو چکا ہے۔ لیکن بعض آئندہ تقطیعوں میں نکلیں گی۔ وہ شاخیں جو ایڈکٹر کنال میں نکلتی ہیں۔ عضلی شاخچیاں جو محاذی عضلوں کو رسد دیتی ہیں۔ اور سپیریئر جینیکولر شریان ہیں۔

CC-0. In Public Domain. Gurukul Kangri Collection, Haridwar

Digitized by Arya Samaj Foundation Chennai and eGangotri

سپیریر جینیکولر آرٹری۔ یہ شریان فیمورل تنے سے تھوڑا فاصلہ اس مقام کے قریب نکلتی ہے جہاں آخر الذکر ایڈکٹر میگنس کے سوراخ میں سے گزر کر پاپلیٹیل فاسا میں داخل ہوتا ہے۔ اپنے آغاز کے تقریباً فوراً بعد یہ ایک سیفینس اور ایک عضلی مفصلی شاخ میں تقسیم ہوتی ہے۔ اکثر یہ دونوں شاخیں فیمورل آرٹری سے علیحدہ آغازوں سے نکلتی ہیں۔

سیفینس شاخ عصب کے ساتھ جاتی ہے۔ یہ ایڈکٹر کنال کو اس ریشوی پھیلاؤ کے بعیدی کنارے کے نیچے سے گزر کر چھوڑتی ہے۔ جو اس قنال کے اوپر تنا ہوا ہے۔ گھٹنے کے وسطانی جانب یہ گریسی لس اور سارٹوریس کے درمیان دکھائی دیتی ہے۔ اور ٹانگ کے قریبی حصے پر کی جلد والی شاخوں میں ختم ہوتی ہے۔

اسکی عضلی مفصلی شاخ واسٹس میڈیئلس کی ساخت میں داخل ہوتی۔ اور بعید رخ ایڈکٹر میگنس کے وتر کے آگے جاتی ہے۔ اس کی کچھ شاخچیاں واسٹس میڈیئلس اور دوسرے عضلوں کو جاتی ہیں۔ جو گھٹنے کے جوڑ کے قریبی اور وسطانی رخوں پر پھیلتی ہیں۔ اور یہ میڈیل جنیکولر (genicular) کی شاخوں سے دہناتی ہے۔ ایک خوب واضح شاخ پٹیلا سے قریب بعید رخ جا کر لیٹرل سپیریر جینیکولر آرٹری سے دہناتی ہے۔

فیمورل وین۔ یہ ورید پاپلیٹیل وین کا بالراست قریبی سلسلہ ہے۔ ایڈکٹر میگنس 256
کے سوراخ میں شروع ہوتی ہے جس میں سے ہو کر یہ ایڈکٹر کنال میں داخل ہوتی ہے۔ اس کا قریبی سرا انگوائنل لگمنٹ کے پیچھے گزر کر اکسٹرنل ایلیک وین بن جاتا ہے۔ یہ فیمورل آرٹری کے ہمراہ ہوتی ہے لیکن دونوں عروق کے تعلقات ایک دوسری کے ساتھ ان کی مختلف منزلوں میں مختلف ہوتے ہیں ایڈکٹر کنال کے بعیدی حصے میں ورید شریان کے پیچھے اور جانبی طرف واقع ہے۔ لیکن اوپر کو آتی ہوئی وسطانی جانب جھکتی ہے۔ اور ران کے قریبی حصے میں یہ شریان کے وسطانی جانب اور ایک ہی استوا پر ہوتی ہے۔ ایک طرف سے دوسری طرف یہ تقاطع شریان کے پیچھے ہوتا ہے اور تدریجی ہوتا ہے اسی لئے بہت فاصلے تک فیمورل وین فیمورل آرٹری کے عین پیچھے واقع ہے۔ انگوائنل لگمنٹ سے دو انچ ادھر تک یہ فیمورل شیتھ کے اندر ملفوف ہوتی ہے جس کے یہ درمیانی درجہ میں واقع ہے۔

فیمورل وین ران میں سے اوپر آتے وقت ایسی معاون حاصل کرتی ہے جو بیشتر کر کے فیمورل آرٹری کی شاخوں سے مطابق ہوتی ہیں۔ فاسا اووٹیلس پر اس میں بڑی سیفینس وین مل جاتی ہے۔ تقطیع کا کو فیمورل وین قینچی سے چیرنی چاہیئے کئی مصرعے (valves) دکھائی دینگے ایک تو تقریباً بے شبہ اس

CC-0. In Public Domain. Gurukul Kangri Collection, Haridwar

Digitized by Arya Samaj Foundation Chennai and eGangotri

ورید کے داخلہ سے اِدھر ملیگا۔ جو پروفنڈا آرٹری کے مطابق ہے۔

فیمورل نرو۔ یہ ایک بڑا عصب ہے جو نکم کے اندر لمبر پلکسس سے نکلتا ہے۔ یہ سواس اور ایلیاکس کے درمیان انگوائنل لگمنٹ اور فیشیا ایلیاکا کے پیچھے گزر کر ران میں داخل ہوتا ہے۔ ران کے قریبی حصّے میں یہ شریان کے جانبی طرف ہے۔ اور سواس میجر عضلے کے ایک چھوٹے حصّے اور فیمورل شیتھ کے ذریعہ (تصویر 111) اس سے علیحدہ رہتا ہے۔ انگوائنل لگمنٹ سے تھوڑا فاصلہ نیچے پر ایک اگلے اور ایک پچھلے حصے میں تقسیم ہوتا ہے۔ جو فوراً جلدی اور عضلی شاخوں کی ایک بڑی تعداد میں تقسیم ہو جاتے ہیں جن کے نام ذیل کی فہرست میں ہیں۔

- اگلا حصّہ
  - عضلی شاخیں
    - پکٹینیس کو
    - سارٹوریس کو۔
  - اگلی جلدی شاخیں
    - ران کا درمیانی جلدی عصب۔
    - ران کا وسطانی جلدی عصب۔
- پچھلا حصّہ
  - عضلی شاخیں
    - ریکٹس فیمورس کو۔
    - واسٹس میڈیالیس کو۔
    - واسٹس لیٹرلیس کو۔
    - واسٹس انٹرمیڈیس کو۔
    - آرٹیکولیرس جینو عضلے کو۔
  - جلدی شاخ۔ سیفینس شاخ
  - مفصلی شاخیں۔

سیفینس عصب کے سوا جو ٹانگ اور پاؤں کے وسطانی رُخ پر پھیلا ہوا ہے۔ فیمورل عصب کی جلدی شاخوں کا مطالعہ پہلے ہو چکا ہے (صفحہ 230)۔

پکٹینیس کا عصب انگوائنل لگمنٹ سے تھوڑی دور اُدھر نکلتا اور اپنے ٹھکانے پر پہنچنے کے لئے وسطانی فیمورل عروق کے پیچھے مڑتا ہے۔ سارٹوریس والی شاخیں دو یا تین ہیں۔ عموماً یہ درمیانی جلدی عصب کے ساتھ ہم آغاز ہوتی ہیں۔

درمیانی جلدی عصب۔ بعض وقت سارٹوریس کے قریبی کنارے کو چھیدتا ہے۔ یہ دو شاخوں میں تقسیم ہوتا ہے۔ جو انگوائنل لگمنٹ سے تقریباً تین یا چار انچ پرے فیشیا لیٹا کو چھیدتی ہیں۔

CC-0. In Public Domain. Gurukul Kangri Collection, Haridwar

Digitized by Arya Samaj Foundation Chennai and eGangotri

وسطانی جلدی عصب بعیدرُخ اور وسطانی رُخ مڑتا ہے۔ فیمورل مثلث کے راس پر فیمورل آرٹری کے آگے تقاطع کرتا ہے اور ایک اگلے اور ایک پچھلے حصّہ میں تقسیم ہوتا ہے جو مختلف استواؤں پر عضو کے وسطانی پہلو پر سطحی ہوتے ہیں۔ اس عصب کے تنے سے چند جلدی شاخچیاں ران کے قریبی اور وسطانی حصّوں پر جلد کو جاتی ہیں۔ اگلی شاخ سارٹوریس عضلہ کا تقاطع کرتی ہے۔ اور ران کے بعیدی حصّے میں گریٹ سیفینس سے تھوڑا فاصلہ ادھر فیشیا لیٹا کو چھید کر ظاہر ہوتی ہے۔ پچھلی شاخ بعید رُخ سارٹوریس کے پچھلے کنارے کے ساتھ ساتھ جاتی ہے۔ اور گھٹنے کے وسطانی پہلو پر سارٹوریس اور سیفینس عصب کے پیچھے عمقی ردا کو چھیدتی ہے۔

ران کے وسط سے تھوڑا فاصلہ اُدھر وسطانی جلدی عصب کی پچھلی شاخ آبٹوریٹر عصب اور سیفینس عصب کے ریشوں کے ساتھ ایک جال نما نظام یعنے سب سارٹوریل پلکسس بناتی ہے جو سارٹوریس عضلہ کے نیچے واقع ہے۔ جہاں یہ ایڈکٹر (ہنٹر) کنال کے اوپر ہے۔ آبٹوریٹر عصب کی شاخچی ایڈکٹر لانگس کے وسطانی کنارے پر ظاہر ہوتی ہے۔

258 سیفینس عصب فیمورل عصب کی طویل ترین شاخ ہے یہ اس عصب کے پچھلے حصّے سے نکلتا ہے۔ اور پہلے بعید رُخ فیمورل آرٹری کے جانبی رُخ پر جاتا ہے۔ ایڈکٹر کنال میں یہ فیمورل آرٹری کے سامنے تقاطع کرتا ہے یہ کنال کے بعیدی سرے سے اُس ریشوی پھیلاؤ کے دبیز کنارے کے نیچے سے گزر کر نکلتا ہے۔ جو واسٹس میڈی ایلس اور ایڈکٹر عضلوں کے مابین پھیلتا ہے اور آرٹیریا جینوسو پریما کی سیفینس شاخ سمیت سارٹوریس کے نیچے سے اس کے اور گریسی لِس کے وتر کے درمیان گزر کر نکلتا ہے پھر یہ گھٹنے کے وسطانی رُخ پر عمقی ردا کو چھیدتا ہے۔ ایڈکٹر کنال کو چھوڑ کر انفرا پٹیلر شاخ دیتا ہے جو سارٹوریس کو چھیدتی اور گھٹنے کے وسطانی پہلو پر فیشیا لیٹا کو چھید کر سطح پر آتی ہے (تصویر 107)۔

فیمورل عصب کے پچھلے حصّے کی کئی بڑی شاخیں ان چار حصّوں میں داخل ہوتی ہیں۔ جو ران کا بڑا کواڈریسیپس اکسٹنسر عضلہ بناتے ہیں بعض شاخوں میں سے مفصلی شاخچیاں یا کولھے کے جوڑ کو یا گھٹنے کے جوڑ کو جاتی ہیں۔

ریکٹس فیمورس کی شاخ اس عضلہ کی گہری سطح میں داخل ہوتی ہے۔ یہ ایک مفصلی شاخچی کولھے کے جوڑ کو دیتی ہے۔ واسٹس میڈی ایلس کی بڑی شاخ سیفینس عصب کے ساتھ ہوتی ہے اور ایڈکٹر کنال

CC-0. In Public Domain. Gurukul Kangri Collection, Haridwar

کے قریبی حصے میں داخل ہوتی ہے۔ اس کو بآسانی پہچان سکتے ہیں۔ کیونکہ یہ ران کے وسط کے قریب واسٹس میڈی ایلس کے وسطانی رُخ میں گھستی ہے عضلے کی ساخت کے اندر یہ بعید رُخ بڑھتی ہے اور گھٹنے کے قریب سپیریر جینیکولر آرٹری کی مفصلی شاخ میں مل جاتی ہے۔ اس میں سے ایک مفصلی عصب گھٹنے کے جوڑ کی زلالی تہ کو جاتا ہے۔ واسٹس لیٹرلیس کا عصب لیٹرل سرکمفلکس آرٹری کی اُترتی شاخ کے ساتھ ہوتا ہے۔ اکثر اس میں سے ایک مفصلی شاخچی گھٹنے کے جوڑ کو جاتی ہے واسٹس انٹرمیڈیس کے اعصاب دو یا تین ہوتے ہیں۔ اور اس کی اگلی سطح میں داخل ہوتے ہیں۔ ان میں سے وسطانی ترین ایک لمبا نازک عصب ہے۔ جس کو بعید رُخ واسٹس میڈی ایلس کے اگلے کنارے کے نیچے گھٹنے کے مفصلی عضلے تک دیکھ سکتے ہیں اس کی اختتامی شاخچیاں گھٹنے کے جوڑ کے زلالی تہ کو جاتی ہیں۔

اس طرح سے فیمورل عصب کا ایک ریشہ کولہے کے جوڑ کو جاتا ہے۔ دو اور اکثر تین ریشے گھٹنے کے جوڑ کو جاتے ہیں۔

فیشیا لیٹا کا ایلیوٹیبیل ٹریکٹ۔ ران کے جانبی رُخ پر فیشیا لیٹا کے دبیز بند کا جسکا نام یہ ہے آ معائنہ ہونا چاہیے اور اس کے تعلقات متعین ہو جائیں اوپر یہ ٹنسر فیشی لیٹی کے پیچھے ایلیم کی کرسٹ کے بیرونی لب پر ٹیوبرکل سے چپکا ہے اور نیچے ٹیبیا کے جانبی کنڈائل اور فیبولا کے سر سے ٹیبیا کے جانبی کنڈائل پر ایک نمایاں نشان سے چپکا ہے جو فیبولا والی ریک سے آگے اور نیچے کی طرف ٹیوبراسٹی تک جاتا ہے۔ اس کو جلد اور اوپری رواڑ ڈھانکتی ہیں اور اوپر سے نیچے یہ گلوٹیس میڈیس کے ایک حصے۔ گریٹر ٹروکینٹر۔ واسٹس لیٹرلیس واسٹس انٹرمیڈیس کے زیرین جانبی حصے۔ فیمر کے جانبی کنڈائل اور گھٹنے کے جوڑ کے جانبی کنارے سے اوپری واقع ہے۔ اس میں دو عضلے ختم ہیں۔ گلوٹیس میکسمس (maximus) پیچھے گریٹر ٹروکینٹر کے استوار اور ٹنسر فیشی لیٹی آگے ران کے قریبی ثلث ہیں۔ گلوٹیس میکسمس کے نچلے سے اوپر اس کا پچھلا کنارا گلوٹیس میڈیس کی اوپری سطح پر دبیز پردا سے مسلسل ہے۔ اور اس کا اگلا کنارا ایک اوپری اور ایک عمقی تہ میں پھٹ جاتا ہے جو دونوں نکالی جاچکی ہیں۔ کیونکہ اوپری تہ ٹنسر فیشی کی اوپری سطح کو ڈھانکتی تھی۔ اور عمقی تہ ٹنسر فیشی کی عمقی سطح پر کی تہ ہے جو ریکٹس فیمورس کے وتر اور کولہے کے جوڑ کے کیسہ کے اگلے رُخ سے مسلسل ہونیکے لئے وسطانی رُخ بڑھتی ہے (دیکھو صفحہ 248)۔ ران کے بعیدی نصف میں اس کی عمقی سطح فیمر کی جانبی سوپرا کنڈائلر سینڈ سے اور پینا ایسپرا کے زیرین حصے کے ساتھ جانبی بین عضلی حاجز کے ذریعہ چپکی رہتی ہے۔

عضلہ ٹنسر فیشی لیٹی۔ فیشیا لیٹا کا تاننے والا عضلہ ایک چھوٹا عضلہ ہے جو ران کے قریبی ثلث کے جانبی اور اگلے رُخ پر واقع ہے۔ یہ ایلیوٹیبیل ٹریکٹ کے قریبی حصے کی دو تہوں کے درمیان آگے سارٹوریس

Digitized by Arya Samaj Foundation Chennai and eGangotri

اور پیچھے گلوٹیس میکسیمس عضلہ کے درمیانی فصل میں واقع ہے اس میں پھیلنے والا عصب جو سپیریر گلوٹیل عصب کی ایک شاخ ہے۔ اس عضلہ کی عمقی سطح میں اس کے طول کے وسط سے ذرا اوپر داخل ہوتا ہے اور نکالا جا چکا ہے (صفحہ 249)۔

ٹنسر فیشی لیٹی عضلہ الیم کی کرسٹ کے بیرونی لب کے اگلے حصے کے ذرا سے ٹکڑے سے الیم کی انٹیریر
260 سپیریر اسپائن کے نیچے کٹاؤ کے کنارے کے بالائی حصے سے۔ اور چند ریشوں کے ذریعے گلوٹیس میڈیس کو ڈھانکنے والی ردا سے اٹھتا ہے۔ یہ تھوڑا سا پیچھے کو مائل ہو کر بعید رُخ بڑھتا ہے اور فیشیا لیٹا کے الیوٹبیل ٹریکٹ میں ختم ہوتا ہے۔

لیٹرل فیمورل سرکم فلکس آرٹری۔ یہ شریان پروفنڈا فیمورس کی سب سے بڑی شاخ ہے۔ آخر الذکر کے آغاز کے قریب نکلتی ہے۔ اور فیمورل عصب کے حصّوں کے درمیان جانبی رُخ جاتی ہے۔ اور پھر سارٹوریس کے نیچے ریکٹس فیمورس کی عمقی سطح کو جاتی ہے۔ جہاں یہ صعودی آڑی۔ اور نزولی شاخوں میں تقسیم ہو کر ختم ہو جاتی ہے۔

صعودی شاخ الیم کے بالائی حصّے کی بیرونی سطح پر فیمر کی انٹرٹروکینٹرک (inter trochanteric) لائن کے ساتھ ساتھ ٹنسر فیشی لیٹی کی عمقی سطح کے نیچے چڑھ کر پہنچتی ہے۔ اوپر جاتے وقت کولہے کے جوڑ کو ایک شاخ اور متصل عضلات کو شاخچیاں دیتی ہے اور اس کی اختتامی شاخچیاں سپیریر
261 گلوٹیل آرٹری کی شاخوں کے ساتھ وصل پاتی ہیں۔ آڑی شاخ چھوٹی ہے۔ واسٹس میڈیالیس کی عمقی سطح کو جاتی ہے۔ ران کے پچھلے حصّے میں پہنچتی ہے۔ اور میڈیل فیمورل سرکم فلکس اور پہلی چھیدنے والی شریان کے ساتھ وصل پاتی ہے۔ اترتی شاخ سے واسٹس میڈیالیس اور ریکٹس فیمورس کو شاخچیاں اور ایک لمبی شاخ نکلتی ہے۔ جس کو واسٹس لیٹرالیس کے ریشوں کے درمیان بعید رُخ گھٹنے تک دیکھ سکتے ہیں۔ جہاں یہ لیٹرل سپیریر جینیکولر آرٹری کے ساتھ وصل پاتی ہے۔

تقطیع۔ فیشیا لیٹا کے الیوٹبیل ٹریکٹ کو ٹنسر فیشی لیٹی سے بعید کاٹو۔ تاکہ جانبی بین عضلی حاجز کی حدود کا بہتر مظاہرہ ہو اور واسٹس لیٹرالیس عضلہ کا بہتر نظارہ ملے الیوٹبیل ٹریکٹ کے بعیدی حصے کو لو۔ اس کو جانبی سمت کھینچو۔ اور ساتھ ہی واسٹس میڈیالیس کو وسطانی جانب ہٹاؤ۔ تب وہ مضبوط ریشوی جانبی بین عضلی حاجز دکھائی دیگا۔ جو فیمر کی لینیئا ایسپرا کو جاتا ہے۔

بین عضلی حاجزات۔ ران کے تین بین عضلی حاجزات ہیں۔ جانبی۔ وسطانی اور

CC-0. In Public Domain. Gurukul Kangri Collection, Haridwar

Digitized by Arya Samaj Foundation Chennai and eGangotri

پچھلا (صفحہ 235) اس وقت صرف جانبی اور وسطانی کو دیکھتا ہے۔

جانبی بین عضلی حاجز ایک پردہ ہے جو آگے واسٹس لیٹرلیس اور انٹرمیڈلیس اور پیچھے بائیسپس فیمورس کے چھوٹے سر کے درمیان حائل ہے۔ یہ الیوٹیبیل ٹریکٹ کی عمقی سطح سے اٹھتا ہے۔ اور اس کا عمقی کنارہ لیٹرل سپراکنڈائلر رِج اور فیمر کے لینیا ایسپرا کے جانبی لب سے چپکا ہے واسٹس انٹرمیڈلیس اور واسٹس لیٹرلیس کے کچھ حصے اس کی اگلی سطح سے اٹھتے ہیں اور بائیسپس فیمورس کے چھوٹے سر کے کچھ ریشے اس کی پچھلی سطح سے اٹھتے ہیں۔ فیمر کے جانبی کانڈائل سے قریباً ہی اس کو لیٹرل سپیریر جنیکولر آرٹری اور عصب چھیدتے ہیں۔ وسطانی بین عضلی حاجز کا جو جانبی حاجز سے نسبتاً پتلا ہے۔ اب معائنہ ہونا چاہئے۔ یہ ایڈکٹر عضلوں اور واسٹس میڈیالیس کے درمیان حائل ہے۔ اس کا بعیدی حصہ جو نمایاں ترین ہے۔ ران کے وسطانی جانب کی رو اس سے۔ سارٹوریس کے پچھلے کنارے اور سیفنس عصب کے پیچھے میڈیل سپراکنڈائلر رِج تک جاتی ہے اور ایڈکٹر میگنس کے بعیدی حصے کے سامنے واقع ہے۔ اس کا قریبی حصہ ایڈکٹر میگنس اور لانگس کی اگلی سطحوں پر کی رو اکی باریک تہ ہے۔ جو اوپر پکٹینیس کی رو اس سے مل گئی ہے۔

عضلہ کواڈری سپس فیمورس۔ یہ عضلہ چار حصوں سے بنا ہے: رکٹس فیمورس جو ران کے اگلے حصے میں واقع ہے۔ اور اپنے منتہے پر کے سوا باقیوں سے بالکل جدا ہے۔ واسٹس لیٹرلیس۔ واسٹس انٹرمیڈلیس۔ اور واسٹس میڈیالیس جو فیمر کے جسم کو اس کے جانبی۔ اگلے۔ اور وسطانی رخوں پر ڈھانکتے ہیں۔ اور ایک دوسرے کے ساتھ کم و بیش ملے ہوئے ہیں۔ 262

عضلہ رکٹس فیمورس۔ یہ عضلہ دو تری سرہائے ابتدا کے ذریعہ اٹھتا ہے۔ جو ایلیاکس اور ٹنسر فیشیا لیٹا کے درمیانی فصل میں عمقی تقطیع کرتے وقت نمایاں کئے گئے تھے۔ (صفحہ 250) اگلا یا سیدھا سر ایلیم کی اینٹیریر انفیریر اسپائن (تصویر 116) سے اٹھتا ہے۔ پچھلا یا پلٹا ہوا سر گلوٹیس مینیمس کے او جھل ایلیم کی جانبی سطح پر ایک نمایاں چھاپ سے اٹھتا ہے۔ ایسی ٹیبولم (تصویر 116) کے کنارے کے بالائی حصہ سے عین اوپر واقع ہے۔ یہ کولہے کے جوڑ کے کیپسول اور فیشیا لیٹا کے الیوٹیبیل ٹریکٹ کی عمقی تہ دونوں سے ملا ہوا ہے۔

تقطیع کی موجودہ منزل میں صرف پلٹے ہوئے سر کا اگلا حصہ دکھائی دیتا ہے۔ پچھلا حصہ اس وقت دکھائی دیگا جب سرینی خطہ کی تقطیع ہوگی۔

CC-0. In Public Domain. Gurukul Kangri Collection, Haridwar

Digitized by Arya Samaj Foundation Chennai and eGangotri

CC-0. In Public Domain. Gurukul Kangri Collection, Haridwar

Digitized by Arya Samaj Foundation Chennai and eGangotri

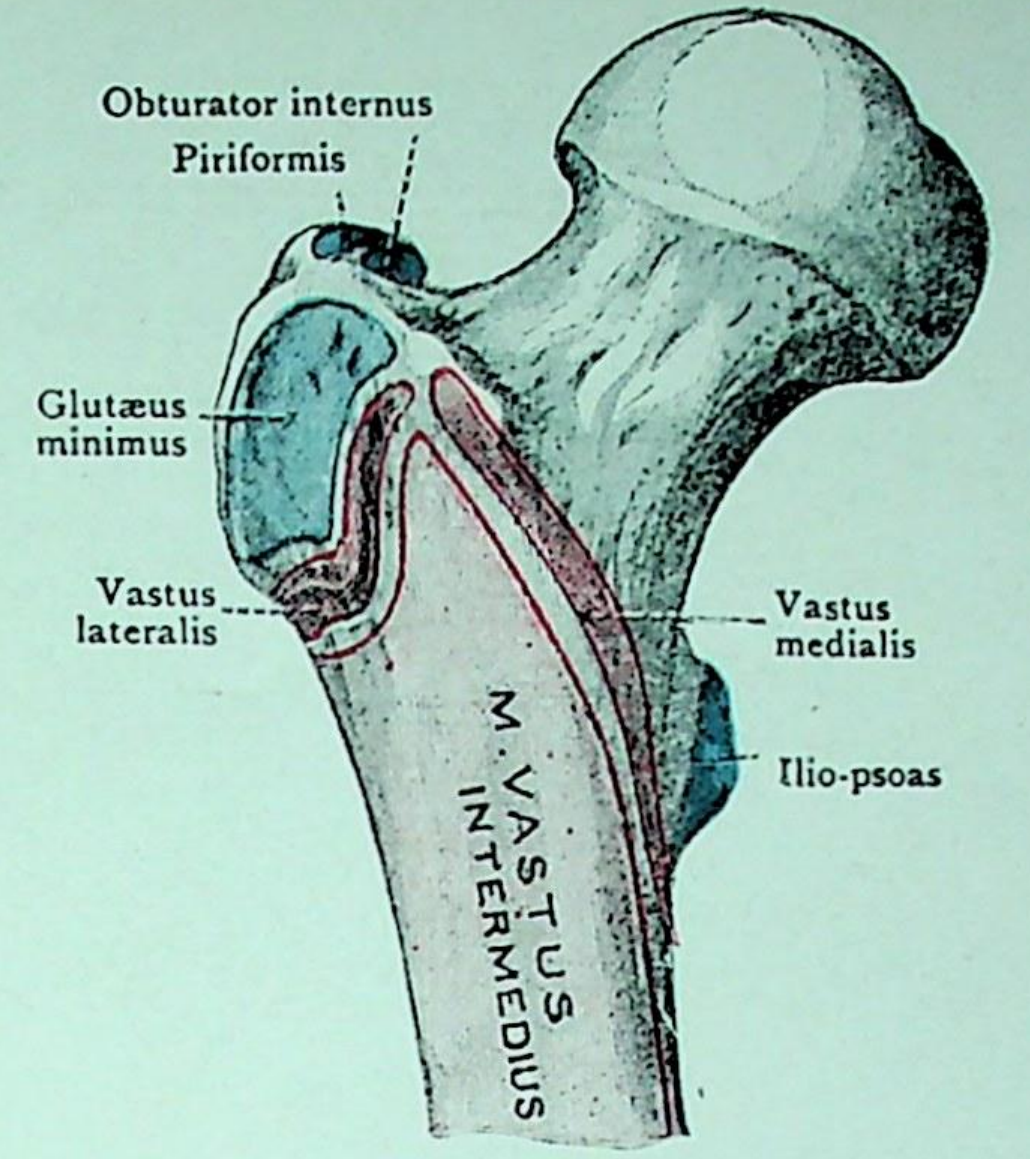

FIG. 117.—Anterior Aspect of Proximal Portion of Femur with Attachments of Muscles mapped out.

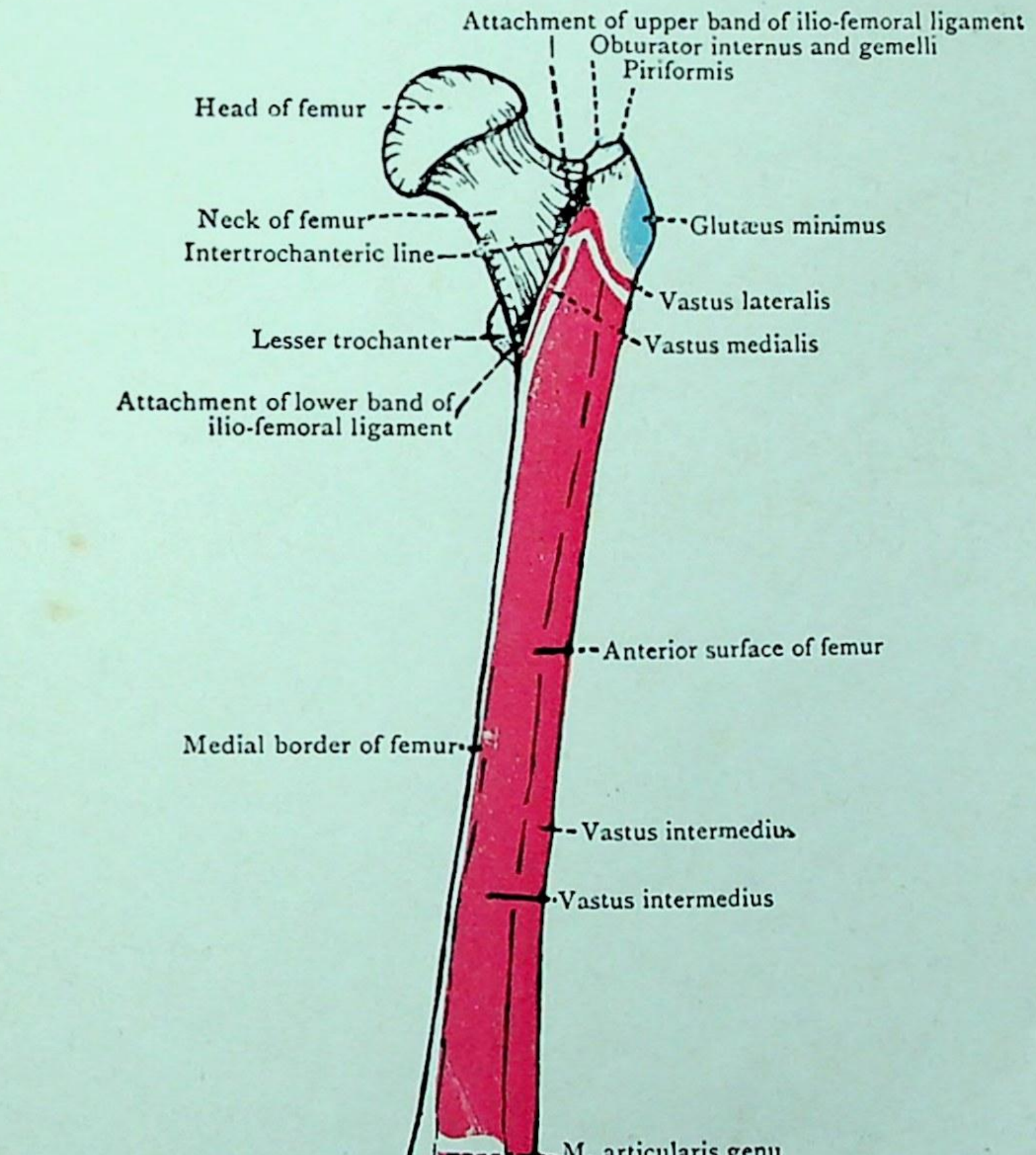

FIG. 118.—Diagram of the Femur seen from in front.

CC-0. In Public Domain. Gurukul Kangri Collection, Haridwar

Digitized by Arya Samaj Foundation Chennai and eGangotri

ریکٹس فیمورس کے آغاز کے دونوں سرے ایسی ٹیبولم کے کنارے سے عین پرے زاویہ قائمہ پر ملتے ہیں اور ایک مضبوط چپٹا وتر بناتے ہیں۔ جس کے بعد ایک تکلہ نما لحمی بطن شروع ہوتا ہے۔ آغاز کا وتر عضلہ کے قریبی حصے کی اگلی سطح پر ایک وتریفی کی شکل میں پھیلتا ہے۔ گھٹنے کے جوڑ سے تقریباً تین انچ ادھر
263 ریکٹس فیمورس ایک مضبوط وتر نیچے میں ختم ہوتا ہے۔ جو اس کی عمقی سطح پر ایک وتریفی کی شکل میں قریب رُخ بڑھ آتا ہے۔ جب یہ گھٹنے کے قریب آتا ہے۔ تو ریکٹس فیمورس کا وتر واسٹس کے اور وتروں میں مل جاتا ہے اور ان کے ساتھ مل کر ایک مشترک وتر بناتا ہے جو پٹیلا کے قریبی کنارے میں ختم ہے ریکٹس فیمورس کو فیمورل نرو رسد آتا ہے۔

عضلہ واسٹس لیٹرلیس۔ جانبی واسٹس عضلہ ران کے وسطانی پہلو پر کی نمایاں کمیت کا بیشتر حصہ ہے۔ اس کی سطح ایک چمکدار وتریفی سے ڈھکی ہوئی ہے۔ لیٹرل فیمورل آرٹری کی نزولی شاخ اس کے اگلے کنارے کے لئے بہترین رہنما ہے۔ اور جب یہ کنارہ اٹھایا جاتا ہے۔ تو یہ معلوم ہوتا ہے کہ یہ عضلہ واسٹس انٹرمیڈیس پر رکھا ہے اور جزواً اس میں ملا ہوا ہے۔

واسٹس لیٹرلیس کا آغاز یہ ہے:۔ (١) انٹر ٹروکینٹرک خط سے (٢) گلوٹیس مینمیس کے نیچے سے ادھر ٹروکینٹر میجر کے سامنے سے (٣) گلوٹیس میڈیس سے ادھر ٹروکینٹر میجر کے زیریں حصے سے (۴) گلوٹیس میکسمس کے نیچے آگے گلوٹیل ٹیوبراسٹی کے جانبی حصے سے (۵) لینیا ایسپرا کے قریبی حصے سے (٦) جانبی بین عضلی حاجز سے (تصاویر 117,118,121) لحمی ریشے بیشتر بعید اور اگلے رُخ جاتے ہیں۔ مشترک وتر نیچے کے ذریعہ یہ عضلہ پٹیلا میں چپکا ہے اور ساتھ ہی گھٹنے کے جوڑ کے کیسہ کو ایک بڑھاؤ دیتا ہے۔ اس کو فیمورل عصب رسد آتا ہے۔

تقطیع۔ ریکٹس فیمورس عضلہ کو اس کے وسط کے قریب کاٹو۔ اور بعیدی حصے کو پاؤں کی طرف زور سے کھینچو۔ پھر واسٹس انٹرمیڈیس اور واسٹس میڈیالیس کے وتروں کا درمیانی فاصلہ نمایاں ہو جائیگا اور اس خط کے لئے رہنما ثابت ہوگا جس کے ساتھ ساتھ عضلوں کو علیحدہ کرنا چاہیئے۔ خطِ علیحدگی کے لئے دوسرا رہنما گھٹنے کے مفصلی عضلہ میں پھیلنے والا عصب ہے۔ یہ واسٹس انٹرمیڈیس کے وسطانی کنارے کے ساتھ ساتھ ہو جاتا ہے جب واسٹس میڈیالیس کا اگلا کنارہ اٹھایا جاتا ہے۔ تو فیمر کے جسم کی وسطانی سطح تقریباً برہنہ دکھائی دیتی ہے۔ اس عظمی سطح سے کوئی عضلی ریشے نہیں اٹھتے۔ واسٹس میڈیالیس کی لحمی کمیت کو اب بآسانی آڑے رُخ پٹیلا سے تقریباً دو انچ ادھر کاٹ سکتے ہیں۔ پھر عضلہ کو وسطانی جانب ڈال کر اس کے آغاز کا مطالعہ کر سکتے ہیں۔

عضلہ واسٹس میڈیالیس۔ یہ عضلہ واسٹس انٹرمیڈیس کے ساتھ خوب ملا ہوا ہے لیکن

CC-0. In Public Domain. Gurukul Kangri Collection, Haridwar

Digitized by Arya Samaj Foundation Chennai and eGangotri

264 نہ اتنا جتنا کہ اوپری معائنہ سے معلوم ہوتا ہے۔ اپنے قریبی حصے میں اگلا کنارہ جو لحمی ہے۔ یا تو انٹر میڈیس سے لگا ہوا ہے۔ یا پیوست ہے۔ بعید رخ اگلا کنارہ وتری ہے اور انٹرمیڈیس کو کھیرا تا ہے۔ لیکن عموماً اس میں ضم نہیں ہوتا۔

265 واسٹس میڈی الیس کا آغاز یہ ہے۔ (۱) انٹر ٹروکینٹرک لائن کے زیرین حصے سے (۲) انٹر ٹروکینٹرک لائن سے لینیا ایسپرا تک جانے والے خط سے (۳) لینیا ایسپرا کے وسطانی لب سے (۴) وسطانی سوپرا کنڈائلر لائن کے قریبی حصے سے بعید رخ ایڈکٹر میگنس کے سوراخ تک۔ (تصاویر 118,121) (۵) ایڈکٹر میگنس کے گول وتر سے لحمی ریشے بعیدی اور اگلے رخ میں جاتے ہیں۔ اور کواڈریسپس عضلے کے مشترک وتر میں ختم ہوتے ہیں۔ جو پٹیلا میں ختم ہے۔ اور گھٹنے کے جوڑ کے کیسہ میں ملا ہوا ہے۔ اس عضلہ کو فیمورل عصب رسد آتا ہے۔

واسٹس انٹرمیڈیس ۔ یہ عضلہ فیمر کے جسم کے اگلے اور جانبی رخوں کو ڈھانکتا ہے ان دونوں سے اور نیز جانبی بین عضلی حاجز سے یہ عضلہ اٹھتا ہے یہ مشترک وتر کے واسطہ سے پٹیلا میں ختم ہے۔ اس کو فیمورل عصب رسد آتا ہے۔

کواڈریسپس کا مشترک وتر ۔ اب یہ بات دیکھنی چاہئے کہ کواڈریسپس کا مشترک وتر پٹیلا سے قریب گھٹنے کے جوڑ کو بند کرتا ہے۔ یہ اس ہڈی کے قریبی کنارے میں ختم ہے اور گھٹنے کے جوڑ کے کیسہ میں خوب پیوست ہے۔ بعض ریشے پٹیلا پر سے ہو کر بعید رخ لگمنٹم پٹیلی تک جاتے ہیں زلالی تہ کی ایک جیب قریب رخ پٹیلا کے استوا سے اُدھر کواڈریسپس اور ہڈی کے درمیان آجاتی ہے اس جیب کی دیوار میں گھٹنے کا مفصلی عضلہ ختم ہوتا ہے۔

تقطیع ۔ واسٹس انٹرمیڈیس کو انتصابی رخ کاٹو تاکہ چھوٹا مفصلی عضلہ دکھائی دے جائے اور ساتھ ہی اس لمبے نازک عصبی ریشے کو جو واسٹس انٹرمیڈیس کے وسطانی کنارے کے ساتھ ساتھ جاتا ہے۔ اس عضلے اور گھٹنے کے جوڑ کی مخاطی تہ تک کھوج سکیں۔ یہ مفصلی عضلہ عضلی ریشوں کی چند دھجیوں پر مشتمل ہے۔ جو فیمر کے سامنے کے زیرین حصے سے اٹھتی ہیں۔ یہ گھٹنے کے جوڑ کے کیسہ کی مخاطی تہ کے بالائی حصے میں ختم ہوتی ہیں۔

لگمنٹم پٹیلی کا مطالعہ جو پٹیلا کو ٹیبیا کی ٹیوبراسٹی سے ملاتا ہے۔ جس کے واسطے سے کواڈریسپس اس ہڈی میں ختم ہوتا ہے۔ گھٹنے کے جوڑ کے سلسلہ میں ہوگا۔ اب یہ دیکھنا چاہئے۔ کہ یہ ایک چوڑا دبیز وتر ہے

CC-0. In Public Domain. Gurukul Kangri Collection, Haridwar

Digitized by Arya Samaj Foundation Chennai and eGangotri

جو ٹیلا سے ٹیبیا کے حدبیہ تک پھیلتا ہے۔

کواڈریسپس فیمورس کل کا کل گھٹنے کا پسارنے والا ہے لیکن رکٹس فیمورس کولہے کے جوڑ کو خما بھی سکتا ہے۔ آرٹیکولیرس جینو گھٹنے کے کیسہ کی مخاطی تہ کے بالائی حصّے کو صرف اٹھا دیتا ہے۔ اور گھٹنے کو اٹھاتا ہے۔ تاکہ جب گھٹنے کا جوڑ پسارا جائے تو یہ ہڈیوں کے درمیان نہ آجائے۔

ران کا وسطانی رُخ

ران کے وسطانی رُخ پر کے ایڈکٹر عضلوں کے گروہ کی تقطیع ان کے ساتھ کی عروق دمویہ اور اعصاب سمیت ہونی چاہیئے۔ جب تقطیع ہوگی۔ تو ذیل کی ساختیں نمایاں ہوں گی۔

عضلے
- پکٹینیس۔
- ایڈکٹر لانگس۔
- ایڈکٹر بریوس۔
- ایڈکٹر میگنس۔
- گریسی لس۔
- آبٹوریٹر اکسٹرنس۔

شریانیں
- پروفنڈا فیمورس (اور اس کی شاخیں)۔
- آبٹوریٹر۔

اعصاب
- آبٹوریٹر نرو کے دو حصے۔
- ایکسیسری آبٹوریٹر نرو۔ جب یہ موجود ہو۔

ایڈکٹر عضلے تین تہوں میں مرتب ہیں۔ اگلی تہ پکٹینیس اور ایڈکٹر لانگس سے بنتی ہے جو ایک ہی سطح میں واقع ہیں۔ قریب میں ان کے متصل کنارے ایک دوسرے کو چھوتے ہیں مگر بعید میں ایک چھوٹے فاصلے کے ذریعہ ایک دوسرے سے الگ ہیں۔ دوسری تہ ایڈکٹر بریوس سے بنتی ہے۔ اور تیسری یا پچھلی تہ ایڈکٹر میگنس سے۔ گریسی لس عضلہ جو ایڈکٹر بھی ہے۔ ران کے وسطانی رُخ کے ساتھ ساتھ جاتا ہے۔ یہ ایک لمبا تسمہ نما عضلہ ہے اور ایڈکٹر بریوس اور ایڈکٹر میگنس سے لگا رہتا ہے۔ ان تین عضلی تہوں کے درمیان آبٹوریٹر

CC-0. In Public Domain. Gurukul Kangri Collection, Haridwar

Digitized by Arya Samaj Foundation Chennai and eGangotri

نرو کے دو حصے ہیں۔ اگلا حصہ اگلی اور پچھلی تہوں کے درمیان واقع ہے پچھلا حصہ درمیانی اور پچھلی تہوں کے درمیان واقع ہے۔ دوسرے لفظوں میں ایڈکٹر بریوس ان کے درمیان حائل ہے۔ ایڈکٹر لانگس کے بعیدی کنارے پر عصب کے اگلے حصہ کی ایک شاخ ظاہر ہوتی ہے یہ سب سارٹوریل نرو پلکسس (subsartorial nerve plexus) کی ساخت میں جس کی تقطیع پہلے ہو چکی ہے حصہ لیتی ہے۔ پروفنڈا آرٹری اور اس کی شاخوں کا بھی تعاقب کرتا ہے اپنے ممر کے ایک حصہ میں یہ رگ اگلی اور درمیانی عضلی تہوں کے مابین واقع ہے۔

عضلہ ایڈکٹر لانگس۔ یہ عضلہ پکٹینیس کے وسطانی پہلو پر واقع ہے۔ شکل میں کسیقدر تکون ہے 267
آغاز پر تنگ اور منتہے پر پھیلا ہوتا ہے۔ یہ پیوبک کرسٹ (تصویر 116) کے عین نیچے پیوبس کے جسم کی اگلی سطح سے ایک چھوٹے لیکن مضبوط وتر کے ذریعہ اٹھتا ہے اور فیمر کے لینیا ایسپرا کے وسطانی لب میں ایک رگیہ وتر نما پھیلاؤ کے ذریعہ ختم ہے اس کو آبٹوریٹر نرو کا اگلا حصہ رسد اتا ہے۔ یہ ایڈکٹر بریوس کی طرح عمل کرتا ہے (صفحہ 127)۔

تقطیع۔ ایڈکٹر لانگس کو اس کے آغاز سے ۲۵ ملیمیٹر نیچے کاٹو۔ قریبی حصے کو اوپر کی طرف لوٹ دو۔ اور دیکھو کہ یہ چپٹا وتر کس طرح اپنے اوپر گھوم کر ایک گول وتر کی شکل بنا لیتا ہے بعیدی حصہ کو فیمر کی طرف لوٹ دو اور اس کو رسد پہنچانے والے عصب کو جو آبٹوریٹر نرو کے اگلے حصے سے آتا ہے۔ گرفت کر لو۔ جو اس عضلے کے پیچھے واقع ہے جب فیمر قریب آتی ہے۔ تو عضلی ریشے ایک باریک وتریس میں ختم ہوتے دکھائی دیتے ہیں جس کے ذریعے یہ عضلہ لینیا ایسپرا میں چپکا ہوا ہے۔ منتہے کا یہ وتریض آگے واسٹس میڈی ایلس سے اور پیچھے ایڈکٹر میگنس سے خوب ملا ہوا ہے۔ اس کو جہاں تک ممکن ہو۔ دونوں سے علیحدہ کرو اور خاصکر ایڈکٹر میگنس سے تاکہ پروفنڈا عروق نمایاں ہو جائیں جو اپنے ممر کے ایک حصہ میں ایڈکٹر لانگس اور میگنس کے درمیان واقع ہیں۔

پروفنڈا فیموریس آرٹری۔ یہ بڑی رگ ران کے عضلوں کی پرورش کی خاص شریان ہے۔ یہ فیمورل مثلث میں فیمورل آرٹری کے جانبی اور پچھلے رخ سے انگوائنل لگمنٹ سے تقریباً ڈیڑھ انچ دور نکلتی ہے۔ پہلے پہل ایلیاکس پر واقع ہوتی ہے۔ لیکن جوں جوں دور ہوتی ہے وسطانی جانب مڑتی ہے اور اسطرح فیمورل آرٹری کے پیچھے سے نکلکر پکٹینیس پر آجاتی ہے۔ ایڈکٹر لانگس کے بالائی کنارے پر پہنچکر یہ اس عضلہ کے پیچھے جاتی ہے اور فیمر کے جسم کے قریب سے ایڈکٹر بریوس اور ایڈکٹر میگنس کے سامنے بعید رخ چلی جاتی ہے۔ پروفنڈا فیموریس سے بے شمار بڑی شاخیں نکلتی ہیں۔ اس لیئے یہ جلد

CC-0. In Public Domain. Gurukul Kangri Collection, Haridwar

Digitized by Arya Samaj Foundation Chennai and eGangotri

CC-0. In Public Domain. Gurukul Kangri Collection, Haridwar

Digitized by Arya Samaj Foundation Chennai and eGangotri

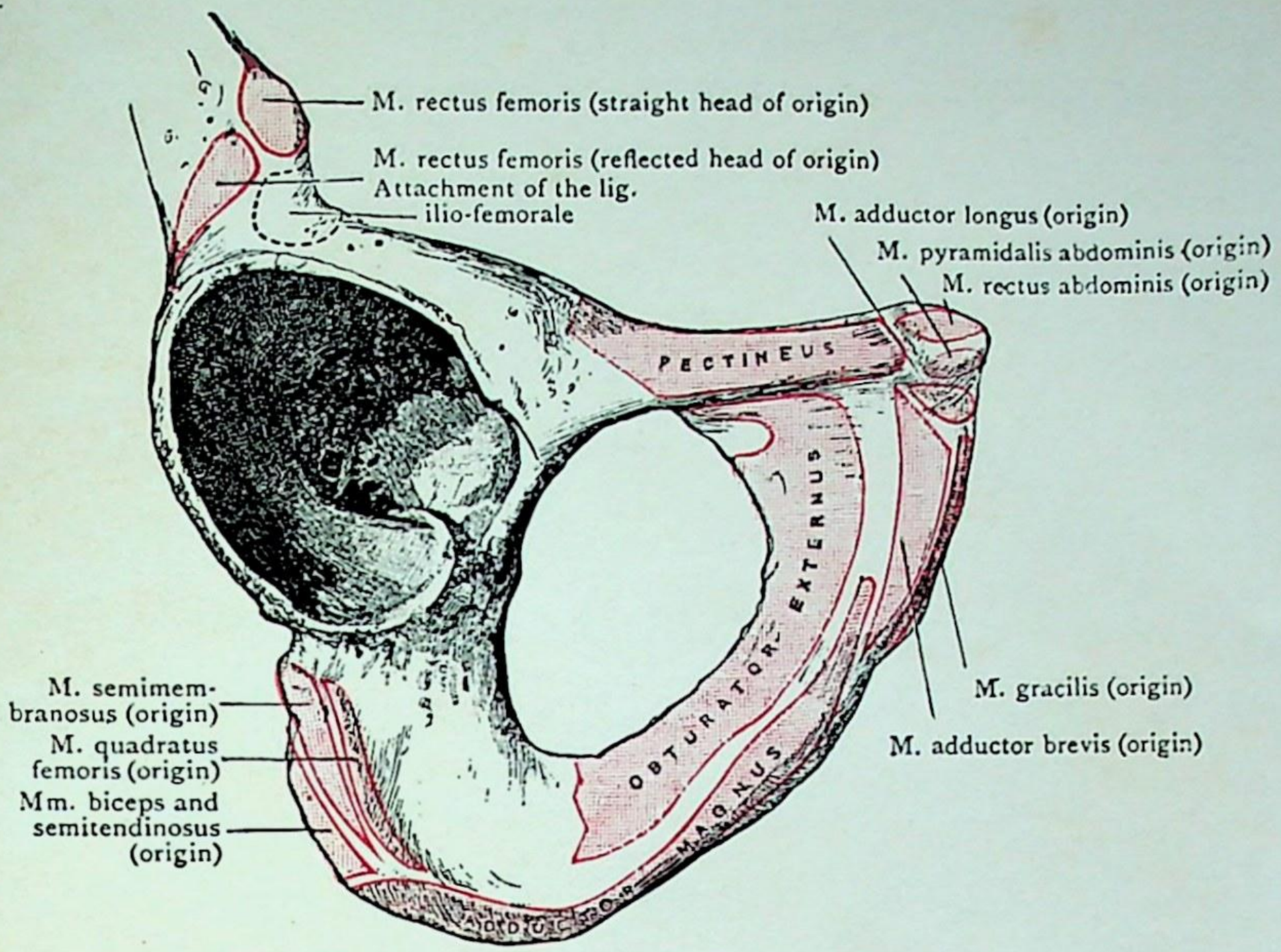

FIG. 119.—External Surface of the Os Pubis and Ischium, with Attachments of Muscles mapped out.

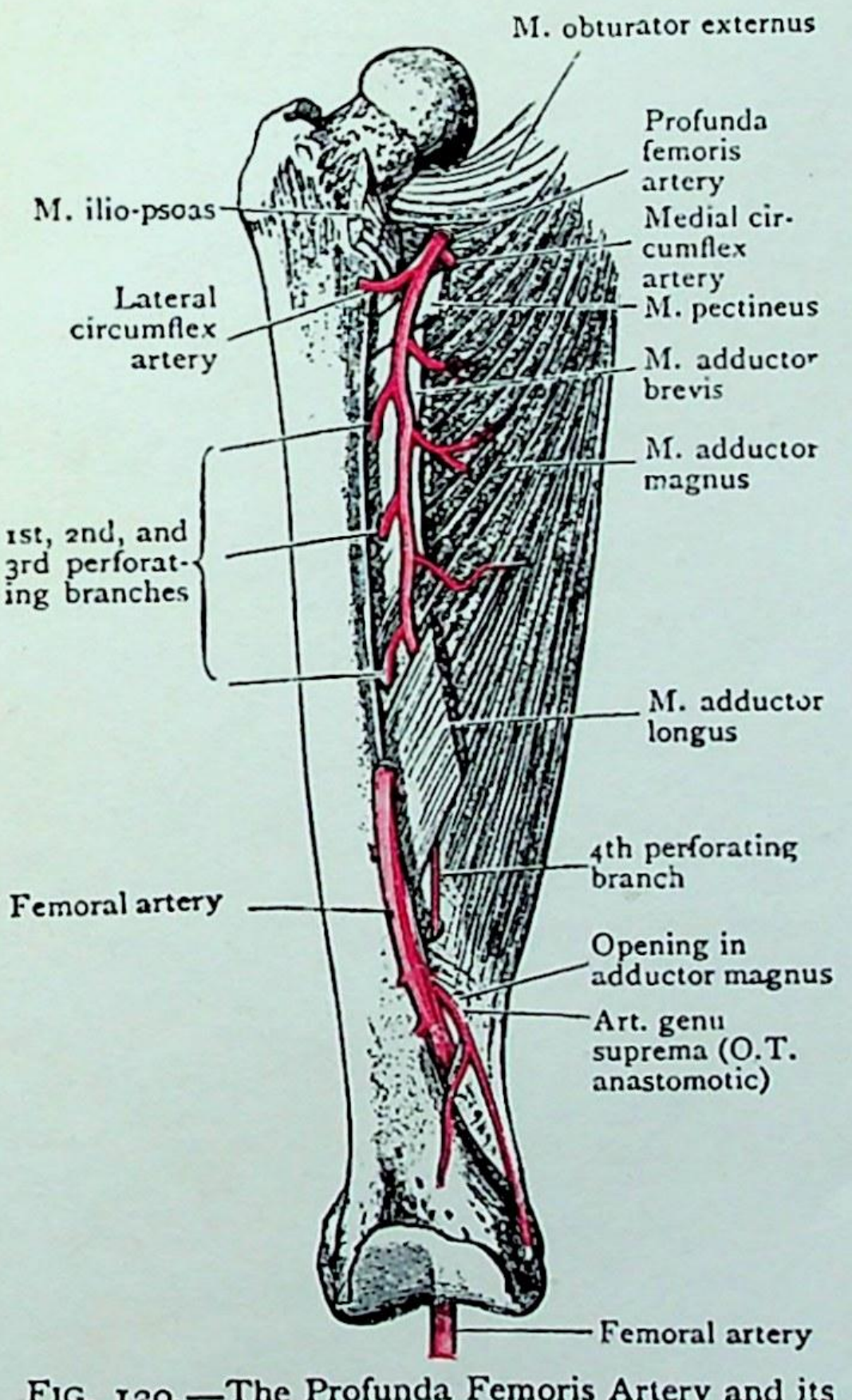

FIG. 120.—The Profunda Femoris Artery and its Branches.

CC-0. In Public Domain. Gurukul Kangri Collection, Haridwar

Digitized by Arya Samaj Foundation Chennai and eGangotri

جسامت میں کم ہو جاتی ہے۔آخر کار یہ ایک باریک اختتامی شاخچہ رہ جاتی ہے۔جو ایڈکٹر میگنس میں سے ہو کر پیچھے مڑتی ہے۔اور چوتھی چھیدنے والی شریان (fourth perforating artery) کہلاتی ہے۔پروفنڈا فیمورس آرٹری کے تعلقات حسب ذیل ہیں۔ (۱) یہ فیمورل آرٹری کے جانبی طرف ایلیاکس کے آگے ہوتی ہے۔(۲) یہ پکٹینیس کے آگے اور فیمورل آرٹری کے پیچھے ہوتی ہے لیکن فیمورل وین اور پروفنڈا فیمورس وین دونوں اس کے اور فیمورل آرٹری کے درمیان حائل ہیں۔ (۳) یہ ایڈکٹر بریوس کے آگے واقع ہوتی ہے۔اور زیادہ بعید میں ایڈکٹر میگنس کے آگے۔اور ایڈکٹر لانجس کے پیچھے ہوتی ہے جو اس کو فیمورل عروق سے علیحدہ
268 کرتا ہے۔ (۴) اختتامی شاخچہ جس کو چوتھی چھیدنے والی شریان کہتے ہیں۔ران کے درمیانی ثلث میں ایڈکٹر میگنس کو چھیدتی ہے۔

وہ شاخیں جو پروفنڈا فیمورس سے نکلتی ہیں یہ ہیں:۔ دو فیمورل سرکم فلکس آرٹریز۔چار پرفوریٹنگ۔اور کچھ عضلی شاخیں۔

لیٹرل فیمورل سرکم فلکس آرٹری پروفنڈا کے جانبی رخ سے اس کے آغاز کے قریب نکلتی ہے۔ اس کا تعاقب پہلے ہی اس کی تقسیم تک ہو چکا ہے۔ (صفحہ 260)۔

میڈیل فیمورل سرکم فلکس آرٹری کا مطالعہ جو اسی استوا پر اٹھتی ہے۔لیکن پروفنڈا کے وسطانی اور پچھلے رخوں سے۔اس وقت ہوگا جب پکٹینیس عضلے کو اٹھا جائے گا۔اکثر میڈیل فیمورل سرکم فلکس آرٹری فیمورل تنے سے اٹھتی ہے۔عضلی شاخیں آغاز اور جسامت دونوں کے لحاظ سے بے قاعدہ ہیں۔یہ ایڈکٹر عضلوں کو رسد اتی ہیں۔اور ایسی شاخچیاں دیتی ہیں جو ہیمسٹرنگ عضلوں تک پہنچنے سے پہلے ایڈکٹر میگنس کو چھیدتی ہیں۔

269 **چھیدنے والی شریانیں**۔یہ شریانیں پروفنڈا فیمورس سے ایک ترتیب میں نکلتی ہیں اور پچھلے رخ ایڈکٹر عضلوں میں سے گزر کر ران کے پچھلے خطہ میں پہنچتی ہیں۔اس قریبی تعلق کی وجہ سے ان کو پہچان سکتے ہیں جو یہ فیمر کے لینیا ایسپرا سے رکھتی ہیں۔پہلی چھیدنے والی شریان پکٹینیس کے بعیدی اور وسطانی کنارے کے استوا پر نکلتی ہے۔یہ پچھلے رخ ایڈکٹر بریوس اور ایڈکٹر میگنس میں سے گزرتی ہے۔دوسری چھیدنے والی شریان پہلی چھیدنے والی شریان سے تھوڑا فاصلہ ادھر اور گاہے اس کے ساتھ ایک مشترک تنے سے نکلتی ہے۔یہ انہی عضلوں کو چھیدتی ہے۔یعنی ایڈکٹر بریوس۔اور ایڈکٹر میگنس۔تیسری چھیدنے والی شریان ایڈکٹر بریوس سے ادھر پروفنڈا سے نکلتی ہے اور پچھلے رخ ایڈکٹر میگنس میں سے گزرتی ہے۔چوتھی چھیدنے والی شریان جیسا کہ پہلے دیکھا گیا ہے۔پروفنڈا فیمورس کی اختتامی شاخ ہے۔یہ صرف ایڈکٹر

CC-0. In Public Domain. Gurukul Kangri Collection, Haridwar

Digitized by Arya Samaj Foundation Chennai and eGangotri

یگنس کو چھیدتی ہے۔

فیمر کی بالائی غذائی شریان دوسری یا تیسری چھیدنے والی شریان سے نکلتی ہے۔ ایک زیریں غذائی شریان اکثر ملتی ہے۔ اور چوتھی چھیدنے والی شریان سے نکلتی ہے۔

جب ایڈکٹر میگنس زیادہ واضح ہو جائے۔ تو یہ معلوم ہوگا۔ کہ چھیدنے والی شریانیں اس کے وتر کو چھیدتے وقت ریشوی کمانوں کے ذریعہ محفوظ رہتی ہیں۔ چھیدنے والی شریانوں کا باقی حصہ صفحہ 323
270 پر مذکور ہے۔

عضلہ پکٹینیس۔ یہ عضلہ ایڈکٹر لانگس اور ایلیو سواس کے درمیان واقع ہے۔ یہ چپٹا ہے اور
271 اپنے آغاز پر جو حوض کے کگر سے ہے۔ فیمر میں اپنے نتیجے کی نسبت زیادہ چوڑا ہوتا ہے۔ اس کا آغاز پوبس کی پکٹینیل لائن اور اس سے آگے کولھے کی ہڈی کی اگلی سطح سے ہوتا ہے (تصویر 116)۔ بعض ریشے لیکونر لگمنٹ سے بھی آتے ہیں۔ یہ ترچھا جانبی اور پچھلے سمت میں اترتا ہے۔ اور چھوٹے ٹرو کینٹر سے جانبی فیمر کی پشت میں ختم ہوتا ہے۔ اور تھوڑا سا اس خط میں بھی جو اس ابھار سے لینیا ایسپرا تک جاتا ہے۔ (تصاویر 121,122) اس کو فیمورل عصب رسد آتا ہے۔ پکٹینیس فیمر کو قریب لاتا۔ اور ران کو جانبی رخ پھیرتا ہے۔ یہ کولھے کے جوڑ کے جھکانے میں بھی مدد دیتا ہے۔

تقطیع:۔ پکٹینیس کو اس کے آغاز سے علیحدہ کر دو۔ اور اس کے نتیجے کی طرف لوٹ دو۔ اس عضلہ کو پوبس سے علیحدہ کرتے وقت تقطیع کار کو یاد رکھنا چاہیئے۔ کہ بعض حالتوں میں ایک ایکسیسری آبٹوریٹر نرو اس کے جانبی کنارے کے نیچے اور پوبس کے اوپر سے ران میں اترتا ہے۔ یہ بھی احتیاط رہنی چاہیئے کہ (۱) آبٹوریٹر نرو کے اگلے حصے کو جو اس عضلے کے پیچھے واقع ہے۔ یا (۲) میڈیل فیمورل سرکم فلکس آرٹری کو جو اس عضلہ کے جانبی کنارے سے لگی ہوئی پیچھے گزرتی ہے۔ (تصویر 113) ضرر نہ پہنچے۔

ایکسیسری آبٹوریٹر نرو۔ یہ عصب جب موجود ہو تو تکم کے اندر یا لمبر پلکسس سے یا آبٹوریٹر تنے سے اس کے آغاز کے قریب نکلتا ہے (تصویر 124) ران میں یہ کولھے کے جوڑ کو ایک شاخ دیتا ہے۔ اور آبٹوریٹر نرو کے اگلے حصہ میں مل جاتا ہے۔ ایسی شاخیں شاذ ملتی ہے جو پکٹینیس کو اس میں سے یا آبٹوریٹر نرو کے تنے سے جائے۔

272 میڈیل فیمورل سرکم فلکس آرٹری۔ یہ آرٹری پروفنڈا فیمورس آرٹری کے وسطانی

CC-0. In Public Domain. Gurukul Kangri Collection, Haridwar

Digitized by Arya Samaj Foundation Chennai and eGangotri

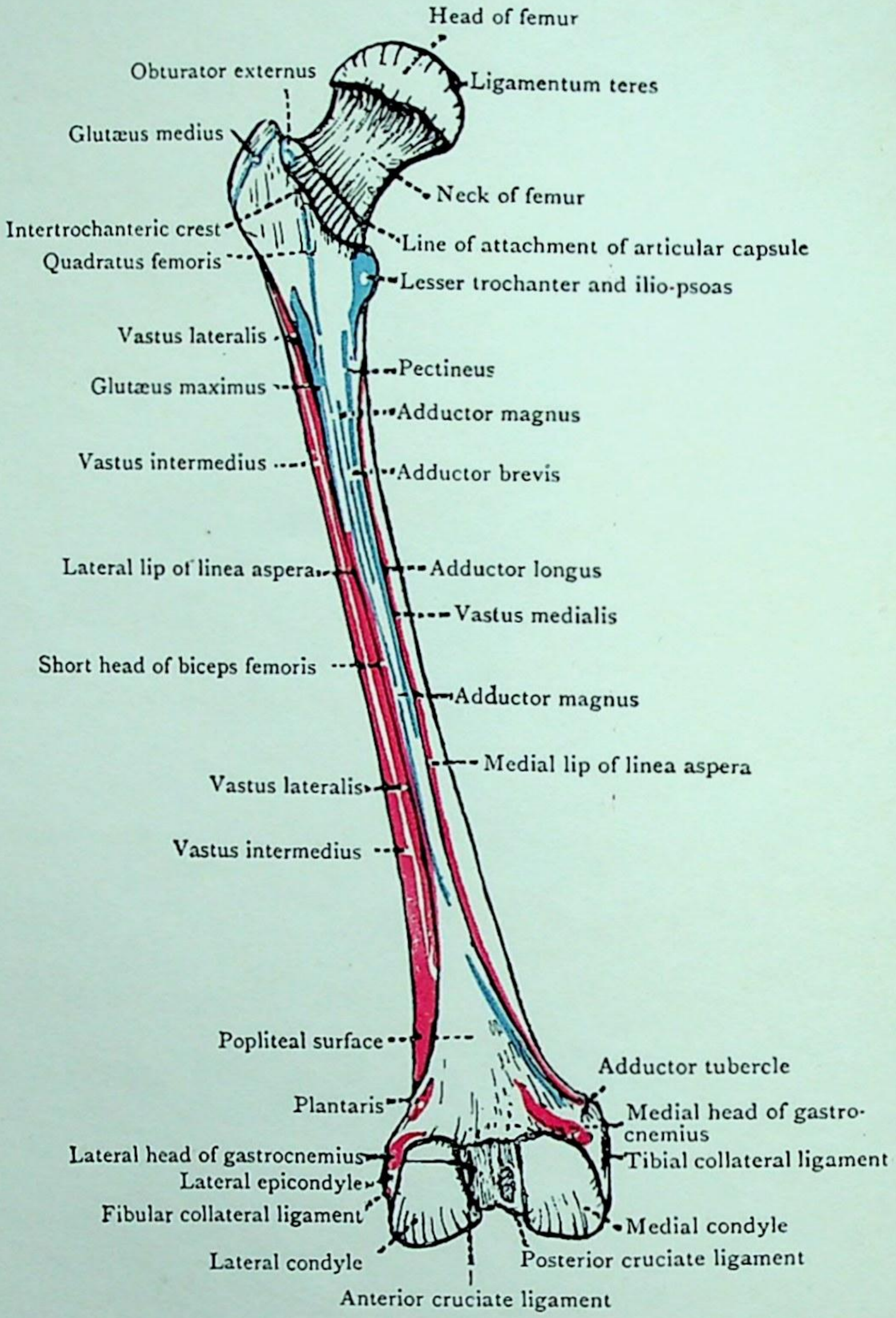

FIG. 121.—Diagram of the Femur seen from behind.

CC-0. In Public Domain. Gurukul Kangri Collection, Haridwar

Digitized by Arya Samaj Foundation Chennai and eGangotri

CC-0. In Public Domain. Gurukul Kangri Collection, Haridwar

Digitized by Arya Samaj Foundation Chennai and eGangotri

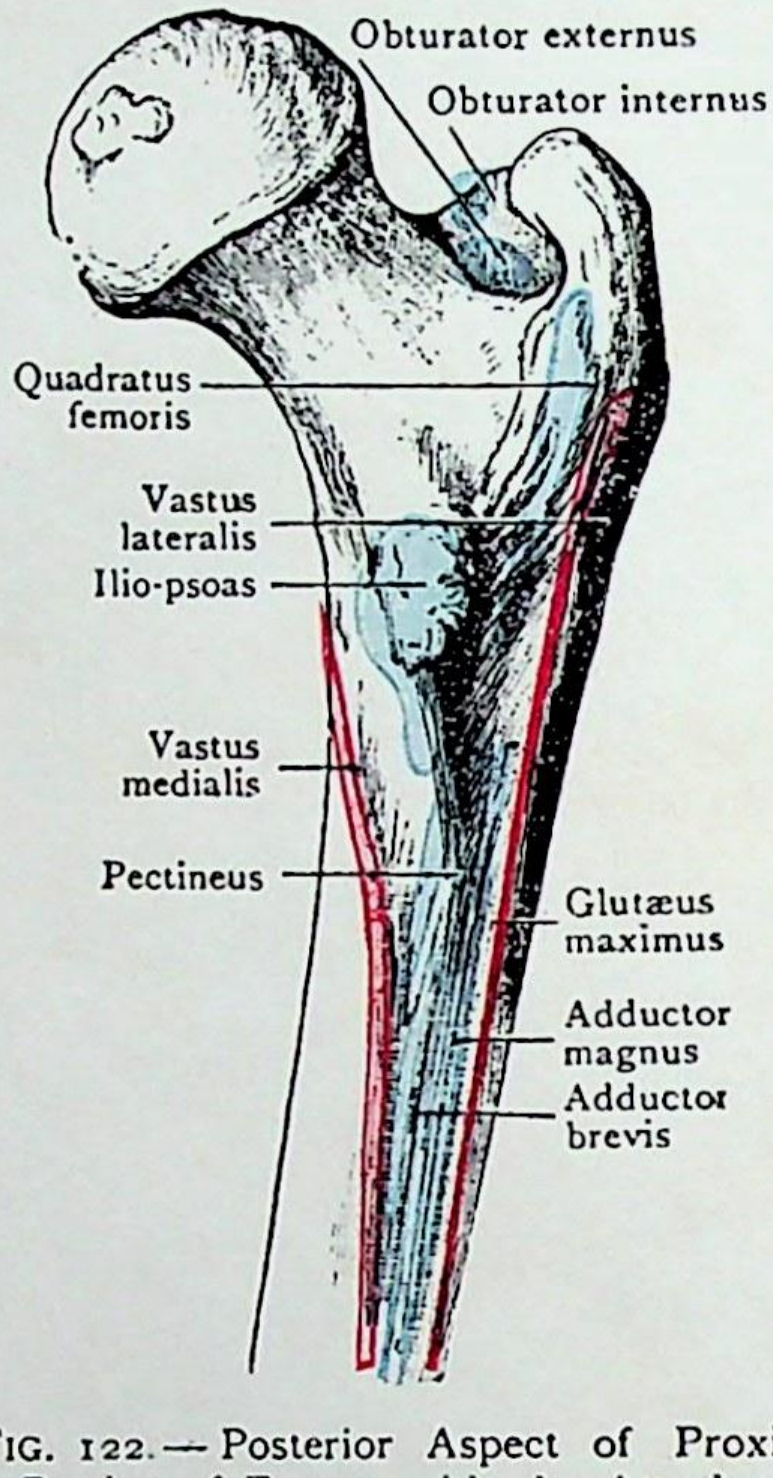

FIG. 122.—Posterior Aspect of Proximal Portion of Femur, with the Attachments of Muscles mapped out.

CC-0. In Public Domain. Gurukul Kangri Collection, Haridwar

Digitized by Arya Samaj Foundation Chennai and eGangotri

CC-0. In Public Domain. Gurukul Kangri Collection, Haridwar

Digitized by Arya Samaj Foundation Chennai and eGangotri

اور پچھلے رُخ سے اسی لیول پر نکلتی ہے۔ جس پر لیٹرل فیمورل سرکم فلکس شاخ۔ یہ پچھلے رُخ پکٹینیس کے متصل کناروں کے درمیان گزرتی ہے۔ اور پھر ایڈکٹر بریوس اور آبٹوریٹر اکسٹرنس کے درمیان سے ران کے پچھلے خطہ کو جاتی ہے۔ جہاں چھوٹے ٹروکنٹیر کے قریب یہ ایک صعود کرنے والی اور ایک آڑی اختتامی شاخ میں تقسیم ہو جاتی ہے۔ اصلی تنا تقسیم ہونے سے پہلے (۱) ایک سطحی شاخ دیتا ہے۔ جو وسطانی رُخ پکٹینیس کے سامنے سے اور پھر ایڈکٹر لانگس اور بریوس کے درمیان جاتی ہے۔ (۲) ایک مفصلی شاخ ایسی ٹیبولم کی ناچہ میں سے ہو کر کولہے کے جوڑ میں داخل ہوتی ہے۔ اختتامی شاخیں سرینی خطے کی تقطیع میں دیکھی جائینگی۔

فیمورل آرٹری کی شاخیں۔ ران کے ہر ایک خطہ میں تقطیع کار کو فیمورل آرٹری کی شاخیں ملی ہیں۔ اب بہتر ہے۔ کہ وہ اس شریان پر آئے اور اس کی شاخوں کا مطالعہ اس ترتیب میں کرے۔ جس میں یہ نکلتی ہیں۔ ذیل کا جدول اس کو اس کام میں مدد دے گا۔

- فیمورل آرٹری
  - اکسٹرنل پوڈنڈل آرٹری۔
  - سوپر فیشیل انگوائنل
    - سوپر فیشیل ایپی گیسٹرک آرٹری
    - سوپر فیشیل الیک سرکم فلکس
  - پروفنڈا آرٹری
    - لیٹرل فیمورل سرکم فلکس آرٹری۔
    - میڈیل فیمورل سرکم فلکس آرٹری۔
    - غذائی شریانیں
      - فرسٹ پرفوریٹنگ
      - سکنڈ 〃
      - تھرڈ 〃
    - فورتھ پرفوریٹنگ (اختتامی)
  - عضلی شاخیں
  - آرٹیریا جینیو سپریما

عضلہ ایڈکٹر بریوس۔ چھوٹا ایڈکٹر عضلہ ایڈکٹر لانگس اور پکٹینیس کے پیچھے واقع ہے یہ ایڈکٹر لانگس کے آغاز کے نیچے پیوبس ہڈی کے جسم کے اگلے رُخ اور زیریں شعبہ سے اٹھتا ہے۔ (تصویر 116)۔ اترتے وقت پیچھے اور جانبی رُخ مڑتا ہے۔ اور پکٹینیس کے پیچھے اس خطہ کے قبیر حصے میں ختم ہے جو

CC-0. In Public Domain. Gurukul Kangri Collection, Haridwar

Digitized by Arya Samaj Foundation Chennai and eGangotri

چھوٹے ٹروکینٹر سے لینیا ایسپرا (تصویر 121) تک جاتا ہے اور ایڈکٹر لانگس سے جانبی طرف لینیا ایسپرا کے قریبی حصے میں ختم ہوتا ہے اس کو آبٹوریٹر عصب رسد آتا ہے۔ یہ ران کا قریب لانے والا اور جانبی رخ پھیرنے والا۔ اور کولھے کے جوڑ کا جھکانے والا ہے۔

تقطیع:۔ ایڈکٹر بریوس کو اس کے آغاز کے متوازی اور قریب کاٹو۔ اور اس کو اس کے نتیجے کی طرف لوٹ دو۔ لیکن آبٹوریٹر نرو کے گلے حصے کو جو اس کے سامنے واقع ہے۔ ضرر نہ پہنچے۔ جب عضلہ اٹھایا جاتا ہے تو آبٹوریٹر نرو کا پچھلا حصہ دکھائی دیتا ہے۔ اس عصب کو قریب رخ اس مقام تک نکالو۔ جہاں یہ آبٹوریٹر فورمین پر آبٹوریٹر اکسٹرنس کو چھیدتا ہے۔ اور بعید رخ ایڈکٹر میگنس میں اس کے غائب ہو جانے تک۔ 273

آبٹوریٹر عصب۔ یہ لمبر پلکسس کی ایک شاخ ہے۔ یہ اپنی ساتھی عروق سمیت پاوس کو چھوڑتا ہے۔ اور کولھے کی ہڈی کے آبٹوریٹر فورمین کے بالائی حصے میں سے گزرتا ہے (تصویر 125)۔ ابھی اس فورمین ہی میں ہوتا ہے۔ کہ ایک اگلے اور ایک پچھلے حصہ میں تقسیم ہو جاتا ہے۔ آبٹوریٹر عصب کا اگلا حصہ 274
آبٹوریٹر اکسٹرنس عضلہ کے بالائی کنارے پر سے ہو کر ران میں داخل ہوتا ہے۔ اور ایڈکٹر بریوس کی اگلی سطح پر بعید رخ جاتا ہے۔ اس کے آگے پکٹینیس اور ایڈکٹر لانگس عضلے ہیں۔ یہ تین عضلوں یعنی ایڈکٹر لانگس ایڈکٹر بریوس اور گریسی لس کو شاخیں دیتا ہے۔ بہت شاذ اس میں سے ایک شاخ پکٹینیس کو جاتی ہے۔ ان شاخوں کے علاوہ یہ اور شاخیں دیتا ہے۔ (۱) ایک مفصلی شاخ کولھے کے جوڑ کو۔ (تصویر 124) (۲) ایک باریک شاخچہ جو ایڈکٹر لانگس کے بعیدی کنارے پر نکل کر سب سارٹوریل پلکسس میں ملتی ہے۔ (۳) ایک اختتامی شاخچہ جو فیمورل آرٹری کو جاتی ہے (تصویر 124) اور اس کی دیواروں پر باریک ریشوں میں تقسیم ہو جاتی ہے۔

آبٹوریٹر عصب کی پچھلی شاخ جب ران میں داخل ہوتی ہے۔ تو آبٹوریٹر اکسٹرنس عضلہ کے بالائی کنارے کو چھیدتی ہے۔ یہ ایڈکٹر بریوس اور میگنس کے درمیان بعید رخ بڑھتی ہے۔ اور بیشتر حصہ آخر الذکر عضلہ کی رسد میں ختم ہوتا ہے۔ لیکن ایک شاخ آبٹوریٹر اکسٹرنس کو اور ایک مفصلی شاخ گھٹنے کے جوڑ کو جاتی ہے۔ آخر الذکر شاخ ایڈکٹر میگنس کے بعیدی حصے کو لینیا ایسپرا کے قریب چھیدتی ہے۔ اور پاپلیٹیل فاسا میں پاپلیٹیل آرٹری کے پیچھے پڑی ہوئی دیکھی جا سکتی ہے۔ 275

عضلہ گریسی لس۔ یہ ایک لمبا تسمہ نما عضلہ ہے۔ جو ران اور گھٹنے کے وسطانی رخ

CC-0. In Public Domain. Gurukul Kangri Collection, Haridwar

Digitized by Arya Samaj Foundation Chennai and eGangotri

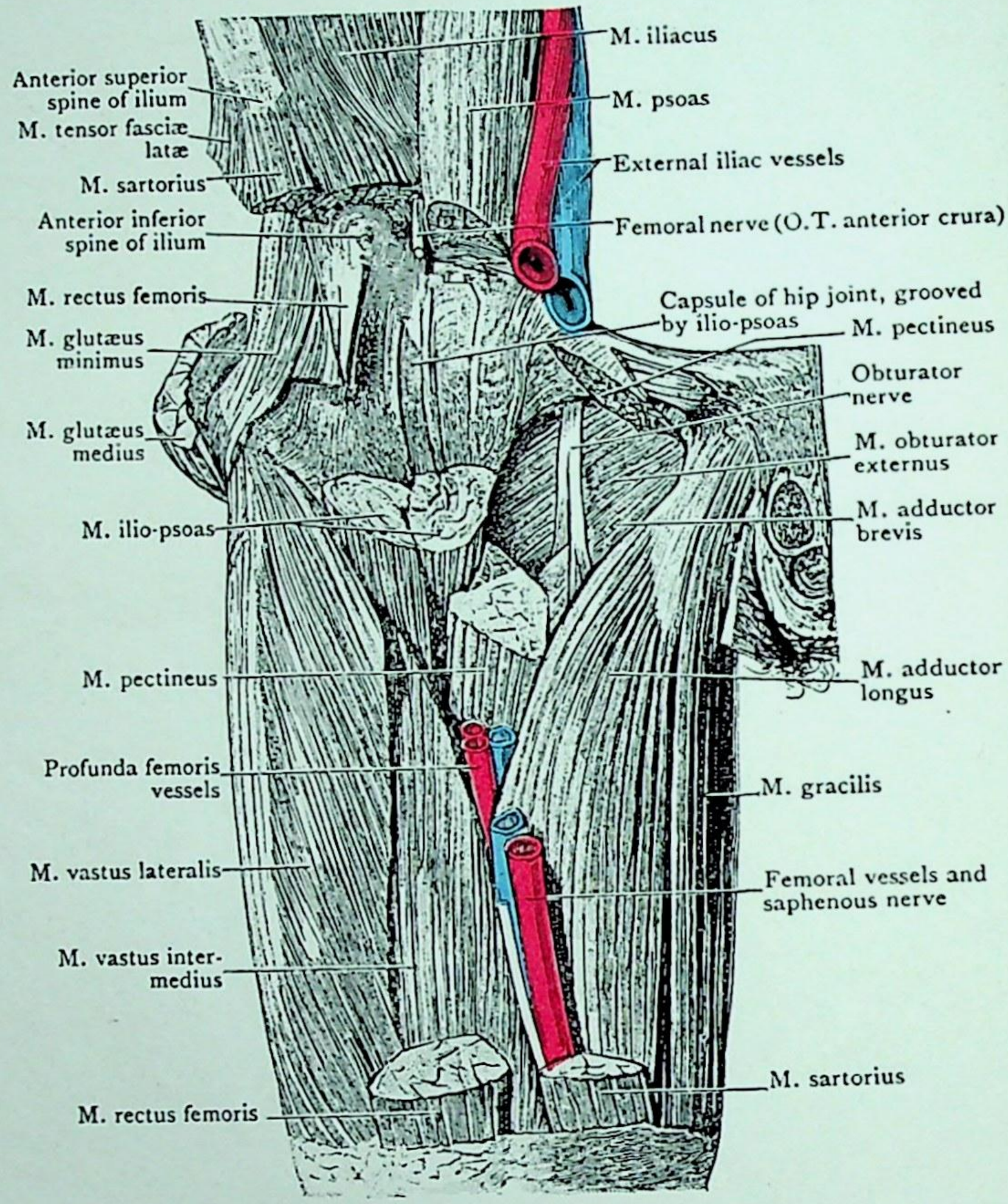

FIG. 123.—Dissection of the Front of the Thigh. The hip joint has been exposed by removing portions of the muscles which lie anterior to it.

CC-0. In Public Domain. Gurukul Kangri Collection, Haridwar

Digitized by Arya Samaj Foundation Chennai and eGangotri

CC-0. In Public Domain. Gurukul Kangri Collection, Haridwar

Digitized by Arya Samaj Foundation Chennai and eGangotri

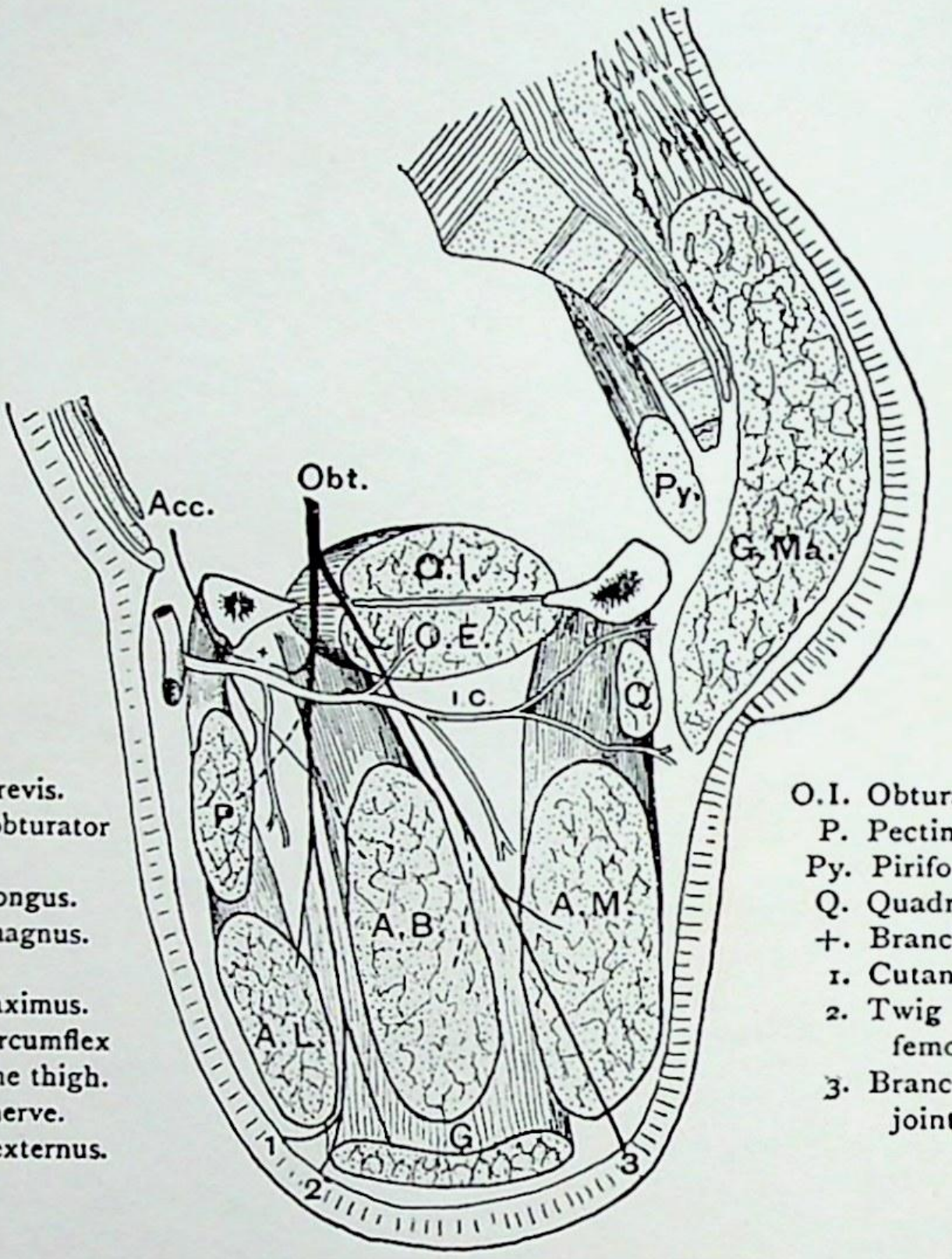

A.B. Adductor brevis.
Acc. Accessory obturator nerve.
A.L. Adductor longus.
A.M. Adductor magnus.
G. Gracilis.
G.Ma. Glutæus maximus.
I.C. Medial circumflex artery of the thigh.
Obt. Obturator nerve.
O.E. Obturator externus.
O.I. Obturator internus
P. Pectineus.
Py. Piriformis muscle.
Q. Quadratus femoris.
+. Branch to hip joint.
1. Cutaneous branch.
2. Twig to walls of femoral artery.
3. Branch to knee joint.

FIG. 124.—Diagram to illustrate the distribution of the Obturator Nerve and the general disposition of the Adductor Muscles of the Thigh (Paterson).

CC-0. In Public Domain. Gurukul Kangri Collection, Haridwar

Digitized by Arya Samaj Foundation Chennai and eGangotri

CC-0. In Public Domain. Gurukul Kangri Collection, Haridwar

Digitized by Arya Samaj Foundation Chennai and eGangotri

CC-0. In Public Domain. Gurukul Kangri Collection, Haridwar

Digitized by Arya Samaj Foundation Chennai and eGangotri

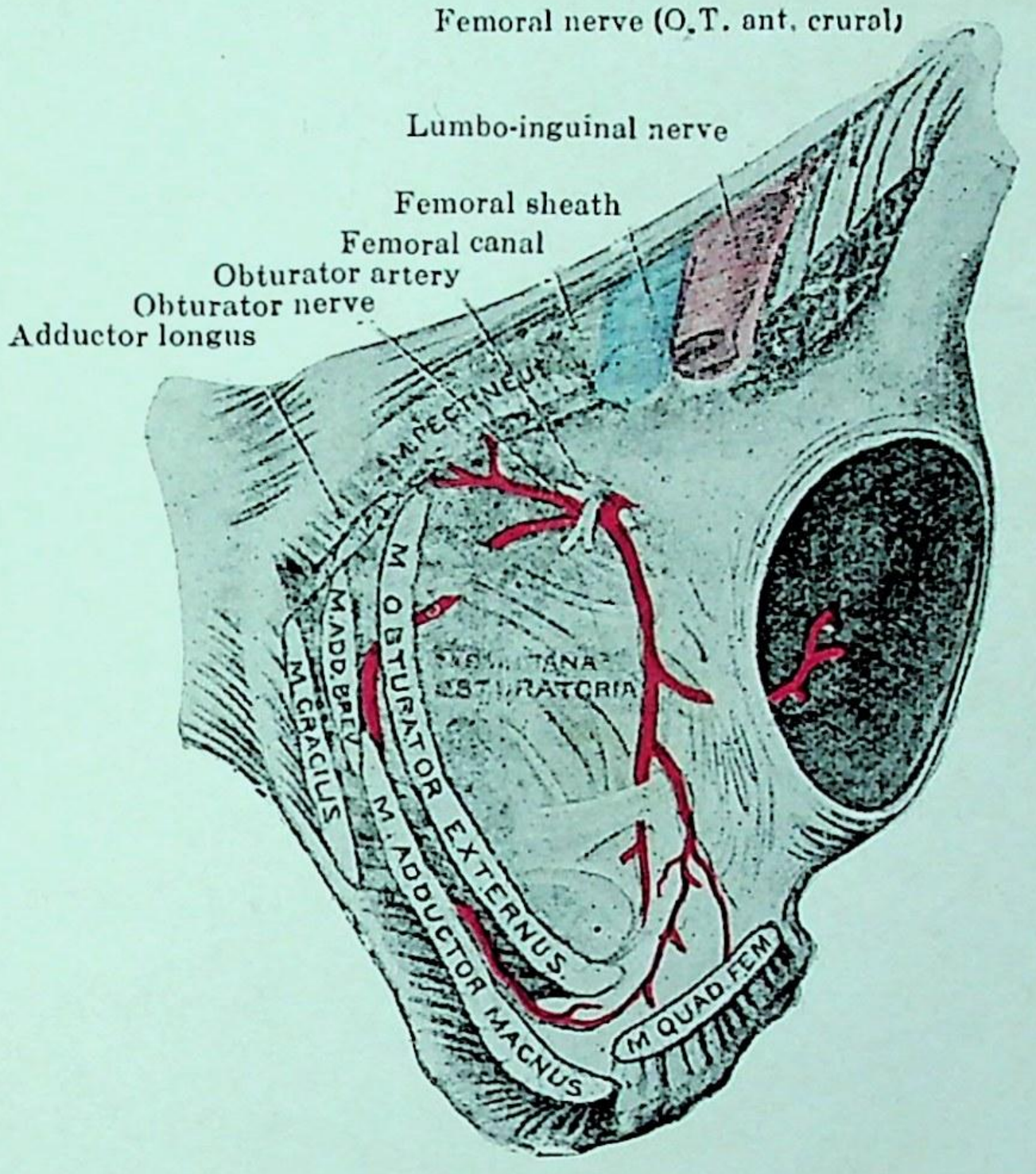

FIG. 125.—Dissection to show the Structures surrounding the Thyroid Foramen of the Innominate Bone.

CC-0. In Public Domain. Gurukul Kangri Collection, Haridwar

Digitized by Arya Samaj Foundation Chennai and eGangotri

کے ساتھ ساتھ واقع ہے ۔ یہ ایک پتلے وتر کے ذریعہ سمفیسس کے قریب پیوبس کے جسم کے زیرین نصف سے اور پیوبک آرچ کے بالائی نصف سے اٹھتا ہے (تصویر 119) ۔ یہ ایک نازک گول
وتر میں ختم ہوتا ہے ۔ جو گھٹنے سے پرے آگے کو جھکتا ہے اور پھر پھیلتا ہے ۔ 276
اور ٹیبیا کی وسطانی سطح کے قریبی حصے میں سارٹوریس کے وتر کے اوجھل اور سیمی ٹنڈینوسس کے منتہے سے اوپر استوار ختم ہوتا ہے ۔ (تصویر 139 صفحہ 322) ۔ ایک مخاطی درجک گریسی لس کے پھیلے ہوئے وتر کو گھٹنے کے جوڑ کے ٹیبیل کولیٹرل لگمنٹ سے علیحدہ کرتی ہے ۔ اور قریب رخ بڑھکر اس کے اور سارٹوریس کے وتر کے درمیان حائل ہوتی ہے ۔ گریسی لس کو آبچوریٹر نرو کا اگلا حصہ رسد آتا ہے یہ ران کو قریب لاتا ۔ گھٹنے کے جوڑ کو جھکاتا اور ٹانگ کو وسطانی رخ پھیرتا ہے ۔

عضلہ ایڈکٹر میگنس ۔ یہ عضلہ ران کے مضبوط ترین عضلوں میں سے ہے ۔ یہ ایک چپٹی لمبی پوٹ بناتا ہے ۔ جو مطابقتی جانب کی پیوبک آرچ کی ساری لمبائی کی اگلی سطح اور اسکیم کے زیرین حصے سے اٹھتا ہے (تصاویر 128,129) ۔ پیوبک آرچ سے اٹھنے والے ریشے فیمر کے پچھلے رخ پر پہنچنے تک پھیل جاتے ہیں ۔ زیادہ وسطانی آغاز والے رخ میں زیادہ افقی ہیں زیادہ جانبی آغاز والے رخ میں زیادہ ترچھے ہیں ۔ یہ فیمر کے پچھلے حصے میں گلوٹیل ٹیوبراسٹی سے عین وسطانی طرف لینیا ایسپرا میں اور وسطانی سوپراکنڈائلر لائن کے قریبی حصے کے چھوٹے سے ٹکڑے میں ختم ہوتے ہیں (تصاویر 121,122) ۔ وہ ریشے جو اسکیم کے حدبیہ سے اٹھتے ہیں تقریباً عمودی رخ میں اترتے اور عضلہ کا بیز وسطانی کنارہ بناتے ہیں ۔ ران کے بعیدی ثلث میں وہ ایک مضبوط گول وتر میں ختم ہوتے ہیں ۔ جو فیمر کے وسطانی کنڈائل پر ایڈکٹر ٹیوبرکل میں ختم ہوتے ہیں (تصاویر 120,121) ۔ علاوہ ازیں یہ وتر فیمر کے ساتھ وسطانی بین عضلی حاجز کے ذریعہ چپکا ہوا ہے ۔ جو اس کے اور وسطانی سوپراکنڈائلر لائن کے درمیان حائل ہے ۔ لینیا ایسپرا کے قریب ریشوی محرابیں ہیں جو چھیدنے والی شریانوں کے لئے ایڈکٹر میگنس کے منتہے کے تعلق میں بنتی ہیں ۔ اور انہی کے سلسلہ میں وہ سوراخ ہے ۔ جس میں سے ہوکر فیمورل آرٹری پاپلیٹیل فاسا میں داخل ہوتی ہے اس عضلہ کے دو حصوں کے درمیانی فصل میں ایک سوراخ ہے ۔ اور ران کے قریبی دو ثلثوں کے بعیدی ثلث کے ساتھ مقام اتصال پر واقع ہے (تصویر 120) ۔

ایڈکٹر میگنس کی عصبی رسد دوہری ہوتی ہے ۔ ان ریشوں میں جو پیوبک آرچ سے اٹھتے ہیں آبچوریٹر نرو کی پچھلی شاخ پھیلتی ہے ۔ اور ان کو جو اسکیم کی ٹیوبراسٹی سے اٹھتے ہیں سیاٹک عصب رسد آتا ہے ۔ ریشے جو
پیوبس اور اسکیم کے حصوں سے اٹھتے ہیں دوسرے ایڈکٹر عضلوں کی طرح عمل کرتے ہیں یعنی وہ 277

CC-0. In Public Domain. Gurukul Kangri Collection, Haridwar

Digitized by Arya Samaj Foundation Chennai and eGangotri

ران کو قریب لاتے ہیں۔ اس کو جانبی رُخ پھیرتے ہیں۔ اور کولہے کے جوڑ کو جھکانے میں مدد دیتے ہیں۔ لیکن وہ ریشے جو اسکیم کے حدبہ سے اٹھتے ہیں۔ ایک وتر کے ذریعے فیمر کے ایڈکٹر ٹیوبرکل میں ختم ہونے کی وجہ سے کولہے کے جوڑ کو پسارتے ہیں۔

تقطیع۔ ایڈکٹر میگنس کو پیوبس اور اسکیم کے حصّوں میں اس کے آغاز سے علیحدہ کر دو تاکہ آبٹوریٹر اکسٹرنس عضلہ اور آبٹوریٹر آرٹری کا امتحان زیادہ وضاحت سے ہو سکے۔

عضلہ آبٹوریٹر اکسٹرنس۔ یہ عضلہ چپٹا۔ پنکھا نما ہے۔ اور یہ کولہے کی ہڈی کے آبٹوریٹر فورمین کے اگلے رخ پر واقع ہے۔ یہ اس جھلی کے وسطانی نصف سے اٹھتا ہے۔ جو اس سوراخ کو بند کرتی ہے۔ اور نیز اس کے عظمی کنارے کے زیریں حصے سے۔ (تصاویر 119,128)۔ یہ پیچھے اور جانبی رُخ فیمر کی نک اور کولہے کے جوڑ کے کیپسول کے نیچے اور پیچھے جاتا ہے۔ اور ایک مضبوط وتر میں ختم ہوتا ہے۔ جو ٹروکینٹرک فاسا میں ختم ہے (تصاویر 121,122)۔ یہ وتر سرینی خطے کی تقطیع میں دیکھا جائے گا۔ آبٹوریٹر اکسٹرنس کو آبٹوریٹر نرو کا پچھلا حصہ رسد آتا ہے۔ یہ کولہے کے جوڑ کو خمیانے والا اور ران کو قریب لانے والا اور جانبی رُخ پھیرنے والا ہے۔

آبٹوریٹر آرٹری۔ یہ شریان کولہے کی ہڈی کے آبٹوریٹر فورمین کے بالائی حصے میں سے ہو کر ران میں ظاہر ہوتی ہے۔ یہ فوراً دو اختتامی شاخوں میں تقسیم ہوتی ہے۔ جو ایک دوسری سے متسع ہو کر ایک شریانی حلقہ بناتی ہیں۔ جو آبٹوریٹر ممبرین کے اوپر اور آبٹوریٹر اکسٹرنس عضلہ کے اوجھل واقع ہے۔ اس لئے یہ عضلہ ایسے آتا دیا جانا چاہئے۔ کہ عروق کا تعاقب ہو سکے۔ دونوں شاخیں قریبی عضلوں کو شاخیں دیتی ہیں۔ لیکن پچھلی شاخ سے ایک مفصلی شاخچہ نکل کر ایسی ٹیبولم کی ناچھ میں سے ہو کر کولہے کے جوڑ کو جاتی ہے۔ جب یہ جوڑ کھولا جاتا ہے تو اس شاخچے کا تعاقب ایک خوب مشرب موضوع میں لگمنٹم ٹیریز (teres) کے ساتھ ساتھ فیمر کے سر تک کر سکتے ہیں۔

عضلات سواس میجر اور ایلیاکس۔ سواس میجر اور ایلیاکس دو عضلے البطن کے اندر اٹھتے ہیں۔ اور انگوائنل لگمنٹ کے پیچھے سے ران میں داخل ہوتے ہیں۔ سواس میجر کے جانبی رُخ پہ ایک وتر نمایاں ہوتا ہے۔ اور ایلیاکس کے بیشتر ریشے اسی وتر میں

CC-0. In Public Domain. Gurukul Kangri Collection, Haridwar

Digitized by Arya Samaj Foundation Chennai and eGangotri

278 ختم ہوتے ہیں۔ ایلیوسواس (ilio-psoas) کا مشترک وتر فیمر کے چھوٹے ٹروکینٹر میں ختم ہے۔ لیکن ایلیاکس کے لحمی ریشوں کا ایک خاص حصّہ بالراست فیمر کے جسم میں اس ٹروکینٹر سے بعید ختم ہو جاتا ہے (تصاویر 121,122)۔

سواسس میجر اور ایلیاکس کا عمل عضلوں کے عمل کرنے کے وقت کولہے کے جوڑ کے مقام پر موقوف ہے۔ اگر کولہے کا جوڑ پھیلا ہوا ہو۔ تو یہ اس کو نمایاں کرتے ہیں۔ اور وسطانی رُخ پھیرتے ہیں یہاں تک کہ یہ ختم ہو جاتا ہے۔ پھر اس کو جانبی رُخ گھماتے ہیں۔

تقطیع:- فیمورل عروق اور فیمورل نروکو انگوائنل لگمنٹ سے تقریباً ایک انچ بعید کاٹو۔ اور ڈوری سے باندھ کر ران کو بعید رُخ پھینک دو۔ اب سارٹوریس اور ریکٹس فیمورس کو ان کے آغاز سے تقریباً دو انچ پر کاٹو۔ اور ایک طرف لوٹ دو۔ اب ایلیوسواس کے وتر کو اس کے نیچے سے علیحدہ کرنا۔ اور عضلہ کے ساتھ اوپر کی طرف لوٹ دینا چاہیے۔ اس سے کولہے کے جوڑ کے کیسہ کی اگلی سطح نمایاں ہو جائے گی۔ ایک حائل ہونے والا لعابی کیسہ ظاہر ہو جائے گا۔ اس کو کھود کر اور انگلی ڈال کر اس کی وسعت کا تعین کرو۔ یہ کولہے کے جوڑ کے اگلے رُخ پر ایلیوسواس کی حرکت کو آسان کر دیتا ہے۔ اور بعض حالتوں میں اس کا کہفہ جوڑ کے کہفہ کے ساتھ کیسہ میں ایک سوراخ کے ذریعہ بالراست مسلسل ملیگا۔ اس قریبی تعلق کو جو جوڑ کے کیسہ اور گلوٹیس مینیمس کے درمیان ہے۔ ریکٹس کے الٹے ہوئے وتر اور ایلیوٹیبیل ٹریکٹ کی عمقی تہہ کو دیکھنا چاہیے۔ آخر میں ٹنسر فیشی لیٹی کو ایک طرف الٹ دو۔ اور کولہے کے جوڑ کے کیسہ کے اگلے رُخ کو احتیاط سے صاف کرو۔

پانچویں دن کے ختم پر تقطیع کار ران کے اگلے اور وسطانی خطوں کے مختلف حصّوں پر مربی محلول لیپ دے۔ ان کو مقام پر رکھ دے۔ اور جلدی پلّوں کو ان کے اوپر چند ٹانکوں سے قائم کر دے۔

چھٹے دن کی صبح کو زیرین جارحہ کی تقطیع شروع ہو چکنے کے بعد موضوع کو اس کے منہ کے بل میز پر رکھ دیتے ہیں۔ اور اس کے سینے اور حوض (pelvis) کو کندوں کے ذریعہ اٹھا دیتے ہیں۔ اس حالت میں اس کو پانچ دن رہنے دیتے ہیں۔ اور اس عرصہ میں زیرین جارحہ کے تقطیع کار کو بہت بڑی تقطیع کرنی ہوتی ہے۔ اس کو (۱) سرینی خطہ۔ (۲) پاپلیٹیل خفاسا اور (۳) ران کے پچھلے حصّے کی تقطیع کرنی ہوتی ہے۔ کام اس کے پاس اتنا اور وقت جس کے اندر یہ ختم ہونا

CC-0. In Public Domain. Gurukul Kangri Collection, Haridwar

Digitized by Arya Samaj Foundation Chennai and eGangotri

چاہیے، محدود۔ اس لئے ضروری ہے۔ کہ وہ ان پانچ دنوں کو جو اس کے پاس ہیں۔ ایسے بانٹے کہ لاش کے الٹنے سے پہلے تقطیع ختم ہو جائے۔ پہلے دو دن اس کو سرینی خطہ کے مطالعہ میں لگانے چاہئیں تیسرا اور چوتھا دن پاپلیٹیل فاسا کو دئے جا سکتے ہیں۔ اور پانچویں روز اس کو ران کی پشت کی تقطیع کو دوہرانا اور سابقہ چار دنوں کے کام کو دوہرانا چاہیئے۔

سرینی خطہ (Gluteal Region) 279

سرینی خطہ میں تقطیع کرتے وقت ذیل کی ساختیں نمایاں ہوں گی۔

۱۔ اوپری ردا۔

۲۔ جلدی اعصاب اور عروقِ خون۔

۳۔ عمیق ردا۔

۴۔
- گلوٹیس میکسیمس (اور اس کو الٹنے کے بعد)
- تین مخاطی درجکیں۔ (bursae)
- گلوٹیس میڈیس اور مینیمس۔
- دو گیمیلائی عضلے اور آبٹوریٹر انٹرنس کا وتر۔
- آبٹوریٹر اکسٹرنس کا وتر۔
- ایڈکٹر میگنس کا قریبی کنارہ۔
- اسکیم کی ٹیوبر اسٹی سے ہیمسٹرنگ عضلوں کا آغاز۔
- واسٹس لیٹرلیس کا قریبی حصہ۔

۵۔ سیکروٹیوبرس (sacrotuberous) لگمنٹ۔

CC-0. In Public Domain. Gurukul Kangri Collection, Haridwar

Digitized by Arya Samaj Foundation Chennai and eGangotri

۶۔ شریانیں
- سپیریر گلوٹیل۔
- انفیریر گلوٹیل۔
- انٹرنل پوڈنڈل۔
- میڈیل فیمورل سرکم فلکس۔

۷۔ اعصاب
- سپیریر گلوٹیل۔
- سیاٹک (sciatic)
- ران کا پچھلا جلدی عصب۔
- پوڈنڈل۔
- آبٹوریٹر انٹرنس کا عصب۔
- کواڈریٹس فیمورس کا عصب۔
- انفیریر گلوٹیل۔

فرض کرو کہ تقطیع بالا کیلئے دو دن ملتے ہیں۔ تو پہلے دن کا کام (۱) ان حصوں کی تقطیع جو گلوٹیس میکسیمس سے اوپری طرف واقع ہیں۔ (۲) اس عضلہ کو صاف کرنا اور الٹنا (۳) مختلف اعصاب اور عروق کو نکال کر واضح کرنا جو اس کی عمیق سطح میں داخل ہوتی ہیں دوسرے دن ان حصوں کی تقطیع ہونی چاہئے جو گلوٹیس میکسیمس کو الٹنے سے نمایاں ہوئے ہیں۔

تشریح سطحی۔ جلد کو الٹنے سے پہلے سرینی خطے کے سطحی نشانات کا امتحان کر لینا چاہئے۔ ہر طرف سرین کا ابھار ایک گول صاف اونچائی بناتا ہے۔ نیچے سرین وسطی خط میں ایک گہرے درز یعنی نیٹل کلفٹ (natal cleft) کے ذریعے جدا رہتے ہیں۔ اس درز کو اوپر کی طرف کاکسکس پر سیکرم کے زیریں حصے کے استوا تک جہاں یہ غائب ہوتا ہے دیکھ سکتے ہیں۔ ایلیم کی بینڈ کو اسکی کل لمبائی میں ٹٹول سکتے ہیں اور خوب تیار مرد میں اس کا مقام ایک گروو یعنی ایلیک گروو (iliac groove) سے ظاہر ہوتا ہے۔ بینڈ کا اگلا سرا الیم کی اینٹیریر سپیریر اسپائن میں ختم ہوتا ہے آخر الذکر کا مقام ایک مدھم نشیب یا گڑھے سے ظاہر ہوتا ہے۔ جو سیکرم کی دوسری اسپائن کے استوا پر واقع ہے اور سیکرو ایلیک (sacroiliac) جوڑ کے وسط سے

CC-0. In Public Domain. Gurukul Kangri Collection, Haridwar

Digitized by Arya Samaj Foundation Chennai and eGangotri

تطابق رکھتا ہے۔ سرین کے ابھار کا بیشتر حصہ گلوٹیس میکسیمس سے بنتا ہے جو چربی کی موٹی تہ سے ڈھکا ہوا ہے۔ ایک گہرا آڑا گروو جو جلد اور ردا کے ایک بل سے پیدا ہوتا ہے۔ سرینی ابھار کی زیریں حد ہے یہ گروو گلوٹیس سلکس کہلاتا ہے۔ اور بعض اوقات کہتے ہیں کہ یہ گلوٹیس میکسیمس عضلہ کے بعیدی کنارے کے مطابق ہے۔ یہ بات بآسانی ظاہر ہو سکتی ہے۔ کہ حقیقت یہ نہیں ہے۔ اس کا وسطانی سرا عضلہ کے زیریں کنارے سے دور واقع ہے۔ لیکن یہ سلکس آڑے رُخ جاکر عضلہ کے کنارے کا تقاطع کرتا ہے۔ اور بالآخر عضلہ کی سطح پر آجاتا ہے۔ کولھے کے جوڑ کی بیماری میں سرین کا ابھار جاتا رہتا ہے۔ اور گلوٹیل سلکس مدھم پڑجاتا ہے۔ اسکیم کی ٹیوبراسٹی کو گلوٹیس میکسیمس کے زیریں کنارے سے عمیق ٹٹول سکتے ہیں۔ اگر انگلیاں گلوٹیل سلکس کے وسطانی حصے میں رکھی اور اوپر کو لیجائی جائیں۔ تو وہ خط جو اس ٹیوبراسٹی کے نمایاں ترین حصے سے الیم کی انٹیریر سپیریر اسپائن تک کھینچا جائے نیلیٹن کا خط (Nelaton's line) کہلاتا ہے۔ یہ بڑے ٹروکینٹر کی چوٹی پر سے گزرتا ہے اور ایسی ٹیبولم کے مرکز کا تقاطع کرتا ہے اور سرجن اس سے کولھے کے جوڑ کے خلعات اور دوسرے امراض کی تشخیص میں کام لیتا ہے فیمر کے بڑے ٹروکینٹر کو الیم کی ہیڈ کے بالاترین حصے سے تقریباً چھ انچ نیچے ٹٹول سکتے ہیں۔ لاغر لوگوں میں اس کو دیکھ سکتے۔ لیکن یہ اس خطہ کا اتنا نمایاں نشان نہیں جتنا کہ پنجر کو دیکھنے پر امید کی جاسکتی ہے۔ کیونکہ گلوٹیس میڈیس کا دبیز وتر اس کی جانبی سطح میں ختم ہے اور یہ گلوٹیس میکسیمس کے وتریضی نتھنے سے بھی ڈھکا ہوا ہے۔

تقطیع: جلد کا الٹنا۔ شگاف (۱) الیم کی پوسٹیریر سپیریر اسپائن سے الیم کی ہیڈ کے ساتھ ساتھ ترچھے رخ اتنا آگے تک جتنا کہ جسم کا مقام اجازت دے (۲) اس خمدار شگاف کے پچھلے سرے سے ترچھے رخ نیچے کو اور وسطانی رخ سیکرم کے خطہ کے وسط تک اور پھر عمودی رخ کاکسکس کی نوک تک (۳) کاکسکس کی نوک سے ترچھے طور پر بعیدی اور جانبی رخ ران کی پشت پر سے ران کے جانبی رقبہ کے پچھلے کنارے کے قریبی اور بعیدی ثلثوں کے اتصال تک۔

اس طرح جلد کے ایک بڑے پلّے کا خاکہ بن جاتا ہے اور اس کو تحت کی اوپری وا

CC-0. In Public Domain. Gurukul Kangri Collection, Haridwar

Digitized by Arya Samaj Foundation Chennai and eGangotri

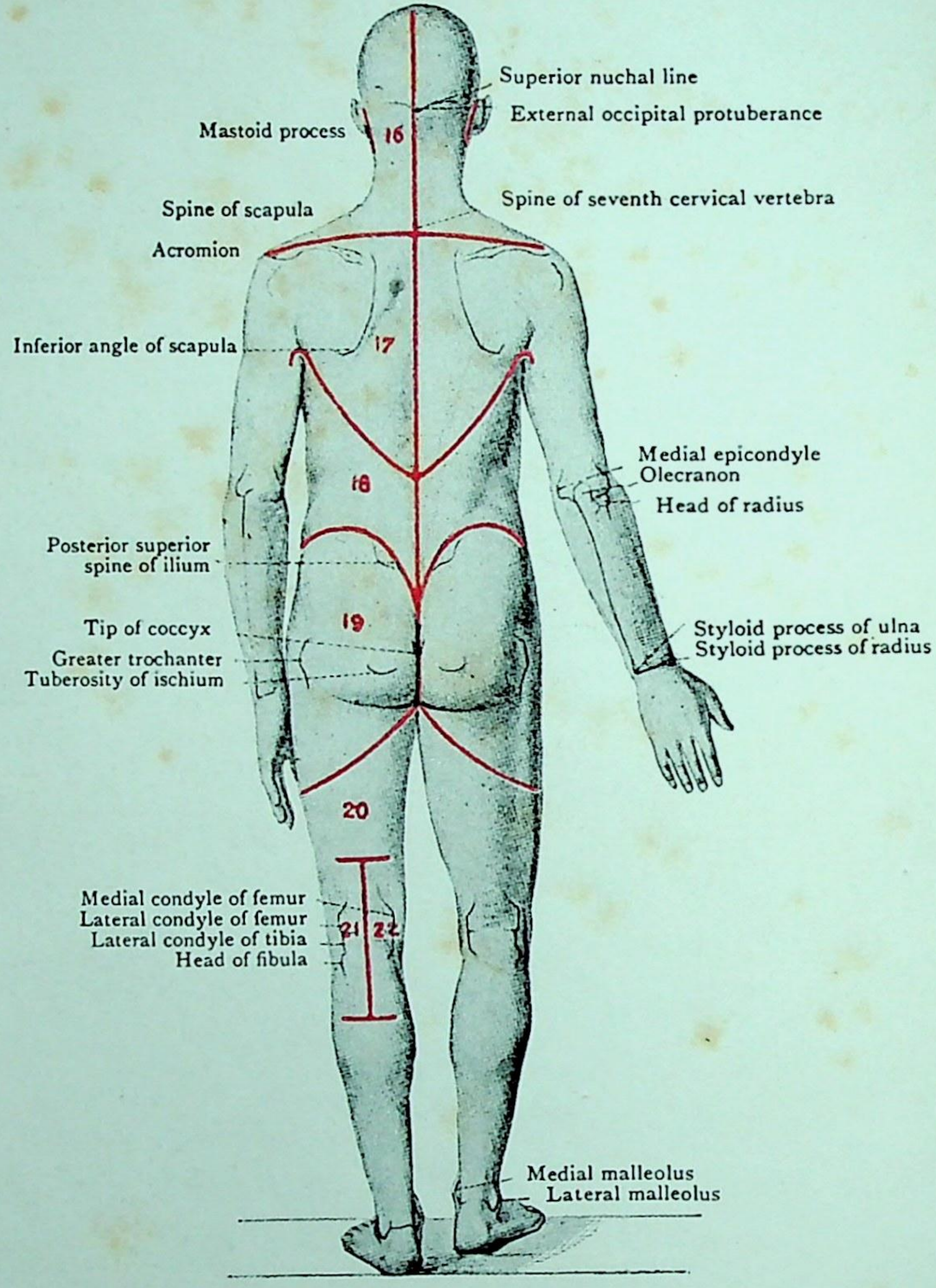

FIG. 126.—Surface view, showing incisions and bony points.

CC-0. In Public Domain. Gurukul Kangri Collection, Haridwar

Digitized by Arya Samaj Foundation Chennai and eGangotri

CC-0. In Public Domain. Gurukul Kangri Collection, Haridwar

Digitized by Arya Samaj Foundation Chennai and eGangotri

CC-0. In Public Domain. Gurukul Kangri Collection, Haridwar

Digitized by Arya Samaj Foundation Chennai and eGangotri

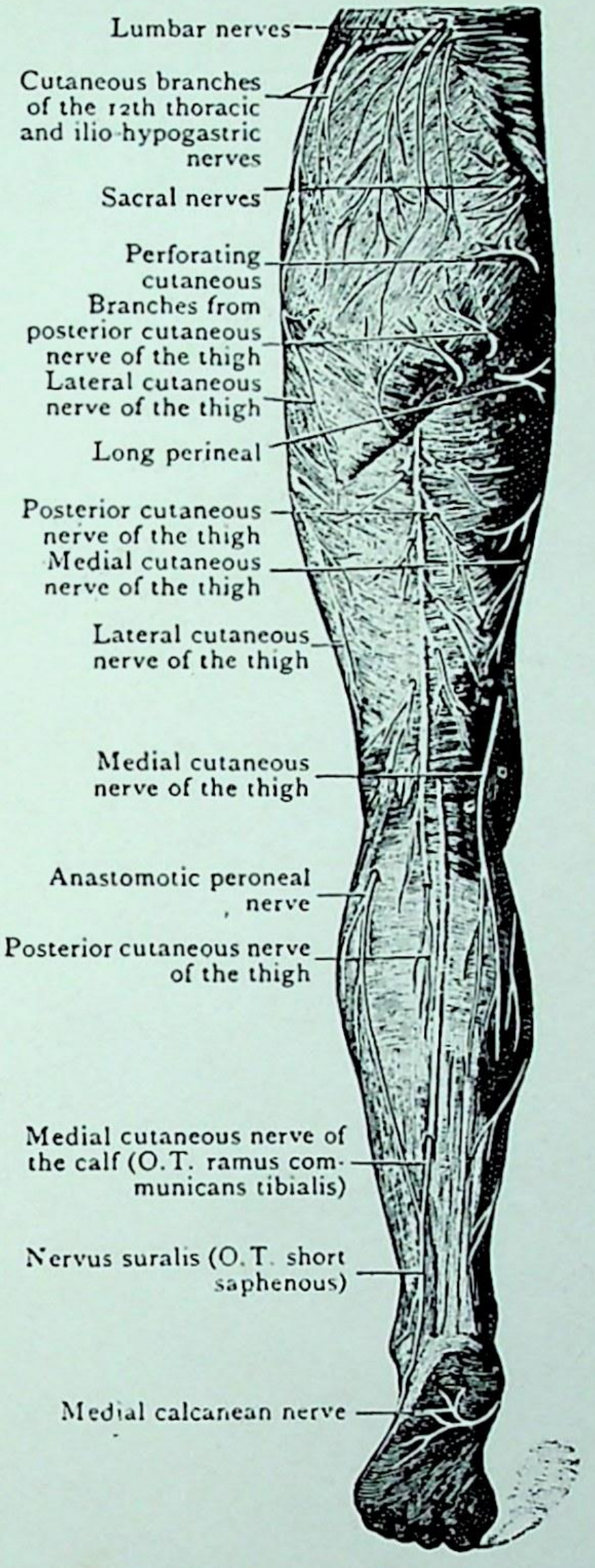

FIG. 127.—Cutaneous Nerves on the posterior aspect of the Inferior Extremity.

CC-0. In Public Domain. Gurukul Kangri Collection, Haridwar

Digitized by Arya Samaj Foundation Chennai and eGangotri

سے اٹھا کر جانبی رُخ پھینک دینا چاہیے۔ جسم کے دائیں جانب تقطیع کار الیم کی مینڈ پر شروع کرکے
نیچے اور آگے کی طرف کام کرتا ہے۔ لیکن بائیں جانب وہ کاکسکس پر شروع کرکے اوپر
اور آگے کی طرف کام کرتا ہے۔

281 اوپری ردا۔ جلد الٹنے کے بعد نمایاں شدہ اوپری ردا میں وہ خصوصیات معلوم ہوتی ہیں
282 جو جسم کے اور حصوں کی سطحی تہ میں موجود ہیں۔ لیکن اس میں بعض مخصوص باتیں
ہیں۔ اس میں چربی بہت زیادہ ہوتی ہے۔ اور خاصکر عورت میں یہ گلوٹیس میکسمس کے
بالائی اور زیریں کناروں پر موٹی ہوتی ہے اور اسکیم کی ٹیوبر اسٹی پر سخت اور ریشہ دار
ہو جاتی ہے۔ جہاں یہ ایک بہت مکمل گدی ہے جس پر حالتِ نشست میں یہ عظمی ابھار ٹکتا ہے۔

جلدی اعصاب۔ سرینی خطہ کے جلدی اعصاب بہت ہیں۔ ان میں سے
بعض کو نکالنا مشکل ہے۔ اور اگر موضوع فربہ ہے تو ان میں سے بہت سے مختلف استواؤں
پر دبے ہوتے ہیں اور سارے سلسلہ کی پوری وضاحت آسانی نہیں ہوتی۔ اس لیے تقطیع کار
کو سرین پر پہلی دفعہ کام کرتے وقت مایوس نہ ہونا چاہیے اگر اس کے کام کا آخری نتیجہ اس کی
امیدوں اور توقعات کو ٹھیک پورا نہ کرے۔

سرینی خطہ کی جلد میں پھیلے ہوئے اعصاب آخری تھوریسک نرو کے اگلے حصے اور لمبر اور
283 سیکرل اعصاب کے اگلے اور پچھلے حصوں سے نکلتے ہیں اور اپنے مقصود مقامات تک پہنچنے کے لئے
اوپری ردا میں اسطرح پھیلتے ہیں جسطرح دوسرے حصوں میں۔ وہ اعصاب جنکو تلاش کرنا چاہیئے یہ ہیں۔

- اسپائنل اعصاب کے اگلے حصوں کی شاخیں
  - آخری تھوریسک کی جانبی شاخ۔
  - ایلیو ہیپوگیسٹرک کی جانبی شاخ۔
  - ران کے لیٹرل کوٹینیس نرو کی پچھلی شاخ کی کچھ شاخچیاں۔
  - ران کے پوسٹیریر کوٹینیس نرو کی شاخچیاں۔
  - چھیدنے والا جلدی عصب۔
- اسپائنل نرو کے پچھلے حصہ کی شاخیں
  - بالائی تین لمبر اعصاب کی شاخیں۔
  - سیکرل اعصاب کی تین شاخیں۔

CC-0. In Public Domain. Gurukul Kangri Collection, Haridwar

Digitized by Arya Samaj Foundation Chennai and eGangotri

283 سیکرل اعصاب کی شاخیں سرین کے زیریں اور وسطانی خطہ کو رسداتی ہیں۔ لمبر
اعصاب وسطانی رقبہ کے بالائی حصے اور درمیانی رقبہ کی بالائی دو تہائیوں کو رسداتے ہیں۔ الیو
ہائپو گیسٹرک کی جانبی شاخیں۔ آخری تھوریسک نرو اور ران کا لیٹرل کوٹینیس نرو جانبی
خطہ کو رسداتے ہیں۔ اور سرین کے بل کے ساتھ ساتھ زیریں رقبے میں چھیدنے والا طبری
عصب اور ران کے پوسٹیریر کوٹینیس کی شاخچیاں آتی ہیں۔ (تصویر 127)۔

تقطیع:۔ سیکرل اعصاب کے پچھلے حصوں کی شاخوں کو پہلے تلاش کرو۔ ایسے خط کے
ساتھ ساتھ اوپری ردا میں سے ایک شگاف لگاؤ جو الیم کی پوسٹیریر سپیریر اسپائن سے دو سنٹی میٹر
وسطانی جانب شروع ہوکر کاکسکس کی نوک پر ختم ہوتا ہے۔ پھر اوپری ردا کے جانبی حصے کو
وسطانی مستوی سے الگ ہوٹاؤ اور جہاں کہ گلوٹیس میکسیمس کے سیکرم اور کاکسکس والے آغازوں سے
اوپری جانب اعصاب عمقی ردا کو چھیدتے ہیں۔ ان کی گرفت کرو۔ یہ عموماً تعداد میں تین ہوتے
ہیں اور سب کے سب چھوٹے۔ لیکن عموماً تینوں میں سے وسطی سب میں بڑا ہوتا ہے اور
معمولاً ایک دوسرے سے ۲۵ ملیمیٹر کے فاصلہ پر واقع ہوتے ہیں۔

اب لمبر اعصاب کے پچھلے حصوں کی شاخوں کو تلاش کرنا چاہیے۔ ایک شگاف
اوپری ردا میں مگر اس کے پار نہ جانے والا جو الیم کی مینڈ کے خط کے ساتھ ساتھ ہے۔ لگاؤ
اس شگاف کا مقصد تقطیع کار کو اوپری ردا کی ایک سطحی تہ اٹھانے میں مدد کرتا ہے۔ اور
اس کی گہرائی موضوع کی فربہی کے ساتھ کم و بیش ہوتی ہے۔ کسی بہت چربیلے موضوع میں تہ
تین یا چار ملیمیٹر گہری ہو۔ لیکن لاغر موضوع میں دو ملیمیٹر سے زائد گہری نہیں ہوتی۔ شگاف
ہوجانے کے بعد اوپری ردا کے زیریں حصے کی ایک اتھلی تہ اٹھاؤ۔ اس کو بڑے ٹروکنٹر
(trochanter) کی طرف لوٹ دو۔ اور لمبر اعصاب کی شاخچیوں کو نکالو جہاں وہ ردا
کی زیادہ عمقی تہوں سے زیادہ اتھلی تہوں کو آتی ہیں۔ جونہی ایک شاخچی نکل آئے۔ اس کا
تعاقب الیم کی کرسٹ کی جانب کرو۔ یہ اس تنے تک لیجائے گا۔ جس سے یہ شاخچی نکلتی ہے۔ تنا
ملتے ہی اس کو اور اس کی شاخوں کو ان کے اختتام تک نکالو۔ جب یہ شاخیں صاف ہو رہی ہوں
تو قریبی لمبر اعصاب کی شاخچیوں کا واضح ہونا یقینی ہے۔ کیونکہ قریبی اعصاب کی شاخچیاں ایک
284 دوسری کا تعاقب کرتی ہیں اور بعض اوقات ایک دوسری سے مل جاتی ہیں۔ ایسی شاخچیوں کو

CC-0. In Public Domain. Gurukul Kangri Collection, Haridwar

Digitized by Arya Samaj Foundation Chennai and eGangotri

ان کے مبداؤں تک نکالو۔ جب وہ تنا جس سے یہ نکلتی ہیں۔ مل جائے تو اس کا اور اس کی شاخوں کا ان کے محیطی پھیلاؤ تک تعاقب کرو۔ اگر اس ترکیب پر عمل کیا گیا۔ تو تقطیع کار لمبر اعصاب کی شاخوں کو بغیر کسی بڑی دقت کے ظاہر کر دیگا پھر اس کو الیو ہائپو گیسٹرک اور آخری تھوریسک اعصاب کی جانبی شاخوں کو نکالنے کی کوشش کرنی چاہیئے۔ اور ترکیبِ تلاش یہی رہے۔ ان دونوں شاخوں کے تنے الیم کی کرسٹ کا تعاقب لمبر اعصاب کے آگے کرتے ہیں۔ آخری تھوریسک عصب کی جانبی شاخ الیم کی اینٹیریر سوپیریر اسپائن سے تقریباً ۵ سنٹی میٹر پیچھے اور الیو ہائپو گیسٹرک کی جانبی شاخ ایک سنٹی میٹر یا زیادہ اوپر پیچھے۔ اگر ران کے لیٹرل کوٹینیس نرو کے پچھلے حصے کی شاخیں ران کے اگلے حصے کی تقطیع کے وقت چھوڑ دی گئی تھیں تو اب دہرائی جائیں ورنہ تقطیع کار کو ان کی تلاش میں کوئی وقت ضائع کرنے کی ضرورت نہیں۔ کیونکہ یہ پہلے ہی نکالی جا چکی ہوں گی۔ چھیدنے والی جلدی شاخ کی تلاش میں وقت مت ضائع کرو۔ یہ عمقی ردا کو چھیدتی اور اوپری ردا میں گلوٹیس میکسیمس کے زیریں کنارے کے وسطانی حصے کے قریب کاکسکس کی نوک سے تقریباً دو یا تین سنٹی میٹر پرے اور اسکیم کی ٹیوبرسٹی کے وسطانی جانب اوپری ردا میں داخل ہوتی ہے۔ اور یا تو اس کو پرینیم کے تقطیع کار نے واضح کر کے اس کی جگہ پر چھوڑ دیا ہے۔ یا اس کو نکال ڈالا ہے۔ ران کے پوسٹیریر کوٹینیس نرو کی سرینی شاخوں کو واضح کرنے کے لیئے اوپری ردا میں گلوٹیس میکسیمس کے زیریں کنارے کے ساتھ ساتھ کاٹو حتیٰ کہ عمقی ردا نمایاں ہو جائے۔ اور پھر اوپری ردا کو اوپر کے رخ الٹ کر مطلوبہ شاخوں کو نکالو۔ جہاں عمقی ردا کو بڑے ٹروکینٹر اور ٹیوبر اسکی آئی (tuber ischii) کے درمیان چھیدتی ہیں۔

خوب مشرب لاشوں میں بہت سے مذکورہ اعصاب کے ہمراہ چھوٹی رنگ رسیدہ شریانیں ملتی ہیں۔ جو ان اعصاب کے لیئے رہنما ہیں۔ لیکن ایسی شریانوں کا اعتبار نہیں کر سکتے۔ اور تقطیع کار کو اپنے حسِ بینائی اور لامسہ پر بھروسہ کرنا چاہیئے۔ تاکہ وہ زیادہ مضبوط عصبی ریشوں کو توصیلی بافت کے ڈوروں سے تمیز کر سکے۔ جو چربی میں پھیلے ہوئے ہیں۔

جب جلدی اعصاب واضح ہو چکیں تو اوپری ردا کے پس ماندہ حصوں کو گلوٹیس میکسیمس کے خطے اور اس سے آگے کے حصے سے نکال دینا چاہیئے۔ تاکہ عمقی ردا کا معائنہ ہو سکے۔

عمقی ردا۔ یہاں کی واضح شدہ عمقی ردا خصوصیت کے لحاظ سے اپنی وسعت کے اگلے اور پچھلے حصوں میں مختلف ہے۔ گلوٹیس میکسیمس کے سامنے جہاں یہ ردا گلوٹیس میڈیس کے

CC-0. In Public Domain. Gurukul Kangri Collection, Haridwar

Digitized by Arya Samaj Foundation Chennai and eGangotri

اگلے حصے پر واقع ہے۔ ساخت میں موٹی اور غیر شفاف اور سوتی سی سفید ہے اس حصے اور اس عمقی روا میں بہت واضح اختلاف ہے جو خود گلوٹیس میکسیمس پر واقع ہے اور پتلی اور شفاف ہے۔ مابعد کی تقطیع یہ ظاہر کردیگی۔ کہ گلوٹیس میڈیس کے اگلے حصے پر کی دبیز روا گلوٹیس میکسیمس کے اگلے کنارے پر پہنچ کر دو تہوں میں تقسیم ہو جاتی ہے۔ جو اپنے اندر گلوٹیس میکسیمس کو لے لیتی ہیں۔

تقطیع:۔ ران کے پوسٹیریر کوٹینیس عصب کی شاخوں کا تعاقب گلوٹیس میکسیمس 285
کے زیریں کنارے پر اس عصب کے تنے تک کرو۔ اور عصب کے تنے کو نکال کر گلوٹیس میکسیمس کو صاف کرنا شروع کرو۔ دائیں زیریں جارحہ کے تقطیع کار کو عضلہ کے بالائی کنارے پر شروع کرکے نیچے کو ہٹنا چاہیئے۔ بائیں زیریں جارحہ کے تقطیع کار کو زیریں کنارے سے اوپر کی طرف جانا چاہیئے۔ دائیں جانب تقطیع کار روا کو اس عضلہ کے بالائی کنارے کے نیچے کاٹے۔ پھر وہ کٹی ہوئی روا کے بالائی حصے کو اٹھائے۔ حتے کہ عضلہ کا بالائی کنارہ واضح ہو جائے۔ اور اس سے اوپری روا گلوٹیس میڈیس کو ڈھانکنے والی مضبوط روا سے ملتی ہوئی دکھائی دے۔ اب عضلہ کے بالائی کنارے کو اٹھانا اور نیچے کی طرف کھینچنا چاہیئے۔ تاکہ اس سے تحتی عمقی روا کی تہ نمایاں ہو جائے جب یہ ہو چکا تو تقطیع کار کو فوراً معلوم ہو جائے گا۔ کہ گلوٹیس میڈیس کے زیادہ اگلے حصے پر کی مضبوط روا اس کے بالائی کنارے پر دو تہوں میں پھٹ جاتی ہے۔ ایک اوپری تہ جو گلوٹیس میکسیمس کو ڈھانکتی ہے اور یہ ایک عمقی تہ جو گلوٹیس میڈیس کے زیریں حصے پر اور ان عضلوں پر سے نیچے کو آتی ہے جو کولھے کے جوڑ کی پشت پر زیادہ بعید واقع ہیں۔ بائیں جانب کا تقطیع کار ان ہی واقعات کو نمایاں کرے گا جب وہ عضلہ کے بالائی کنارے پر پہنچیگا۔ کیونکہ اسے معلوم ہوگا کہ وہ عمقی روا جس کو اس نے گلوٹیس میکسیمس کی سطح پر سے اٹھایا ہے۔ گلوٹیس میڈیس پر کی مضبوط روا میں مل جاتی ہے اور اس عضلہ کے بالائی کنارے کو اٹھاکر وہ عمقی روا کی زیادہ گہری تہ کو نمایاں کریگا۔

گلوٹیس میکسیمس کو صاف کرنے میں دقت ہوتی ہے۔ کیونکہ اس کی مچھیاں سخت ہوتی ہیں اس لئے اس عضلہ کو ڈھانکنے والی روا ہی کو صاف کرنا ضروری نہیں بلکہ ساتھ ساتھ تھوڑے فاصلہ تک ان حاجزات کا تعاقب ضروری ہے۔ جو مچھیوں کے درمیان داخل ہوتے ہیں۔ اور ان کو نکال دینا بھی ضروری ہے۔ اس دبیز غیر شفاف عمقی روا کو ست دور کرو۔ جو اس عضلہ کے منتہے کو ڈھانکتی

CC-0. In Public Domain. Gurukul Kangri Collection, Haridwar

Digitized by Arya Samaj Foundation Chennai and eGangotri

CC-0. In Public Domain. Gurukul Kangri Collection, Haridwar

Digitized by Arya Samaj Foundation Chennai and eGangotri

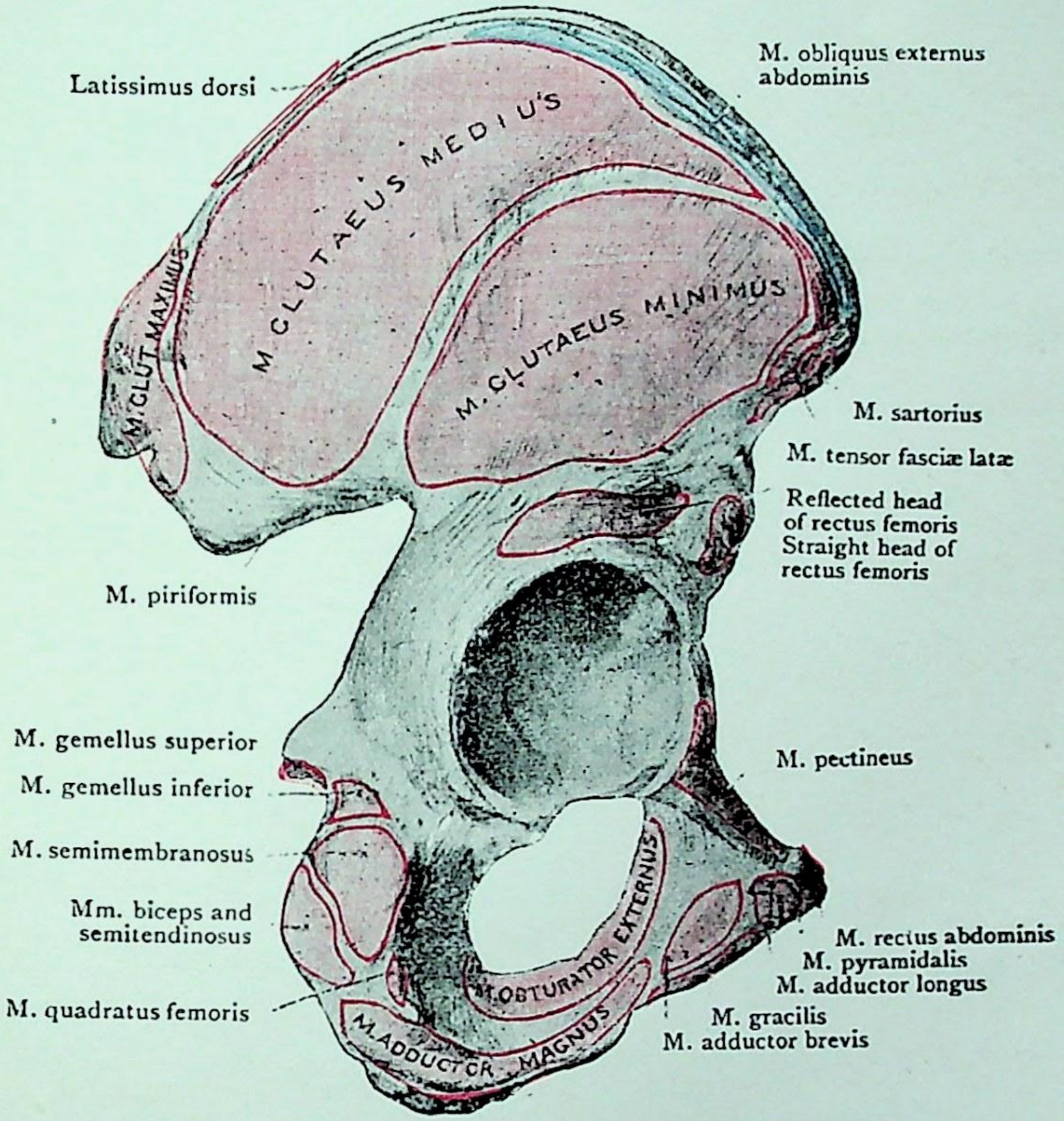

FIG. 128.—External aspect of the Hip Bone, with the Attachments of the Muscles mapped out.

CC-0. In Public Domain. Gurukul Kangri Collection, Haridwar

Digitized by Arya Samaj Foundation Chennai and eGangotri

۴۔
اگر کام اچھی طرح سے کرنا ہے تو تقطیع کار ان قواعد کو خوب پیش نظر رکھے۔ جو عضلے کی صفائی کے متعلق پہلے ہی بیان ہو چکے ہیں۔ (۱) جارحہ کو وسطانی جانب پھیر کر ریشوں کو جتنا ہو سکے تان لو۔ (۲) ردا کو ایک مسلسل تہ میں اتارو (۳) ہمیشہ ریشوں کے رخ میں کاٹو (۴) عضلے کے کناروں کو بہت احتیاط سے واضح کرو۔

گلوٹیس میکسیمس۔ یہ ایک طاقتور عضلہ ہے۔ اس کی ابتدا یہ ہے (۱) الیم کی پشت پر ایک تنگ کھردرے رقبہ سے جو پچھلے خمدار خط اور مینڈ کے بیرونی لب کے درمیان ہے (۲) سیکرم کے زیریں دو ٹکڑوں کے پہلوؤں سے (۳) سیکرو ٹیوبرس (sacrotuberous) لگمنٹ کی ساری پچھلی سطح اور (۴) تھوڑا سا لمبو ڈارسل ردا (lumbodorsal fascia) کی پچھلی تہ سے۔ جہاں یہ ردا الیم کی مینڈ سے چپکتی ہے۔

اس وسیع آغاز سے چلکر عضلہ کی موٹی پچھیاں ترچھی ہو کر نیچے اور آگے فیمر کے قریبی حصے تک جاتی ہیں۔ لیکن ان کا نسبۃً تھوڑا ہی سا حصہ براہ راست اس ہڈی میں ختم ہوتا ہے۔ عضلہ کا بیشتر حصہ فیشیا لیٹا میں ختم ہے۔ بلکہ یہ کہنا اور بھی ٹھیک ہو گا کہ عضلہ کے زیریں نصف
286 کے زیادہ عمقی ریشے براہ راست فیمر کی پشت پر گلوٹیل ٹیوبراسٹی میں چپکتے ہیں۔ (یعنی وہ مینڈ جو بڑے ٹروکینٹر سے لینیا اسپیرا تک جاتی ہے) (تصویر 122 صفحہ 271) عضلہ کے باقی کل ریشے فیشیا لیٹا میں الیوٹیبیل ٹریکٹ کے قریبی حصے کے پچھلے کنارے میں ختم ہوتے ہیں۔ گلوٹیس میکسیمس کو انفیریر گلوٹیل عصب رسد آتا ہے۔ گلوٹیس میکسیمس کولھے کے جوڑ کا پسارنے والا اور ران کا جانبی رخ پھیرنے والا ہے۔
287 اسکے بالائی ریشے ٹنسر فیشی سے ملکر ران کو دور پا سکتے ہیں۔ اور زیریں ریشے نزد آنے میں مدد کرتے ہیں۔

تقطیع۔ گلوٹیس میکسیمس کا الٹنا۔ جب گلوٹیس میکسیمس کو الٹا جاوے۔ تو تقطیع کار کو خبردار رہنا چاہیئے کہ ان عروق اور اعصاب کو جو اس سے بالکل تحتی واقع ہیں۔ ضرر نہ پہنچے۔ ضرر کا سب سے زیادہ خطرہ ران کے پوسٹیریر کوٹینیس عصب کو ہے۔ جس کو پہلے ہی پہچان کر نکال چکے ہیں اگر سابقہ ہدایات کی پابندی کی گئی ہو (دیکھو صفحہ 284) اور نیز پرفوریٹنگ کوٹینیس عصب کو اس وقت ہے جبکہ گلوٹیس میکسیمس کے ریشے سیکرو ٹیوبرس لگمنٹ سے اٹھائے جائیں۔

CC-0. In Public Domain. Gurukul Kangri Collection, Haridwar

Digitized by Arya Samaj Foundation Chennai and eGangotri

عضلہ میں کا شگاف اس کے بالائی کنارے سے ایک ایسے نقطہ سے جو ٹروکینٹر میجر سے ۴ سنٹی میٹر اوپر کو ہو کر اس کے زیرین کنارے میں ایک ایسے نقطہ تک لگاؤ۔ جو کہ فیمر میں عضلہ کے منتہا سے ۵ یا ۲ سنٹی میٹر وسطانی رخ واقع ہے۔ یہ عمل دونوں طرف مختلف ہوتا ہے۔ دائیں جانب تقطیع کار کو عضلہ کا بالائی کنارہ گلوٹیس میڈیس پر کی رو اسے مقام منتخب پر اٹھانا چاہئے اور پھر ایک یا دو انگلیاں شگاف کے ساتھ ساتھ عضلے کی عمیق سطح پر لیجائے۔ پھر عمیقی ساختوں سے اس طرح علیحدہ کئے ہوئے عضلی حصے کو چاقو کے ساتھ کاٹنا چاہئے۔ اور یہ عمل دوہرانا چاہئے حتےٰ کہ عضلہ کا زیرین کنارہ آجائے۔ بائیں جانب تقطیع کار زیرین کنارے پر شروع کرے اور مذکورہ بالا طریقہ سے عضلہ کو نیچے سے اوپر کی طرف کاٹے۔ جب عضلہ کٹ جائے تو جانبی حصہ اس کے منتہے کی طرف لوٹا دو۔ زیرین ریشوں کو گلوٹیل ٹیوبراسٹی میں ان کے الحاق تک۔ اور بالائی ریشوں کو الیوٹیبیل ٹریکٹ میں ان کے الحاق تک۔ جب عضلہ کے بالائی ریشوں کا تعاقب ان کے وتریقی منتہے تک ہوگا۔ تو دو کیسے دکھائی دیں گے۔ ایک عضلہ کے وتریقی منتہا اور بڑے ٹروکینٹر کی جانبی سطح کے درمیان اور دوسرا جو زیادہ بعید واقع ہے وتریقی منتہا اور وسٹس میڈی ایلس کے وتر آغاز کے درمیان ہے۔ دونوں کیسوں کو کھولو۔ اور ان کی وسعت کا انگلیوں کے سروں سے امتحان کرو۔ اب عضلے کے وسطانی حصے پر آؤ۔ اور اس کو اس کے آغاز کی طرف الٹ دو۔ لوٹتے وقت چاقو کی دھار کو عضلے کی عمیق سطح کے قریب رکھو۔ تاکہ ران کے پوسٹیریئر کیوٹینیس عصب کو ضرر نہ پہنچے۔ اور جونہی کہ وہ عروق و اعصاب نظر آئیں۔ جو اس عضلہ کی عمیق سطح میں داخل ہوتے ہیں۔ ان کو صاف کرو۔ اور ان کو عضلے سمیت وسطانی جانب لوٹا دو۔ جب اس عضلے کے بالائی حصے کا الیئم کی طرف تعاقب کرو۔ تو سپیریئر گلوٹیل آرٹری کی اوپری قسمت کی شاخیں اپنی جسیم وینی کامیٹینز سمیت ملیں گی۔ وریدوں کو صاف کر دو۔ لیکن شریانوں کو رہنے دو۔ جب زیرین ریشے اسکیم کی ٹیوبراسٹی کی طرف الٹے جاتے ہیں تو انفیریئر گلوٹیل عروق اور عصب کی شاخیں عضلہ کی عمیق سطح میں داخل ہوتی ملتی ہیں۔ وریدوں کو نکال دو۔ لیکن شریانوں اور اعصاب کو صاف کر کے رکھ چھوڑو عضلہ اور ٹیوبر اسکی آئی (tuber ischii) کے درمیان ایک مخاطی در جگہ واقع ہے۔ اگر اس کو پہلے ہی پرینیم کے تقطیع کار نے نکال نہیں دیا تو اس کو کھولو۔ یہ اکثر کثیر خانوی ہوتی ہے اور اس کی دیواریں گلوٹیس میکسیمس اور ٹیوبر اسٹی میں ریشوی ڈوروں کے ذریعہ خوب چپکی ہوئی رہیں۔ اسکیم کی ٹیوبراسٹی کے عین وسطانی اور بالائی جانب عضلہ

CC-0. In Public Domain. Gurukul Kangri Collection, Haridwar

Digitized by Arya Samaj Foundation Chennai and eGangotri

CC-0. In Public Domain. Gurukul Kangri Collection, Haridwar

Digitized by Arya Samaj Foundation Chennai and eGangotri

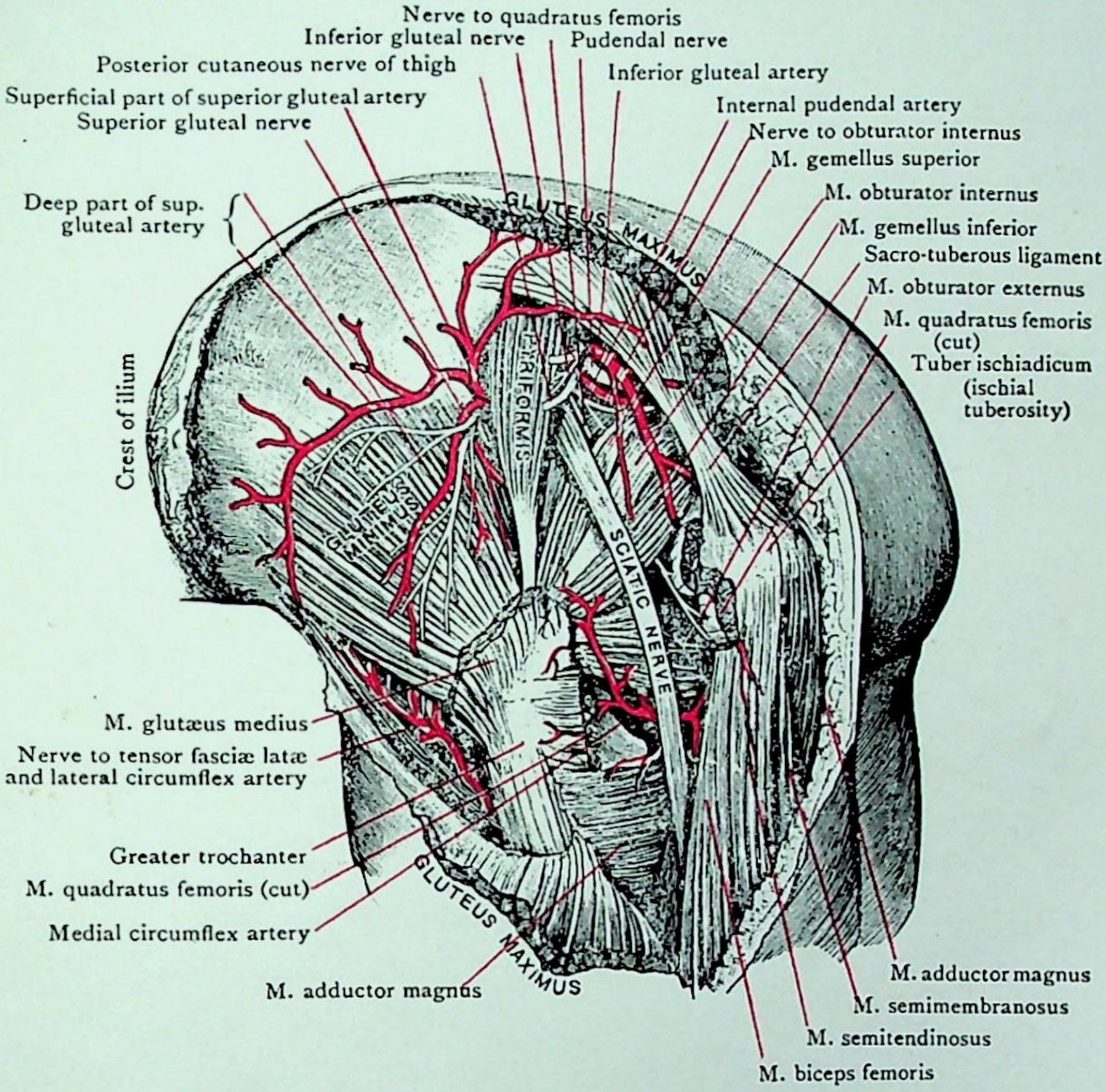

FIG. 129.—Dissection of the Gluteal Region. The Glutæus Maximus and the Glutæus Medius have been removed, and the Quadratus Femoris has been reflected.

CC-0. In Public Domain. Gurukul Kangri Collection, Haridwar

Digitized by Arya Samaj Foundation Chennai and eGangotri

کے عمقی ریشنے سیکرو ٹیوبرس لگمنٹ کی اوپری سطح سے اٹھتے ہیں۔ ان کو باحتیاط اس رباط سے علیٰحدہ کرو۔ اور چھید نے والی جلدی عصب اور انفیریر گلوٹیل آرٹری کی کاکسیجیل (coccygeal) شاخوں کی گرفت کرو جو اس رباط کو چھیدتی ہیں۔ شریانوں کو ضرور کاٹو تاکہ عضلہ کا اٹھنا جاری رہے لیکن اگر ممکن ہو تو عصب کو بچالیا جائے۔ سیکرو ٹیوبرس لگمنٹ سے عضلہ کو اتارتے جاؤ حتیٰ کہ سیکرم اور کاکسکس کے کنارے آجائیں۔ اور جب ان تک پہنچو۔ تو سیکرل (sacral) اعصاب کی پچھلی شاخوں کو ڈھونڈو جو عضلہ سے عمقی رباط کی اگلی سطح پر ایک جال بناتی ہیں۔

مجوزہ بالا طریقہ تقطیع بہترین ہے۔ جو انفیریر گلوٹیل نروکی شاخوں کو ضرر سے بچانے کیلئے جو اس عضلہ کو رسدائی ہیں اختیار کیا جاتا ہے اور یہ عضلہ کی تحتی ساختوں کا ویسا ہی نظارہ دیتا ہے جیساکہ سرجن کو سیاٹک نروکے قریبی حصہ پر عمل کرنے میں ملتا ہے۔

طریقہ تقطیع جو اس کتاب میں پہلے اختیار کیا جاتا تھا۔ کہ عضلہ کو ایلیم۔ سیکرم۔ کاکسکس اور سیکرو ٹیوبرس لگمنٹ پر اس کے مبداء سے اتار کر اس کے منتہٰی کی طرف پھینکتے تھے وہ طریقہ بھی تقطیعی نقطہ خیال سے تحتی ساختوں کو خوب نمایاں کرتا ہے اور اس طالب علم کے لئے جو سرین کی دوبارہ تقطیع کررہا ہے بہتر ہے کہ یہی طریقہ اختیار کرے۔ لیکن یہ سرجن کے اختیار کرنے کا طریقہ نہیں۔ تقطیع کار کو جو اس طریقہ پر چلتا ہے۔ عضلہ کے بالائی اور زیریں حصوں کی صفائی سے شروع کرنا چاہیئے۔ جب یہ ہوچکے تو بایاں ہاتھ عضلے اور عمقی ساختوں کے درمیان بڑے ٹروکینٹر کے وسطانی جانب اوپر سے یا نیچے سے اس پہلو کے مطابق جس کا جارحہ زیر تقطیع ہے ڈالنا چاہیئے۔ پھر جب عمقی ساختوں پر سے عضلہ آہستہ سے اٹھالیا جائے تو اس کو لوٹنا شروع کرو۔ لیکن طریقہ اختیار دونوں طرف مختلف ہوگا۔ بائیں جانب ایلیم کے پچھلے حصے سے شروع کرکے عضلہ کو اوپر سے نیچے اس کے آغاز سے اتارنا چاہیئے جب پشت ایلیم کی وہ سطح جس سے یہ اٹھتا ہے صاف ہو جائے تو گریٹر سیاٹک ناچ کا بالائی کنارہ آجاتا ہے یہاں تقطیع کار کو احتیاط سے چلنا چاہیئے کیونکہ اس ناچ میں سے گلوٹیل عروق نکلتی ہیں اور ان کی شاخیں گلوٹیس میکسیس کی عمقی سطح میں داخل ہوتی ہیں۔ جب یہ مل جائیں تو عضلہ کو سیکرم کے پہلو سے اتار دینا چاہیئے۔ پھر پائری فارمس (Piriformis) عضلہ سیکرم کے نیچے سے نکلتا ہوا دکھائی دیتا ہے۔ اب عضلی ریشوں کو سیکرو ٹیوبرس لگمنٹ کی سطح سے اٹھاکر کاکسکس کی جانب سے علیٰحدہ کرسکتے ہیں جب یہ ہورہا ہو۔ تو اس کی احتیاط کی جائے کہ تینوں سیکرل اعصاب سلامت رہیں تاکہ بعد میں ان کو ان کے مبداؤں تک نکالا جاسکے جب سیکرو ٹیوبرس لگمنٹ کی سطح آہستہ آہستہ نمایاں کی جاتی ہے۔ تو بہت سی چھوٹی چھوٹی شریانیں

CC-0. In Public Domain. Gurukul Kangri Collection, Haridwar

Digitized by Arya Samaj Foundation Chennai and eGangotri

[انفیریر گلوٹیل آرٹری کی کاکسیجیل (coccygeal) شاخیں] اس کو چھیدتی اور فوراً گلوٹیس میکسیمس
کی ساخت میں ڈوبتی دکھائی دیں گی۔ ان کو نہیں بچا سکتے کیونکہ ان کو کاٹنا ضروری ہے تاکہ یہ عضلہ الگ ہو جائے
289 چھیدنے والی شاخ کو بھی جو کاکسکس کے قریب گلوٹیس میکسیمس کے زیریں کنارے کے گرد گھومتی ہے ضرور
یاد رکھنا اور سیکرو ٹیوبرس لگمنٹ تک نکالنا چاہیئے جس کو یہ چھیدتی ہوئی ملیگی۔ دائیں جانب الٹانا الٹے
رُخ میں شروع کرو۔ عضلہ کو اسکیم کی حد پر سے اٹھاؤ اور اس کو پہلے کاکسکس سے علیحدہ کرو۔ پھر سکریم
کے پہلو پر سے سیکرو ٹیوبرس لگمنٹ سے اور آخرکار ایلیم سے۔ اس وقت بھی جب یہ عضلہ ان حصوں سے
علیحدہ ہو جائے جن سے یہ اٹھتا ہے۔ تو اس کو اس کے منتہے کی جانب لوٹ نہیں سکتے کیونکہ یہ ان
دموی عروق اور اعصاب سے جو اس کی عمقی سطح میں داخل ہوتے ہیں۔ بندھا ہوا ہے وہ یہ ہیں:- (۱)
290 سوپیریر گلوٹیل آرٹری کی اوپری قسمت کی شاخیں جو پائر یفارمس عضلہ کے بالائی کنارہ پر ظاہر ہوتی ہیں
(۲) انفیریر گلوٹیل آرٹری کی شاخیں اور انفیریر گلوٹیل نرو پائری فارمس کے استواء سے نیچے
شریانوں کی رگیں وریدوں کو فوراً نکال دینا چاہیئے۔ لیکن شریانوں اور اعصاب کو جب وہ دکھائی
دیں صاف کر کے گلوٹیس میکسیمس کی ساخت کے اندر تک ان کا تعاقب کرنا چاہیئے۔ آخرکار شریانوں
اور اعصاب کو کاٹنا چاہیئے تاکہ عضلہ کا پورا الٹاؤ ہو سکے۔ لیکن عضلے کے ایک چھوٹے حصے کے ان کے کٹے
ہوئے سروں کے ساتھ چھوڑنا چاہیئے تاکہ تقطیع کی آئندہ منزلوں میں ان کو آسانی سے پہچان لیا جائے اب
سارے عضلہ کو بعدی اور جانبی رُخ پھینک سکتے ہیں اور تھوڑی سی تقطیع کے بعد اس کے منتہے کا عمدہ
نظارہ مل سکتا ہے۔

جب عضلہ پورا الٹ جائے تو احتیاط کے ساتھ ذیل کی ساختوں کے مقامات کو دیکھو:-
(۱) بڑے ٹروکینٹر کا پچھلا کنارہ (۲) گلوٹیل ٹیوبراسٹی جو اس سے عین بعید واقع ہے۔ (۳)
اسکیم کی ٹیوبراسٹی (۴) سیکرو ٹیوبرس لگمنٹ۔

ٹروکینٹر میجر اس رقبہ کے زیریں اور جانبی حصہ میں واقع ہے جو گلوٹیس میکسیمس کو
الٹانے سے کھلا ہے۔ اس سے ذرا ادھر گلوٹیل ٹیوبراسٹی ہے جس میں گلوٹیس میکسیمس کے
زیریں عمقی ریشے ختم ہوتے ہیں۔ اسکیم کی ٹیوبراسٹی بڑے ٹروکینٹر میجر کے بعیدی حصے کے
تقریباً ۱۰ سنٹی میٹر وسطانی جانب واقع ہے۔ اگر ران کو جانبی رخ
پھیرا جائے۔ تو یہ ٹروکینٹر اس ٹیوبراسٹی کے قریب آجاتا ہے۔ اور ران کو وسطانی رخ

CC-0. In Public Domain. Gurukul Kangri Collection, Haridwar

Digitized by Arya Samaj Foundation Chennai and eGangotri

پھیرنے پر اس سے پیچھے ہٹ جاتا[۱] ہے۔ سیکرو ٹیوبرس لگمنٹ اسکیم کی ٹیوبراسٹی سے اوپر اور وسطانی رخ سیکرم اور کاکسکس کے کناروں تک اور الیم کی پوسٹیریر انفیریر اور سوپیریر اسپائنز تک جاتا ہے۔ اس رباط کا زیرین کنارہ نسبتاً سیدھا ہوتا ہے۔ یہ پرینیم کے اسکیو رکٹل (ischiorectal) فاسا کی پچھلی حد بناتا ہے جس کا مطالعہ بطن کے تقطیع کار نے پہلے ہی کر لیا ہے۔ اس کا بالائی کنارہ خمدار ہے۔ اس کی تجویف اوپر اور آگے کی طرف ہوتی ہے اور اس کے عین آگے بڑے اور چھوٹے سیاٹک فورامن ہیں۔ جو سیکرو اسپائنس رباط کی وجہ سے ایک دوسرے سے علیحدہ ہیں۔ سیکرو اسپائنس لگمنٹ کو وہاں محسوس کر سکتے ہیں جہاں یہ اسکیم کی ٹیوبراسٹی کے بالائی کنارے سے ۲٫۵ سنٹی میٹر اوپر اسکیم کی اسپائن سے چپکا ہوا ہے۔ عضلوں کے اس گروہ کو بھی دیکھو جو اس ٹیوبراسٹی میں چپکے ہیں اور اس سے ران کے پچھلے خطہ میں اترتے ہیں۔ یہ ہیمسٹرنگ عضلے ہیں۔ ان کو اس وقت صاف نہ کرو۔

291 **گلوٹیس میکسیمس کی اوجھل مخاطی درجلیں (bursae)** گلوٹیس میکسیمس کے نیچے تین درجلیں واقع ہیں۔ ایک اس کے زیرین کنارے اور اسکیم کی ٹیوبراسٹی کے درمیان اور دو اس کے منتہا کے وتر لیفی حصے کے اوجھل اور دوسری واسٹس لیٹرلیس کے وتر لیفی اور قریبی حصے کے درمیان۔

اسکیم کی ٹیوبراسٹی اور گلوٹیس میکسیمس کے درمیان کی درجلک اکثر کثیر الخانوی ہوتی ہے کیونکہ ریشوی حاجزات جو اس ہڈی سے عضلہ کی عمقی سطح تک جاتے ہیں۔ اس کو کئی خانوں میں تقسیم کر دیتے ہیں دوسری دو درجلیں ایک خانوی ہوتی ہیں اور اکثر ایک سے دوسری میں راہ ہوتی ہے۔

لاش کو منہ کے بل لوٹنے کے بعد دوسرے دن تقطیع کار کے لئے عضلوں۔ عروق اور اعصاب کو جو گلوٹیس میکسیمس سے عین سطحی واقع ہیں اور نیز زیادہ عمقی استوار پر کی ساختوں کو دیکھنا ضرور ہے۔

کام شروع کرنے سے پہلے رباطوں دار پلوس لیکر اس خطہ کے پنجری خصوصیات کا مطالعہ کرنا چاہئے۔ کولھے کی ہڈی کے پچھلے حصے اور سیکرم اور کاکسکس کے کناروں کے درمیان کے فاصلہ کی تقسیم دو رباط سیکرو ٹیوبرس اور سیکرو اسپائن کے ذریعہ دو فورمن

۱۔ ران کے وسطانی جانب پھیرنے سے یہ مراد ہے کہ اس کی اگلی سطح وسطی خط کی طرف پھر جائے اور جانبی طرف سے یہ کہ اگلی سطح وسطی خط سے دور پھر جائے۔

CC-0. In Public Domain. Gurukul Kangri Collection, Haridwar

Digitized by Arya Samaj Foundation Chennai and eGangotri

گریٹر اور لیسر سیاٹک فورمین میں ہوتی ہے۔ سیکرو ٹیوبرس رباط زیادہ اوپری ہے۔ یہ ایلیم کے پچھلے حصے اور سیکرم اور کاکسکس کے زیریں حصے کے کناروں سے لیکر اسکیم کی ٹیوبراسٹی تک جاتا ہے۔ سیکرو اسپائنس لگمنٹ کا کچھ حصہ سیکرو ٹیوبرس لگمنٹ سے ڈھکا ہے۔ یہ سیکرم کے زیریں حصے کے کنارے اور کاکسکس کے کنارے سے اسکیم کی اسپائن تک جاتا ہے۔ سیکرو اسپائنس رباط سے اوپر کا بڑا فورمین گریٹر سیاٹک فورمین ہے۔ یہ ایلیم کے زیریں کنارے کے نیچے اور پیچھے واقع ہے اور اسکیم کے بالائی حصے کے پیچھے جو فورمین اوپر سیکرو اسپائنس اور نیچے سیکرو ٹیوبرس رباط سے محدود ہے اسمال سیاٹک (small sciatic) فورمین کہلاتا ہے۔ یہ اسکیم کے زیریں حصے کے پیچھے واقع ہے۔ دونوں فورمین میں سے اہم ساختیں گلوٹیل خطہ کو جاتے یا اس سے آتے وقت اس میں سے گزرتی ہیں۔

بڑے سیاٹک فورمین میں سے نکلتی ہوئی یہ ہیں۔ پائری فارمس عضلہ سوپیریر گلوٹیل عروق اور اعصاب انفیریر گلوٹیل عروق و اعصاب ران کا پوسٹیریر کوٹینیس نرو سیاٹک نرو انٹرنل پوڈنڈل عروق۔ پوڈنڈل نرو۔ آبٹوریٹر انٹرنس اور سوپیریر جیمیلس کا نرو۔ اور کواڈریٹس فیمورس اور انفیریر جیمیلس کا عصب چھوٹے فورمین سے گزرنے والے آبٹوریٹر انٹرنس عضلہ۔ پوڈنڈل نرو۔ آبٹوریٹر انٹرنس کا نرو۔ انٹرنل پوڈنڈل عروق (تصویر 129) ہیں۔ ساری مذکورہ ساختیں یعنی عضلے۔ عروق اور اعصاب کو صاف کرنا اور امتحان کرنا ہے۔ اس لئے دوسرے دن کی تقطیع وسیع اور پیچیدہ ہے اور جب تک کام باقاعدہ اور ٹھیک طریقہ سے نہ کیا جائے۔ کامیابی کے ساتھ ختم نہ ہوگا۔ 292

تقطیع :۔ سپیریر گلوٹیل آرٹری کی سطحی شاخوں سے شروع کرو۔ جو گلوٹیس میکسیمس کی عمیق سطح کے بالائی حصے میں داخل ہوتی ہیں۔ اور ان کا تعاقب اس مقام تک کرو۔ جہاں یہ گلوٹیس میڈیس کے کنارے اور قریبی پائری فارمس عضلہ کے بالائی کنارے کے درمیانی درز میں سے نکلتی ہیں۔ اب پائری فارمس عضلہ کو بڑے سیاٹک فورمین سے صاف کرو جس میں سے نکلکر یہ بڑے ٹروکینٹر تک جاتا ہے جہاں اس کا وتر گلوٹیس میڈیس کے اوجھل غائب ہوتا ہے۔ پائری فارمس کے واضح ہونے کے بعد ران کے پوسٹیریر کوٹینیس نرو کو صاف کرو۔ اس کا تعاقب اوپر کے رخ پائری فارمس کے زیریں کنارے کے قریب بڑے سیاٹک فورمین میں سے اس کے نکلنے تک کرو۔ اس

CC-0. In Public Domain. Gurukul Kangri Collection, Haridwar

Digitized by Arya Samaj Foundation Chennai and eGangotri

کی پرینیل شاخ کی گرفت کرو جو اس کے وسطانی کنارے سے نکل کر انگلے اور وسطانی
رُخ پر پرینیم کو ٹیوبر اسکی آئی کے سامنے جاتی ہے۔ اور ان جلدی شاخوں کو دیکھو جو گلوٹیس
میکسمس کے زیریں حصے پر دیکھی گئی تھیں۔ بعض اوقات پوسٹیریر کوٹینیس نرو کے ساتھ
انفیریر گلوٹیل آرٹری کی ایک شاخ ہوتی ہے۔ اگر انفیریر گلوٹیل عروق اور نرو جو پوسٹیریر کوٹینیس نرو کے
وسطانی واقع ہیں۔ گلوٹیس میکسمس کو الٹتے وقت نمایاں نہیں ہوئی تھیں۔ تو ان
کو اب صاف کرو۔ پائری فارمس کے زیریں کنارے تک ان کا تعاقب کرو۔
جب انفیریر گلوٹیل آرٹری اور اس کی شاخیں صاف ہو جائیں۔ گھٹنے کو جھکانے
کے لئے ٹانگ کو ایک بڑے کندے پر رکھو۔ تاکہ سرین میں کی ساختیں اور ران
کی پشت ڈھیلی ہو جائیں۔ پھر سیاٹک نرو کو گرفت کرنا اور صاف کرنا شروع کرو۔ یہ وہ بڑی
سفید مضبوط ڈوری ہے۔ جو پوسٹیریر کوٹینیس نرو سے عین عمق واقع ہے۔ اس لئے آخر الذکر نرو کو
وسطانی رخ کانٹوں سے کھینچو۔ پھر بڑے ٹروکینٹر کی چوٹی کے استوا پر سیاٹک نرو کے اوپر فیشیا
میں سے کاٹو۔ جس سے کہ نرو نمایاں ہو جائے۔ فیشیا میں کے اس شگاف میں چاقو کا دستہ ڈالو اور
اس کو اوپر کی طرف نرو کے جانبی کنارے کے ساتھ ساتھ اوپر کی طرف بڑے سیاٹک فورامین
تک اور نیچے کی طرف اس مقام تک جہاں یہ نرو بائی سیپس فیمورس (biceps femoris) کے آگے
سے گزر کر موجودہ خطہ تقطیع کو چھوڑ دیتی ہے۔ نرو کی پشت کے فیشیا کو جانبی سے وسطانی کنارے
تک صاف کرو۔ اور ہیمسٹرنگ عضلوں والی عصبی شاخوں کو گرفت کرو جو وسطانی کنارے سے
یا ٹیوبر اسکیائی کے استوا پر یا اس سے ذرا دور نکلتی ہیں۔ ان شاخوں کا تعاقب ان عضلوں تک
کرو۔ اور میڈیل فیمورل سرکم فلکس آرٹری کی شاخوں کی گرفت کرو۔ جو ان اعصاب سے ان کے
اختتام کے قریب مل جاتی ہے۔

293 جب سیاٹک نرو کی ہیمسٹرنگ عضلوں والی شاخیں صاف ہو چکیں تو سیاٹک نرو کے
قریبی حصے کو کھینچو۔ تاکہ کواڈریٹس فیمورس کا عصب نمایاں ہو جائے جو سیاٹک نرو اور اسکیم کی
پچھلی سطح کے درمیان واقع ہے۔ کواڈریٹس فیمورس والے عصب کے ساتھ اکثر انفیریر گلوٹیل آرٹری
کی ایک چھوٹی شاخ ہوتی ہے۔ کواڈریٹس فیمورس کے نرو کے وسطانی جانب اسکیم
کی اسپائن کے اوپر مقیم آبٹوریٹر انٹرنس کے عصب انٹرنل پوڈنڈل عروق اور
پوڈنڈل نرو کو اس ترتیب میں جانبی سے وسطانی رخ دیکھو۔ اس شریان کی وین کو منٹر کو

CC-0. In Public Domain. Gurukul Kangri Collection, Haridwar

Digitized by Arya Samaj Foundation Chennai and eGangotri

نکال دو ۔ لیکن احتیاط کے ساتھ اس شریان اور اُن اعصاب کو محفوظ رکھو ۔

جب مذکورہ اعصاب اور عروق کو پہچان کر صاف کر چکو ۔ تو ان عضلوں کا امتحان شروع کرو جو سیاٹک نرو سے عمق (آگے) واقع ہیں ۔ وہ اوپر سے نیچے یہ ہیں ۔ سوپیریر گیمیلس آبٹوریٹر انٹرنس ۔ انفیریر گیمیلس ۔ کواڈریٹس فیمورس ۔ اور ایڈکٹر میگنس کا قریبی حصہ کواڈریٹس فیمورس اور ایڈکٹر میگنس کے متصل کناروں کے درمیان سے نکلتی ہوئی میڈیل فیمورل سرکم فلکس آرٹری کی آڑی اختتامی شاخ ملے گی ۔ اور خوب مشرب لاشس میں فیمر کی گلوٹیل ٹیوبراسٹی کے وسطانی کنارے پر ایڈکٹر میگنس کو چھیدتی ہوئی پروفنڈ آرٹری کی پہلی چھدنے والی شاخ ملے گی ۔ ان شریانوں کو صاف کرو ۔ اور پھر ان عضلوں کو اوپر سے نیچے صاف کرو ۔ دیکھو کہ آبٹوریٹر انٹرنس چھوٹے سیاٹک فورمین سے نکلتا ہے ۔ اور جب نکلتا ہے ۔ تو دونوں گیمیلس عضلوں کو گھیرتا ہے لیکن ٹروکنیٹر کے قریب جس کی طرف تینوں عضلے مستدق ہوتے ہیں گیمیلس عضلے آبٹوریٹر انٹرنس کے وتر کو گھیراتے ہیں ۔

جب عضلے صاف ہو چکیں ۔ تو آبٹوریٹر انٹرنس کے وتر کو چھوٹے سیاٹک فورمین سے تقریباً ۱۵ میلیمیٹر پرے کاٹو ۔ جب اس وتر کا وسطانی حصہ اٹھایا اور پیچھے کی طرف پھینکا جاتا ہے تو تقطیع کار یہ دیکھے گا کہ اس کی گھری سطح چار یا پانچ بلوں میں پھٹ گئی ہے اور چھوٹے سیاٹک فورمین کا کنارہ جس پر یہ وتر کھیلتا ہے ۔ صاف کری سے ڈھکا ہوا ہے جو ایسی مینڈولوں میں اٹھی ہوئی ہے کہ اس وتر کی گھری سطح پر کی کھائیوں سے مطابق ہیں ۔ ایک بڑی درجک اس وتر اور ہڈی کے درمیان حائل ہے ۔ اب ہیمسٹرنگ عضلوں پر آؤ جو اسکیم کی ٹیوبراسٹی سے اٹھتے ہیں ۔ اور بائی سپس فیمورس اور سیمیٹنڈینوسس (semitendinosus) کے وتر مشترک کو سیمی ممبرینوسس (semimembranosus) کے چپٹے وتر سے علیحدہ کرو ۔ پھر ہیمسٹرنگ عضلوں کو جانبی رخ کھینچو ۔ اور ایڈکٹر میگنس کے آغاز کو ٹیوبراسکیائی کے زیرین حصے میں نمایاں کرو ۔

گلوٹیس میکسیمس کے اوجھل حصے ۔ گلوٹیس میکسیمس کے اوجھل ساختوں کے چار گروہ ہیں ۔ یعنے درجکیں ۔ عضلے ۔ عروق اور اعصاب ۔

درجکیں جن کا پہلے ہی امتحان ہو چکا ہے (دیکھو صفحہ ۲۹۱) تعداد میں تین ہیں

(۱) گلوٹیس میکسیمس کے زیرین کنارے کے وسط اور ٹیوبراسکیائی کے درمیان

CC-0. In Public Domain. Gurukul Kangri Collection, Haridwar

Digitized by Arya Samaj Foundation Chennai and eGangotri

CC-0. In Public Domain. Gurukul Kangri Collection, Haridwar

Digitized by Arya Samaj Foundation Chennai and eGangotri

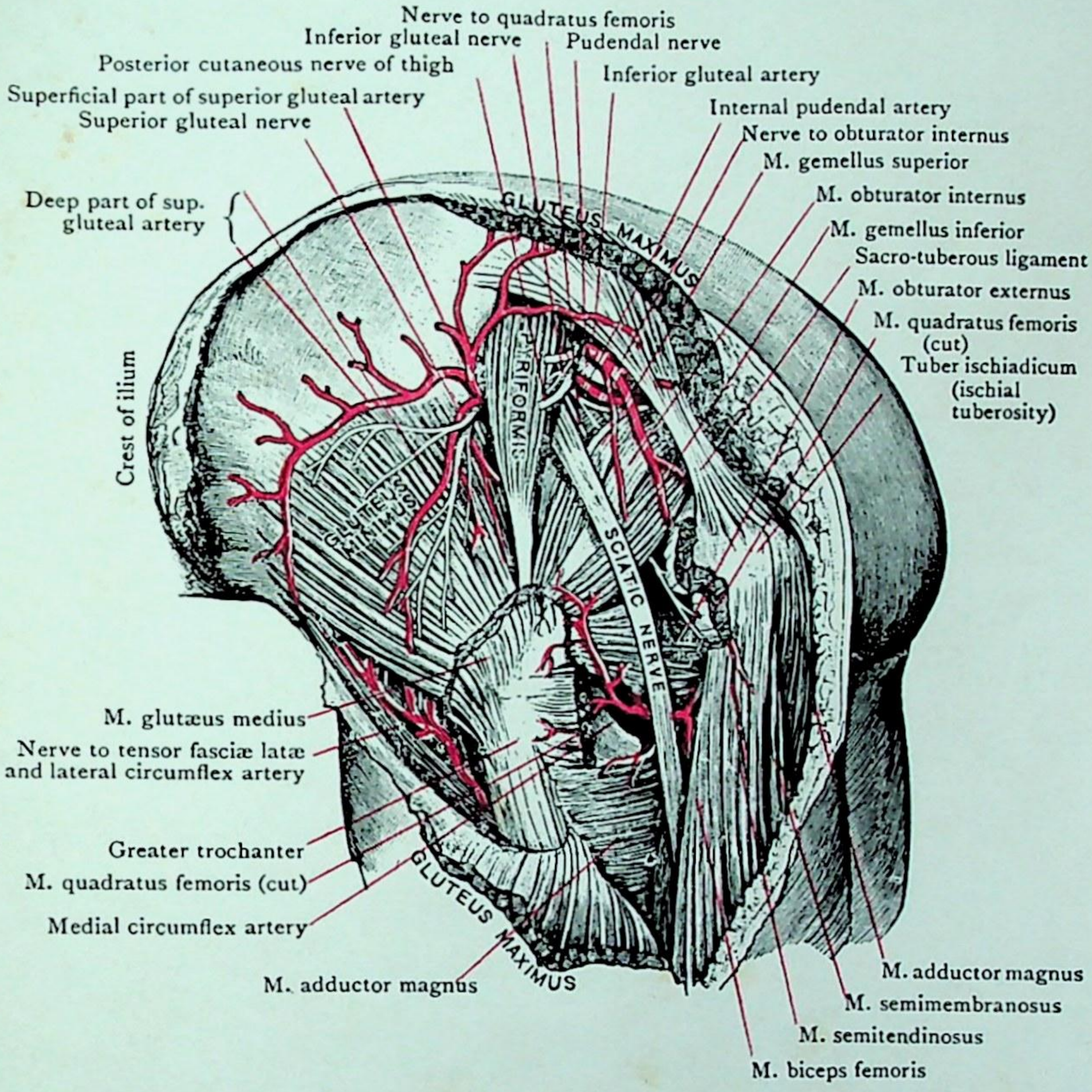

FIG. 130.—Dissection of the Gluteal Region. The Glutæus Maximus and the Glutæus Medius have been removed, and the Quadratus Femoris has been reflected.

CC-0. In Public Domain. Gurukul Kangri Collection, Haridwar

Digitized by Arya Samaj Foundation Chennai and eGangotri

294 (۲) گلوٹیس میکسیمس کے وتری منتہے اور بڑے ٹروکینٹر کے درمیان اور (۳) آخر الذکر سے ذرا دور گلوٹیس میکسیمس کے وتری منتہے اور واسٹس لیٹریلس کے درمیان کی درجک ۔

عضلے جو اوپر ڈارسم الیائی (dorsum ilii) اور نیچے ٹیوبر اسکیائی اور ران کے پچھلے رقبے کے درمیان ہیں یہ ہیں ۔ (۱) گلوٹیس میڈیس کا پچھلا حصہ (۲) پائریفارمس جو پلوسس سے بڑے سیاٹک فورمین میں سے ہو کر نکلتا ہے ۔ (۳) آبٹوریٹر انٹرنس کا وتر جو چھوٹے سیاٹک فورمین میں سے گزرتا ہے (۴) گیمیلس سوپیریر جو آبٹوریٹر انٹرنس

295 کے بالائی کنارے سے چپکا ہے (۵) گیمیلس انفیریر جو آبٹوریٹر انٹرنس کے زیرین کنارے سے لگا ہے (۶) کواڈریٹس فیمورس وسطانی رخ اسکیم کی ٹیوبراسٹی سے اور جانبی رخ بڑے ٹروکینٹر کے بعیدی حصے اور فیمر کے جسم کے قریبی حصے سے چپکا ہوا ہے (۷) ایڈکٹر میگنس کا قریبی حصہ کواڈریٹس فیمورس سے ذرا ادھر (۸ - ۹ - اور ۱۰) بائی سپس فیمورس سیمی ٹنڈینوسس ۔ اور سیمی ممبرینوسس (ہیمسٹرنگس عضلے) ۔ جو اسکیم کی ٹیوبراسٹی سے اٹھتے ہیں ۔

مذکورہ بالا عضلوں کے علاوہ تقطیع کار کو دیکھنا چاہیئے کہ (۱۱) واسٹس لیٹریلس کا قریبی حصہ گلوٹیس میکسیمس کے وتری منتہے کے اوجھل بڑے ٹروکینٹر کے جانبی حصے سے بعید ہے ۔ اور (۱۲ - اور ۱۳) یہ کہ گلوٹیس میکسیمس کا زیریں اور وسطانی حصہ جو اسکیورکٹل (ischiorectal) فاسا کی پچھلی حد بناتا ہے ۔ چربی کی ایک گدی کے ذریعہ لیویٹر اینائی (levtor ani) اور کاکسیجیس (coccygeus) عضلوں سے علیحدہ ہے یہ عضلے اس فاسا کی وسطانی دیوار بناتے ہیں ۔

گلوٹیس میکسیمس کے اوجھل عروق اور اعصاب بھی بہت ہیں ۔ وہ یہ ہیں :-

(۱) گلوٹیس میکسیمس اور پائریفارمس کے متصل کناروں کے درمیان سے نکلتے اور گلوٹیس میکسیمس کی عمقی سطح میں جاتے والی سوپیریر گلوٹیل آرٹری کی اوپری شاخیں ۔ وہ تنا جس سے یہ شاخیں نکلتی ہیں اور سوپیریر گلوٹیل نرو جو اس کے ہمراہ ہوتا ہے ۔ دیکھے جا سکتے ہیں ۔ اگر عضلوں کے کنارے الگ الگ کیئے جائیں ۔

(۲) پائریفارمس کے زیریں کنارے اور سوپیریر گیمیلس کے بالائی کنارے کے درمیانی مفصل میں دو شریانیں اور چھ اعصاب بڑے سیاٹک فورمین میں سے سرینا میں جاتے ہیں ۔ وہ یہ ہیں ۔

CC-0. In Public Domain. Gurukul Kangri Collection, Haridwar

Digitized by Arya Samaj Foundation Chennai and eGangotri

شریانیں
- انفیریر گلوٹیل آرٹری ۔
- انٹرنل پوڈنڈل آرٹری ۔

اعصاب
۱۔ انفیریر گلوٹیل نرو ۔
۲۔ پوسٹیریر فیمورل کوٹینیس نرو ۔
۳۔ سیاٹک نرو ۔
۴۔ پوڈنڈل نرو ۔
۵۔ آبچوریٹر انٹرنس کا عصب ۔
۶۔ کواڈریٹس فیمورس کا عصب

(۳) گیمیلس انفیریر اور کواڈریٹس فیمورس کے درمیانی فصل میں میڈیل فیمورل سرکم فلکس آرٹری کی صعودی اختتامی شاخ دکھائی دیگی ۔

(۴) کواڈریٹس فیمورس کے بعیدی کنارے پر میڈیل سرکم فلکس آرٹری کی آخری اختتامی شاخ پچھلے رُخ ہیمسٹرنگ عضلوں کو جاتی ہے ۔ اور پروفنڈا آرٹری کی پہلی چھیدنیوالی شاخ ایڈکٹر میگنس کو فیمر کی گلوٹیل ٹیوبراسٹی کے بعیدی حصے کے قریب چھیدتی ہے ۔ 296

انفیریر گلوٹیل نرو گلوٹیس میکسیمس کو رسد دانے والی شاخ ہے ۔ یہ سیکرل پلکسس سے نکلتی ہے اور بڑے سیاٹک فورامن کے زیرین حصے میں سے سیرینی خطے میں داخل ہوتی ہے ۔ جب گلوٹیس میکسیمس الٹا گیا تھا ۔ تو یہ عصب بہت سی شاخچیوں میں پھٹا ہوا دیکھا گیا تھا ۔ جو اس عضلہ کی گہری سطح میں داخل ہو رہی تھیں ۔

انفیریر گلوٹیل آرٹری ۔ انفیریر گلوٹیل آرٹری (ہائیپو گیسٹرک آرٹری کی ایک شاخ) پائری فارمس عضلے کے نیچے بڑے سیاٹک فورامن میں سے پلوس سے نکلتی ہے اور سیاٹک نرو سمیت گلوٹیس میکسیمس کے اوجھل بڑے ٹروکینٹر اور اسکیم کی ٹیوبراسٹی کے درمیان جاتی ہے ۔ گلوٹیس میکسیمس کے زیرین کنارے پر یہ ایک بار جلد ہی شاچی ہو کر پوسٹیریر کوٹینیس نرو سمیت ران کے پچھلے رخ کو چلی جاتی ہے ۔ سیرینی خطہ میں بہت سی شاخیں دیتی ہے ۔ ان میں سے بڑی عضلی شاخچیاں گلوٹیس میکسیمس والی اور جلدی شاخچیاں جو ران کے پوسٹیریر کوٹینیس نرو کی شاخوں کے ہمراہ ہوتی ہیں جو اس عضلہ کے بعیدی کنارے کے گرد گھومتی ہیں پہلے مطالعہ ہو چکی ہیں ۔ ذیل کی تین شاخوں کا معائنہ

CC-0. In Public Domain. Gurukul Kangri Collection, Haridwar

Digitized by Arya Samaj Foundation Chennai and eGangotri

CC-0. In Public Domain. Gurukul Kangri Collection, Haridwar

Digitized by Arya Samaj Foundation Chennai and eGangotri

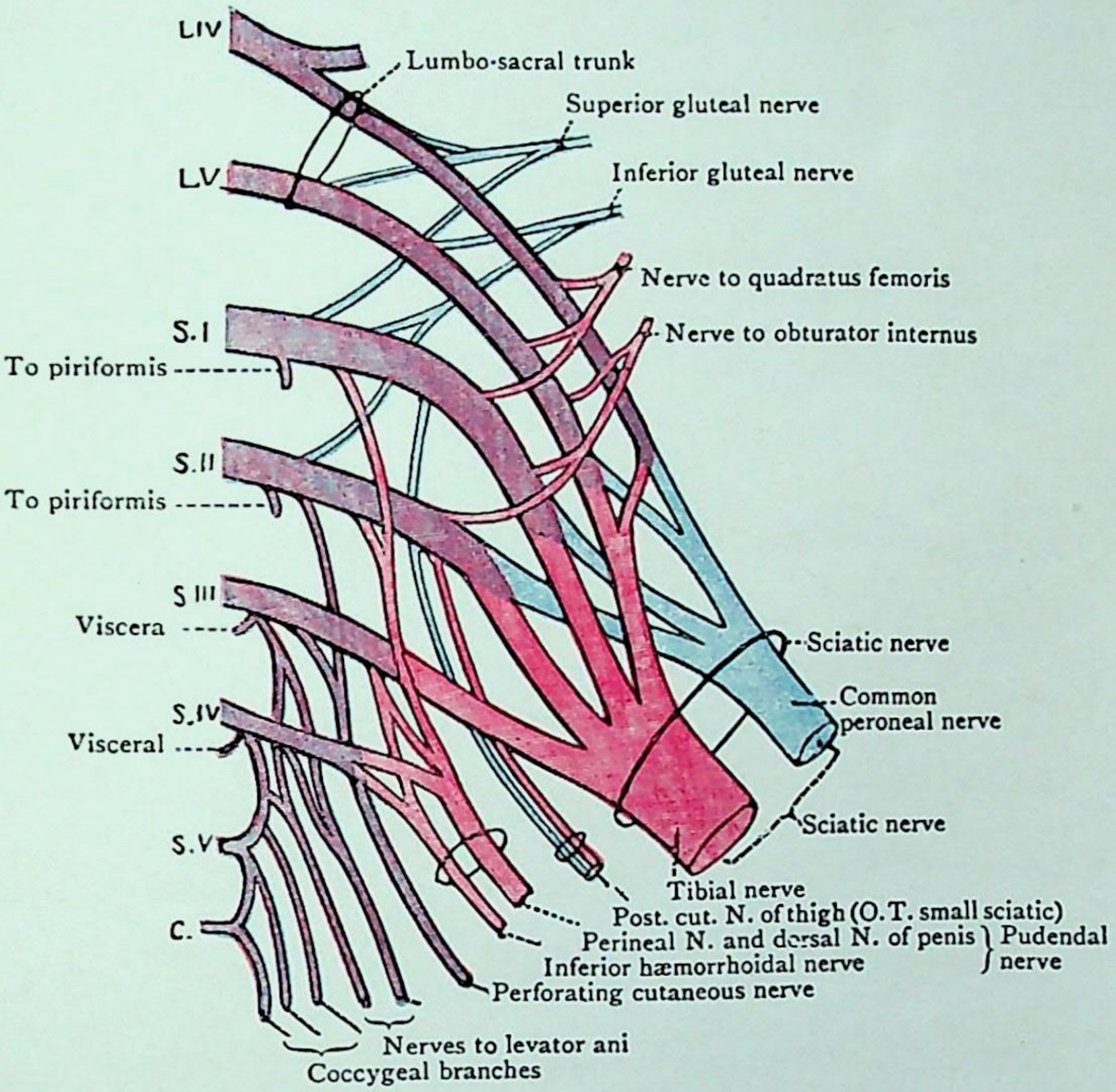

FIG. 131.—Diagram of Sacral Plexus.

CC-0. In Public Domain. Gurukul Kangri Collection, Haridwar

باقی ہے:- (۱) کاکسیجیل شاخ جو وسطانی رُخ سیکرو ٹیوبرس اور سیکرو اسپائنس رباط کے درمیان گزر کر کاکسکس کے خطہ میں جلد اور رو تک پہنچتی ہے۔ اس شاخ کی متعدد شاخچیاں قبل ازیں سیکرو ٹیوبرس لگمنٹ میں سے نکل کر گلوٹیس میکسیمس ختم ہوتی ہوئی دیکھی جا چکی ہیں۔ (۲) آرٹیریا کامی ٹنس نروا ای اسکیاڈیسائی (erteria comitans nervi ischiadici) ایک باریک آرٹری ہے جو بعید رخ سیاٹک نرو پر جاتی اور آخرہ اس کی ساخت میں گھس جاتی ہے۔ (۳) کوادریٹس فیمورس کی شریان۔ جو اس عضلے کے عصب کے ساتھ ہے۔ کولہے کی ہڈی پر سیاٹک نرو کے اوجھل رہے گی۔

خوب مشرب اشس میں انفیریر گلوٹیل آرٹری۔ میڈیل سرکم فلکس آرٹری کی دو اختتامی شاخوں۔ اور پہلی چھیدنے والی شریان کے درمیان کا تقسم دیکھا جا سکتا ہے۔

پوسٹیریر فیمورل کیوٹینیس نرو۔ ران کا پوسٹیریر کیوٹینیس نرو پلیکسس کے اندر سیکرل پلکسس سے نکلتا ہے۔ بڑے سیاٹک فورمین میں سے نکل کر یہ انفیریر گلوٹیل
297 آرٹری کے ساتھ گلوٹیس میکسیمس کے اوجھل بعید رُخ جاتا ہے۔ گلوٹیس میکسیمس کے زیریں کنارے سے یہ ران کی پشت پر عمقی ردا سے عین نیچے بعید رُخ گزرتا ہے۔ بعد میں اس کو ٹانگ کی پنڈلی کے پچھلے رُخ تک نکالیں گے۔

سرینی خطہ میں یہ کئی جلدی شاخیں دیتا ہے۔ یعنی (۱) سرین کے زیریں اعصاب جو گلوٹیس میکسیمس کے زیریں کنارے کے گرد گھوم کر سرین کی جلد کے ایک محدود رقبہ کو اصداتے ہیں (۲) ران کے وسطانی خطے کی جلد کو چند شاخچیاں (۳) پرینیل اعصاب جن میں سے ایک کو لانگ پرینیل نرو کہتے ہیں۔ یہ شاخ پرینیم میں پہنچنے کے لئے ہیمسٹرنگ عضلوں کے مبداء کے گرد گھومتی ہے۔

298 **سیاٹک نرو۔** یہ عصب جو جسم میں سب سے بڑا عصب ہے۔ سیکرل پلکسس سے آتا ہے اور بڑے سیاٹک فورمین کے زیریں حصے میں سے ہو کر سرینی خطے میں داخل ہوتا ہے پہلے پہل اس کی شکل چپٹے بند کی ہوتی ہے۔ لیکن جلد گول یا بیضوی ہو جاتا ہے۔ جیسا کہ یہ تراشس میں دکھائی دیتا ہے۔ گلوٹیس میکسیمس کے نیچے سیاٹک نرو

Digitized by Arya Samaj Foundation Chennai and eGangotri

فیمر کے بڑے ٹروکینٹر اور اسکیم کی ٹیوبراسٹی کے درمیانی فاصلہ میں سرینی خط کو طے کرتا ہے یہ اوپر سے نیچے کی طرف اسکیم کے باڈی۔ کواڈریٹس فیمورس کے عصب دونوں گیملس عضلوں سمیت آبٹوریٹر انٹرنس کے وتر۔ کواڈریٹس فیمورس۔ اور ایڈکٹر میگنس پر واقع ہے۔ ہیمسٹرنگ عضلوں میں ایک یا زیادہ کے لئے اعصاب اس کے اصلی تنے سے گلوٹیس میکسیمس کے زیریں کنارے کے قریب نکلتے ہیں۔

اکثر سیاٹک نرو پلکس سے دو تنوں کی شکل میں نکلتا ہے (وہی دو حصے جن میں یہ ران کے اندر معمولی طور پر تقسیم ہوتا ہے یعنی ٹیبیل (tibial) اور کامن پرونیل (common peroneal) جو اپنے درمیان پائری فارمس عضلے کے ایک حصے کو لے لیتے ہیں۔

انٹرنل پوڈنڈل آرٹری، پوڈنڈل نرو اور آبٹوریٹر انٹرنس کا عصب

موجودہ تقطیع میں ان تینوں ساختوں کے طول کا بہت تھوڑا سا حصہ دکھائی دیتا ہے یہ سب بڑے سیاٹک فورمین سے نکلتی ہیں۔ اور اسکیم کی اسپائن یا سیکرو اسپائنس لگمنٹ کے متصل حصے کا تقاطع کرتی ہیں۔ پھر چھوٹے سیاٹک فورمین میں داخل ہو کر نظر سے غائب ہو جاتی ہیں۔ آبٹوریٹر انٹرنس کا عصب جانب ترین ہے۔ اور اسکیل اسپائن کے قاعدے پر واقع ہے۔ اور گیملس سوپیریر کو ایک شاخچی دیتا ہے۔ انٹرنل پوڈنڈل آرٹری اپنے ہر طرف ایک ہمراہی ورید سمیت اسپائن کی نوک کا تقاطع کرتی ہے پوڈنڈل نرو وسطانی ترین ہے اور سیکرو اسپائنس لگمنٹ پر اس کے اس اسپائن سے چپکنے کے مقام پر واقع ہے لیکن بعض صورتوں میں پوڈنڈل نرو ایک جال جیسے طریقہ سے آبٹوریٹر انٹرنس کے نرو سے مل جاتا ہے۔ تاکہ یہ سارا یا اس کا ایک حصہ پوڈنڈل عروق کے جانبی طرف رہے۔

ران کے چھوٹے گرداننگ عضلے۔ اس عنوان کے ذیل میں پائری فارمس آبٹوریٹر انٹرنس۔ اور دونوں گیملائی (gemelli) کواڈریٹس فیمورس اور آبٹوریٹر ایکسٹرنس آتے ہیں یہ سب اپنے طول کے بیشتر حصے میں گلوٹیس میکسیمس کے اوجھل واقع ہیں۔ سوائے آبٹوریٹر ایکسٹرنس کے جو کواڈریٹس فیمورس سے عمیق (آگے) واقع ہے۔ اور پیچھے بخوبی نہیں دکھائی دیتا جب تک کہ یہ عضلہ الٹ نہ دیا جائے۔ یہ سب فیمر کے بڑے ٹراکینٹر میں یا اس کے 299

CC-0. In Public Domain. Gurukul Kangri Collection, Haridwar

قریب میں ختم ہوتے ہیں۔ اور کولہے کے جوڑ کے کیسہ کی پچھلی سطح سے چپکے ہوئے ہیں پہلے پانچ ران کے جانبی گرداؤ ہیں۔ جب یہ جوڑ پسرا ہوا ہو۔ لیکن جب جوڑ جھکا ہوا ہو۔ تو یہ دریاؤ بن جاتے ہیں مگر ابٹوریٹر اکسٹرنس دونوں حالتوں میں جانبی گرداؤ ہے۔

عضلہ پائری فارمس۔ یہ عضلہ پلوس کے اندر سیکرم کے تین وسطی ٹکڑوں اور تھوڑا سا کولہے کی ہڈی کے بڑے سیاٹک ناچ کے بالائی کنارے سے نکلتا ہے۔ اس کا سیکرم والا آغاز اس وقت دکھائی نہیں دے سکتا۔ لیکن ایلیم والا آغاز دیکھ لینا چاہیے۔ بڑے سیاٹک فورامین میں سے گزر جانے کے بعد یہ عضلہ نیچے کو جانبی رخ اور اگلی طرف ہو جاتا ہے اس کا لحمی بطن جلد گاؤدم سا ہو جاتا ہے۔ اور یہ عضلہ ایک گول وتر میں ختم ہوتا ہے جو ابٹوریٹر انٹرنس اور گیملائی کے وتر مشترک کا سطحی تقاطع کرتا ہے۔ اور فیمر کے بڑے ٹروکنیٹر کے بالا ترین حصے پر ایک چھوٹے نشان میں ختم ہوتا ہے (تصویر 117 صفحہ 262) یہ اپنے اوپر ابٹوریٹر وتر کے ساتھ تھوڑی دور تک خوب چپکا ہوتا ہے۔ پائری فارمس کو پہلے اور دوسرے سیکرل اعصاب کی شاخیں رسد آئی ہیں۔

عضلات ابٹوریٹر انٹرنس اور گیملائی۔ یہ عضلے ملکر ایک تین سر عضلہ بناتے ہیں۔ جس کا ایک بطن پلوس کے اندر (ابٹوریٹر انٹرنس) اور دو چھوٹے بطن (گیملیس سوپیریر اور انفیریر) پلوس سے باہر ہیں۔ وتر مشترک فیمر کے بڑے ٹروکنیٹر کے بالائی حصے پر ایک نشان میں۔ پائری فارمس عضلے کے ختمے کے بالکل پیچھے اور نیچے ختم ہوتا ہے (تصویر 117 صفحہ 262)

گیملیس سوپیریر چھوٹے سیاٹک ناچ کے بالائی کنارے پر اسکیم کی اسپائن سے اٹھتا ہے۔ اس کے ریشے جانبی رخ ابٹوریٹر انٹرنس کے وتر کے بالائی کنارے کے ساتھ ساتھ جاتے ہیں اور ترچھے ہو کر اس وتر میں ختم ہوتے ہیں۔

گیملیس انفیریر چھوٹے سیاٹک ناچ کے زیریں کنارے پر اسکیم کی ٹیوبراسٹی سے نکلتا ہے۔ اور گیملیس سوپیریر کی طرح ابٹوریٹر وتر کے زیریں کنارے میں ختم ہوتا ہے۔

اپنے مبداؤں کے قریب گیملائی عضلے ابٹوریٹر وتر کے اوجھل ملتے ہیں اور ایک لحمی بطن بناتے ہیں۔ جس پر یہ وتر واقع ہے۔ ٹروکنیٹر کے قریب گیملائی کے ریشے ابٹوریٹر وتر کا ترکیب کرتے ہیں۔ اور اس کی اگلی سطح کو ڈھانک لیتے ہیں۔

800 آبٹوریٹر انٹرنس کا وتر پہلے ہی کٹ چکا ہے۔ اور اس کی عمقی سطح کے خواص کا امتحان ہو چکا ہے (دیکھو صفحہ 298)

عضلہ کواڈریٹس فیمورس۔ یہ عضلہ گیمیلس انفیریر اور ایڈکٹر میگنس کے درمیان واقع ہے۔ یہ اسکیم کی ٹیوبراسٹی کے جانبی کنارے سے اٹھتا ہے۔ اور جانبی رخ جاکر کواڈریٹ ٹیوبرکل میں اور نیز ایک ایسے خط میں ختم ہوتا ہے جو اس سے بعید رخ فیمر کی پشت پر تقریباً دو انچ تک جاتا ہے (تصاویر 122-121)

تقطیع:۔ اب کواڈریٹس فیمورس کے عصب کو اس کے اختتام تک نکالنا چاہیے۔ یہ دونوں گیمیلائی۔ ابٹوریٹر انٹرنس۔ اور کواڈریٹس فیمورس سے عمقی واقع ہیں۔ آبٹوریٹر انٹرنس پہلے ہی کٹ چکا ہے۔ اب اس نرو کے جانبی طرف ان دو عضلوں کو کاٹو۔ وسطانی حصوں کو اٹھاؤ۔ اور عصب کا تعاقب ان کے پیچھے کرو۔ جب انفیریر گیمیلس کے قریب پہنچو۔ تو اس شاخچے کو گرفت کرو۔ جو یہ عصب اس عضلہ کو دیتا ہے۔ آخر میں کواڈریٹس فیمورس کو اسکیم کی ٹیوبراسٹی اور فیمر کے درمیان کاٹ کر دونوں حصوں کو علیحدہ علیحدہ پھینک دو۔ جب تقطیع پوری ہو چکتی ہے۔ تو کواڈریٹس فیمورس کے نرو کا سارا طول ہی نمایاں نہیں ہوتا۔ بلکہ کولہے کے جوڑ کے کیسہ کے پچھلے رخ کا معتدبہ حصہ برہنہ ہو جاتا ہے۔ علاوہ ازیں آبٹوریٹر اکسٹرنس عضلہ کا ایک حصہ میڈیل سرکمفلکس آرٹری کا اختتام۔ اور ایلیوسواس کا تتمہ نمایاں ہو جاتے ہیں۔ کولہے کے جوڑ کے کیسہ کا نمایاں شدہ پچھلا حصہ زیادہ گول مرتب ریشوں پر مشتمل ہے۔

کواڈریٹس فیمورس کا عصب۔ کواڈریٹس فیمورس کا چھوٹا عصب کولہے کی ہڈی پر بعید رخ جاتا ہے اور بالترتیب ذیل کی ساختوں کے سامنے سے گزرتا ہے۔ سیاٹک نرو گیمیلس سوپیریر۔ آبٹوریٹر انٹرنس کا وتر۔ گیمیلس انفیریر۔ یہ گیمیلس انفیریر کو ایک عصب دیتا ہے اور کولہے کے جوڑ کو ایک شاخچہ دیکر کواڈریٹس فیمورس کی عمقی سطح میں ڈوب کر ختم ہو جاتا ہے۔

عضلہ آبٹوریٹر اکسٹرنس۔ آبٹوریٹر اکسٹرنس عضلہ کا اختتامی حصہ فیمر کی نک کے گرد گھومتا ہوا اب دیکھا جا سکتا ہے۔ یہ ایک گول وتر میں ختم ہوتا ہے۔ جو فیمر کے

Digitized by Arya Samaj Foundation Chennai and eGangotri
CC-0. In Public Domain. Gurukul Kangri Collection, Haridwar

ٹروکینٹر کے فاسا میں پیوست ہے (تصویر 122 صفحہ 271) اس کے آغاز کا پہلے ہی امتحان ہو چکا ہے۔ (صفحہ 277)۔

میڈئیل فیمورل سرکم فلکس آرٹری۔ یہ شریان ایڈکٹر میگنس کے قریبی کنارے پر اپنی صعودی اور آڑی اختتامی شاخوں میں تقسیم ہو کر ختم ہوتی ہے۔ صعودی شاخ کوادراٹس فیمورس کے آگے اور آبچوریٹر اکسٹرنس کی پچھلی سطح پر ترچھے طور پر اوپر کو اور جانبی رخ جاتی ہے۔ اس کی اختتامی شاخچیاں ٹروکینٹر کے فاسا کے جوار میں پھیلتی ہیں
اور انفیریر اور سوپیریر گلوٹیل شریانوں کی شاخچیوں سے تفمم کرتی ہیں۔ آڑی شاخ کوادراٹس 301
فیمورس اور ایڈکٹر میگنس کے درمیان پیچھے کو جاتی اور ہیمسٹرنگ عضلوں میں داخل ہوتی ہے یہ لیٹرل سرکم فلکس آرٹری کے وسطی حصہ کی اختتامی شاخچی کے ساتھ تفمم کرتی ہے۔ جو خوب مشرّب موضوع میں واسٹس لیٹرلیس کے قریبی حصے کے ریشوں کے درمیان سے نکلتی ہوئی ملے گی۔ اس طرح فیمر کے قریبی حصے کے گرد ایک شریانی دائرہ بن جاتا ہے یہ شریانیں قریب رخ انفیریر گلوٹیل آرٹری اور بعید رخ فرسٹ پرفوریٹنگ آرٹری کے ساتھ ربط کرتی ہے تفمم کے اس سلسلہ کو ان کا صلیبی تفمم (crucial anastomosis) کہتے ہیں۔

اب تقطیع کار نے سرینی خطہ کی ان کل ساختوں کا امتحان کر لیا ہے جو پائرفارمس عضلہ کے استوا سے نیچے واقع ہیں۔ اب اس کو اپنی توجہ اس تقطیع کی طرف کرنی چاہیے جو اس عضلہ کے استوا سے اوپر واقع ہے۔ وہاں وہ کئی ساختیں پائے گا۔ جو ڈارسم ایلیائی سے متعلق واقع ہیں۔ وہ یہ ہیں:۔ گلوٹیس میڈیس۔ گلوٹیس منیمس۔ اور ٹنسر فیشیائی لیٹی۔ ان کا معاون دموی عروق اور اس نرو کے جو ان کو رسد اتے ہیں۔ یعنی سوپیریر گلوٹیل آرٹری اور وین اور سوپیریر گلوٹیل نرو۔

گلوٹیس میڈیس کا پچھلا حصہ گلوٹیس میکسیمس سے ڈھکا ہوا تھا۔ اس کے آگے کا کنارا ٹنسر فیشیائی لیٹی کو مس کرتا ہے۔ اور درمیانی رقبہ مذکورہ دبیز لیفی تہ میں ملفوف ہے۔

تقطیع:۔ گلوٹیس میڈیس کی اتھلی سطح پر سے فیشیا کو اتارو۔ اور ٹنسر فیشیائی لیٹی کو آگے کی طرف کھینچو۔

Digitized by Arya Samaj Foundation Chennai and eGangotri

عضلہ گلوٹیس میڈیس۔ یہ عضلہ ڈارسم ایلیائی کے اس حصے سے اٹھتا ہے جو اوپر پچھلے حصے میں وارخط اور ایلیم کی کریسٹ کے اگلے ۳/۴ حصے سے محدود ہے اور نیچے اگلی گلوٹیل لائن سے (تصویر 128 صفحہ 286) یہ اس فیشیا سے بھی کچھ ریشے لیتا ہے۔ جو اس کو ڈھانکتا ہے۔ اس کے ریشے مستدق ہو کر ایک چپٹا کچھ تھمی اور کچھ وتری بند بناتے ہیں جو فیمر کے بڑے ٹروکینٹر کے جانبی رخ کی آبلیک لائن میں اور اس سے عین اوپر والی سطح میں ختم ہوتا ہے۔ گلوٹیس میڈیس عضلہ کو سوپیریر گلوٹیل نرو رسد آتا ہے۔ مجموعی طور پر یہ عضلہ ران کو دربانے والا ہے۔ لیکن اس کے اگلے ریشے ران کو وسطانی رخ پھیر سکتے ہیں اور پچھلے ریشے جانبی رخ پھیر سکتے ہیں۔

تقطیع :- اب گلوٹیس میڈیس کو الٹنا چاہیئے۔ ٹنسر فیشی کو آگے کی طرف خوب کھینچا ہوا رکھو اپنی انگلیاں گلوٹیس میڈیس اور منیمس کے پچھلے کناروں کے درمیان ڈالو۔ اور عضلوں کو پیچھے سے آگے ان کے اگلے کناروں تک علیحدہ کرو۔ جو ران کے اگلے حصے کی تقطیع میں نکالے اور واضح کئے گئے تھے (دیکھو صفحہ 249)۔ اب میڈیس کو بڑے ٹروکینٹر سے دو انچ اوپر کاٹو۔ زیرین حصے کو ٹروکینٹر کی طرف کو نوٹو جس جگہ یہ ختم ہوتا ہے۔ اور بالائی حصے کو ایلیم میں اس کے آغاز تک۔ جب عضلہ کے زیرین حصے کو اس کے منتہے کی طرف لوٹا یا جائے۔ جو بڑے ٹرا کینٹر کے جانبی رخ پر ایک خمدار خط میں ہے۔ تو ایک چھوٹی ورجاک اس عضلے اور ٹرا کینٹر کی اگلی اور جانبی سطح کے درمیان ملیگی۔ جب عضلہ کا بالائی حصہ اپنے آغاز کی طرف اٹھایا جاتا ہے۔ تو سوپیریر گلوٹیل عروق کی شاخیں اور سوپیریر گلوٹیل نرو جو گلوٹیس میڈیس اور منیمس کے درمیان واقع ہیں۔ نمایاں ہوتے ہیں۔ ان کو احتیاط سے صاف کر کے محفوظ رکھنا چاہیئے۔ سوائے ان چھوٹے شاخچیوں کے جو گلوٹیس میڈیس کی عمقی سطح میں داخل ہوتی ہیں جن کو اگر وہ عضلہ کے الٹنے میں مخل ہوں۔ کاٹا جا سکتا ہے۔ جب شریان اور نرو کی شاخوں کا تعاقب کیا جائے۔ تو گلوٹیس منیمس کی اوپری سطح کو ضرور صاف کرنا چاہیئے۔ 302

سوپیریر گلوٹیل نرو۔ پلکس سے نکلکر بڑے شیاٹک فارمین میں سے ہو کر سوپیریر گلوٹیل نرو گلوٹیس میڈیس اور گلوٹیس منیمس کے درمیان آگے کو مڑتا اور وہ فوراً ایک بالائی اور ایک زیرین شاخ میں پھٹ جاتا ہے۔ بالائی شاخ گلوٹیس منیمس کے بالائی کنارے کا تعاقب کرتی ہے۔ اور گلوٹیس میڈیس

CC-0. In Public Domain. Gurukul Kangri Collection, Haridwar

Digitized by Arya Samaj Foundation Chennai and eGangotri

کو شاخیں دیتی ہے۔ اس عصب کی زیریں شاخ سوپیریر گلوٹیل آرٹری کی زیریں شاخ سمیت گلوٹیس مینیمس کے وسط کا تقاطع کرتی ہے۔ یہ گلوٹیس میڈیس اور مینیمس دونوں کو شاخیں دیتی ہے۔ پھر ان دونوں عضلوں کے اگلے کناروں کے درمیان گزر کر ٹنسر فیشیا لیٹا میں ختم ہوتی ہے۔

سوپیریر گلوٹیل آرٹری۔ یہ ایک بڑی رگ ہے۔ جو ہائی پوگیسٹرک آرٹری سے اگ کر اور پائری فارمس کے استوا سے اوپر بڑے شیاٹک فارمین کے بالائی حصہ سے ہو کر پلوس سے نکلتی ہے۔

نکلنے کے بعد فوراً ہی یہ ایک اتھلی اور ایک عمقی حصہ میں تقسیم ہو جاتی ہے سطحی حصہ پہلے ہی گلوٹیس میکسیمس کے اسٹڈی میں دیکھا جا چکا ہے۔ اس کی شاخیں اس عضلہ کی عمقی سطح میں پھیلتی ہیں۔

عمقی حصہ اپنے آغاز کے قریب ایک بالائی اور ایک زیریں شاخ میں تقسیم ہوتا ہے، جو گلوٹیس میڈیس اور مینیمس کے درمیان آگے کو جاتی ہیں۔ بالائی شاخ ڈارسم ایلیایی پر اگلی گلوٹیل لائن کا ٹھیک تعاقب کرتی ہے۔ اور اینٹیریر سوپیریر ایلیایک اسپائن پر اوپری اور عمقی سرکم فلکس ایلیک شریانوں اور لیٹرل فیمورل سرکم فلکس شریان کی صعودی شاخ کے ساتھ تفمم کر کے ختم ہو جاتی ہے۔ آخر الذکر کو پہلے ہی ٹنسر فیشیا لیٹا کے اوجھل قریب رخ گزرتے ہوئے دیکھا جا چکا ہے۔ زیریں شاخ سوپیریر گلوٹیل نرو کی زیریں شاخ سمیت گلوٹیس مینیمس کے وسط کو کاٹ کر اگلے رخ جاتی ہے۔ یہ ان دو عضلوں میں جن کے درمیان یہ واقع ہے اور ٹنسر فیشیا لیٹا میں پھیلتی ہے۔ یہ کولھے کے جوڑ کو شاخچیاں دیتی ہے۔ اور اس کی بعض شاخیں لیٹرل فیمورل سرکم فلکس آرٹری کی صعودی شاخ کی شاخچیوں کے ساتھ تفمم کرتی ہیں۔

303

عضلہ گلوٹیس مینیمس۔ یہ عضلہ ڈارسم ایلیایی پر چوڑے رقبہ سے اٹھتا ہے۔ جو اگلی اور پچھلی خمدار لائنوں کے درمیان واقع ہے (تصویر 128 صفحہ 286) عضلی ریشے آہستہ آہستہ ایک وتریضی وتر میں بدل جاتے ہیں۔ جو عضلہ کے بعیدی حصے کی اوپری سطح کو ڈھانکتا ہے۔ جب اس کا وتر بعید رخ گزرتا ہے۔ تو تنگ ہو کر چپٹے بند میں تبدیل ہو جاتا ہے۔ جو فیمر کے بڑے ٹروکینٹہ کے اگلے رخ کے زیریں اور جانبی حصے کے ایک خاص نشان میں ختم ہوتا ہے (تصاویر 117, 118 صفحہ 262) یہ اپنے منتہے کے قریب

CC-0. In Public Domain. Gurukul Kangri Collection, Haridwar

کولھے کے جوڑ کے کیسہ سے خوب چپکا ہوا ہے۔ اور ایک چھوٹی درجک کے ذریعہ بڑے ٹراکینٹر
کے بالائی اور اگلے حصے سے علٰحدہ رہتا ہے۔ گلوٹیس مینیمس میں سوپیریر گلوٹیل نرو پھیلتا ہے
اس کی حرکتیں وہی ہیں جو گلوٹیس میڈیئس کی ہیں۔ (دیکھو صفحہ 301)

تقطیع :۔ سوپیریر گلوٹیل عروق اور نرو کا مطالعہ ہو چکنے کے بعد گلوٹیس مینیمس کو لوٹنا
ضروری ہے۔ اس کو اس کے آغاز سے علٰحدہ کرو۔ اور اس کو نیچے کی طرف لوٹ دو۔

گلوٹیس مینیمس کے اوجھل حصے ۔ جب گلوٹیس مینیمس الٹا جاتا ہے۔ تو تین ساختیں
نمایاں ہوتی ہیں۔ (۱) کولھے کے جوڑ کے کیسہ کا حصہ (۲) رکٹس فیموریس کا الٹا ہوا وتر (۳)
گلوٹیس مینیمس کے وتر اور بڑے ٹراکینٹر کے اگلے رخ کے بالائی حصے کے درمیان کی درجک۔
اس درجک کو کھولنا چاہیئے۔ تاکہ اس کی وسعت کا امتحان ہو سکے۔

اس منزل پر تقطیع کار کو کولھے کے جوڑ کے کیسہ کے نہ صرف اس حصہ کا امتحان کرنا
چاہیئے جو گلوٹیس مینیمس کے الٹنے سے نمایاں ہوا ہے۔ بلکہ ان حصوں کا بھی جو کوادریٹس
فیموریس (دیکھو صفحہ 300) اور آبٹوریٹر انٹرنس (دیکھو صفحہ 293) کے الٹنے سے نمایاں
ہوئے ہیں۔ مجموعی طور پر یہ بالائی اور پچھلے حصے ہیں۔ یہ سب فیمر کی گردن کی پشت اور بالائی
حصے سے ٹراکینٹر سے تقریباً ایک انگل وسطانی جانب ڈھیلے چپکے ہوئے ہیں لیکن ایسی
ٹیبولم کے کنارے کے ساتھ خوب چپکے ہیں۔ کیسے کے پچھلے حصے کے بہت سے ریشے فیمر کی 304
گردن کے گرد لپٹے ہوئے ہیں۔ بعض گردن کے متوازی گول ریشوں کے ساتھ زاویہ قائمہ
بناتے ہیں اور کیسے کے زیرین حصے میں جو آبٹوریٹر ایکسٹرنس سے ڈھکا ہوا ہے۔ ریشوں
کا ایک بند اسکیو کیپسولر (ischio capsular band) نامی ہے۔ جو آبٹوریٹر ایکسٹرنس
کی گزرگاہ کے متوازی بالائی اور جانبی رخ جاتا ہے۔

رکٹس فیموریس کا الٹا ہوا وتر اس پرناب کے فرش میں پیوست ہے جو ایسی ٹیبولم
کے کنارے کے بالائی حصے کے عین اوپر واقع ہے۔ اور وہاں کیسہ کے سطحی ریشوں میں
گتھا ہوا ہے۔ جن کو وتر کے رخ کے متوازی کاٹ کر نکال دینا اس کو نمایاں کرنے
کے لئے ضروری ہے۔

Digitized by Arya Samaj Foundation Chennai and eGangotri

CC-0. In Public Domain. Gurukul Kangri Collection, Haridwar

Digitized by Arya Samaj Foundation Chennai and eGangotri

پاپلیٹیل فاسا (POPLITEAL FOSSA-SPACE)

اگر ممکن ہو تو پاپلیٹیل فاسا کو ران کے پچھلے خطہ کو چھیڑنے سے پہلے کھولا جائے تاکہ اس کے مشمولات کا مطالعہ پیشتر اس کے ہو چکے۔ کہ اس کے قریبی حصے کی وسطانی اور جانبی حدود اپنے مقامات سے ہٹا دی جائیں۔ دوران تقطیع میں ذیل کی ساختیں ملینگی۔

۱۔ سوپرفیشیل فیشیا۔

۲۔ چھوٹی سیفینس وین۔

۳۔ ران کا پوسٹیریر کوٹینیس نرو۔

۴۔ پاپلیٹیل فیشیا۔

۵۔ اس فاسا کی حدود بنانیوالے عضلے:
- بائی سیپس فیمورس۔
- سیمی ٹنڈینوسس۔
- سیمی ممبرینوسس۔
- گیسٹراکنی میس۔
- پلانٹیرس۔

۶۔ ٹیبیل اور کامن پرونیل اعصاب اور ران کی شاخیں۔

۷۔ پاپلیٹیل آرٹری اور وین اور ان کی شاخیں و معاون۔

۸۔ چند لمفی غدے۔

۹۔ آبٹوریٹر نرو کی ایک نازک شاخ۔

۱۰۔ پاپلیٹیس عضلہ۔

تشریح سطحی۔ پاپلیٹیل فاسا کے رقبہ کو عام زبان میں ہیم (ham) کہتے ہیں یہ گھٹنہ کے پچھلے خطہ میں ہے۔ اور یہ گھٹنے کے بعیدی ثلث۔ گھٹنے کے جوڑ۔ اور ٹبیا کے قریبی خمس کے پیچھے واقع ہے۔ جب گھٹنہ جھکتا ہے تو یہ ایک خلا سا دکھائی دیتا ہے۔ لیکن گھٹنے کے پورے پھیلنے پر ایک ہلکا سا ابھار بنا تا ہے۔

CC-0. In Public Domain. Gurukul Kangri Collection, Haridwar

Digitized by Arya Samaj Foundation Chennai and eGangotri

305 اس ترتیب کے پہلوؤں میں اس کے طول کے نصف کے قریب فیمر کے قندال (condyle) آسانی سے شناخت ہو سکتے ہیں۔ ان سے بعد ٹیبیا کے قندال ہیں۔ فیبولا کا سر ٹیبیا کے جانبی قندال کے نمایاں ترین حصے کے پیچھے اور تھوڑا بعید واقع ہے۔

وہ وتر جو فاسا کے قریبی حصے کی وسطانی اور جانبی حدود بناتے ہیں۔ ہیمسٹرنگ عضلوں کے وتر ہیں۔ بائی سیپس فیمورس جانبی رخ اور سیمی ٹنڈینوسس اور سیمی ممبرینوسس وسطانی رخ پر گھٹنے کی پھیلی ہوئی اور جھکی ہوئی دونوں صورتوں میں دکھائی دیتے ہیں لیکن جب گھٹنہ جھکا ہو۔ تو خوب نمایاں ہوتے ہیں۔ جب گھٹنہ جھکایا جاتا ہے۔ اور ہیمسٹرنگ عضلوں کے درمیانی خلا کے وسط میں خوب دبایا جاتا ہے۔ تو شریب پاپلیٹیل آرٹری کو پہچان سکتے ہیں۔ ور زندہ موضوع میں شریان کی تھپک محسوس ہوتی ہے۔ جب گھٹنہ جھکا ہو۔ تو بائی سپس کے وتر کا تعاقب فیبولا کے سر میں اس کے نیچے تک کرنا چاہیے پھر گھٹنہ پھیلا دیا جائے جب یہ ہو چکے اور فیبولا کے سر سے عین اوپر بائی سپس کے وتر کے اگلے کنارے پر دبایا جائے۔ تو گھٹنے کے جوڑ کے ڈوری نما فیبولر کولیٹرل لیگامنٹ کے قریبی حصے کو پہچان سکتے ہیں۔ اور بائی سپس کے وتر کے پچھلے کنارے کے وسطانی جانب کامن پیرونیل نرو ٹٹولا جا سکتا ہے۔ اگر تھوڑی سی احتیاط کی جائے تو اس عصب کو فیمر کے جانبی قندال کے پچھلے حصے پر پھرا سکتے ہیں لیکن اس عصب کو مردہ کی نسبت زندہ میں زیادہ آسانی سے ٹٹول سکتے ہیں۔ اس عصب کا تعاقب فیبولا کے سر کی پشت تک کرنا چاہیے۔ جہاں اس کو سولیس عضلہ کے قریبی حصے پرو پا سکتے ہیں۔ جب گھٹنہ پھیلا ہو تو ایڈکٹر میگنس کا وتر ایڈکٹر ٹیوبرکل میں اپنے منتہی کی طرف جاتا ہوا ٹٹولا جا سکتا ہے۔ جو وسطانی سوپرا کونڈائلر رج کے بعیدی سرے کے قریب وسطانی قندال کے بالائی کنارے پر واقع ہے۔ ایڈکٹر ٹیوبرکل ایک اہم عملی نشان راہ ہے۔ کیونکہ فیمر کے باڈی اور بعیدی بربالہ (epiphysis) کے اتصال کے منتہی کو ظاہر کرتا ہے۔

عضلی موضوعوں میں گیسٹرانیمیس کے دونوں سرے نمایاں گول گدیاں بناتے ہیں جن کی وسعت پاپلیٹیل رقبے کے بعیدی حصے سے ٹانگ کے پچھلے رقبہ کے قریبی حصہ تک ہے

306 پاپلیٹیل خطہ کے قریب ران کا پچھلا خطہ ایک صاف گول سطح ہے۔ جس پر دبلے موضوعوں میں ہیمسٹرنگ عضلوں کے بطنوں کے خطوط کے نشانات دکھائی دیتے ہیں۔

CC-0. In Public Domain. Gurukul Kangri Collection, Haridwar

Digitized by Arya Samaj Foundation Chennai and eGangotri

تقطیع ۔ جلد کو لوٹنا ۔ گھٹنے کے نیچے ایک کندہ رکھو ۔ تاکہ طرف کو سہارا ملے ۔ اور وہ عضلے تن جائیں ۔ جو پاپلیٹیل فاسا کی حدود بناتے ہیں ۔ **شگاف** (۱) ایک عمودی شگاف ۔ طرف کے وسطی خط کے ساتھ ساتھ ران کے وسطی اور بعیدی ثلثوں کے اتصال سے ٹانگ کی قریبی چوتھائی اور بعیدی تین چوتھائیوں کے اتصال تک (۲) ایک آڑا شگاف عمودی شگاف کے قریبی سرے پر (۳) عمودی شگاف کے بعیدی سرے پر ایک آڑا شگاف ۔ دونوں آڑے شگافوں میں سے ہر ایک شگاف آدھے طرف کے گرد جانا چاہیئے ۔

جلد کے دونوں دامنوں کو جن کا خاکہ ان شگافوں نے بنایا ہے (تصویر 21, 22, 126) سوپرفیشل فیشیا سے علیحدہ کرنا اور اپنی اپنی جانب الٹ دینا چاہیئے ۔

سوپرفیشل فیشیا ۔ چھوٹی سیفینس وین ۔ ران کے پوسٹیریر کوٹینیس نرو کی شاخیں ۔ جب جلد الٹ جاتی ہے ۔ تو پاپلیٹیل خطے کے سوپرفیشل فیشیا کی چربیلی تہ نمایاں ہو جاتی ہے ۔ اس میں کوئی انوکھی بات نہیں ۔ اور عموماً اس میں چربی کی ایک معمولی مقدار ہوتی ہے جس کے اندر ذیل کی ساختوں کو تلاش کرنا چاہیئے (۱) چھوٹی سیفینس وین کا قریبی حصہ (۲) ران کے پوسٹیریر کوٹینیس نرو کا اختتامی حصہ (۳) ران کی پوسٹیریر کوٹینیس نرو کی شاخیں (۴) ران کی میڈیل کوٹینیس نرو کی پچھلی شاخ ۔ (۵) دو تقسیمی پرونیل عصب ۔

تقطیع ۔ پہلے چھوٹی سیفینس وین کو تلاش کرو ۔ یہ پنڈلی کی پشت کے وسطی خط کے ساتھ ساتھ صعود کرتی ہے ۔ اور پاپلیٹیل کے بعیدی حصے کے اوپر ڈیپ فیشیا کو چھیدتی ہے ۔ اس ورید کے قریبی حصے کو صاف کرتے وقت ران کے پوسٹیریر کوٹینیس نرو کے اختتامی حصے کی گرفت کرو ۔ جو اس ورید کے ساتھ ساتھ جاتا ہے ۔ اس سے اونچے استواء پر ۔ پاپلیٹیل رقبہ کے قریبی حصے کے وسطی خط میں چربی کے اندر ران کے پوسٹیریر کوٹینیس عصب کی ایک یا دو شاخیں ملیں گی ۔ جو جلد کو جاتے وقت ڈیپ فیشیا کو چھیدتی ہیں

جب ران کے وسطانی رخ کی تقطیع ہوئی تھی ۔ تو ران کے میڈیل کوٹینیس نرو کی پچھلی شاخ سارٹوریس عضلہ (تصویر 127) کے پچھلے کنارے کے ساتھ ساتھ اترتی ہوئی لی تھی ۔ اب اس کا تعاقب کرو ۔ جہاں یہ پاپلیٹیل فاسا کی وسطانی حد کے پیچھے پنڈلی کی پشت کو جاتی ہے ۔ پر ذیل

CC-0. In Public Domain. Gurukul Kangri Collection, Haridwar

Digitized by Arya Samaj Foundation Chennai and eGangotri

اپناسٹوموٹک نرو پاپلیٹیل رقبہ کے زیرین اور جانبی حصے پر پڑے گا۔ جہاں یہ گیسٹراکنیمیس عضلہ (نقشہ 127) کے جانبی سر کو ڈھانکنے والے ڈیپ فیشیا کو چھیدتا ہے۔ لیکن بعض حالتوں میں یہ نرو ڈیپ فیشیا کو زیادہ بعید استوا پر چھیدتا ہے۔ ایسی صورتوں میں یہ اس وقت تک نہ ملے گا۔ جب تک ٹانگ کی پشت کی تقطیع نہ ہو۔ چھوٹی سیفنیس ورید اور مذکورہ اعصاب کو گرفت کرنے اور صاف کرنے کے بعد سوپرفیشل فیشیا کے باقی ماندہ حصوں کو دور کرو۔ لیکن ڈیپ فیشیا کو ضرر سے بچاؤ۔ جو کسی قدر پتلا ہے۔

پاپلیٹیل فیشیا۔ حالانکہ یہ پتلا ہے۔ لیکن پاپلیٹیل خطہ کے فیشیا میں ان آڑے ریشوں کی 307
وجہ سے جو اس کے طولانی ریشوں میں ملے ہوئے ہیں۔ کافی طاقت ہے۔ جب تقطیع کار اس فیشیا کو اتارتا ہے تو وہ دیکھیگا۔ کہ یہ ہر طرف عضلوں کے ان وتروں کے ساتھ خوب چپکا ہوا ہے۔ جو پاپلیٹیل فاسا کو محدود کرتے ہیں۔ قریب میں یہ ران کے فیشیا لیٹا کے ساتھ مسلسل ہے۔

پاپلیٹیل فیشیا کو چھیڑنے سے پہلے تقطیع کار کے لئے بہتر ہے۔ کہ ذیل کے دو دفعات (paragraphs) کو پڑھے۔ جن میں مجمل طریقہ سے پاپلیٹیل فاسا کے حدود اور مشمولات کا بیان ہے۔

حدود۔ یہ فاسا الماسی شکل کا ہے۔ قریبی اور جانبی رخ میں اس کو بائی سیپس فیمورس محدود کرتا ہے۔ لیکن قریب اور وسطانی رخ سیمی ٹنڈنیوسس اور سیمی ممبرنیوسس عضلے واقع ہیں۔ وہ اس کی ظہری سطح پر واقع ہوتا ہے۔ گھٹنے کے وسطانی جانب سیمی ممبرنوسس کے آگے گریسی لس۔ سارٹوریس اور ایڈکٹر میگنس کا وتر ہیں۔ فاسا بعید میں گیسٹراکنیمیس کے متدق سروں سے محدود ہے۔ بعیدی اور جانبی حدود کے بنانے میں گیسٹراکنیمیس کا جانبی سر چھوٹے پلانٹیرس عضلے سے مدد لیتا ہے۔

فاسا کے مشمولات۔ پاپلیٹیل فاسا کے اندر اہم ساختیں ٹبیل اور کامن پرونیل نروز اور پاپلیٹیل آرٹری اور وین مع اپنی شاخوں اور معاونوں کے موجود ہیں۔ لیکن اس فضا کے قریبی حصے میں سب سے اوپری ساخت ران کا پوسٹیرکوٹینیس نرو ہے۔ جو پاپلیٹیل فیشیا کے عین نیچے وسطی خط کے ساتھ جاتا ہے۔ حتیٰ کہ یہ اس فضا کے بعیدی حصے میں فیشیا کو چھیدتا ہے چربی

CC-0. In Public Domain. Gurukul Kangri Collection, Haridwar

Digitized by Arya Samaj Foundation Chennai and eGangotri

CC-0. In Public Domain. Gurukul Kangri Collection, Haridwar

Digitized by Arya Samaj Foundation Chennai and eGangotri

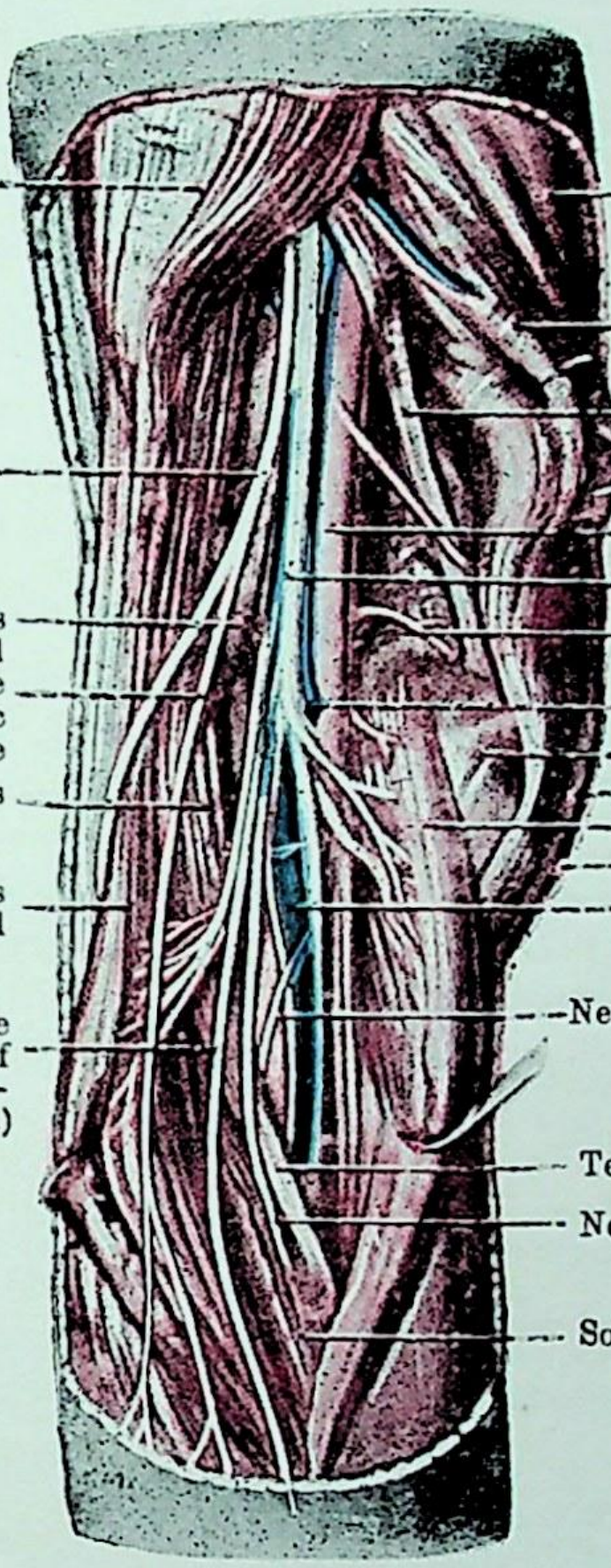

FIG. 132.—Dissection of the Left Popliteal Fossa. The proximal boundaries have been pulled apart and the aponeurosis into which the two heads of the gastrocnemius is attached has been split and the heads have been displaced to their respective sides.

CC-0. In Public Domain. Gurukul Kangri Collection, Haridwar

Digitized by Arya Samaj Foundation Chennai and eGangotri

کی ایک تیلی تہ بڑے ٹیبیل نرو کو ران کے پوسٹیریر کوٹینئیس نرو سے علیحدہ کرتی ہے۔ یہ پاپلیٹیل وین اور آرٹری سے اوپری ہے۔ جو ایک دوسرے سے ملی ہوئی بہت زیادہ گہرے استوا پر واقع ہیں کامن پیرونیل نرو اس فاسا کی جانبی حد کے ساتھ ساتھ بائی سپس فیمورس کے پچھلے کنارے کے او جھل واقع ہے۔ ٹیبیل اور کامن پرونیل دونوں اعصاب ایسی شاخیں دیتے ہیں جن میں سے بیشتر بہ آسانی مل جاتی ہیں۔ لیکن ان کی مفصلی شاخیں نازک ہوتی ہیں۔ اور اس تقطیع کار کے ہاتھوں بآسانی برباد ہو جاتی ہیں۔ جو کافی احتیاط نہیں کرتا۔ لیکن مفصلی اعصاب میں سے ایک نہ تو ٹیبیل سے نکلتا ہے۔ اور نہ کامن پرونیل سے بلکہ آبٹوریٹر نرو کی عمقی ڈویژن
308 سے جو پہلے نکالی جا چکی ہے۔ (صفحہ 273) یہ پاپلیٹیل کے ساتھ خوب ملا ہوا صعود کرتا ہے۔
اس فاسا کے باقی اہم مشمولات لمفی غدے ہیں۔ جن میں سے بعض نسبتاً اس مقام کے قریب اوپری واقع ہیں۔ جہاں چھوٹی سیفینس ورید پاپلیٹیل فیشیا کو چھیدتی ہے۔ لیکن بیشتر تعداد پاپلیٹیل وین اور آرٹری کے قریب عمقی واقع ہے۔

تقطیع:۔ پاپلیٹیل فاسا کو کھولنے اور اس کے مشمولات کو نمایاں کرنے کی کوشش اس
309 وقت تک ست کرو۔ کہ اس کی قربی حدود صاف اور فاسا کے ساتھ ان کے تعلقات واضح نہ ہو جائیں۔ جوں جوں اس فاسا کے مشمولات کی گرفت ہوگی اور ان کا تعاقب ان کے اختتام تک ہوگا۔ اس کی بعیدی حدود صاف اور نمایاں ہو جائیں گی۔

پہلے قربی جانبی حد کو صاف کرو۔ اس کی وسطانی حد کے ساتھ ساتھ ڈیپ فیشیا میں ایک شگاف لگاؤ۔ فیشیا کو جانبی رخ الٹ دو۔ اور بائی سپس فیمورس کو نمایاں کرو۔ اس عضلے اور اس کے وتر کو صاف کرو۔ اس وتر کا تعاقب فیبولا کے سر میں اس کے منتہے تک کرو۔ اور دیکھو کہ گھٹنے کے لیول پر بائی سپس فیمورس گیسٹراکنیمیس کے جانبی سر کا تقاطع کرتا ہے۔ جب بائی سپس فیمورس کا بعدی حصہ صاف ہو جائے۔ تو اس فضا کے قربی وسطانی کنارے کی طرف آؤ۔ ڈیپ فیشیا میں اس کے جانبی کنارے کے ساتھ ساتھ ایک شگاف لگاؤ اور اسے ڈھانکنے والے فیشیا کو وسطانی جانب الٹ دو۔ تاکہ سیمی ٹنڈینوسس اور سیمی ممبرینوسس عضلے نمایاں ہو جائیں۔ زیادہ اوپری سیمی ٹنڈینوسس عضلے کے وتر کا تعاقب ٹبیا کے میڈیل کنڈائل کے لیول تک کرو۔ پھر سیمی ٹنڈینوسس کو ایک طرف کھینچو۔ اور سیمی ممبرینوسس کے بعدی حصے کو صاف کرو۔ اور اس کے وتر کا تعاقب

CC-0. In Public Domain. Gurukul Kangri Collection, Haridwar

Digitized by Arya Samaj Foundation Chennai and eGangotri

ٹبیا کے وسطانی کنڈائل میں اس کے منتہے تک کرو۔ اگر ہو سکے تو پاپلیٹیل آرٹری کی عضلی شاخوں کو بچاؤ جو اس عضلے کے جانبی حصّے میں داخل ہوتی ہیں۔ اور دیکھو کہ وتر منتہے کا بیشتر حصہ عضلہ کے جانبی کنارے اور اگلی (عمقی) سطح سے نکلتا ہے۔ عضلہ کے اس حصے کو کھینچو۔ جو فیمر کے وسطانی کنڈائل کے پیول پر گھٹنے کے وسطانی جانب واقع ہے۔ اور سیمی ممبر نیوسس والی درجک (bursa) کو نمایاں کرو۔ جو سیمی ممبر نیوسس اور گیسٹراکنیمیس کے وسطانی سر کے درمیان وہاں واقع ہے۔ جہاں یہ ایک دوسرے کا انقاطع کرتے ہیں۔ اکثر سیمی ممبر نیوسس والے کیسہ سے گیسٹراکنیمیس کے وسطانی کنارے کے گرد ہو کر اس اور جگہ میں راہ ہوتی ہے۔ جو گیسٹراکنیمیس کے وسطانی سر اور گھٹنے کے جوڑ کی پشت کے درمیان واقع ہے اور خود اس گھٹنے کے جوڑ کے جوف سے راہ رکھتی ہے۔ اس درجک کو کھولو اور اگر ممکن ہو۔ تو سلائی کے ذریعہ مذکورہ تعلقات کو نمایاں کرو۔ اب سیمی ٹنڈنیوسس اور سیمی ممبر نیوسس کو جانبی رخ کھینچو۔ اور گریسی لس کو صاف کرو۔ جو ان سے وسطانی اور آگے واقع ہے۔ گریسی لس کے اگلے کنارے پر سیفنیس نرو گریسی لس اور سارٹوریس کے پچھلے کنارے کے درمیان سو پیریر جینیکولر آرٹری کی سیفنیس شاخ کے ساتھ نکلتا ہے۔ اس آرٹری اور نرو کی گرفت کر لو۔ اور ان کا تعاقب نیچے کی طرف ٹبیا کے وسطانی کنارے تک کرو۔ اور دیکھو کہ یہ بڑی سیفنیس وین کے ساتھ ہیں۔ جو ران کے وسطانی پہلو کی تقطیع میں نمایاں ہوئی تھی۔ پھر گریسی لس کو وسطانی جانب کھینچو۔ اور ایڈکٹر میگنس کے بعدی حصے کو عیاں کرو۔ جو اس سے جانبی واقع ہے۔

جب فاسا کی قربی حدود صاف ہو جائیں۔ اور ان کا امتحان ہو چکے۔ تو ران کے پوسٹیریر کیوٹینیس نرو کی اس مقام پر گرفت کرو۔ جہاں یہ پاپلیٹیل فاسا کو چھیدتا ہے (دیکھو صفحہ 306) اور پاپلیٹیل فیشیا کو کاٹ کر جو اس سے اوپری واقع ہے اس کا تعاقب فاسا کے قربی زاویہ تک کرو۔ پھر پاپلیٹیل خطہ کے قربی قطعہ سے پاپلیٹیل فیشیا کے پس ماندہ حصوں کو نکال دو۔ اب پوسٹیریر کیوٹینیس نرو کو کنڈا کے ذریعہ ایک طرف کھینچو۔ اور فاسا کے قربی راس کی چربی میں سے کاٹو۔ حتےٰ کہ بڑا ٹبیل نرو نمایاں ہو جائے۔ اس نرو کا تعاقب بعدی رخ میں کرو۔ اس کو صاف کرتے جاؤ کچھ تو چاقو کے دستہ کی مدد سے اور کچھ کبھی کبھی چاقو کی دھار کے ذریعہ اور اس کی جلدی عضلی اور مفصلی شاخوں کی گرفت کرو۔ اس کی جلدی شاخ یعنی پنڈلی کا میڈیل کیوٹینیس نرو اس کے پچھلے رخ سے نکلتا ہے۔ اور گیسٹراکنیمیس کے دونوں سروں کے درمیان نزول کرتا ہے۔ اس شاخ کا تعاقب 310
اس سے اوپری پاپلیٹیل فیشیا کو کاٹ کر فاسا کے بعدی زاویے تک کرو۔ مفصلی شاخیں تعداد میں

CC-0. In Public Domain. Gurukul Kangri Collection, Haridwar

Digitized by Arya Samaj Foundation Chennai and eGangotri

تین ہیں۔ سوپیریئر میڈیل جینی کولر (genicular) انفیریئر میڈیل جینیکولر۔ اور مڈل جینیکولر یہ تینوں شاخیں ٹبیل نرو کے وسطانی پہلو سے نکلتی ہیں۔ سوپیریئر شاخ فاسا کے قربی زاویہ سے بالاتر یا اس پر۔ اور باقی دو زیادہ بعدی استواؤں پر۔ ہر ایک شاخ پاپلیٹیل آرٹری کی نظیری شاخ سے ملتی ہے۔ اور اس کے ساتھ تقسیم ہوتی ہے۔ بالائی شاخ فیمر کے وسطانی قندال سے اوپر فاسا کو چھوڑتی ہے۔ زیرین شاخ ٹبیا کے وسطانی قندال کے نیچے وسطانی رخ مڑتی ہے۔ اور درمیانی شاخ گھٹنے کے جوڑ کے پچھلے رباط کو چھیدتی ہے۔ عضلی شاخیں فاسا کے وسط کے قریب نکلتی ہیں اور گیسٹراکنیمیس کے دو سروں پلانٹیرس (plantaris) سولیس (soleus) اور پاپلیٹیس (popliteus) کو جاتی ہیں۔ ان شاخوں کے صحیح منظر کو دیکھنے کے لیے گیسٹراکنیمیس کے سروں کو علیحدہ کرنا ضروری ہے۔ سولیس کی شاخ پہچان لی جائیگی کیونکہ یہ پلانٹیرس اور گیسٹراکنیمیس کے جانبی سر کے درمیان گزرتی ہے۔ پاپلیٹیس کا عصب عمق میں گیسٹراکنیمیس کے سروں کے درمیانی زاویہ میں پاپلیٹیل آرٹری سے اوپری واقع ہے۔ آئندہ تقطیع میں اس کا تعاقب اس کے اختتام تک ہو گا (دیکھو صفحہ 403)

جب ٹبیل نرو اور اس کی شاخیں صاف ہو جائیں تو فاسا کے قربی زاویہ پر آؤ۔ بائی سپس کے وسطانی کنارے کے قریب ٹبیل نرو کی جانبی چربی میں تقطیع کرو۔ اور کامن پرونیل نرو کی گرفت کرو۔ یہ بائی سپس کے وسطانی کنارے کے ساتھ ساتھ نزول کرتا ہے۔ اور فاسا کو اس کے جانبی زاویہ پر پلانٹیرس اور گیسٹراکنیمیس کے جانبی سر کا سطحی تقاطع کر کے چھوڑتا ہے۔ (تصویر 132) نرو کا تعاقب احتیاط کے ساتھ اوپر سے نیچے کرو جب یہ فاسا میں ہوتا ہے تو دو مفصلی شاخیں سوپیریئر لیٹرل جینیکولر اور انفیریئر لیٹرل جینیکولر اور ایک جلدی شاخ یعنی اینا سٹوموٹک (anastomotic) پرونیل نرو جو گیسٹراکنیمیس کے جانبی سر کا تقاطع کرتا ہے نکلتی ہیں۔ جب کامن پرونیل نرو گیسٹراکنیمیس کے جانبی سر سے سطحی ہوتا ہے تو اس میں سے پنڈلی کا لیٹرل کیوٹینیس نرو نکلتا ہے۔ پھر یہ فیبولا کے سر سے پیچھے گزرتا ہے جس سے اس کو سولیس کے بالاترین ریشے جدا کرتے ہیں۔ اور یہ پرونیس لانگس اور فیبولا کی نک کے درمیان غائب ہو جاتا ہے۔ بالائی جانبی مفصلی شاخ پاپلیٹیل آرٹری کی نظیری شاخ سمیت فیمر کے قندال کے قریب فاسا کو چھوڑتی ہے۔ زیرین جانبی مفصلی شاخ گھٹنے کے جانبی پہلو پر فیبولا کے سر اور فیمر کے جانبی قندال کے درمیان پاپلیٹیل آرٹری کی انفیریئر لیٹرل جینیکولر شاخ سے ملتی ہے۔ پنڈلی کے لیٹرل کیوٹینیس نرو اور اینا سٹوموٹک پرونیل کیوٹینیس شاخ بعض وقت کامن پرونیل سے ایک ہی مشترک تنے میں نکلتی ہیں۔ (دیکھو

CC-0. In Public Domain. Gurukul Kangri Collection, Haridwar

Digitized by Arya Samaj Foundation Chennai and eGangotri

تصویر-182) جب مذکورہ اعصاب مل جائیں۔ اور صاف ہو جائیں۔ تو گیسٹراکنیمیس کے دونوں سروں کو صاف کرو۔ اور پلانٹیرس کو جانبی سر کے وسطانی کنارے سے علیحدہ کرو۔ اس احتیاط سے کہ سولیس کے نرو کو ضرر نہ پہنچے۔ جو پلانٹیرس اور گیسٹراکنیمیس کے جانبی سر کے درمیان گزرتا ہے۔ عضلوں کو صاف کرتے وقت پاپلیٹیل آرٹری کی شاخوں کو دیکھو۔ جو ان میں جاتی ہیں۔ لیکن اگر یہ شاخیں عضلوں کو علیحدہ کرنے میں مزاحم ہوں۔ تو ان کو کاٹ دو۔

اب پاپلیٹیل وین اور اس کی معاون اور پاپلیٹیل آرٹری اور اس کی شاخوں کو صاف کرو 311
ٹیبیل نرو کو جانبی رخ کھینچو۔ اور فاسا کے قریبی حصے میں سیمی ممبرنوسس کے جانبی طرف کی چربی کو نکال دو پھر شریان قریبی زاویہ سے ذرا دور وسطانی جانب فاسا میں داخل ہوتی ہے۔ جہاں یہ فاسا کے فرش یا اگلی حد کے قریب واقع ہے۔ یہ فاسا کو اس کے بعدی زاویہ پر پاپلیٹیس عضلہ کے بعدی کنارے پر چھوڑتی ہے فاسا کے قریبی حصے میں ورید آرٹری سے جانبی واقع ہے۔ فاسا کے وسطی حصے میں یہ شریان کے پیچھے ہے اور بعدی حصے میں شریان سے وسطانی ہے۔ اور ہمیشہ آرٹری اور ٹیبیل نرو کے درمیان حائل رہتی ہے شریان اور ورید کے درمیانی زاویہ میں فاسا کے قریبی حصے میں آبٹوریٹر نرو کی نازک جینیکولر شاخ کو تلاش کرو۔ اور اس کی گزشت کر کے اس کا تعاقب اس مقام تک کرو۔ جہاں یہ مڈل جینیکولر آرٹری سمیت گھٹنے کے جوڑ کے پچھلے رباط کو چھیدتی ہے۔ پھر پاپلیٹیل آرٹری۔ اس کی شاخوں اور پاپلیٹیل وین کو صاف کرنا شروع کرو۔ اکثر اصلی ورید کے علاوہ جس کا مقام پہلے بیان ہو چکا ہے۔ دو یا زیادہ معاون وریدی سبیلیں (accessary venous channeis) ہوتی ہیں۔ جو اصلی ورید سے راہ رکھتی اور اس شریان کے اردگرد ایک دوسرے سے منضم کرتی ہیں۔ اگر یہ موجود ہوں تو ان کو نکال دو لیکن ایسا کرتے وقت خیال رکھو۔ کہ شریان کی شاخوں کو نقصان نہ پہنچے۔ آرٹری سے ہیمسٹرنگ عضلوں اور پنڈلی کے عضلوں کو جانے والی شاخیں بہت ہیں۔ اور اگر وہ اصلی ساختوں کی صفائی میں مزاحم ہوں۔ تو ان کو کاٹ دینا چاہیئے۔ لیکن مفصلی شاخوں کو باحتیاط محفوظ کر لینا چاہیئے۔ یہ تعداد میں پانچ ہیں۔ سوپیریر اور انفیریر میڈیل جینیکولر آرٹریز سوپیریر اور انفیریر لیٹرل جینیکولر آرٹریز اور مڈل جینیکولر آرٹری۔ یہ سب اس فضا کے فرش کے قریب واقع ہیں۔ اور پاپلیٹیل آرٹری کے گرد کی نرم چربی کو نکالتے وقت ان کو ضرر پہنچ سکتا ہے۔ سوپیریر جینیکولر شاخیں فیمر کے کنڈائلوں کے قریبی کناروں کے بیول پر واقع ہیں۔ یہ مستعرض رخ جا کر فضا کو چھوڑتی ہیں۔ وسطانی شاخ ران کے پچھلے میں عضلی حاجز کو چھید کر اور جانبی شاخ جانبی بین عضلی حاجز کو چھید کر انفیریر لیٹرل جینیکولر آرٹری بھی مستعرض رخ فیمر کے کنڈائل کے جانبی

CC-0. In Public Domain. Gurukul Kangri Collection, Haridwar

Digitized by Arya Samaj Foundation Chennai and eGangotri

اور فیبولا کے سر کے درمیانی فصل کے استوا پر جاتی ہے۔ مگر انفیریر میڈیل جینی کولر گیسٹرا کنیمیس کے وسطانی سر سے عمیق ترچھی صعود کرتی ہے۔ اور پھر ٹیبیا کے وسطانی قنداَل سے بعید آگے کو مڑتی ہے۔ مڈل جینیکولر آرٹری آبٹوریٹر نرو کی جینیکولر شاخ سمیت گھٹنے کے جوڑ کے پچھلے رباط کے وسطی حصے میں سے گزرتی ہے۔ تقطیع کا آخری کام چربی کو فاسا کے فرش سے نکالنا ہے۔ چھریا کے دستہ سے چربی کو فیمر کی پچھلی سطح گھٹنے کے جوڑ کے پچھلے رباط اور پاپلیٹیس کو ڈھانکنے والے فیشیا کی پچھلی سطح پر سے اس احتیاط سے اتارو کہ جینیکولر شریانوں کو ضرر نہ پہنچے۔

فاسا کا فرش۔ فرش قریب سے بعید (۱) فیمر کی پاپلیٹیل سطح (۲) گھٹنے کے جوڑ کے آبلیک پاپلیٹیل لیگامنٹ اور (۳) پاپلیٹس عضلہ کو ڈھانکنے والے مضبوط فیشیا سے بنتا ہے۔

پاپلیٹیل فاسا ہیں جیسا کہ یہ انجماد کئے ہوئے گھٹنے کی تراش میں نظر آتا ہے۔ گھٹنے کے جوڑ کی پشت پر کی الماس نما فضا جو تقطیع کے بعد دکھائی دیتی ہے۔ اس حالت سے بہت 312
متغائر ہے۔ جو مستعرض تراشوں میں نظر آتی ہے۔ جب کہ یہ تراشیں جارحہ کے انجماد کئے ہوئے اس حصے میں کی جاتی ہیں (تصویر 133) جلد اور فیشیا کو نکالنے سے پہلے سب ساختیں کس کر بندھی ہوئی ہیں اور پاپلیٹیل فاسا ہیمسٹرنگ عضلوں کے بعدی حصّوں کے درمیان ایک صرف چھوٹے سے بین عضلی فاصلے سے ظاہر ہوتا ہے۔ اس حالت میں فاسا اپنے عریض ترین حصے میں ایک انچ سے بھی کم چوڑا ہوتا ہے اس لئے پاپلیٹیل آرٹری اس فضا میں سے گزرتے وقت اپنے کل طول میں عضلوں سے ڈھکی ہوئی ہے سوائے ایک بہت چھوٹے حصے کے جو گھٹنے کے جوڑ کے ذرا ادھر ہوتا ہے۔

پوسٹیریر فیمورل کوٹینیس نرو۔ ران کا پچھلا جلدی عصب پاپلیٹیل فاسا میں اس کے قریبی زاویہ پر داخل ہوتا ہے اور سطحی ڈیپ فیشیا سے عین نیچے بعید رخ جاتا ہے۔ یہ فیشیا میں سے جلد کو جانے والی ایک یا دو شاخیں دیتا ہے اور آخر کار فاسا کے بعید حصے میں فیشیا کو چھیدتا ہے۔ اس کی اختتامی شاخیں ٹانگ کی پنڈلی کے قریبی حصہ پر کی جلد میں پھیلتی ہیں۔

CC-0. In Public Domain. Gurukul Kangri Collection, Haridwar

Digitized by Arya Samaj Foundation Chennai and eGangotri

ٹبیئل نرو۔ یہ نرو بائی سپس فیمورس کے نیچے سے نکل کر فاسا میں اس کے قریبی زاویہ پر داخل ہوتا ہے۔ عمودی رخ بعدی زاویہ کی طرف کو نیچے آتا۔ اور اس طرح فاسا کو طولاً دو حصوں میں تقسیم کرتا ہے۔ یہ ران کے وسط کے قریب شائٹک نرو کی دو اختتامی شاخوں میں سے بڑی شاخ کی حیثیت سے فاسا کو پاپلیٹیس عضلہ کے زیرین کنارے پر چھوڑتا ہے۔ اور ٹانگ کے پچھلے خطہ میں داخل ہوتا ہے۔ فاسا میں اس کے اوپری مقام کا ذکر ہو چکا ہے۔ جب یہ فاسا میں داخل ہوتا ہے۔ تو پاپلیٹیل عروق کے جانبی طرف رہتا ہے۔ اس فضا کے وسطِ طول میں یہ ان کا اوپری تقاطع کرتا ہے۔ اور فضا کے بعدی حصے میں ان سے وسطانی ہوتا ہے۔ اس لیے عضلی شاخیں جو فاسا کے بعدی حصے میں گیسٹرانیمیس کے جانبی سر پلانٹیرس۔ سولیس۔ اور پاپلیٹیس کے لئے نکلتی ہیں۔ ان عضلوں ہو جاتے وقت جن میں وہ پھیلتی ہیں۔ ان عروق کے پیچھے رہتی ہیں۔

پاپلیٹیل فاسا میں اس عصب کی شاخیں جلدی عضلی اور مفصلی ہوتی ہیں۔

پنڈلی کا میڈیل کیوٹینیس نرو جلدی شاخ ہے۔ یہ فاسا کے وسط کے قریب سے نکلتا ہے اور بعیدی رخ گیسٹرانیمیس کے دو سروں کے درمیانی ناب (furrow) میں جاتا ہے بعد کو یہ ٹانگ کی پنڈلی کے وسط سے تھوڑا ادھر اپنا سٹوکنگ پر وبیل نرو کے ساتھ مل کر سورل (sural) نرو بناتا ہوا ملے گا۔ (تصویر 127)

عضلی شاخیں گیسٹرانیمیس کے دونوں سروں۔ پلانٹیرس۔ سولیس۔ اور پاپلیٹیس کو رسدائی ہیں۔ یہ فاسا کے بعدی حصے میں نکلتی ہیں۔ پاپلیٹیس والی شاخ خاص توجہ کی محتاج ہے یہ اوروں کے بہ نسبت زیادہ بعید آتی ہے۔ اور پاپلیٹیل آرٹری کی اگلی سطح کا تقاطع کر کے 313
اس رگ کے جانبی طرف پہنچتی ہے۔ پھر یہ پاپلیٹیس عضلہ کی پچھلی سطح پر بعید رخ جاتی ہے اور بعدی کنارے کے گرد گھوم کر اگلی سطح پر پہنچتی ہے۔ یہ بات اس وقت زیادہ عمدگی سے دکھائی دیگی۔ جب پاپلیٹیس عضلے کی تقطیع ہوگی۔

مفصلی شاخیں تعداد میں تین ہیں۔ یہ فاسا کے فوقی حصے میں ٹبیئل نرو سے نکلتی ہیں۔ بعض اوقات فاسا سے پہلے بھی۔ اور یہ بڑل جینیکولر آرٹری اور دو میڈیل جینیکولر شریانوں کے ہمراہ ہوتی ہیں۔ وہ جو انفیریر میڈیل آرٹری کے ہمراہ ہوتی ہے دونوں میں بڑی ہے اور عموماً آسانی سے مل جاتی ہے۔ کیونکہ یہ پاپلیٹیس عضلہ کے قریبی کنارے کے ساتھ ساتھ جاتی

CC-0. In Public Domain. Gurukul Kangri Collection, Haridwar

Digitized by Arya Samaj Foundation Chennai and eGangotri

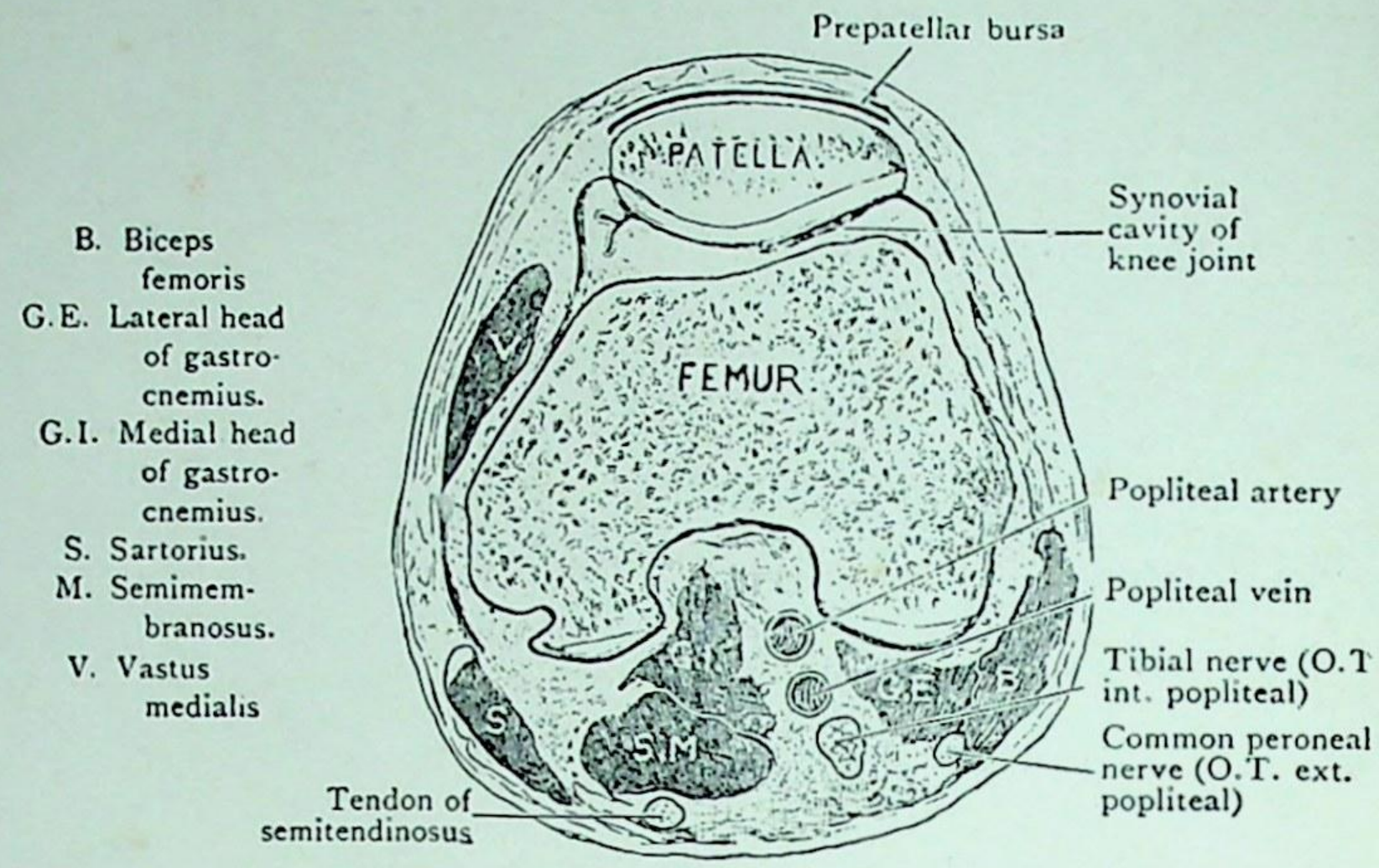

FIG. 133.—Transverse section through the Popliteal Fossa of the Right Inferior Extremity.

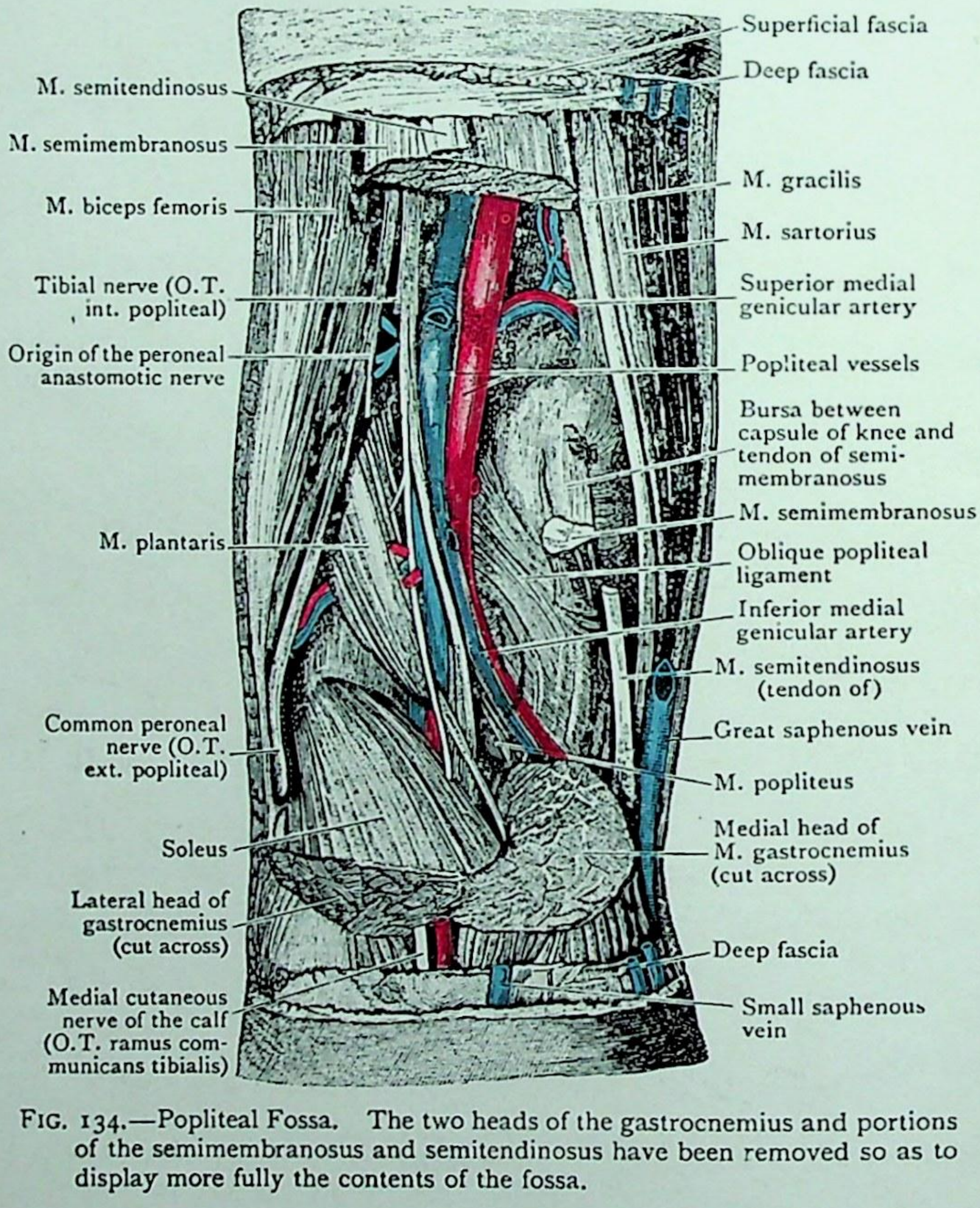

FIG. 134.—Popliteal Fossa. The two heads of the gastrocnemius and portions of the semimembranosus and semitendinosus have been removed so as to display more fully the contents of the fossa.

CC-0. In Public Domain. Gurukul Kangri Collection, Haridwar

Digitized by Arya Samaj Foundation Chennai and eGangotri

CC-0. In Public Domain. Gurukul Kangri Collection, Haridwar

Digitized by Arya Samaj Foundation Chennai and eGangotri

CC-0. In Public Domain. Gurukul Kangri Collection, Haridwar

Digitized by Arya Samaj Foundation Chennai and eGangotri

PLATE XXII

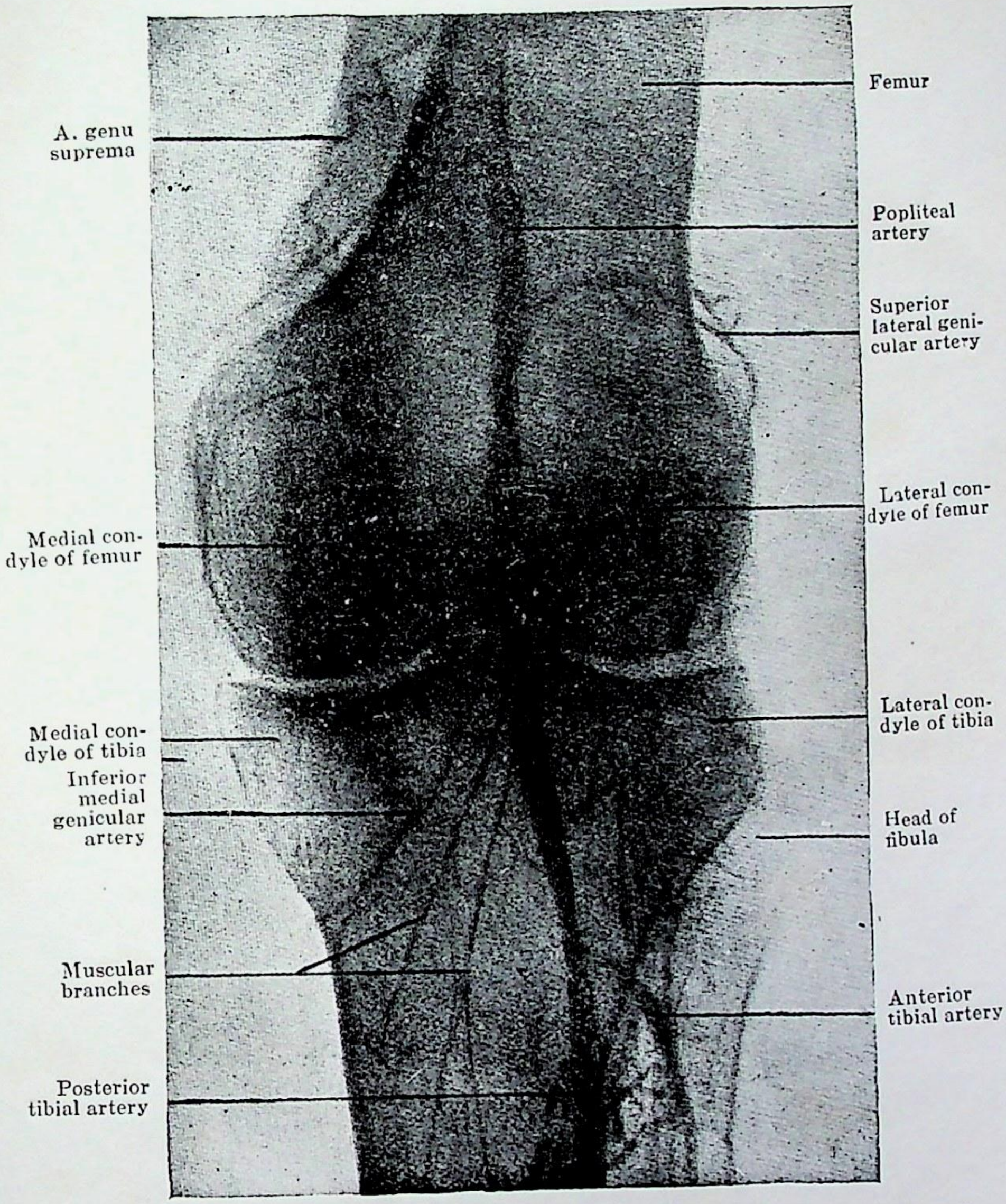

FIG. 136.—Radiograph of the Knee Region of an injected inferior extremity. (Major T. Rankine.)

CC-0. In Public Domain. Gurukul Kangri Collection, Haridwar

Digitized by Arya Samaj Foundation Chennai and eGangotri

CC-0. In Public Domain. Gurukul Kangri Collection, Haridwar

Digitized by Arya Samaj Foundation Chennai and eGangotri

PLATE XXI

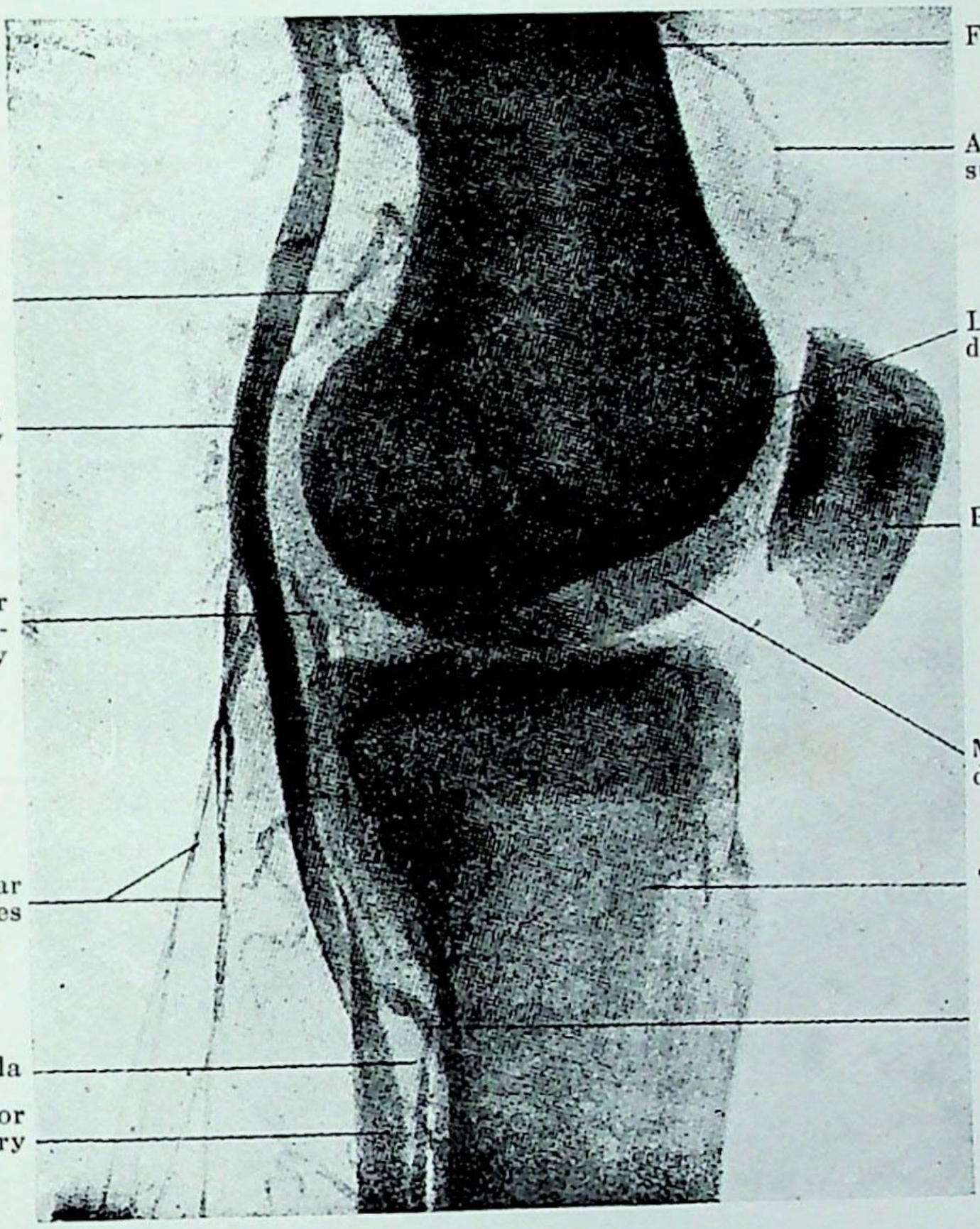

FIG. 135.—Radiograph of the Knee Region of an injected inferior extremity. (Major T. Rankine.)

CC-0. In Public Domain. Gurukul Kangri Collection, Haridwar

Digitized by Arya Samaj Foundation Chennai and eGangotri

کامن پرونیل نرو۔ یہ نرو شائٹک نرو کی دو اختتامی شاخوں میں سے چھوٹا ہے۔ یہ شائٹک سے ران کے طول کے وسط کے قریب نکلتا ہے۔ اور پرونیس لانگس کے اوجھل فیبولا کی نک کے جانبی طرف ایک سوپرفیشیل اور ایک ڈیپ پرونیل اختتامی شاخ میں تقسیم ہو کر ختم ہو جاتا ہے۔ یہ پاپلیٹیل فاسا کے کل طول میں سے نہیں گزرتا کیونکہ یہ بائی سپس فیمورس کے وسطانی کنارے کے ساتھ بعید رخ اور جانبی رخ جاتا ہے۔ فاسا کو اس کے جانبی زاویہ پر چھوڑتا ہے۔ جہاں یہ پلانٹیرس اور گیسٹراکنیمیس کے جانبی سر کا تقاطع کرتا ہے۔ پھر فیبولا کے سر کے پیچھے گزرتا ہے جس سے اس کو سولیس کا بالائی حصہ علیحدہ کرتا ہے۔ آخر کار اپنے اختتام کی طرف فیبولا کی نک کے جانبی رخ اور پرونیس لانگس کے مبدا کے قریبی حصے کے درمیان گزرتا ہے۔ دو جلدی اور تین مفصلی شاخیں دیتا ہے۔

315 جلدی شاخیں تعداد میں دو ہیں۔ یعنی:۔ اینا سٹوموٹک پرونیل نرو۔ اور پنڈلی کا لیٹرل کیوٹینیس نرو جو ٹانگ کے قریبی حصے کے اگلے اور جانبی رُخ کی جلد کو رسد آتا ہے۔ یہ دونوں اکثر ایک مشترکہ تنے میں نکلتے ہیں۔ اینا سٹوموٹک پرونیل نرو پاپلیٹیل فاسا میں کامن پرونیل تنے سے نکلتا ہے۔ اور بعید رخ گیسٹراکنیمیس کے جانبی سر پر گزرتا ہے۔ یہ بالآخر پنڈلی کے میڈیل کیوٹینیس نرو کے ساتھ مل کر سورل نرو بناتا ہے۔

مفصلی شاخیں تعداد میں تین ہیں۔ یہ سوپیریر اور انفیریر لیٹرل آرٹیکولر شاخیں اور ریکرنٹ آرٹیکولر نرو ہیں۔ پہلی دو پاپلیٹیل آرٹری کی سوپیریر اور انفیریر لیٹرل جینیکولر شاخوں کے ساتھ بالترتیب جاتی ہیں۔ یہ قد میں چھوٹی ہیں۔ اور بمشکل سے ملتی ہیں۔ ریکرنٹ آرٹیکولر نرو جو کامن پرونیل کے اختتام سے نکلتا ہے۔ ایک آئندہ منزل میں نکالا جائیگا۔ (صفحہ 356)

پاپلیٹیل آرٹری۔ یہ فیمورل آرٹری کا بڑھاؤ ہے۔ اور اس لئے زیرین جارحہ سے بڑے شریانی تنے کا ایک حصہ ہے۔ یہ شریان ایڈکٹر میگنس میں کے سوراخ پر شروع ہوتی ہے۔ جہاں فیمورل آرٹری ختم ہوتی ہے۔ اور یہ پاپلیٹیس عضلہ کے بعدی کنارے پر اینٹیریر اور پوسٹیریر ٹبیل شریانوں میں تقسیم ہو کر ختم ہوتی ہے۔ تقطیع کی اس منزل پر یہ تقسیم نگاہ سے سولیس عضلہ کے قربی کنارے کی وجہ سے چھپی ہوئی ہے۔ لیکن ٹانگ کی تقطیع کرتے وقت نمایاں ہوگی

وہ گزرگاہ جو پاپلیٹیل آرٹری پاپلیٹیل فاسا میں سے اختیار کرتی ہے سیدھی نہیں ہے پہلے پہل یہ عمودی رخ اترتی ہے۔ اور اس طرح فیمر کے قندالوں کے درمیانی فاسا کے وسط میں

CC-0. In Public Domain. Gurukul Kangri Collection, Haridwar

Digitized by Arya Samaj Foundation Chennai and eGangotri

پہنچتی ہے۔ اس مقام سے اپنے اختتام تک یہ ترچھے بعدی اور جانبی رخ جاتی ہے۔ اپنے طول
کے بیشتر حصے میں عمقی واقع ہے۔ فاسا کے قربی حصے میں سیمی ممبرینوسس سے ڈھکی ہے لیکن
جہاں یہ قنداُلوں کے درمیانی فصل میں واقع ہے۔ باوجود فاسا کی چربی میں ڈھکی ہوئی ہونے
کے یہ صرف ٹبیل نرو کے غلافوں اور فیشیا اور پاپلیٹل وین سے ڈھکی ہے۔ لیکن اس رگ
کا یہ حصہ تقریباً ۲ ملیمیٹر سے زیادہ نہیں ہے۔ پھر یہ گیسٹراکنیمیس کے دو سروں کے درمیان
اور آگے گزرتی ہے۔ پلانٹیرس اس کا تقاطع کرتا ہے۔ اور آخرکار اپنے اختتام پر سولیس
کے قربی کنارے کے اوجھل نیچے چلی جاتی ہے۔ اپنی کل گزرگاہ میں پاپلیٹل آرٹری
پاپلیٹل فاسا کے فرش پر ٹکی رہتی ہے۔ اس کے قربی حصے میں تھوڑی سی شحمی بافت 316
اس کو فیمر سے علیحدہ کرتی ہے۔ فیمر کے قنداُلوں کے درمیانی فاصلہ کے لیول پر یہ گھٹنے کے جوڑ
کے آبلیک لیگامنٹ کا تقاطع کرتی ہے۔ اور فاسا کے بعدی حصے میں یہ پاپلیٹیس عضلہ کو
ڈھانکنے والے فیشیا کے ساتھ لگی رہتی ہے۔

پاپلیٹل وین زیادہ اوپری سطح پر واقع ہے۔ اور اس شریان کا تقاطع کرتی ہے۔ فاسا کے قربی حصے میں یہ شریان کے جانبی پہلو پر واقع ہے۔ اور بعدی حصے میں اس کے وسطانی جانب البتہ دونوں رگیں سارے راستہ میں ایک دوسری کے خوب نزدیک ہیں۔ اور ایک دبیز لیفی غلاف کے ذریعہ اکٹھی بندھی ہوئی ہیں۔

ٹبیل نرو ان دونوں رگوں سے سطحی واقع ہے۔ اور دونوں کا تقاطع جانبی سمت سے وسطانی سمت کرتا ہے۔ فاسا کے قربی حصے میں یہ ورید کے جانبی رخ ہے لیکن بعدی حصے میں وسطانی جانب واقع ہے۔ (تصاویر۔ 134 ,133 ,132)

پاپلیٹل آرٹری کی شاخیں یہ ہیں:۔

۱۔ مسکولر (عضلی)
۲۔ کوٹینیس (جلدی)
۳۔ جینیکولر (گھٹنے کی)

مسکولر شاخیں ایک قربی اور ایک بعدی گروہ پر مشتمل ہیں۔ قربی شاخیں

CC-0. In Public Domain. Gurukul Kangri Collection, Haridwar

Digitized by Arya Samaj Foundation Chennai and eGangotri

CC-0. In Public Domain. Gurukul Kangri Collection, Haridwar

Digitized by Arya Samaj Foundation Chennai and eGangotri

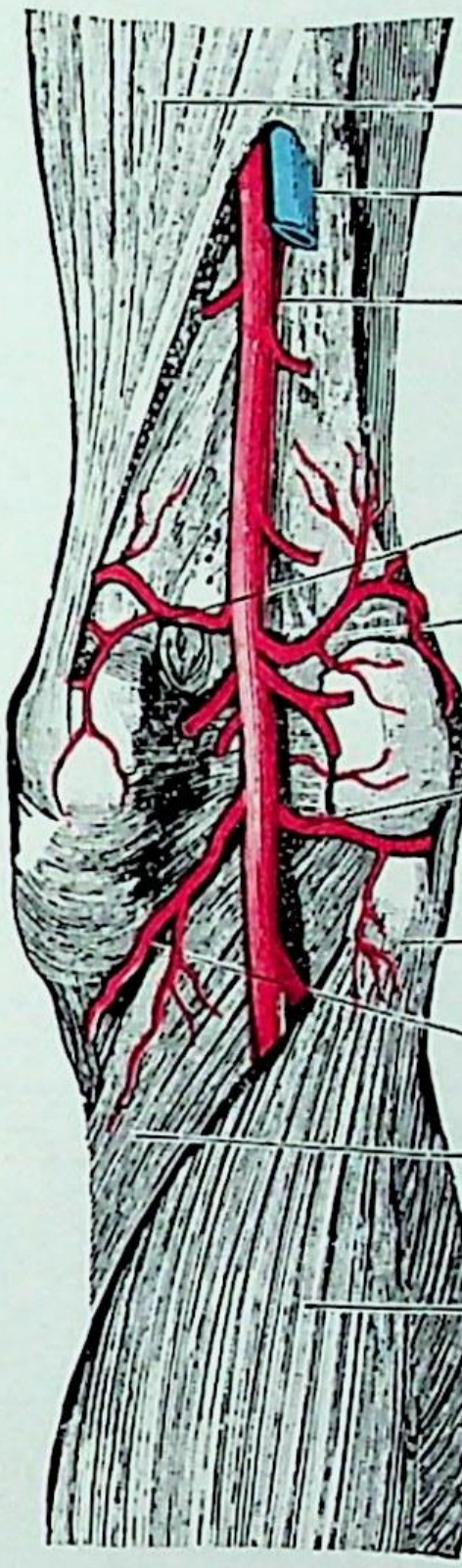

FIG. 137.—Right Popliteal Artery and its Branches.

CC-0. In Public Domain. Gurukul Kangri Collection, Haridwar

ہیمسٹرنگ عضلوں میں ان کے اختتاموں کے قریب پھیلتی ہیں بعدی شاخیں جن کو سُورل (sural) آرٹریز کہتے ہیں۔ خاصکر گیسٹراکنیمیس کے دو سروں میں ختم ہوتی ہیں۔ لیکن سولیس اور پلانٹیرس کو بھی شاخچیاں جاتی ہیں۔

کوٹینیس شاخ جس کو سوپرفیشیل سورل کہتے ہیں۔ اکثر سورل مسکولر شاخوں میں 317
سے کسی ایک سے نکلتی ہے۔ اور ٹانگ کی پنڈلی کے قربی حصے کی جلد کو رسد اتی ہے۔ یہ پنڈلی کے میڈیل کوٹینیس نروسمیت گیسٹراکنیمیس کے دونوں سروں کے درمیانی میزاب میں واقع ہے۔

جینیکولر آرٹریز تعداد میں پانچ ہیں۔ یعنی دو سپیریر۔ دو انفیریر۔ اور ایک مڈل یا ایزائیگاس azygos

سپیریر جینیکولر آرٹریز یہ دو شریانیں فیمر کے قندالوں کے درمیانی فاصلہ میں اصلی تنے سے نکلتی ہیں۔ شریان کے ہر ایک پہلو سے ایک نکلتی ہے۔ اور یہ اس رخ کے مطابق جو یہ اختیار کرتی ہیں۔ وسطانی اور جانبی کہلاتی ہیں۔ یہ فیمر کی پاپلیٹیل سطح پر براہ راست رکھی ہوئی ملتی ہیں۔ اور تھوڑا سا آگے کو جھکتی ہوئی۔ اور پھر قندالوں سے بالکل اُدھر ہڈی کے گرد گھومتی ہوئی ملیں گی۔ جانبی شریان دونوں میں سے بڑی ہے۔ طالب علم کو ایک عضلی شاخ پر ان میں سے کسی ایک کا مغالطہ ہو سکتا ہے۔ لیکن ان کا فیمر کے بہت قریب رہنا ان کو پہچاننے کے لئے ہمیشہ کافی ہے۔

سپیریر لیٹرل جینیکولر آرٹری بائی سپس فیمورس کے اوجھل جانبی رُخ جاتی اور جانبی بین عضلی حاجز کو چھید کر اور واسٹس میڈی ایلس کی ساخت میں داخل ہو کر فاسائے نایاب ہو جاتی ہے۔ سپیریر میڈیل جینیکولر آرٹری سیمی ممبرنوسس کے اوجھل وسطانی جانب جاتی ہے۔ اور پچھلے بین عضلی حاجز کو چھید کر پاپلیٹیل فاسا کو چھوڑتی ہے۔ پھر ایڈکٹر میگنس کے وتر کے اوجھل آگے گزر کر واسٹس میڈی ایلس کی عمقی سطح پر پہنچتی ہے۔

انفیریر جینیکولر آرٹریز۔ دو انفیریر جینیکولر آرٹریز پاپلیٹیل میں سے نکلتی ہیں۔ جہاں یہ آبلیک پاپلیٹیل لیگامنٹ کے بعدی حصے سے لگی ہوئی واقع ہے۔ لیٹرل انفیریر جینیکولر آرٹری فیبولا کے سر سے عین قریب گھٹنے کے جانبی رخ پر ایک نقطہ تک پہنچنے کے لئے پلانٹیرس اور گیسٹراکنیمیس کے جانبی سر کے اوجھل ایک مستعرض جانبی گزرگاہ اختیار کرتی ہے۔ گھٹنے کے

Digitized by Arya Samaj Foundation Chennai and eGangotri

جوڑ کے فیمورل کولیٹرل لیگامنٹ کے اوجھل آگے بڑھتی ہے۔ میڈل انفیریر جینیکولر آرٹری وسطانی قنداں سے بعدی رخ ٹیبیا کے وسطانی پہلو پر پہنچنے کے لئے گیسٹراکنیمیس کے وسطانی سر کے اوجھل اور پاپلیٹیس عضلہ کے قربی کنارے کے برابر برابر بعدی اور وسطانی رخ ایک ترچھی گزرگاہ اختیار کرتی ہے۔ اور یہ وہاں یہ گھٹنے کے ٹیبیل کولیٹرل رباط کے اوجھل آگے کو جاتی ہے۔

ڈل جینیکولر آرٹری - یہ آرٹری پاپلیٹیل سے وہاں نکلتی ہے جہاں وہ 318
گھٹنے کے جوڑ کے آبلیک پاپلیٹیل لیگامنٹ پر واقع ہے اور کروشئی ایٹ لیگامنٹس اور زلالی (synovial) تک پہنچنے کے لئے اس رباط کو چھیدتی ہے۔

پاپلیٹیل وین - یہ ورید پاپلیٹیس عضلہ کے بعدی کنارے کے قریب انٹیریر اور پوسٹیریر ٹیبیل آرٹریز کی ہمراہی وریدوں کے ملاپ سے بنتی ہے۔ یہ قریب رخ پاپلیٹیل فاسا میں سے گزرتی ہے۔ اور ایڈکٹر میگنس والے سوراخ میں سے ایڈکٹر کینال میں داخل ہو کر فیمورل وین بن جاتی ہے۔ ان تعلقات کا جو یہ پاپلیٹیل آرٹری سے رکھتی ہے۔ پہلے ذکر ہو چکا ہے۔ شریان کی شاخوں کی نظیری معاون وریدوں کے علاوہ اس میں چھوٹی سیفینس وین گرتی ہے۔ جو اس میں ملنے کے لئے پاپلیٹیل فیشیا کو چھیدتی ہوئی ملی تھی۔ اس کو قینچی کے ذریعہ کھولنے پر تقطیع کار دیکھے گا کہ اس کے اندر تین (بعض اوقات چار) کواڑیاں (yalves) ہوتی ہیں۔

آبچوریٹر نرو کی جینیکولر شاخ - آبچوریٹر نرو کی پچھلی ڈویژن کا یہ نازک بڑھاؤ عموماً پاپلیٹیل آرٹری کے پچھلے رخ پر واقع ہوتا ہے۔ یہ ایڈکٹر میگنس کے بعدی ریشوں کو چھید کر پاپلیٹیل فاسا میں داخل ہوتی ہے۔ اور آبلیک پاپلیٹیل لیگامنٹ میں سے گزر کر گھٹنے کے جوڑ میں داخل ہوتی ہے۔

ران کی پشت

ران کی پشت کی تقطیع پانچویں دن شروع ہونی چاہیے۔ مندرجہ ذیل

CC-0. In Public Domain. Gurukul Kangri Collection, Haridwar

Digitized by Arya Samaj Foundation Chennai and eGangotri

ساختوں کو نمایاں کرنا ہے۔

۱۔ اوپری فیشیا۔
۲۔ جلدی اعصاب۔
۳۔ عمقی فیشیا۔
۴۔ عضلے
بائی سیپس فیمورس۔
سیمی ٹنڈینوسس۔
سیمی ممبرینوسس۔
ایڈکٹر میگنس
۵۔ اعصاب۔
ران کا پوسٹیریر کیوٹینیس
سیاٹک
۶۔ شریانیں　　پار چھیدنے والی۔

تقطیع :۔ جلد کو لوٹنا۔ ران کے وسطی خط میں ایک کھڑا شگاف جلد کی اس پٹی میں لگانا چاہیئے، جو ابھی تک سفنہ کے پیچھے لپٹی ہوئی ہے۔ پھر ان دونوں پلّوں کو لوٹ سکتے ہیں۔ ایک کو باہی رخ اور دوسرے کو وسطائی رخ۔

318 **اوپری فیشیا**۔ جلدی اعصاب۔ ران کی پشت کا اوپری فیشیا کوئی خاص اہمیت کی خصوصیات نہیں رکھتا۔ لیکن اس میں چار منبعوں سے آئے ہوئے جلدی اعصاب پھیلتے ہیں (۱) ران کے پوسٹیریر کیوٹینیس نرو سے (۲) ران کے لیٹرل کیوٹینیس نروسے (۳) میڈیل کیوٹینیس نرو کی پچھلی شاخ سے اور (۴) آبچوریٹر نرو سے۔

تقطیع۔ ران کے اوپری فیشیا میں پوسٹیریر کیوٹینیس نرو کی شاخوں کو ران کی پشت کے وسط کے ساتھ ساتھ تلاش کرنا چاہیے۔ یہ تعداد میں کم و بیش ہوتی اور ڈیپ فیشیا کو مختلف پہلوں پر چھیدتی ہیں۔ (تصویر 127) اگر تقطیع کار آہستہ سے نرو کے تنے کو اس جگہ کھینچ لے۔

CC-0. In Public Domain. Gurukul Kangri Collection, Haridwar

Digitized by Arya Samaj Foundation Chennai and eGangotri

جہاں یہ سرینی خطے کے زیرین حصے میں پہلے نمایاں ہو چکا ہے۔ ان کی تلاش آسان ہو گی لیٹرل اور میڈیل کوٹینیس اعصاب کی شاخوں کا تعاقب ان کے ان حصوں سے کرو۔ جو ران کے اگلے اور وسطانی پہلوؤں کی تقطیع میں نمایاں ہوئے تھے (صفحات 227-248) آبٹوریٹر نرو کی جلدی شاخ کو تلاش کرنے میں وقت ضائع کرنے کی ضرورت نہیں۔ کیونکہ یہ جسامت اور مقام کے لحاظ ہی سے تغیر پذیر نہیں بلکہ اکثر موجود نہیں ہوتی۔ موجودگی کی حالت میں عموماً ران کے پچھلے خطہ کے بعدی اور وسطانی حصے میں ہوتی ہے۔

جب ران کی پشت کے جلدی اعصاب کا مطالعہ ہو چکے تو عمقی فیشیا کو نمایاں کرنے کے لئے پری فیشیا کے باقی حصوں کو نکال دینا چاہیے۔

عمقی فیشیا۔ ران کی پشت کا عمقی فیشیا پتلا لیکن کافی مضبوط ہے۔ یہ طولانی ریشوں سے بنا ہے جن میں مستعرض ریشے ملے ہیں۔ اور جو ہیمسٹرنگ عضلوں کو آپس میں بند ھار کھتے ہیں

تقطیع۔ ران کی پشت کے وسط کے ساتھ ساتھ ایک طولانی شگاف کے ذریعہ عمقی فیشیا کاٹو۔ اور ران کے پوسٹیریر کوٹینیس نرو کو ضرر سے بچاؤ۔ جو فیشیا کے نیچے ہی واقع ہے۔ عمقی فیشیا کے دو پلوں کو علیحدہ کرو۔ اور پھر پوسٹیریر کوٹینیس نرو کا تعاقب کر کے اس کو صاف کرو۔ جو اب اپنے کل طول میں نمایاں ہے۔

جب ران کے پوسٹیریر کوٹینیس نرو کے تنے کی گرفت کر لو تو ہیمسٹرنگ عضلوں کی پچھلی سطح کو صاف کرو۔ یہ تعداد میں تین ہیں۔ بائی سپس فیمورس۔ سیمی ٹنڈینوسس۔ اور سیمی ممبرینوسس۔ بائی سپس کا لمبا سر اسکیم کی ٹیوبر اسیٹی کے پچھلے حصے سے ایک وتر کے ذریعہ اٹھتا ہے۔ جو اس کے اور سیمی ٹنڈینوسس کے لیے مشترک ہے اس کو اس وجہ سے پہچان لیتے ہیں۔ کہ یہ بعدی اور وسطانی رخ جاتا ہے۔ لیکن سیمی ٹنڈینوسس اور سیمی ممبرینوسس بعید اور وسطانی رُخ جاتے ہیں۔ چھوٹا سر فیمر کے جسم سے اٹھتا ہے بائی سپس کے لمبے سر کو وسطائی جانب کھینچو۔ تاکہ شائٹک نرو نمایاں ہو جائے۔ جو اس سے عمقی (آگے) واقع ہے۔ پھر شائٹک نرو کے جانبی کنارے کا تعاقب کرو۔ تاکہ وہ شاخ مل جائے۔ جو اس سے بائی سپس کے چھوٹے سر کو جاتی ہے۔ پھر شائٹک نرو کو جانبی رُخ کھینچو۔ اور ان شاخوں کو صاف کرو جو اس سے بائی سپس کے لمبے سر۔ سیمی ٹنڈینوسس۔ سیمی ممبرینوسس اور ایڈکٹر میگنس کو جاتی ہیں۔ عموماً

CC-0. In Public Domain. Gurukul Kangri Collection, Haridwar

Digitized by Arya Samaj Foundation Chennai and eGangotri

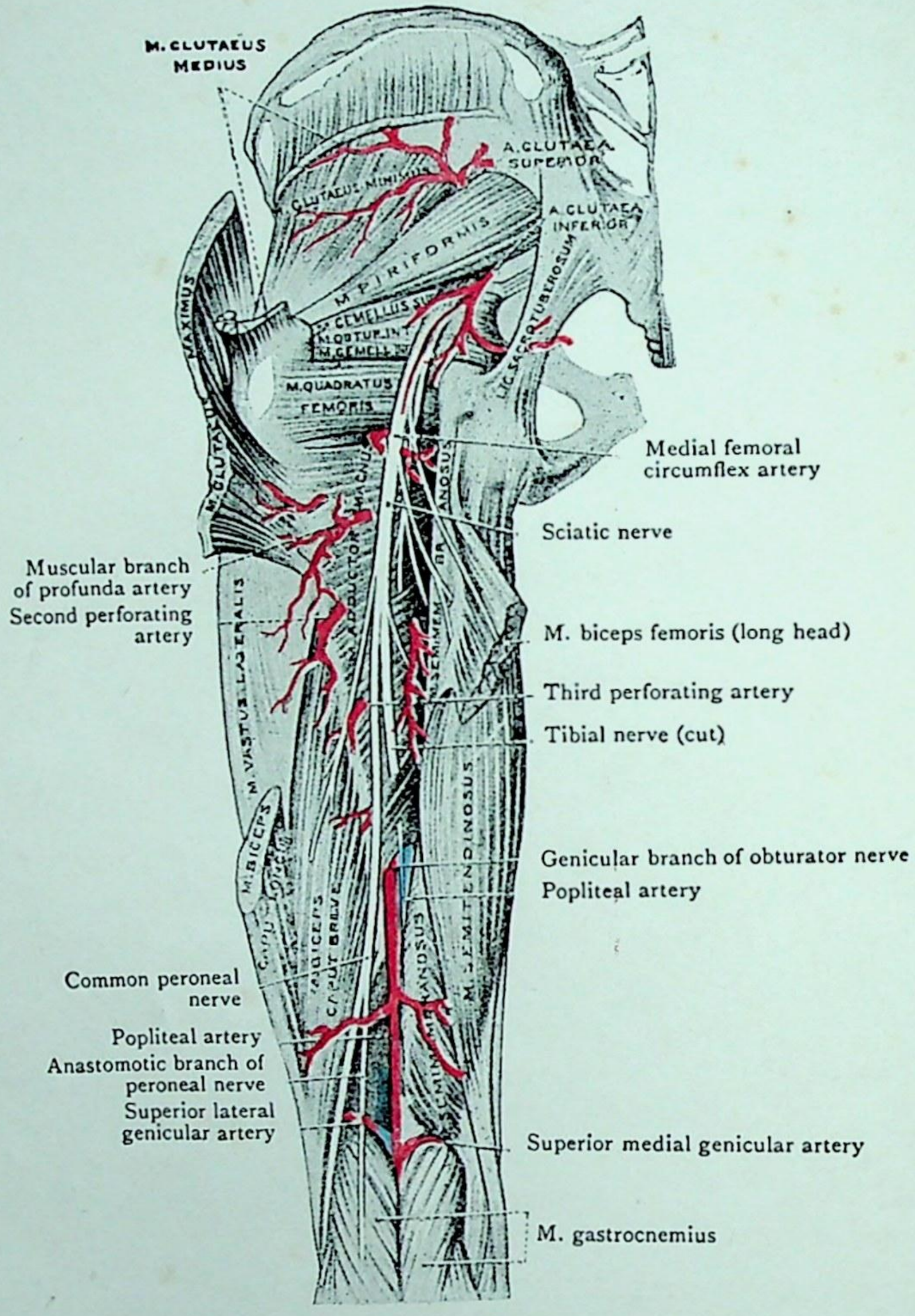

FIG. 138.—Dissection of the Posterior Region of the Thigh.

CC-0. In Public Domain. Gurukul Kangri Collection, Haridwar

Digitized by Arya Samaj Foundation Chennai and eGangotri

CC-0. In Public Domain. Gurukul Kangri Collection, Haridwar

Digitized by Arya Samaj Foundation Chennai and eGangotri

CC-0. In Public Domain. Gurukul Kangri Collection, Haridwar

Digitized by Arya Samaj Foundation Chennai and eGangotri

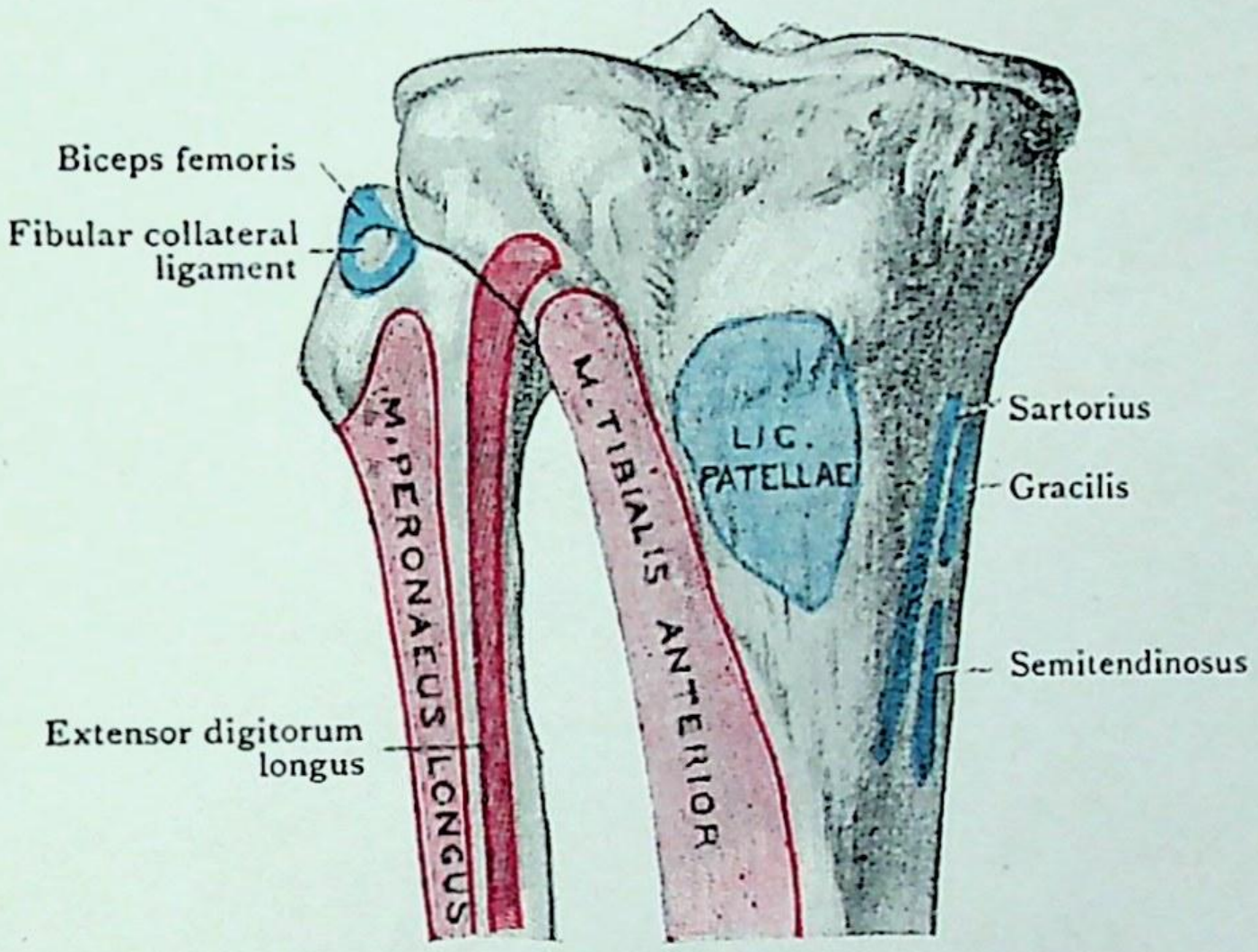

FIG. 139.—Anterior aspect of Proximal Portions of Bones of Leg with Attachments of Muscles mapped out.

CC-0. In Public Domain. Gurukul Kangri Collection, Haridwar

بائی سیپس کے لمبے سرے کو ایک شاخ جاتی ہے۔ جو سیمی ممبرینوسس اور ایڈکٹر میگنس میں پیوستہ ہونے کے لئے پھٹتی ہے۔ اور دو شاخیں ایک بالائی ایک زیریں سیمی ٹنڈینوسس کو جاتی ہیں۔ سیمی ٹنڈینوسس والی زیریں شاخ ران کے وسط کے قریب ملیگی۔ دوسری شاخیں اسکیل ٹیوبر آسچی کے استوا پر نکلتی ہیں۔

جب عضلوں والے اعصاب کو صاف کرو گے۔ تو ایڈکٹر میگنس کو چھید کر ہیمسٹرنگ عضلوں میں جانے والی شریانیں ملیں گی۔ یہ پرفورٹنگ آرٹیری کی شاخیں ہیں۔ جتنی ان میں سے ہو سکیں گرفت کر کے صاف کرنی چاہئیں۔ اعصاب اور شریانوں کی گرفت کے بعد بائی سیپس کے لمبے سر اور سیمی ٹنڈینوسس کو جانبی رخ کھینچو۔ اور سیمی ممبرینوسس کو صاف کرو۔ جو زیادہ عمقی استوا پر واقع ہے۔

بائی سیپس فیمورس

یہ عضلہ دو سروں۔ ایک لمبے یا اسکیل اور ایک چھوٹے یا فیمورل کے ذریعہ اٹھتا ہے اور زیادہ تر فیبولا کے سر میں ختم ہوتا ہے۔ لمبا سر اسکیم سے ایک وتر کے ذریعہ اٹھتا ہے جو اسکے اور سیمی ٹنڈینوسس کے لئے مشترک ہے۔ (تصویر 128 صفحہ 286) اور اسکیل ٹیوبر آسچی کے بالائی حصے پر دو نشانوں میں سے وسطانی میں پیوست ہے۔ سیکرو ٹیوبرس لگامنٹ کے کچھ ریشے اس میں چلے آتے ہیں۔ چھوٹا سر گلوٹیس میکسیمس کے وتر سے بعید فیمر کی پشت سے اٹھتا ہے۔ یعنی لینیا ایسپرا کے جانبی لب سے۔ جانبی سوپرا کنڈائلر رج کے قریبی نصف سے۔ اور جانبی بین عضلی حاجز سے۔ اس کے متوازی ریشے ترچھے۔ بعید اور جانبی رخ جاتے ہیں اور وتر تھیلے کی اگلی اور وسطانی سطح سے ملتے ہیں۔ گھٹنے کے جانبی رخ پر یہ وتر فیبولر کولیٹرل لیگامنٹ کے ذریعہ ایک اگلے اور ایک پچھلے حصے میں منقسم ہے۔ دونوں حصے فیبولا کے سر کے بالائی رخ میں سر کے چوٹی سے آگے ختم ہوتے ہیں۔ لیکن اس کے علاوہ اگلا حصہ ٹانگ کے عمقی فیشیا کو ایک دوزلیسنی بڑھاو دیتا ہے۔ اور ایک ایسے ہی بڑھاؤ کے ذریعہ اگلا حصہ ٹیبیا کے جانبی کنڈائل سے چپکتا ہے۔ بائی سیپس فیمورس کے ہر ایک سر کا نروِ شائٹک نروسے آتا ہے لمبے سر والی شاخیں شائٹک نرو کے ٹیبیل حصے سے نکلتی ہیں۔ اور چھوٹے سر کی شاخیں کامن پرونیل حصے سے۔ دونوں سر گھٹنے کو خمیاتے اور ٹانگ کو جانبی رخ پھیرتے ہیں۔ لمبا سر کولہے کے جوڑ کو پسارنے والا بھی ہے۔

عضلہ سیمی ٹنڈینوسس۔ یہ عضلہ اسکیم کی ٹیوبر اسچی کے بالائی حصے پر کے وسطانی نشان سے ایک وتر کے ذریعہ اٹھتا ہے جو اس کے اور عضلہ بائی سیپس فیمورس کے لئے مشترک ہے

Digitized by Arya Samaj Foundation Chennai and eGangotri

(تصویر 128 صفحہ 288) عضلہ کا بطن ران کے بعدی ثلث میں ایک لمبے استوانی وتر میں ختم ہوتا ہے۔ جو نیچے کو سیمی ممبر نیوسس عضلہ پر جاتا ہے۔ گھٹنہ کے وسطانی رخ پر یہ وتر آگے کو جھکتا ہے۔ گھٹنے کے جوڑ کے ٹیبیل کولیٹرل لیگامنٹ کا تقاطع کرتا ہے۔ اور چپٹا ہو کر ٹیبیا کے جسم کی وسطانی سطح کے قریبی حصے میں اس ہڈی کی اگلی بینڈ کے قریب اور گریسی لس کے وتر سے ذرا بعید ختم ہوتا ہے۔ اس کے بعدی کنارے سے وتر لیفی ریشے ٹانگ کے ڈیپ فیشیا کو جاتے ہیں اس کا قربی کنارہ گریسی لس کے ساتھ اس کے منتہا سے تقریباً آدھ انچ تک وابستہ ہے۔ اور دونوں وتروں کو سارٹوریس کا پھیلا ہوا منتہے ڈھانکتا ہے۔ ایک مخاطی درجاک تینوں وتروں اور گھٹنے کے جوڑ کے ٹیبیل کولیٹرل لیگامنٹ کے درمیان واقع ہے۔

سیمی ٹنڈ نیوسس کا عضلی بطن ایک بہت ترچھے وتر نما تقاطع کے ذریعہ قربی اور بعدی حصوں میں منقسم ہے اور ہر ایک حصہ شائٹک نرو سے ایک شاخ پاتا ہے۔ یہ عضلہ گھٹنہ کو جھکانے والا ٹانگ کو وسطانی رُخ پھیرنے والا اور کولہے کے جوڑ کو پسار نے والا ہے۔

عضلہ سیمی ممبر نیوسس۔ یہ عضلہ اسکیم کی ٹیوبر اسیٹی کے بالائی حصہ پر کے جانبی نشان سے اٹھتا ہے (تصویر 128 صفحہ 286) وتر ابتداً اپنے ہڈی کے ساتھ اتصال پر چوڑا ہے اور جوں جوں وسطانی رُخ بائی سس فیمورس کے آغاز کے آگے آتا ہے۔ تنگ ہوجاتا ہے پھر یہ دوبارہ پھیلتا ہے۔ اور بعدی وسطانی رُخ سیمی ٹنڈ نیوسس سے آگے اس طرح دوہرا ہو کر ایک میزاب بناتا ہے جس میں سیمی ٹنڈ نیوسس واقع ہے۔ وتر منتہے کا زیادہ حصہ گھٹنے کے جوڑ کے ٹیبیل 323
کولیٹرل لیگامنٹ کے او جھل ٹیبیا کے وسطانی کنڈائل کی پشت پر کے میزاب کے فرش سے چپکتا ہے لیکن تین اور تعلقات کو بھی دیکھ لینا چاہیے یہ وتر منتہے کے وتر لیفی پھیلاؤں کی وجہ سے ہیں۔

(۱) گھٹنے کے جوڑ کے درجاک کی پشت سے جس سے آبلیک پاپلیٹل لیگامنٹ کا معتد بہ حصہ بنتا ہے (۲) پاپلیٹیس عضلہ کی سطح سے جو اس پھیلاؤ سے ڈھکی ہوئی ہے اور (۳) گھٹنے کے جوڑ کے ٹیبیل کولیٹرل لیگامنٹ سے۔ سیمی ممبر نیوسس میں شائٹک نرو پھیلتا ہے اس کے افعال وہی ہیں جو سیمی ٹنڈ نیوسس کے (دیکھو صفحہ 322)

شائٹک نرو۔ یہ نرو بڑے شائٹک فارمن کے زیرین کنارے پر شروع ہوتا ہے۔ اور عموماً ران کے نصف کے قریب ختم ہوتا ہے۔ لیکن کبھی کبھی اس سے اونچے لیول پر ٹیبیل نرو اور کامن پرونیل نرو میں تقسیم ہوجاتا ہے۔ سرینی خطہ میں اس کے تعلقات کا مطالعہ

CC-0. In Public Domain. Gurukul Kangri Collection, Haridwar

Digitized by Arya Samaj Foundation Chennai and eGangotri

بھی ہو چکا ہے۔ ران کے اندر ایڈکٹر میگنس کی پچھلی سطح پر واقع ہے اور بائی سپس فیمورس کے لمبے سر سے ڈھکا ہوا ہے۔ یہ بائی سپس کے دونوں سروں سیمی ٹنڈینوسس سیمی ممبرینوسس اور ایڈکٹر میگنس کو شاخیں دیتا ہے۔ آخر الذکر دو عضلاؤں کی شاخیں ایک مشترک تنے سے نکلتی ہیں۔ بعض صورتوں میں یہ ایک لمبی مفصلی شاخ دیتا ہے جو پاپلیٹیل فاسا میں داخل ہوتی ہے۔ اور لیٹرل سپیریر آرٹیکولر نرو کی جگہ لیتی ہے جو عموماً کامن پرونیل نرو کی ایک شاخ ہے۔

تقطیع:۔ ایڈکٹر میگنس کو زیادہ نمایاں کرنے کے لئے اور اس کی پچھلی سطح کی صفائی کو آسان کرنے کے لئے اور ساتھ ہی چھیدنے والی شریانوں کو اختتامی حصوں کا تعاقب کرنے کے لئے ہیمسٹرنگ عضلے اپنے مبداؤں سے کاٹ کر بعیدی رخ پھینک دیئے جائیں پہلے بائی سپس فیمورس اور سیمی ٹنڈینوسس کے وتر مشترک کو اسکیل ٹیوبراسیٹی سے علیحدہ کرو۔ جب یہ ہو چکے گا۔ تو سیمی ممبرینوسس کا صحیح چپکاؤ نمایاں ہو جائے گا۔ اور موجودہ زیادہ مفید حالات میں عضلہ کا دوبارہ مطالعہ کرنے کے بعد اس کو اس کے مبداء سے اکھاڑ کر بعید رخ لوٹ دیا جائے۔ پھر ایڈکٹر میگنس کی پچھلی سطح پوری طرح سے نمایاں ہو جائے گی۔ اور فیمر کے ساتھ اس کا چپکاؤ اور چھیدنے والی شریانوں کے ساتھ اس کے تعلقات کا مطالعہ ہوسکتا ہے۔

چھیدنیوالی شریانیں۔ یہ چار چھیدنے والی شاخیں ران کے پچھلے حصے
324 میں ایڈکٹر میگنس عضلے اور فیمر کے درمیان لینیا ایسپرا کے قریب ملیں گے۔ یہ پروفنڈا فیمورس کی شاخیں ہیں۔ اور اس لیول کے مطابق جس پر یہ قریب سے بعید نمایاں ہوتی ہیں پہلی دوسری تیسری اور چوتھی کہلاتی ہیں۔ چوتھی پروفنڈا کی اختتامی شاخ ہے۔ یہ تقریباً ۲۵ ملیمیٹر (ایک انچ) ایڈکٹر میگنس میں کے اس سوراخ سے اوپر جس میں سے ہوکر پاپلیٹیل آرٹری پاپلیٹیل فاسا میں داخل ہوتی ہے۔ ظاہر ہوتی ہے۔ چھیدنے والی شریانیں اور ان کی شاخیں خوب صاف کی جائیں۔ اور ساتھ ہی ایڈکٹر میگنس میں کے وہ سوراخ جن میں سے یہ گزرتی ہیں پھر یہ معلوم ہوگا کہ یہ عضلے کی لحمی ساخت کو نہیں چھیدتیں۔ کیونکہ ہر ایک کے پیچھے ایک وتری کمان ہے۔ اور یہ شریانیں ان کمانوں اور لینیا ایسپرا کے درمیان سے گزر کر جس سے ان کمانوں کے ستون وابستہ ہیں۔ ران کے پچھلے خطہ میں پہنچتی ہیں۔

CC-0. In Public Domain. Gurukul Kangri Collection, Haridwar

Digitized by Arya Samaj Foundation Chennai and eGangotri

یہ سب سوراخ ایڈکٹر میگنس میں کے اُس بڑے سُوراخ کے ساتھ ایک ہی خط میں ہیں۔ اور ہر لحاظ سے اُس کے مشابہ ہیں۔ ہر صورت میں نتیجہ ایک ہی ہوتا ہے جب عضلہ سکڑتا ہے تو یہ رگیں دباؤ سے محفوظ رہتی ہیں۔

وتری کمانیں گزرنے کے بعد چھیدنے والی شاخیں فیمر کے پچھلے کنارے کے گرد گھوم کر واسٹس لیٹرلیس عضلہ تک پہنچتی ہیں۔ جس میں وہ ختم ہوتی ہیں۔ اور جس میں وہ لیٹرل فیمورل سرکم فلکس آرٹری کی شاخوں کے ساتھ دہناتی ہیں۔ بالاترین چھیدنے والی شریان واسٹس لیٹرلیس تک پہنچنے سے پہلے گلوٹیس میکسیمس کے منتہے کو چھیدتی ہے! اور زیریں ترین بائی سیپس فیمورس کے فیمورل سر اور جانبی بین عضلی حاجز کو چھیدتی ہیں۔

ران کی پچھلی سطح پر کے دہناؤ۔ خوب مشرب موضوع میں شریانی دہناؤ کا ایک سلسلہ سرینی خطہ سے پاپلیٹیل فاسا تک دیکھا جا سکتا ہے۔ اور اب اس کا امتحان کرنے کا بہترین وقت ہے۔ سرینی خطہ میں قریب رُخ سے شروع کر کے سپیریر گلوٹیل آرٹری انفیریر گلوٹیل آرٹری کے ساتھ اور انفیریر گلوٹیل میڈیل فیمورل سرکم فلکس آرٹری کی اختتامی شاخوں کے ساتھ دہناتی دکھائی دیتی ہے۔ ران کے پچھلے حصے میں دہناؤں کا سلسلہ بعید رُخ میڈیل اور لیٹرل فیمورل سرکم فلکس آرٹریز کی وجہ سے نکل جاتا جو پہلی چھیدنے والی شاخ کے ساتھ دہناتی ہیں۔ اور چھیدنے والی شریانوں کے آپس میں دہناؤں سے بھی یہ سلسلہ بعید میں دور ترین چھیدنے والی شریانوں اور عضلی شاخوں سے مکمل ہوتا ہے۔ آخر الذکر پاپلیٹیل آرٹری سے نکل کر ہیمسٹرنگ عضلوں کو جاتی ہیں۔

تقطیع۔ موضوع کے منہ کے بل رکھے جانے کے پانچویں روز کے اختتام پر تقطیع کار کو 325
سرینی اور ران کے خطوں کے مختلف حصوں کو مرطوب عمل میں تر کرنا۔ اور ان کو جگہ پر دوبارہ رکھنا اور جلد کے پلوں کو ان کے اوپر چند ٹانکوں کے ذریعے سی دینا چاہیے۔ دوسرے روز صبح کو وہ لاش کو پیٹھ کے بل رکھی ہوئی پائے گا۔ پلوس (pelvis) اور تھوڑیکیں کندن پر رکھے ہوں گے اور اسے فوراً ران کے وسطانی خطے کے کسی ایسے حصے کا مطالعہ شروع کر دینا چاہیے جس کی تقطیع رہ گئی ہو۔ اور کولہے کے جوڑ کا امتحان کرنا چاہیے۔

CC-0. In Public Domain. Gurukul Kangri Collection, Haridwar

Digitized by Arya Samaj Foundation Chennai and eGangotri

CC-0. In Public Domain. Gurukul Kangri Collection, Haridwar

Digitized by Arya Samaj Foundation Chennai and eGangotri

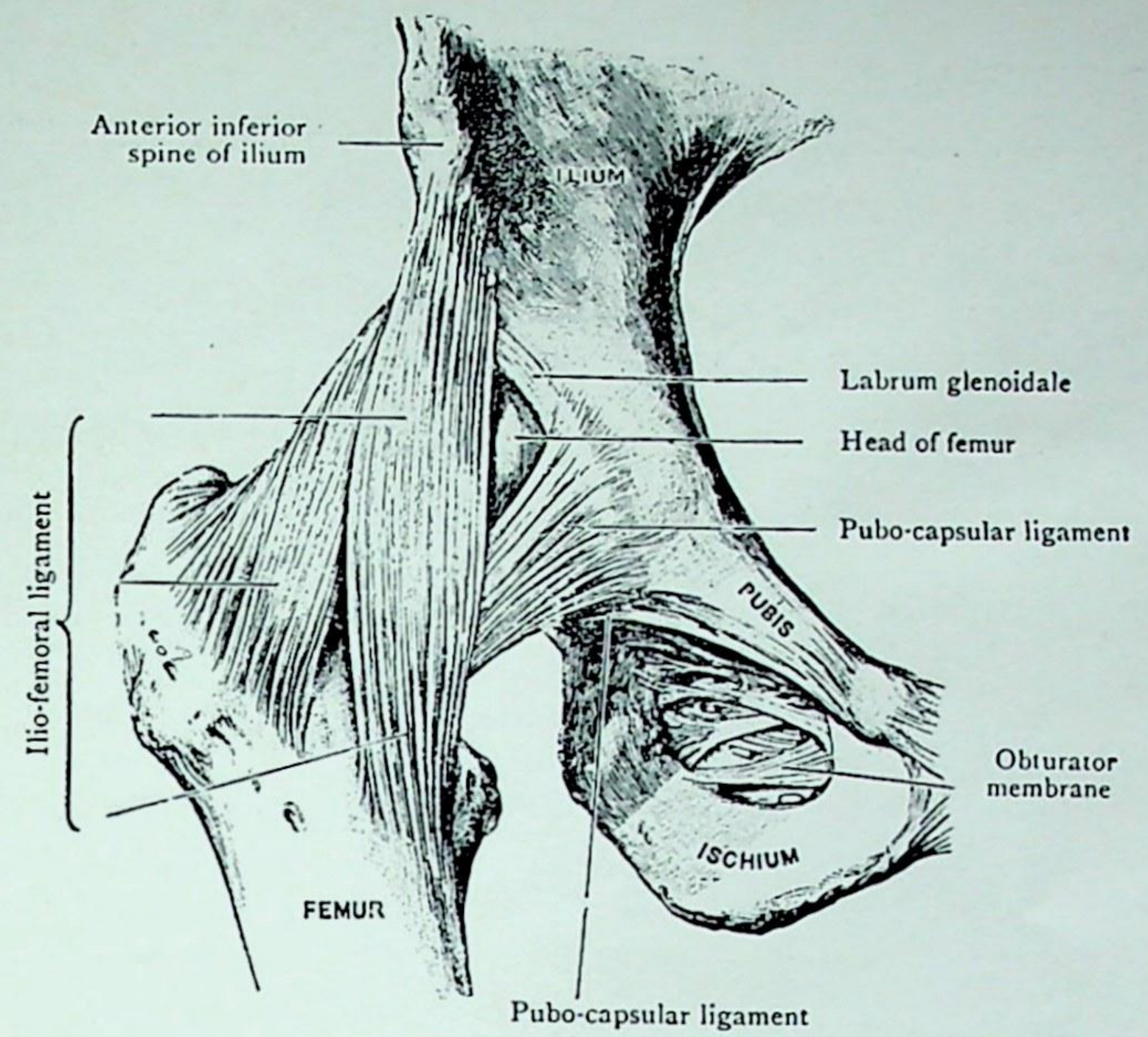

FIG. 140.—Dissection of Hip Joint from the front.

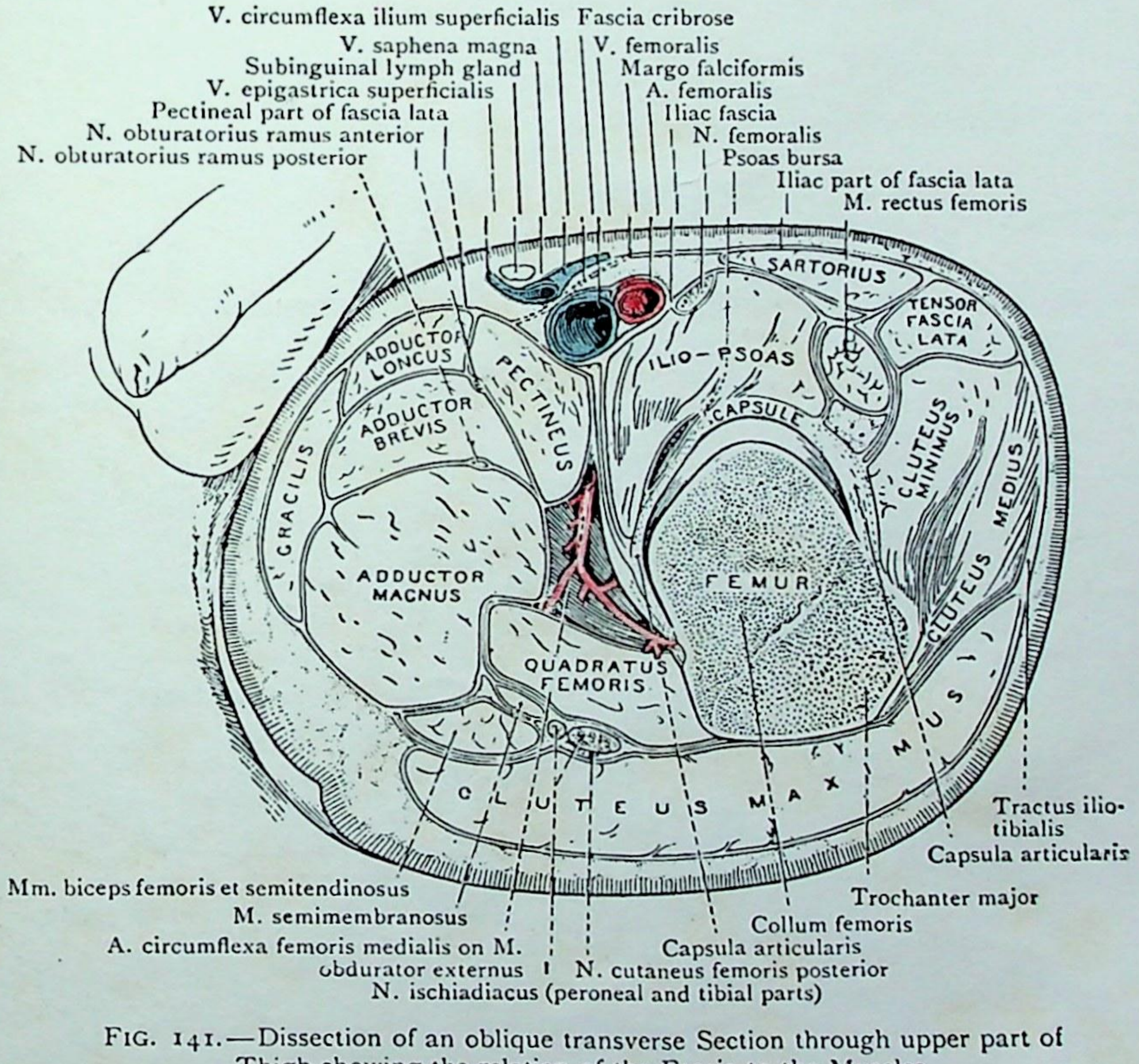

FIG. 141.—Dissection of an oblique transverse Section through upper part of Thigh showing the relation of the Fascia to the Muscles.

CC-0. In Public Domain. Gurukul Kangri Collection, Haridwar

Digitized by Arya Samaj Foundation Chennai and eGangotri

کولھے کا جوڑ Hip-joint یہ جوڑ جسم بھر میں اینارتھروڈسس یا گیند کٹوری جوڑ کی مکمل ترین مثال ہے۔ اس میں حرکت کی وسعت اتنی کشادہ نہیں جتنی کہ کاندھے کے جوڑ میں ہے۔ لیکن اس لحاظ سے جتنی کمی ہے۔ اتنی ہی مضبوطی اور استواری میں زیادتی ہے۔ اس کی بڑی طاقت اور سلامتی منحصر ہیں۔ (۱) ایسی ٹیبیولم کی گہرائی پر اور اس عمدہ طریقہ پر جس سے فیمر کا سر اس میں بیٹھتا ہے (۲) رباطوں کے تناؤ اور طاقت پر (۳) فیمر کی تک کی مضبوطی اور ترچھے رُخ پر (۴) کرہ ہوا کے دباؤ پر اور ارد گرد کے عضلوں کی طاقت پر۔

اس جوڑ کے متعلق رباط یہ ہیں :-

۱۔ آرٹیکولر کیپسول۔ ایلیو فیمورل لیگامنٹ۔

اسکیو کیپسولر Ischio capsular لیگامنٹ۔

پیوبو کیپسولر pubo capsular لیگامنٹ۔

۲۔ لیگامنٹم ٹیریز teres

۳۔ گلینائڈل لیبرم Glenoidal labrum

ٹرانسورس ایسیٹبیولر Acctabular لیگامنٹ۔

کیپسول اور لیگامنٹم ٹیریز دونوں اُن ہڈیوں سے جُڑتے ہیں۔ جو اس جوڑ کی ساخت میں داخل ہیں۔ ٹرانسورس لیگامنٹ اور گلینائڈل لیبرم صرف کولھے کی ہڈی سے ملے ہوتے ہیں مقدم الذکر جزوی طور پر ایسی ٹیبولر ناچ کو بھرتا ہے۔ لیکن آخر الذکر ایسی ٹیبولم کے محیط کو حلقہ کی طرح گھیرتا ہے۔ اور اس کو اور بھی گہرا بنا دیتا ہے۔

آرٹیکولر کیپسول۔ آرٹیکولر کیپسول کی ریشہ دار تہ بے انتہا مضبوط ہے اور جوڑ کو سب طرف گھیرتی ہے۔ قریب میں یہ ایسی ٹیبولم کے گرد چپکی ہے اوپر اور پیچھے کولھے کی ہڈی سے براہ راست جوف کے کنارے سے بس اوپر آگے لیبرم گلینائڈلی کی سطحی رُخ سے۔ اور نیچے ٹرانسورس لیگامنٹ سے بعید میں یہ فیمر کی گردن کو پکڑتی ہے آگے انٹرٹرا کینٹرک خط اور بڑے ٹراکینٹر کی جڑ سے۔ یہ چپکاؤ بہت مستحکم اور مضبوط ہوتا ہے پیچھے یہ انٹرٹراکینٹر رج سے تقریباً ۱/۲ انچ رہ جاتا ہے اور اس کا چپکاؤ فیمر کی تک کی پچھلی سطح کے بعدی حصہ کے ساتھ کمزور ہے۔

CC-0. In Public Domain. Gurukul Kangri Collection, Haridwar

Digitized by Arya Samaj Foundation Chennai and eGangotri

جب کولہے کے جوڑ کا غلاف خوب صاف ہو جائیگا تو معلوم ہوگا ۔ کہ اس کی ساخت کے ریشے دو مختلف رخوں میں جاتے ہیں ۔ بیشتر حصہ کولہے کی ہڈی سے فیمر کو جاتا ہے لیکن بعض ریشے طولانی ریشوں کے ساتھ کم و بیش زاویہ قائمہ بناتے ہیں ۔ ان سے زونا آربیکولیرز Zona orbicularis بنتا ہے اور یہ کیپسول کے پچھلے رخ پر خوب دکھائی دیتے ہیں ۔ یہاں ان کو سرینی خطہ کی تقطیع میں دیکھا گیا تھا (صفحہ 304) طولانی ریشے جوڑ کے اگلے رخ پر سب سے زیادہ جمع ہیں ۔ کیپسول کے بعض دبیز حصے کم و بیش واضح چپکاؤ کے ساتھ خاص ناموں سے مذکور ہیں ۔ وہ یہ ہیں :-

۱ - الیو فیمورل لیگامنٹ ۔
۲ - پیوبو کیپسولر لیگامنٹ ۔
۳ - اسکیو کیپسولر لیگامنٹ ۔
۴ - زونا آربیکولیرس ۔

الیو فیمورل لیگامنٹ ۔ یہ رباط اس جوڑ کے اگلے رخ پر واقع ہے اور کیپسول کا دبیز ترین اور مضبوط ترین حصہ ہے ۔ قریب میں الیم کی اینٹیریر انفیریر اسپائن اور دبی ہوئی سطح سے جو اس اسپائن کے جانبی طرف ہے چپکا ہوا ہے ۔ بعید میں یہ فیمر کے انٹرٹراکینٹرک خط سے چپکا ہے ۔ اپنے بالائی یا الیم والے سرے پر یہ ریشوں کا ایک مجموعہ ہے ۔ مگر جوں جوں بعید رخ گزرتا ہے ۔ ایک جانبی اور ایک وسطانی بند میں تقسیم ہوتا جاتا ہے ۔ (تصویر 140) ۔

جانبی اور چھوٹا بند انٹرٹراکینٹرک خط کے بالائی حصے اور بڑے ٹراکینٹر کے متصل حصے سے چپکا ہوا ہے ۔ اس کو بعض اوقات الیو ٹراکینٹرک بینڈ کہتے ہیں ۔ زیادہ وسطانی اور لمبا بند تقریباً عمودی ہے اور اس کا بعدی سرا انٹرٹراکینٹرک خط کے زیریں حصے سے چپکا ہے 328
ان متسع بندوں کا درمیانی فاصلہ کیپسول کے زیادہ پتلے حصے سے رکا ہوا ہے جس کو لیٹرل فیمورل سرکم فلکس آرٹری کی صعودی شاخ کی ایک مفصلی شاخ چھیدتی ہے ۔ الیو فیمورل لگامنٹ کو بعض وقت Y نما لیگامنٹ کہتے ہیں ۔ لیکن اس اصطلاح کو استعمال کرتے وقت یہ یاد رکھنا چاہیئے کہ اس کی شکل الٹے حرف Y کی ہے ۔

پیوبو کیپسولر لیگامنٹ ۔ یہ ان گچھوں کا نام ہے ۔ جو پیوبک ہڈی اور

CC-0. In Public Domain. Gurukul Kangri Collection, Haridwar

Digitized by Arya Samaj Foundation Chennai and eGangotri

ابٹوریٹر ممبرین سے اُٹھتے ہیں اور کیپسول کے زیرین اور اگلے رخوں سے ملجاتے ہیں۔ ان حالتوں میں جہاں ایلیو سواس کے نیچے کی درجاکش اس جوڑ کے جوف میں راہ رکھتی ہے اور اس راہ کا سوراخ اس بند اور ایلیو فیمورل لیگامنٹ کے درمیان ہوتا ہے۔

اسکیوکیپسولر لیگامنٹ۔ یہ رباط مقابلتاً کمزور بند ہے جو اسکیم ٹیبیولم کے نیچے اسکیم سے اٹھتا ہے اور آبٹوریٹر اکسٹرنس کے وتر کے سامنے اوپر کو اور جانبی رخ جاتا ہے۔ یہ کیپسول میں ختم ہو جاتا ہے۔

زونا آربیکولیرس۔ زونا آربیکولیرس حلقہ دار ریشوں سے بنا ہے جو کیپسول کے پچھلے رخ پر خوب نمایاں ہوتے ہیں۔ یہ پیچھے اور نیچے فیمر کی گردن کو گھیرتا ہے۔ لیکن کیپسول کے بالائی اور اگلے حصوں کی طرف جاتا جاتا غائب ہو جاتا ہے۔

تقطیع کار نے پہلے ہی اس قریبی تعلق کو دیکھ لیا ہے جو کولھے کی جوڑ کے کیپسول اور گلوٹیس مینیمس اور رکٹس فیمورس کے الٹے ہوئے سر کے وتر دل کے درمیان ہے۔ طاقت بڑھانیوالے ریشے اس غلاف میں دونوں وتروں سے آتے ہیں۔

حرکات جو کولھے کے جوڑ پر ہو سکتے ہیں۔ جوڑ کے کیپسول کو کھولنے سے پہلے وسعت حرکت کو جو کولھے کے جوڑ پر ممکن ہے۔ جانچ لینا چاہیے۔ خمیاؤ یا اگلی طرف کی حرکت بہت سے روک ہوتی ہے اور ران کی اگلی سطح شکمی دیوار کے سامنے آجانے سے یہ حرکت رک جاتی ہے۔ پسار یا پچھلی طرف کی حرکت ایلیو فیمورل لیگامنٹ سے محدود ہو جاتی ہے۔ یہ مضبوط رباط ایستادہ حالت کو قائم رکھنے میں بہت اہم حصہ لیتا ہے اور عضلی محنت کم سے کم خرچ ہوتی ہے۔ ایستادہ حالت میں خط الثقل (line of gravity) اس خط کے ذرا سا پیچھے گرتا ہے جو دونوں کولھے کے جوڑ ونکے مرکزوں کو ملاتا ہے۔ ایستادہ صورت میں ایلیو فیمورل رباط تنے رہتے ہیں اور پیلوس کو فیمر ہڈیوں کے سروں پر پیچھے گھومنے سے روکتے ہیں۔ دور کرنے یا جارحہ کی جانبی حرکت کو پیوبوکیپسولر رباط روکتا ہے۔ نزدیک لانے یا وسطانی حرکت (مثلاً ایک ران کو دوسری پر لانا) ایلیو فیمورل رباط اور کیپسول کے بالائی حصے سے محدود رہتی ہے۔ وسطانی رخ پھرانا اسکیوکیپسولر رباط کو تان دیتا ہے۔ اور اسی لئے ایک حد تک اسی کی وجہ سے محدود رہتا ہے۔ جانبی رخ پھیرنا ایلیو فیمورل رباط سے رک جاتا ہے۔ گھمانے کی حرکت میں جو جھکانے دور کرنے پسارنے اور نزدیک لانیکی حرکات کے مجموعہ سے پیدا ہوتی ہے کیپسول کے رباط کے مختلف حصے حرکت کے مدارج میں تن جاتے ہیں۔

کولھے کے جوڑ کو خم کرنے والے عضلے خاص طور پر یہ ہیں (۱) ایلیو سواس (۲) رکٹس فیمورس (۳) پکٹینیس (۴) ایڈکٹر لانگس اور بریوس اور ایڈکٹر میگنس کے پیوبس والے ریشے پسار نیوالے

329

CC-0. In Public Domain. Gurukul Kangri Collection, Haridwar

Digitized by Arya Samaj Foundation Chennai and eGangotri

یہ ہیں ۔ (۱) گلوٹیس میکسیمس (۲) سیمی ٹنڈی نوسس عضلے (۳) اڈکٹر میگنس کے اسکیم والے ریشے (۴) گلوٹیس میڈیس کے پچھلے ریشے (۵) گلوٹیس مینیمس کے پچھلے ریشے ۔ تقریب کرنیوالے عضلے یہ ہیں (۱) تینوں ایڈکٹر (۲) گریسی لس (۳) پکٹینس (۴) آبٹوریٹر اکسٹرنس (۵) گلوٹیس میکسیمس کے زیرین ترین ریشے (۶) کواڈریٹس فیمورس تبعید کرنے والے عضلے یہ ہیں (۱) گلوٹیس میکسیمس کا بالائی حصہ (۲) ٹنسر فیشئی لیٹی (۳) گلوٹیس میڈیس (۴) گلوٹیس مینیمس ۔

وسطانی رخ گھمانیوالے یہ ہیں (۱) ایلیو سوآس (۲) گلوٹیس میڈیس کا اگلا حصہ (۳) گلوٹیس مینیمس کا اگلا حصہ (۴) ٹنسر فیشئی لیٹی ۔ جانبی رخ گھمانیوالے یہ ہیں (۱) دونو آبٹوریٹر عضلے ۔ (۲) گیمیلائی (۳) پائریفارمس (۴) کواڈریٹس فیمورس (۵) تینوں ایڈکٹر (۶) پکٹینس (۷) گلوٹیس میکسیمس کے زیرین ریشے ۔ (۸) ایلیو سوآس ۔

یہ جاننا چاہیے کہ آبٹوریٹر عضلے ۔ پائریفارمس اور گیمیلائی جو جسم کے ایستادہ حالت میں جانبی رُخ گھمانیوالے ہیں جب جوڑ مڑتا ہے تو تقریب کرنیوالے بن جاتے ہیں اور ایلیو سوآس ران کے تقریباً خم جانے تک اس جوڑ کا خم کرنیوالا اور وسطانی رخ گھمانیوالا ہے اور اس کے بعد جانبی رخ گھمانیوالا ہو جاتا ہے ۔

تقطیع ۔ اب کولہے کے جوڑ کو کھولنا چاہیے ۔ ایک شگاف ایلیو فیمورل رباط کے بالائی کنارے کے ساتھ ساتھ اور ایک وسطانی کنارے کے ساتھ ساتھ لگاؤ تاکہ یہ بند باقی کیسہ سے علیحدہ ہو جائے پھر اس کیسہ کے باقی کل حصوں کو نکال دو ۔ اس تقطیع کا مقصد یہ ہے کہ تقطیع کار ایلیو فیمورل لیگامنٹ کی بڑی طاقت کو سمجھ سکے ۔ یہ پورا ایک چوتھائی انچ موٹا ہے اور اس کے ٹوٹنے کے لئے ۲۵۰ پونڈ سے ۷۵۰ پونڈ تک کے زور کی ضرورت ہے (Bigelow) خلعوں میں بہت شاذ و نادر ٹوٹتا ہے اور اسی واسطے سرجن ملتوہی کی مدد سے اس خلع کو بیٹھا سکتا ہے ۔ اب ایلیو فیمورل لگامنٹ کو نکال دینا چاہیئے ۔

گلینائڈل لیبرم (Glenoidal labrum) یہ ایک مضبوط ریشہ کروی حلقہ ہے جو ایسی ٹیبیولم کے گھیرے یا کنارے سے چپکا ہوا ہے یہ ایسی ٹیبولم کے زیرین کنارہ والے کٹاؤ کے پار جاتا ہے اور یوں اس جوف کے محیط کو مکمل کرتا ہے ۔ اس کو گہرا بنا دیتا ہے اور ساتھ ہی اس کے منہ کو کسی قدر تنگ کر دیتا ہے ۔ گلینائڈل لیبرم فیمر کے سر پر خوب بیٹھتا ہے

CC-0. In Public Domain. Gurukul Kangri Collection, Haridwar

Digitized by Arya Samaj Foundation Chennai and eGangotri

CC-0. In Public Domain. Gurukul Kangri Collection, Haridwar

Digitized by Arya Samaj Foundation Chennai and eGangotri

PLATE XXX

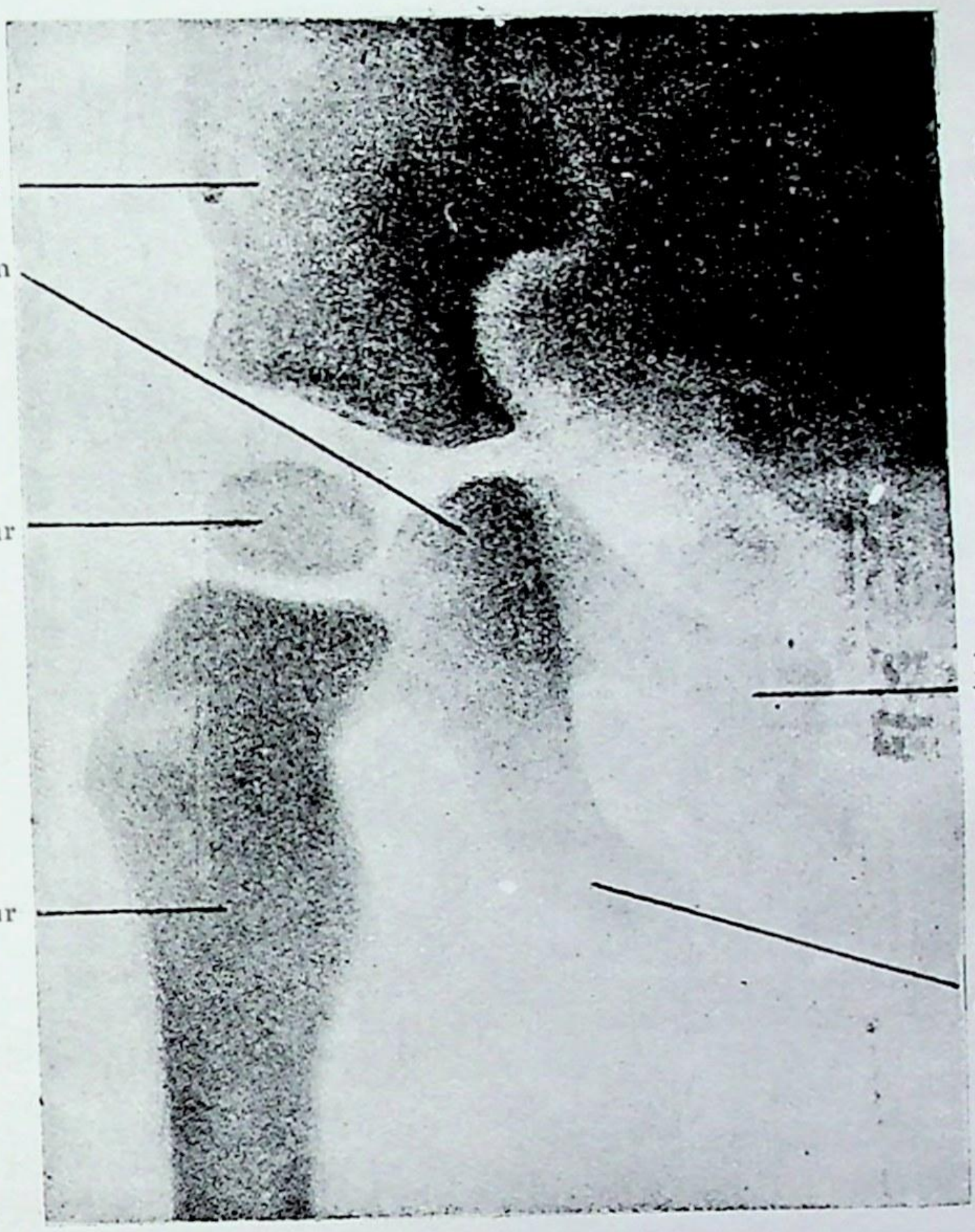

FIG. 150.—Radiograph of the Hip Region of a child.

The gaps between the various segments of the bones indicate the sizes of the intervening cartilage segments.

CC-0. In Public Domain. Gurukul Kangri Collection, Haridwar

Digitized by Arya Samaj Foundation Chennai and eGangotri

CC-0. In Public Domain. Gurukul Kangri Collection, Haridwar

Digitized by Arya Samaj Foundation Chennai and eGangotri

PLATE XXIX

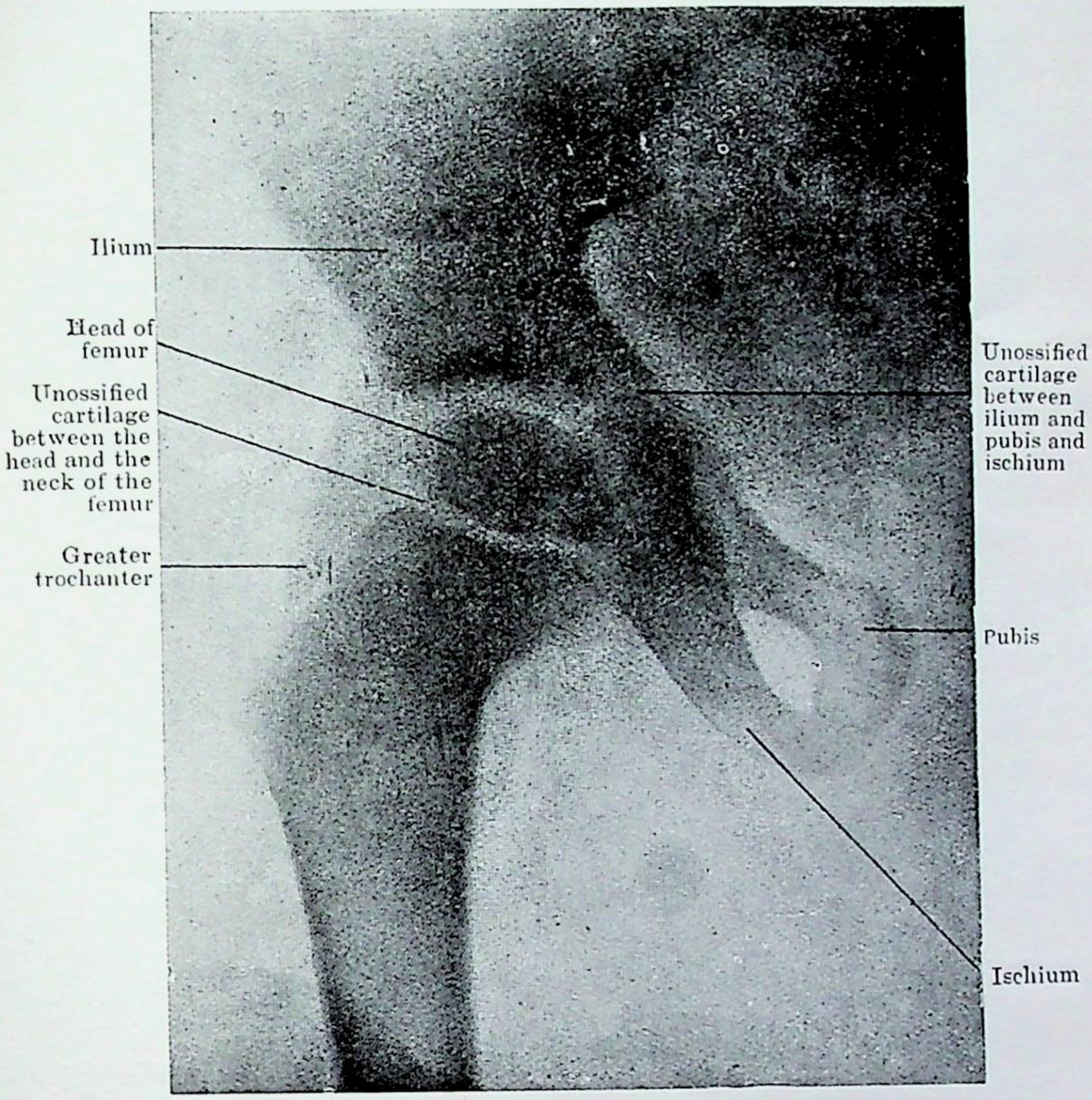

FIG. 149.—Radiograph of the Hip Region of a child.
The epiphysis of the greater trochanter has just appeared. The inferior rami of the pubis and ischium have not yet united.

CC-0. In Public Domain. Gurukul Kangri Collection, Haridwar

Digitized by Arya Samaj Foundation Chennai and eGangotri

CC-0. In Public Domain. Gurukul Kangri Collection, Haridwar

Digitized by Arya Samaj Foundation Chennai and eGangotri

PLATE XXVIII

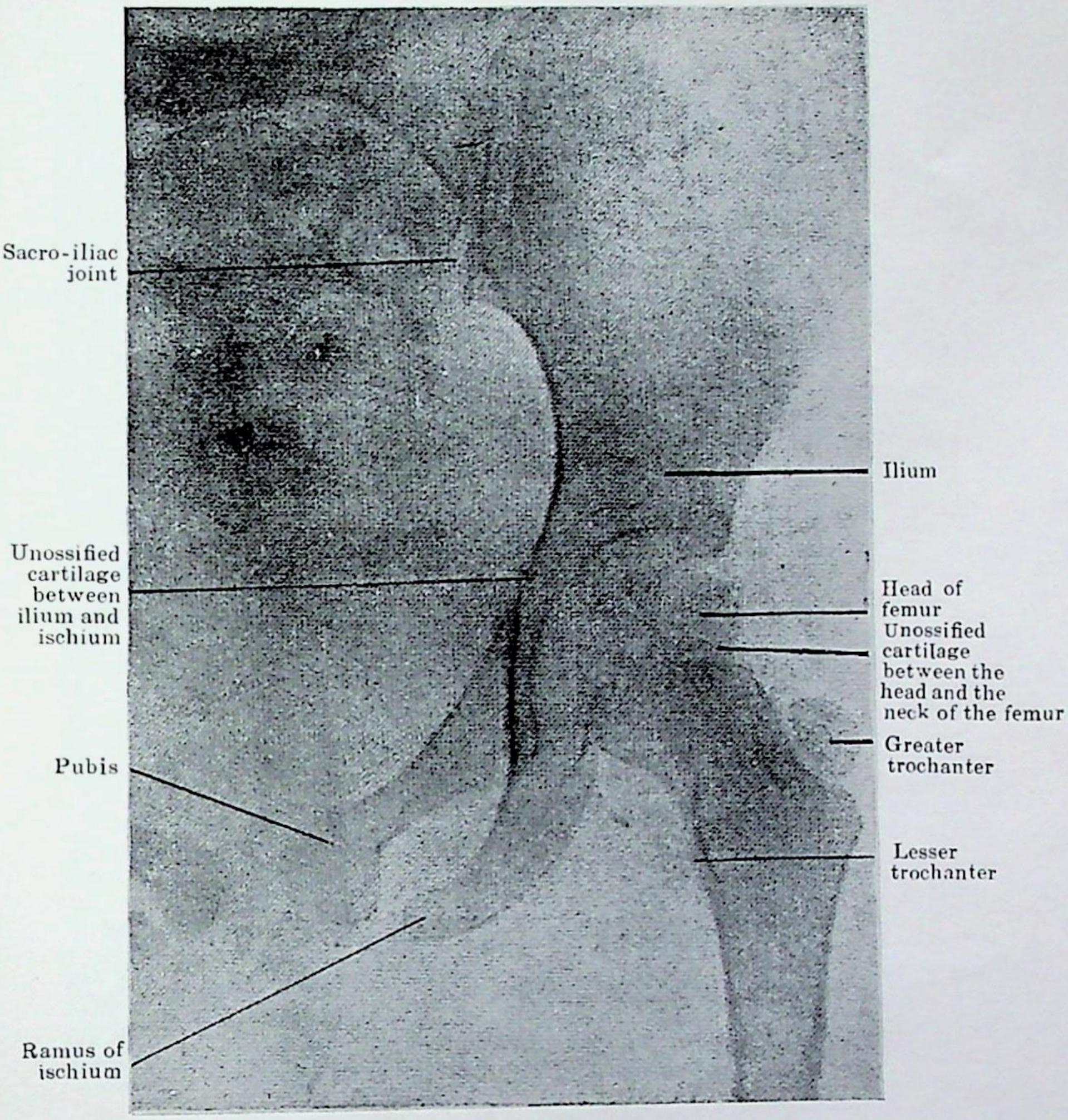

FIG. 148.—Radiograph of the Hip Region of a child.

The epiphysis of the lesser trochanter has not yet appeared, and the inferior rami of the pubis and ischium have not yet united.

CC-0. In Public Domain. Gurukul Kangri Collection, Haridwar

Digitized by Arya Samaj Foundation Chennai and eGangotri

CC-0. In Public Domain. Gurukul Kangri Collection, Haridwar

Digitized by Arya Samaj Foundation Chennai and eGangotri

PLATE XXVII

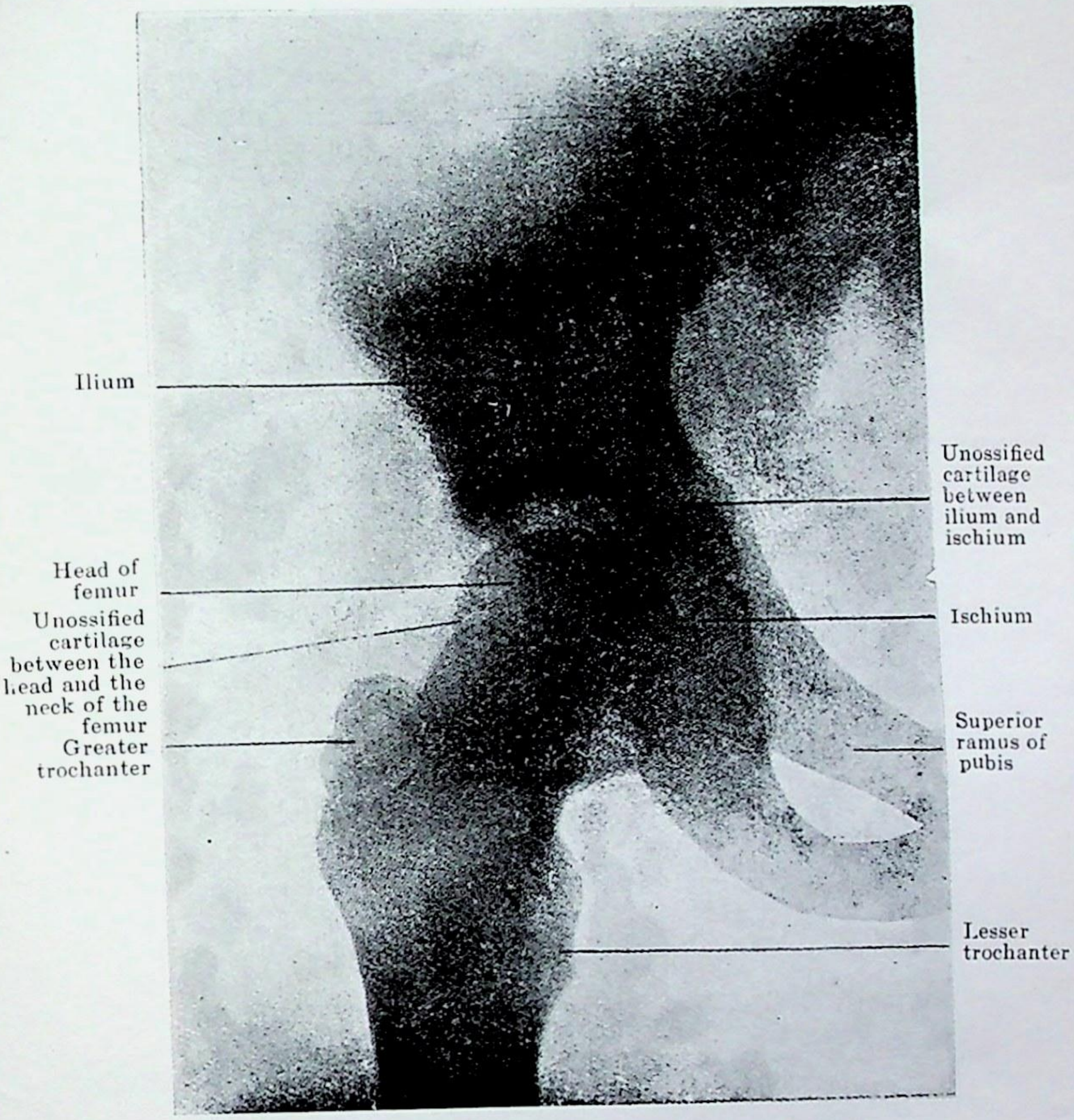

FIG. 147.—Radiograph of the Hip Region of a child.
The epiphysis of the lesser trochanter has not yet appeared, but the inferior rami of the pubis and ischium have fused.

CC-0. In Public Domain. Gurukul Kangri Collection, Haridwar

Digitized by Arya Samaj Foundation Chennai and eGangotri

CC-0. In Public Domain. Gurukul Kangri Collection, Haridwar

Digitized by Arya Samaj Foundation Chennai and eGangotri

PLATE XXVI

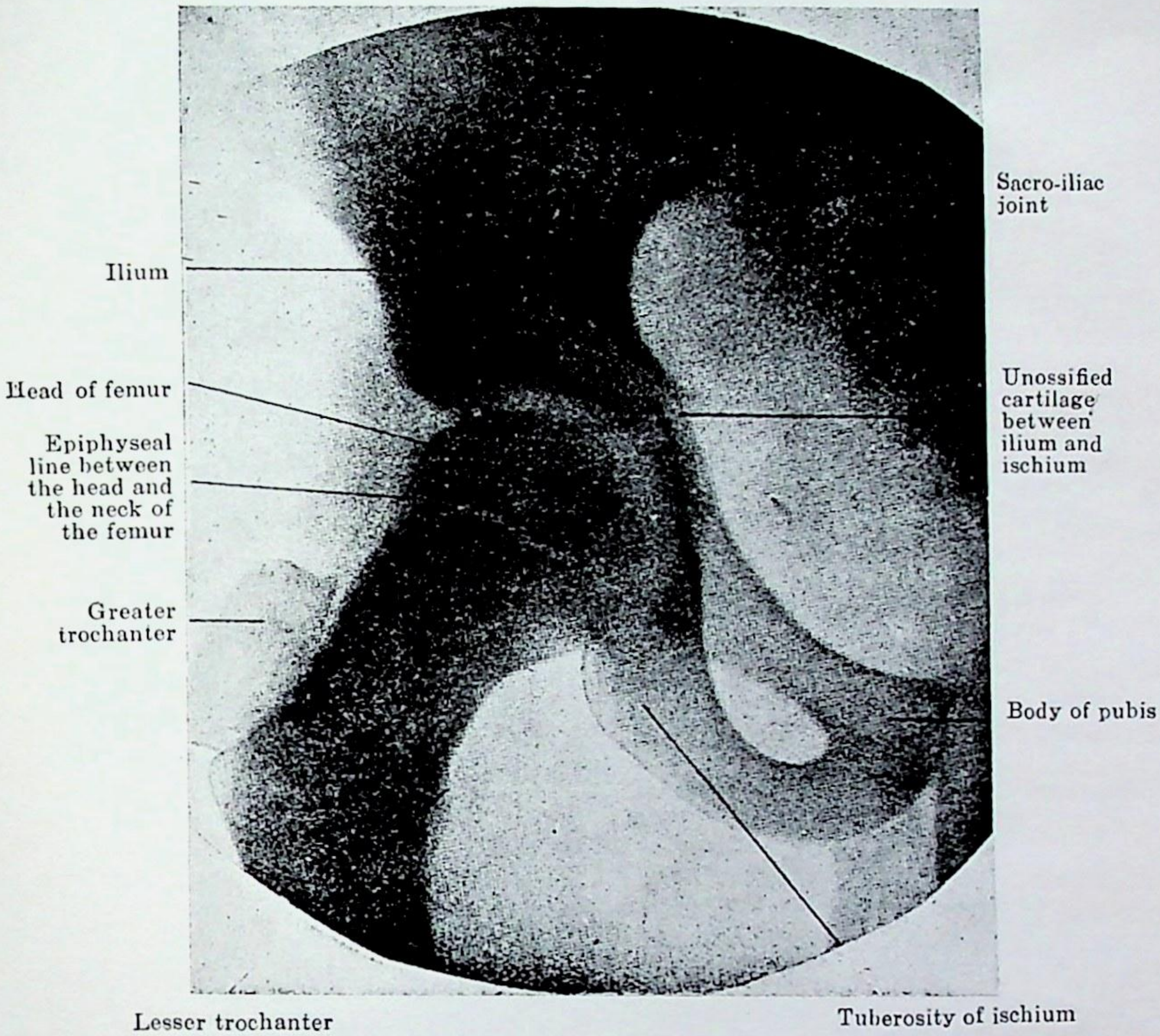

FIG. 146.—Radiograph of the Hip Region of a child 11 years old.

The epiphysis of the lesser trochanter has not yet appeared. The inferior rami of the pubis and ischium have fused.

CC-0. In Public Domain. Gurukul Kangri Collection, Haridwar

Digitized by Arya Samaj Foundation Chennai and eGangotri

CC-0. In Public Domain. Gurukul Kangri Collection, Haridwar

Digitized by Arya Samaj Foundation Chennai and eGangotri

PLATE XXV

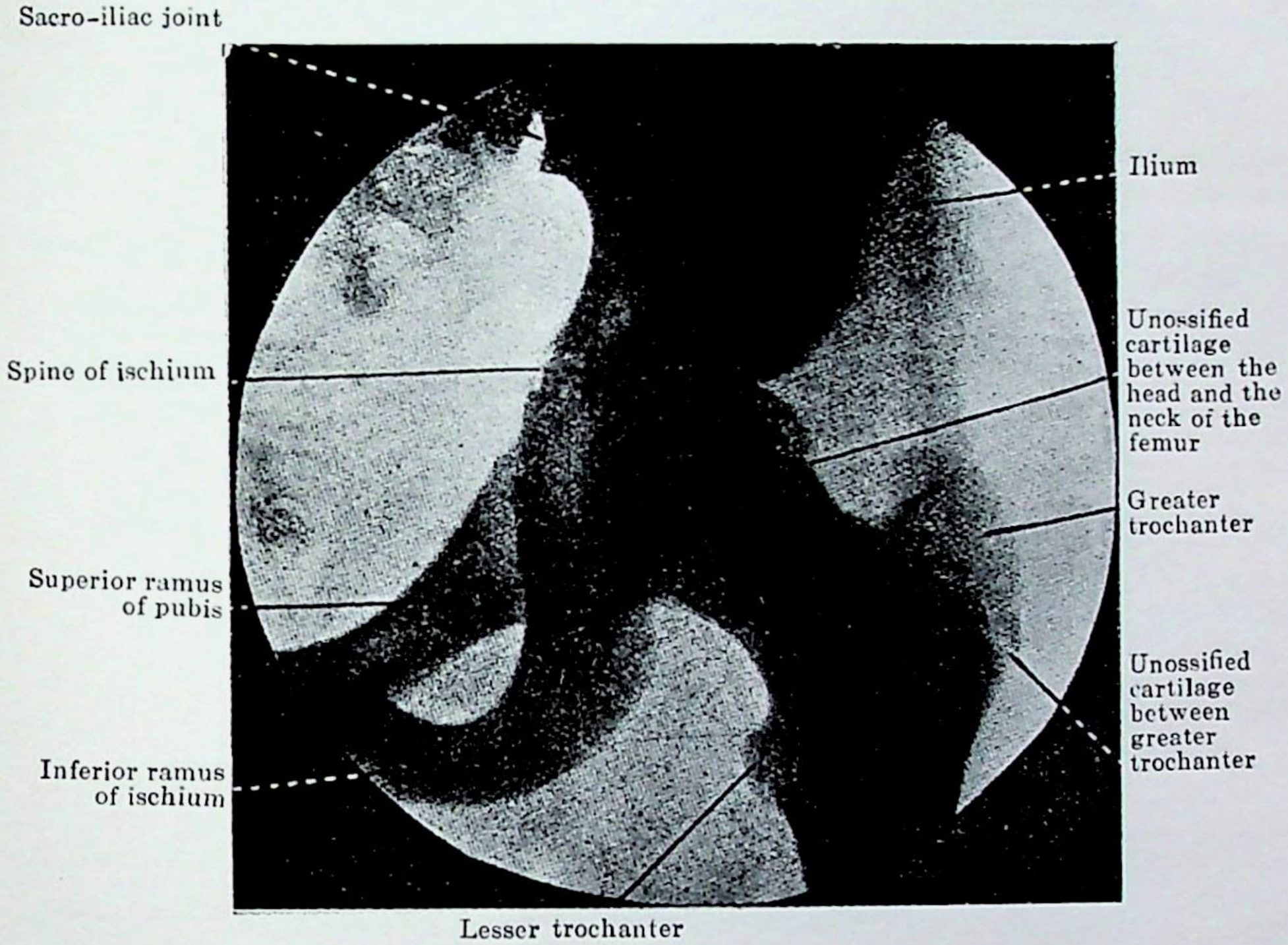

FIG. 145.—Radiograph of the Hip Region of a child.

The rami of the pubis and ischium have fused. The epiphyseal line of the lesser trochanter is visible.

CC-0. In Public Domain. Gurukul Kangri Collection, Haridwar

Digitized by Arya Samaj Foundation Chennai and eGangotri

CC-0. In Public Domain. Gurukul Kangri Collection, Haridwar

Digitized by Arya Samaj Foundation Chennai and eGangotri

PLATE XXIV

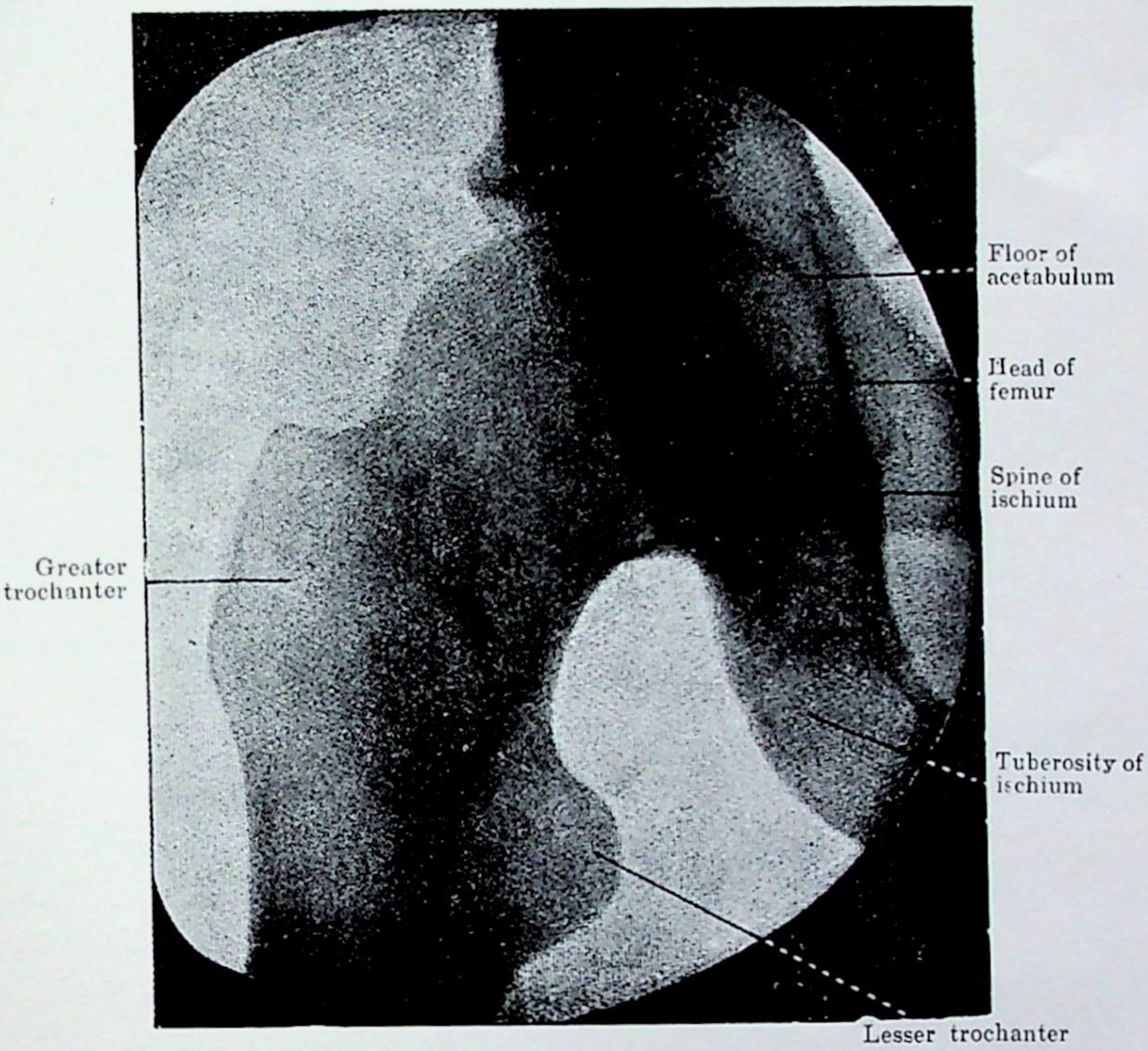

FIG. 144.—Radiograph of the Hip Joint of an adult.
(Dr. R. Knox.)

CC-0. In Public Domain. Gurukul Kangri Collection, Haridwar

Digitized by Arya Samaj Foundation Chennai and eGangotri

CC-0. In Public Domain. Gurukul Kangri Collection, Haridwar

Digitized by Arya Samaj Foundation Chennai and eGangotri

PLATE XXIII

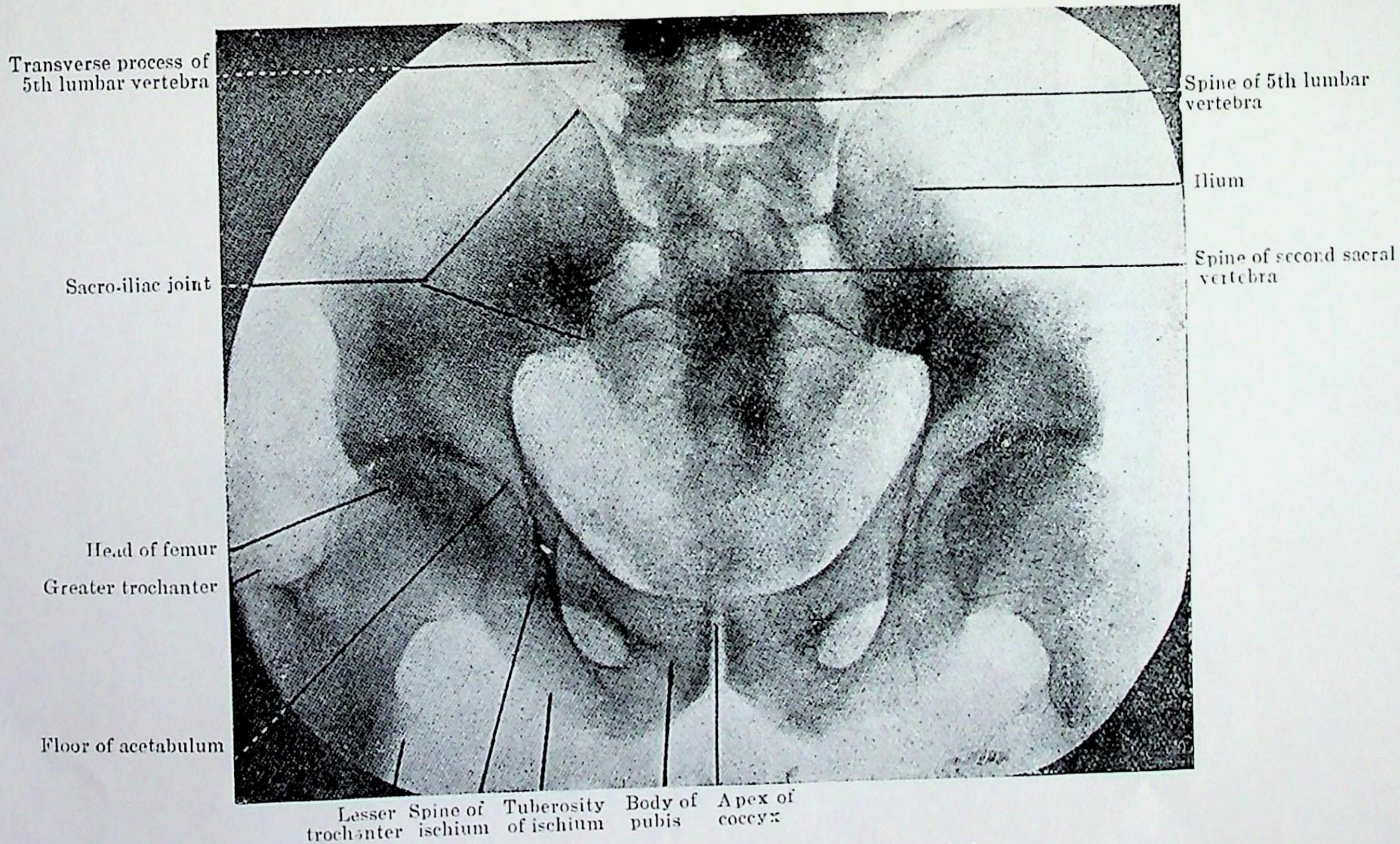

FIG. 143.—Radiograph of the Pelvis of an adult.
(Dr R. Knox.)

CC-0. In Public Domain. Gurukul Kangri Collection, Haridwar

Digitized by Arya Samaj Foundation Chennai and eGangotri

CC-0. In Public Domain. Gurukul Kangri Collection, Haridwar

Digitized by Arya Samaj Foundation Chennai and eGangotri

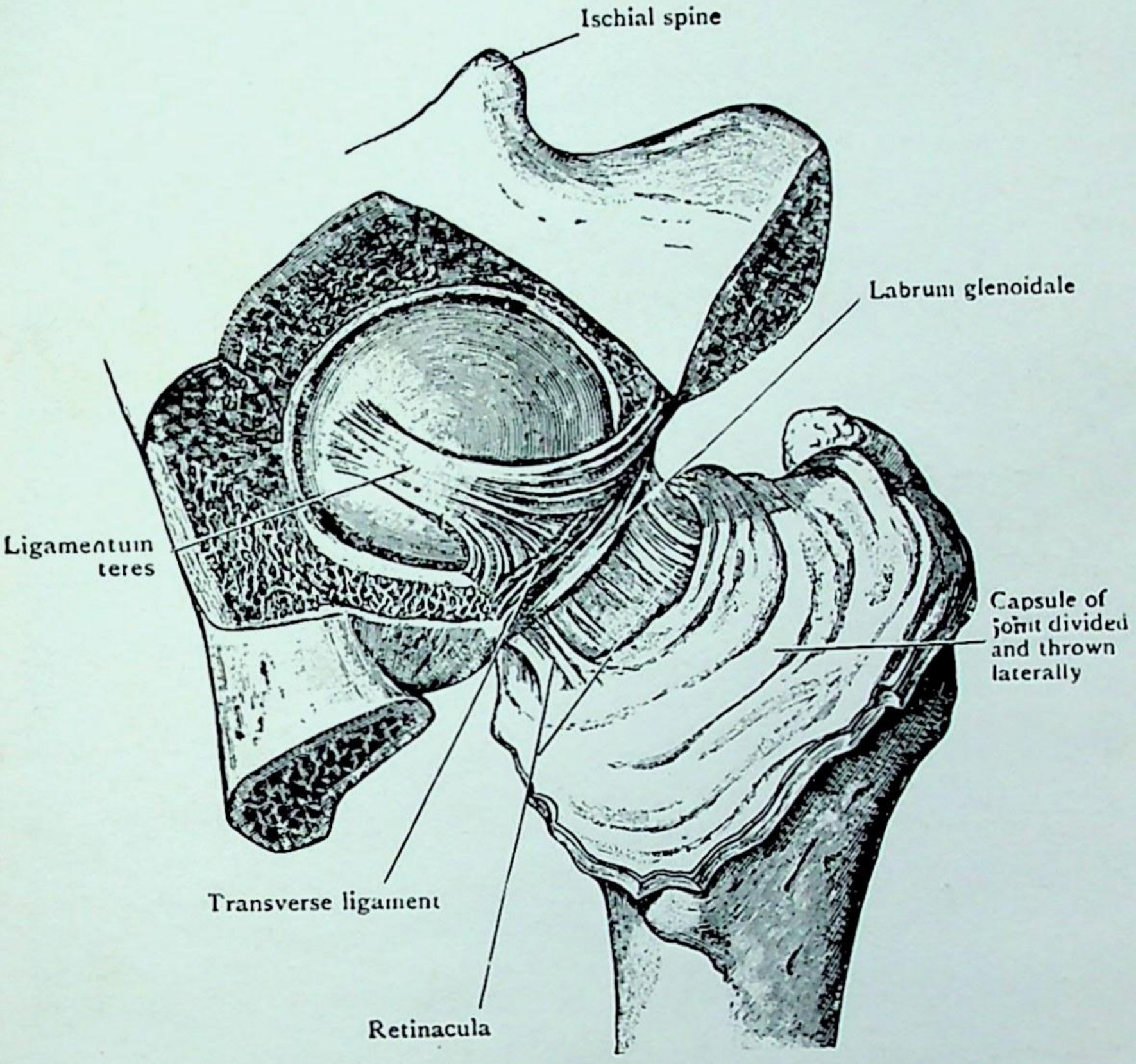

FIG. 142.—Dissection of Hip Joint from behind. The bottom of the acetabulum has been removed to show the ligamentum teres.

CC-0. In Public Domain. Gurukul Kangri Collection, Haridwar

Digitized by Arya Samaj Foundation Chennai and eGangotri

اور ماصہ (Sucker) کی طرح اس کو اپنے مقام پر رکھنے میں ایک اہم اثر رکھتا ہے ۔ لیبرم کی دونوں سطحیں زلالی جھلی سے ڈھکی ہوئی ہیں اس کا آزاد کنارہ پتلا ہے ۔ لیکن ایسی ٹیبولم سے چپکنے کے مقام پر یہ بہت موٹا ہے ۔

ٹرانسورس ایسی ٹیبولر لیگامنٹ ۔ ٹرانسورس لیگامنٹ آڑے ریشوں سے بنا ہے جو ایسی ٹیبولر کٹاؤ کے پار جاتے ہیں ۔ اور اس کے کناروں سے چپکے ہیں ۔ یہ جانبی طرف گلینائڈل لیبرم اور وسطانی طرف کٹاؤ کی تہ کے درمیان واقع ہے ۔ لیکن رباط کے وسطانی کنارے اور اس کھانچے کی تہ کے درمیان جس میں سے عروق اور اعصاب جوڑ میں داخل ہوتے ہیں ۔ ایک فاصلہ چھوٹ جاتا ہے ۔ اس رباط کا جانبی کنارہ گلینائڈل لیبرم سے چپکا ہوا ہے ۔ 330

لیگامنٹم ٹیریز ۔ لیگامنٹم ٹیریز جیسا کہ کوئی اس کے نام سے سمجھ سکتا ہے گول نہیں ہے ۔ بلکہ کسی قدر چپٹا اور شکل میں پنکھا نما ہے ۔ اس کا تنگ فیمر والا سرا فیمر کے سر کے مجوف (fovea capitis femoris) میں چپکا ہوا ہے ۔ اور اس کا ایسی ٹیبولم والا چوڑا سرا دو شاخہ ہے اور ایسی ٹیبولم والے کٹاؤ اور نیز ٹرانسورس لیگامنٹ سے چپکا ہوا ہے ۔ اس تعلق کو زلالی تہ اور تھوڑی خانہ دار بافت کو نکال کر واضح کر سکتے ہیں ۔ لیگامنٹم ٹیریز زلالی تہ کے ایک بڑھاؤ سے گھرا ہوا ہے ۔ اور ایک چھوٹی شریان اس کے ساتھ ساتھ فیمر کے سر تک جاتی ہے ۔ 381

اس حصے کو سمجھنا جو لیگامنٹم ٹیریز کولھے کے جوڑ کی میکانیت میں لیتا ہے مشکل ہے ۔ یہ مختلف موضوعوں میں مختلف درجے مضبوط ہوتا ہے ۔ جب ران کو ذرا سا جھکایا اور نزدیک لایا جائے تو یہ بہت تن جاتا ہے ۔

اس جوڑ کا اندرونی اور زلالی تہ ۔ ایسی ٹیبولم کے فرش کے غیر مفصلی حصہ میں نرم چربی کی ایک پوٹ موجود ہے ۔ اس پر لگامنٹم ٹیریز رکھا ہے اور ٹرانسورس لگامنٹ کے نیچے والے کٹاؤ میں سے گزر کر دموی عروق اور اعصاب اس میں داخل ہوتے ہیں ۔ عروق میڈیل فیمورل سرکم فلکس اور آبٹوریٹر شریانوں سے آتی ہیں ۔ اور اعصاب آبٹوریٹر عصب کی اگلی شاخ اور اکسسری آبٹوریٹر کی شاخ جب یہ موجود ہو ۔ اور رکٹس فیمورس عضلہ کے عصب کی شاخچیاں ہوتے ہیں ۔ جوڑ کے پچھلے حصہ کو بھی کواڈریٹس فیمورس کی عصب سے ایک شاخچی آتی ہے ۔

CC-0. In Public Domain. Gurukul Kangri Collection, Haridwar

Digitized by Arya Samaj Foundation Chennai and eGangotri

زلالی تہ کیسہ کی ریشہ دار تہ کی اندرونی سطح کو استر کرتی ہے۔ ریشہ دار تہ پر سے یہ فیمر کی نک پر الٹ جاتی ہے۔ اور یہ ہڈی کو مفصلی کرّی کے کنارے تک جو اس کے سر کو ڈھانکتی ہے ملفوف کرتی ہے۔ اس کے انعکاسی خط کے ساتھ ساتھ ریشہ دار تہ کے بعض ریشے فیمر کی گردن پر فرازی رُخ جاتے ہیں۔ اور زلالی تہ کو بینڈوں کی شکل میں اٹھا دیتی ہے۔ ان ریشوں کو جال (retinacula) یا عنقی رباطیں کہتے ہیں۔

جال (retinaeula) کے متعلق کچھ جراحی اہمیت ہے۔ فیمر کی گردن کے بین غلافی کسر میں ان کا پھٹنے سے بچنا ممکن ہے۔ اور یہ کسی حد تک اجزا کو جگہ پر قائم رکھتے ہیں۔ اس لئے اس قسم کے کسر کا امتحان نرمی سے کرنا چاہیئے۔ تاکہ اس رباطی تعلق کے ٹوٹنے سے اجزا مستقل طور پر جگہ سے نہ ہٹ جائیں۔

کیسہ کے اسیی ٹیبولم والے چپکاؤ پر زلالی جھلی گلینائڈل لیبرم تک الٹی ہوتی ہے اور
اس کی دونوں سطحوں کو گھیرتی ہے۔ یہ ٹرانسورس لیگامنٹ کی مفصلی سطح کو اور چربی کی اس
گدی کو ڈھانکتی ہے جو اس جوف کی تہ میں واقع ہے۔ اور آخر میں یہ لیگامنٹم ٹیریز کو ایک 332
نلی نما غلاف دیتی ہے۔

عضو کی علیٰحدگی۔ اب لیگامنٹم ٹیریز کو کاٹ کر جارحہ کو دھڑ سے علیٰحدہ کرنا چاہیئے۔ پھر اس کو ان میزوں میں سے ایک پر لیجاؤ۔ جو علیٰحدہ شدہ عضول کی تقطیع کے لئے مخصوص ہیں۔ ٹانگ کی تقطیع شروع کرنے سے پہلے فیمر کے ساتھ مختلف عضلوں کے چپکاؤ کا مکرر مطالعہ کرنا چاہیئے عضلوں کے بڑے حصے کو نکال دیا جائے۔ لیکن ہر ایک کا چھوٹا سا حصہ چھوڑ دیا جائے۔ تاکہ اگر آئندہ ضرورت پڑے تو ان چپکاؤں کا مکرر مطالعہ ہو سکے۔

ٹانگ Leg

تشریح سطحی۔ ٹانگ کی تقطیع شروع کرنے سے پہلے ٹیبیا اور فیبولا کے سطحی تعلقات

CC-0. In Public Domain. Gurukul Kangri Collection, Haridwar

Digitized by Arya Samaj Foundation Chennai and eGangotri

CC-0. In Public Domain. Gurukul Kangri Collection, Haridwar

Digitized by Arya Samaj Foundation Chennai and eGangotri

PLATE XXXI

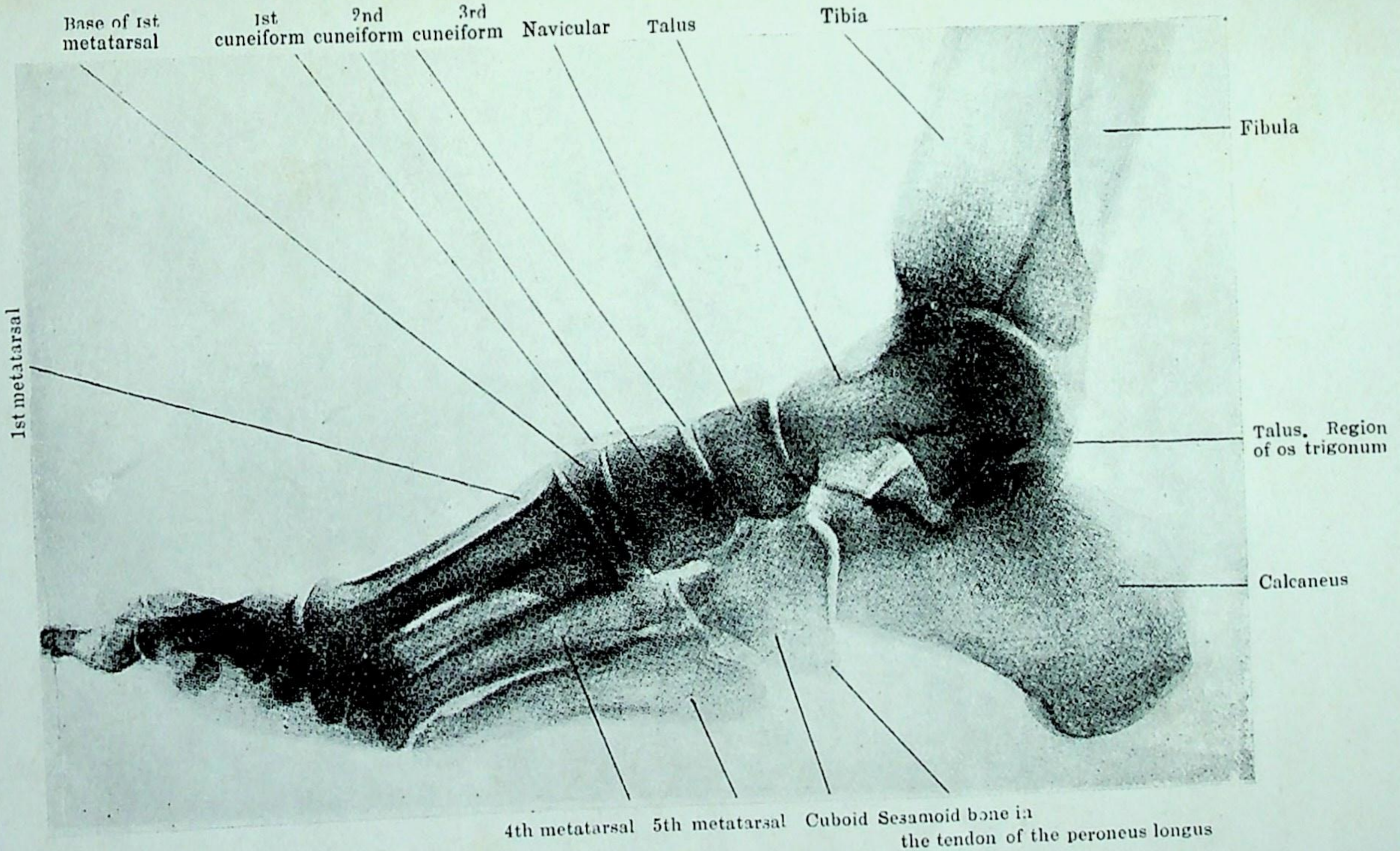

FIG. 151.—Radiograph of the Foot of an adult.
(Major T. Rankine.)

CC-0. In Public Domain. Gurukul Kangri Collection, Haridwar

Digitized by Arya Samaj Foundation Chennai and eGangotri

کا احتیاط سے مطالعہ کرنا چاہیئے۔ ٹیبیا کی باریک اگلی مینڈ یا ساق ننگی آنکھ کو دکھائی دینے والا ابھار نہیں بناتی۔ مگر پھر بھی یہ زیر جلدی ہے اور جب انگلی اس پر پھیری جائے تو بہت صاف محسوس ہو سکتی ہے۔ یہ ٹیبیا کی ٹیوبراسیٹی سے وسطانی میلیولس کے اگلے کنارے تک کسیقدر بل کھا کر جاتی ہے اور اپنے بعدی حصے میں گول اور غیر واضح ہو جاتی ہے۔

ٹیبیا کے جسم کی چوڑی چپٹی وسطانی سطح بھی سارٹوریس کے قبضے کے استوا سے اُدھر زیر جلدی ہے اور ہڈی کے وسطانی کنارے کا تعاقب جو اس سطح کی پچھلی حد بناتا ہے انگلی کے ذریعے اس کے سارے طول میں وسطانی کنڈائل سے لیکر وسطانی میلیولس کے پچھلے کنارے تک ہو سکتا ہے۔ یہ بڑی سیفینس ورید اور سیفینس عصب کے مقام کو ظاہر کرتا ہے۔

فیبولا مجموعی طور پر زیادہ عمقی واقع ہے۔ اس کا سر ٹیبیا کے جانبی قندال کے نیچے اور پیچھے آسانی سے پہچانا جاسکتا ہے۔ پرونیل نرو کا تنا اس کے پیچھے واقع ہے۔ ہڈی کے جسم کا قریبی نصف گرد کے عضلوں میں چھپا ہے۔ اور خاطر خواہ ٹٹولا نہیں جاسکتا۔ ہڈی کا بعدی سرا جو جانبی میلیولس بناتا ہے۔ اور باڈی کا بعدی حصہ وسطانی میلیولس سے قریب ایک مثلث خطہ میں زیر جلدی ہے جو آگے پیرونیس ٹرشیس (Peronaeus tertius) سے اور پیچھے پرونیس لانگس اور بریوس عضلوں سے محدود ملیگا۔

333 دونوں میلیولائی ٹخنے کے خطہ میں نمایاں اُبھار بناتے ہیں۔ وسطانی میلیولس دونوں میں زیادہ چوڑا اور زیادہ نمایاں ہے۔ یہ اتنا دور نہیں جاتا۔ لیکن اس کا اگلا کنارہ جانبی میلیولس کی نسبت زیادہ آگے واقع ہے۔ یہ اس کی بڑی چوڑائی کی وجہ سے ہے۔ کیونکہ پیچھے سے دیکھنے پر دونوں ابھاروں کے پچھلے کنارے تقریبًا ایک ہی استوا پر واقع معلوم ہوتے ہیں۔

ٹانگ کے پچھلے رُخ پر دو اُبھار واقع ہے۔ جس کو ٹانگ کی پنڈلی کہتے ہیں یہ زیادہ تر گیسٹرو کنیمیس عضلہ کے لحمی بطنوں کی وجہ سے ہے۔ پنڈلی سے بعید اور ایڑی سے پس اُدھر مضبوط ٹنڈو کیلکینیس (Tendo calcaneus) کو ٹٹول سکتے ہیں۔ اس وتر سے آگے جارحہ کے ہر طرف ایک ہلکا گڑھا دکھائی دیتا ہے۔

ٹانگ کی تقطیع میں پاؤں کی پشت پر سے جلد کو اٹھایا جائے گا۔ اس لئے

CC-0. In Public Domain. Gurukul Kangri Collection, Haridwar

Digitized by Arya Samaj Foundation Chennai and eGangotri

موجودہ موقع پاؤں کی تشریح سطحی مطالعہ کے لئے لینا چاہیئے۔ الگ الگ ٹارسل ہڈیوں کو اُس جلد میں سے جو پاؤں کی پشت کو ڈھانکتی ہے پہچان نہیں سکتے۔ لیکن اگر پاؤں زور کے ساتھ پسارا جائے تو ٹیلس کا سرا ایک ہلکے ابھار کی شکل میں جو ٹخنے کے جوڑ کے نیچے اور آگے واقع ہے دکھائی دیگا۔ پاؤں کے کنارے مفصل مطالعہ کے محتاج ہیں۔ کیونکہ ان میں کے مخصوص عظمی ابھاروں کو پہچان کر سرجن وہ مقام مقرر کرتا ہے جہاں چاقو داخل ہو جب اُسے پاؤں کو جزءاً قطع کرنا ہوتا ہے۔ وسطانی کنارے کا امتحان پہلے کرلو۔ پیچھے کیلکینس کے وسطانی زائدے سے بنے ہوئے ابھار پر شروع کرکے آگے کو آؤ۔ وسطانی میلیولس سے تقریباً ایک انچ نیچے سسٹنٹیکولم ٹیلائی (Sustentaculum tali) پہچانا جاسکتا ہے اور اُس سے تقریباً ایک انچ یا ذرا زیادہ آگے نیویکولر کا درنہ ہے۔ پھر پہلی کیونیفارم (Cuneiform) ہڈی ہے۔ جس کے بعد پہلی میٹا ٹارسل ہڈی آتی ہے۔ ان عظمی نشانات میں سے ایک کو بھی سطح پر نمایاں اُبھار بنانے والا نہیں کہہ سکتے۔ ان کو پہچاننے کے لئے پاؤں کا وسطانی کنارہ احتیاط سے ٹٹولنا چاہیئے۔ پاؤں کے جانبی کنارے پر پانچویں میٹا ٹارسل ہڈی کے قاعدے پر کی حدبیہ ایک نمایاں راہنما نشان کے طور پر نکلی ہوئی ہے اس کے پیچھے کیوبائڈ ہڈی ہے۔ اس سے اور پیچھے کیلکینیس کی جانبی سطح ہے۔ جو تقریباً پوری زیر جلدی ہے۔ اس سطح پر کا پھرکی نما زائدہ (trochlear process) جب اچھے نمو کی حالت میں ملتا ہے تو جانبی میلیولس سے ایک انچ بعید اور کسیقدر آگے پہچانا جاسکتا ہے۔ اگر پاؤں کو زور سے پلٹا جائے۔ تو کیلکینس کا اگلا سرا سطح پر نکلتا ہوا دکھائی دیگا۔ 334

ٹانگ کی تختی تقسیم خطوں میں۔ ٹانگ کی تقطیع میں چار واضح حصے پہچانے جاسکتے ہیں یعنی

(۱) اگلا ساقی خطہ جس میں وہ ساختیں واقع ہیں جو بین عظمی جھلی سے آگے اور ٹانگ کی ہڈیوں کے درمیان واقع ہیں۔

(۲) ایک وسطانی ساقی خطہ جو ٹیبیا کے جسم کی وسطانی سطح سے مطابق ہے۔

(۳) جانبی ساقی خطہ جس میں فیبولا کی جانبی سطح سے متعلق ساختیں شامل ہیں۔

CC-0. In Public Domain. Gurukul Kangri Collection, Haridwar

Digitized by Arya Samaj Foundation Chennai and eGangotri

(۴) پچھلا ساقی خطہ جس میں ٹانگ کی پشت پر کے اجزاء واقع ہیں جو بین عظمی جھلی اور ٹانگ کی دونوں ہڈیوں کے پیچھے ہیں۔

اگلا ساقی خطہ اور پاؤں کی پشت۔ اگلے ساقی خطہ کی تقطیع پہلے کرنی چاہیئے اور پاؤں کی پشت کی تقطیع کو اس میں شامل کر لیتے ہیں۔ اور ذیل کے حصے نکلتے ہیں۔

(۱) سطحی وریدین۔
(۲) جلدی اعصاب۔
(۳) عمقی فیشیا معہ اپنے بین عضلی حاجزات ٹانگ کے آڑے رباط لیگامنٹم لیسی نی ایٹم (laciniatum) کے صلیبی (cruciate) رباط کے۔
(۴) ٹیبی ایلیس (tibialis) نیٹیریر
(۵) اکسٹنسر ڈیجیٹورم (extensor degitorum) لانگس۔
(۶) پرونیس ٹرشئیس۔
(۷) اکسٹنسر ہالیوسس (hallucis) لانگس۔
(۸) اگلی ٹیبیل عروق۔
(۹) پرونیل آرٹری کی چھیدنے والی شاخ۔
(۱۰) عمقی پرونیل نرو۔
(۱۱) ریکرنٹ مفصلی شاخ کامن پرونیل نرو سے۔
(۱۲) اکسٹنسر ڈیجیٹورم بریوس۔
(۱۳) ڈارسیلس پیڈس (Dorsalis pedis) عروق۔

تقطیع۔ اس خطہ کی تقطیع کے واسطے عضو کو ٹھیک حالت میں رکھنے کے لئے گھٹنے کے نیچے ایک کندا ڈال دینا چاہیئے۔ اور پاؤں کو پسار کر کانٹوں کے ذریعے میز سے باندھ دیا جائے ٹیبیل اور پرونیل (وسطانی اور جانبی) ساقی خطوں پر سے جلد کو ایک ساتھ لوٹنا چاہیئے شگاف۔ (۱) ٹانگ اور پاؤں کی پشت کے وسطی خط کے ساتھ ساتھ ایک کھڑا شگاف (۲) ٹخنے کے جوڑ پر سے ایک آڑا شگاف۔ (۳) ایک آڑا شگاف پاؤں کی پشت پر سے انگلیوں کی جڑوں پر۔

Digitized by Arya Samaj Foundation Chennai and eGangotri

اس طرح بنے ہوئے جلد کے چار پلے (13 .12 .11 .10 تصویر 104) کو اب تحتی شحمی بافت پر سے اٹھانا چاہیئے اور سطحی وریدوں اور اعصاب کو تقطیع کر کے نکالنا چاہیئے۔

اوپری فیشیا۔ ٹانگ کے اگلے۔ اور وسطانی اور جانبی رخوں اور پاؤں کی پشت کا فیشیا عجیب خصوصیات نہیں رکھتا۔ اور عموماً اس میں چربی کی صرف ایک معتدل مقدار ہوتی ہے۔ جس میں جلدی وریدیں اور اعصاب واقع ہیں۔

وریدیں جو تقطیع کرتے وقت اس کے اندر ملیں گی یہ ہیں:۔

(۱) انگلیوں کی ڈارسل ڈیجیٹیل وریدیں۔

(۲) ڈارسل وینس آرچ۔

(۳) بڑی سیفینس ورید کا بعدی حصہ۔

(۴) چھوٹی سیفینس ورید کا بعدی حصہ۔

جلدی اعصاب یا اُن کی شاخیں جن کی گرفت ان کے فیشیا میں سے گزرتے وقت ہونی چاہیئے یہ ہیں:۔

(۱) لیٹرل سورل کوٹینیس نرو۔

(۲) سورل نرو۔

(۳) سیفینس نرو۔

(۴) سوپرفیشیل پرونیل نرو۔

(۵) ڈیپ پرونیل نرو۔

تقطیع۔ پنڈلی کا جانبی جلدی عصب یا پلیٹیل فضا کی تقطیع میں کامن پرونیل عصب سے یا پرونیل اینا سٹوموٹک شاخ کے ساتھ نکلتا ہوا دکھایا گیا تھا۔ اب اس کو ٹانگ کے پیش جانبی رخ پر اس کے اختتام تک نکالو۔

پنڈلی کے جانبی جلدی عصب کو اس کے اختتام تک نکالنے کے بعد جلدی وریدوں کو نکالنا چاہیئے۔ کیونکہ وہ پاؤں کی پشت پر اعصاب کی نسبت زیادہ اوپری واقع ہیں۔

CC-0. In Public Domain. Gurukul Kangri Collection, Haridwar

Digitized by Arya Samaj Foundation Chennai and eGangotri

اور دوسرے مقامات میں بعض اعصاب کے مقامات کی رہنما ہیں۔ پاؤں کی ڈارسل وینس
آرچ سے شروع کرو۔ یہ میٹاٹارسل ہڈیوں کے جسموں کے اگلے حصوں پر واقع ہے۔ اور عموماً
جلد کے کم از کم کچھ حصے کے اتر جانے کے بعد نمایاں ہو جاتی ہے۔ اس کا تعاقب وسطانی جانب
پاؤں کے وسطانی کنارے تک کرو۔ جہاں یہ انگوٹھے کی میڈیل ڈارسل ڈیجیٹل ورید کے ساتھ
مل کر بڑی سیفینس ورید کا آغاز کرتی ہے۔ پھر بڑی سیفینس ورید کا تعاقب اوپر کے رُخ وسطانی
گٹے (Malleolus) کے سامنے سے اور ترچھے رُخ ٹیبیا کے بعدی ثلث کی وسطانی سطح پر سے
ٹیبیا کے وسطانی کنارے تک کرو۔ بڑی سیفینس ورید کا باقی حصہ تب واضح ہوگا، جب ٹانگ کے
(sural) خطہ کی تقطیع ہوگی۔ اس لئے اس وقت اس کا تعاقب آگے نہ کرو۔ بلکہ سیفینس نرو کے
بعدی حصہ کی گرفت کر لو۔ جو اس کے قریب واقع ہے اور عصب کا تعاقب پاؤں کے وسطانی کنارے
کے وسط تک کرو جہاں یہ ختم ہوتا ہے جب سیفینس نرو کی تقطیع ختم ہو جائے تو ڈارسل وینس آرچ کا تعاقب
جانبی رُخ پاؤں کے جانبی کنارے تک کرو۔ جہاں یہ چھوٹی انگلی کی لیٹرل ڈارسل ڈیجیٹل
وین کے ساتھ مل کر چھوٹی سیفینس ورید بناتی ہے۔ چھوٹی سیفینس ورید کا تعاقب پچھلے رُخ جانبی
گٹے کے نیچے کرو اور یہاں سورل نرو کی گرفت کرو۔ جو ورید کے متصل واقع ہے سورل نرو کا تعاقب
آگے کرو۔ پاؤں کے جانبی کنارے کے تقریباً نصف پر اس میں سے ایک ربطی شاخ نکل کر سوپرفیشیل
پرونیل نرو کی جانبی تقسیم کو جاتی ہے اور پھر آگے چھوٹی انگلی کے پچھلے رُخ کے جانبی حصے تک جاتی ہے اس کا
تعاقب اس کے اختتام تک کرو۔ اب ڈارسل ڈیجیٹل وریدوں کو صاف کرو۔ جو ڈارسل وینس آرچ کے
محدب اگلے کنارے میں ملتی ہیں۔ یہ تعداد میں چار اور ہر بین انگشتی شگاف کے مقابل ہیں۔ ان کا تعاقب
ان شگافوں تک کرو اور ان کے معاونوں کو انگلیوں تک نکالو۔ اب سوپرفیشیل پرونیل نرو کے
اختتامی حصے کو نکالنا چاہیئے۔ اگر سیفینس نرو اور سوپرفیشیل پرونیل نرو کی سب سے وسطانی اختتامی
شاخ کے درمیان کی ربطی شاخ مل گئی تھی۔ یا سورل نرو اور سوپرفیشیل پرونیل نرو کی جانبی اختتامی
شاخ کے درمیان کی ربطی شاخ مل گئی تھی۔ تو ان شاخوں میں سے کسی ایک کو اوپر کی طرف تنے
تک نکالو۔ ورنہ ٹانگ کے وسطی اور بعدی ثلثوں کے اتصال پر جو کہ فیبولا سے تقریباً ۵ سینٹی میٹر
تک وسطانی جانب کاٹ ڈالو۔ اور سوپرفیشیل پرونیل نرو کے تنے کی گرفت کرو۔ جہاں یہ ڈیپ فیشیا
کو چھیدتا ہے۔ اس کا تعاقب بعید رخ اس کے وسطانی اور جانبی شاخوں میں تقسیم ہونے کے مقام
تک کرو۔ اور پھر شاخوں میں سے ہر ایک کو اور ان کی تحتی تقسیموں کو انگلیوں پر ان کے اختتام تک

336

CC-0. In Public Domain. Gurukul Kangri Collection, Haridwar

Digitized by Arya Samaj Foundation Chennai and eGangotri

نکلو تحتی تقسیموں میں سے ایک انگوٹھے کے وسطانی رُخ کو جاتی ہے۔ ایک دوسری شاخ پہلی اور دوسری انگلیوں کے مابین شگاف کو جاتی ہے۔ اس کا تعاقب حفاظت کے ساتھ کرو اور اس کے وسطانی جانب سے ایک ربطی شاخچی نکل کر ڈیپ پرونیل نرو کی وسطانی تقسیم کو جاتی ہوئی دیکھو۔ اس ربطی شاخچی کا تعاقب کرو اور ڈیپ پرونیل نرو کے وسطانی تقسیم کو نکال کر اس کی دو اختتامی شاخوں کا تعاقب پہلی اور دوسری انگلیوں کے متصل جانبوں تک کرو۔

سطحی وریدین (پاؤں کی پشت اور ٹانگ کے سامنے کی جلدی وریدین)

پاؤں کی پشت اور ٹانگ کے اگلے خطہ کی وریدین انگشتی وریدوں اور ڈارسل وینس آرچ اور بڑی اور چھوٹی سیفینس وریدوں پر مشتمل ہیں۔

ہر ایک انگلی میں اس کی پشت کے ہر طرف ایک ایک یعنی دو ظہری انگشتی وریدیں ہوتی ہیں۔ انگوٹھے کی وسطانی ظہری انگشتی ورید ڈارسل وینس آرچ کے وسطانی سرے سے مل کر بڑی سیفینس ورید کا آغاز بناتی ہے۔ اور چھوٹی انگلی کی جانبی ظہری انگشتی ورید ڈارسل وینس آرچ کے جانبی سرے سے مل کر چھوٹی سیفینس وین بناتی ہے۔ دونوں ظہری انگشتی وریدیں جو چاروں بین انگشتی شگافوں کے متصل پہلوؤں کے ساتھ جاتی ہیں ان شگافوں کے راسوں پر مل کر ایک مشترک تنا بناتی ہیں۔ اور اس طرح بنے ہوئے چار تنے جن کو بعض اوقات مشترک انگشتی وریدیں کہتے ہیں۔ ڈارسل وینس آرچ میں ختم ہوتی ہیں۔

ڈارسل وینس آرچ میٹاٹارسل ہڈیوں کے جسموں کے اگلے حصہ پر کے فیشیا میں سوپرفیشل پرونیل نرو کی اختتامی شاخوں سے اوپری واقع ہے۔ اس کا وسطانی سرا انگوٹھے کی وسطانی ظہری انگشتی ورید کے ساتھ مل کر بڑی سیفینس وین کا آغاز بناتا ہے۔ اور اس کا جانبی سرا چھوٹی انگلی جانبی ظہری انگشتی ورید کے ساتھ مل کر چھوٹی سیفینس وین بناتا ہے۔

ٹانگ کے سامنے کی سطحی وریدین زیادہ تر وسطانی اور بالائی رخ جاتی ہیں۔ اور بڑی سیفینس وین میں ختم ہوتی ہیں۔ اور جب بڑی سیفینس وین وسطانی گٹے کے سامنے واقع ہوتی ہے۔ تو اس میں پاؤں کے وسطانی جانب سے معاون

CC-0. In Public Domain. Gurukul Kangri Collection, Haridwar

Digitized by Arya Samaj Foundation Chennai and eGangotri

وریدیں آتی ہیں

پاؤں کی پشت اور ٹانگ کے سامنے کی سطحی لمفی عروق

اصلی سطحی لمفی عروق وریدوں کے ہمراہ ہوتی ہیں۔ پاؤں کی پشت کے لمف کا بیشتر حصہ ان عروق میں بہتا ہے۔ جو بڑی سیفینس ورید کے ہمراہ سوپرفیشیل سب انگوائنل لمفی غدود کے بعدی گروہ (صفحہ 228) کو جاتی ہے لیکن پاؤں کے جانبی کنارے اور پشت کے جانبی حصہ کی کچھ لمفی عروق چھوٹی سیفینس وین کے ہمراہ جاتی ہیں۔ اور پاپلیٹیل فاسا کے لمفی غدود میں ختم ہوتی ہیں۔ ٹانگ کے سامنے کی لمفی عروق بڑی لمفی عروق میں جاتی ہیں جو بڑی سیفینس وین کے ہمراہ ہیں (تصویر ۔ 159)

جلدی اعصاب (پاؤں کی پشت اور ٹانگ کے سامنے کے جلدی اعصاب)

تقطیع کار کو یہ جاننا چاہیئے۔ کہ تین اعصاب کی شاخیں ٹانگ کے سامنے کی جلد کو رسد پہنچاتی ہیں تین اعصاب کی شاخیں پاؤں کی پشت کو رسد پہنچاتی ہیں۔ اور انگلیوں کے پچھلے رخوں کے بیشتر حصہ میں تین اعصاب کی شاخیں پھیلتی ہیں لیکن صرف ایک عصب یعنی سوپرفیشیل پرونیل ان تینوں خطوں میں مشترک ہے۔

159 ٹانگ کے سامنے کے قربی حصہ میں پیٹلا کے نیچے سیفینس نرو کی انفراپیٹلر شاخ پھیلتی ہے (تصاویر 107-163)

ٹانگ کا جانبی اور جلدی عصب جو کامن پرونیل کی ایک شاخ ہے۔ اگلی سطح میں انفراپیٹلر خطے سے لیکر دسطی اور بعدی ٹلمٹوں کے اتصال تک پھیلتا ہے۔ اور ٹانگ کے سامنے کے باقی حصہ کو سوپرفیشیل پرونیل نرو پہنچاتا ہے۔

پاؤں کی پشت کے وسطانی پہلو کو سیفینس نرو۔ جانبی پہلو کو سورل۔ اور درمیانی رقبہ کو سوپرفیشیل پرونیل نرو رسد پہنچاتا ہے۔

پہلی اور دوسری انگلیوں کے متصل پہلوؤں کو ڈیپ پرونیل نرو کی وسطانی تقسیم رسد پہنچاتی ہے۔ چھوٹی انگلی کے جانبی پہلو کو سورل نرو۔ اور باقی کے کل حصوں کو سوپرفیشیل پرونیل نرو۔

پہلی۔ دوسری۔ تیسری۔ کے اختتامی پوروں اور چوتھی انگلی کے وسطانی حصے کی جلد کو

CC-0. In Public Domain. Gurukul Kangri Collection, Haridwar

Digitized by Arya Samaj Foundation Chennai and eGangotri

میڈیل پلانٹر نرو کی شاخیں رسد پہنچاتی ہیں۔

سوپرفیشیل پرونیل نرو - یہ عصب ڈیپ فیشیا کو ٹانگ کے درمیانی اور بعدی ثلثوں کے اتصال پر چھیدتا ہے۔ اور یا تو فوراً یا ذرا بعد ایک وسطانی اور ایک جانبی تقسیم میں منقسم ہوتا ہے۔ جن کو بالکل بے ضرورت پاؤں کے وسطانی اور درمیانی ڈارسل کوٹینیس اعصاب کہتے ہیں۔ سورل نرو جب یہ پاؤں کی پشت پر پہنچتا ہے تو اس سلسلہ کی تکمیل کے لئے پاؤں کا جانبی ظہری جلدی عصب کہلاتا ہے۔ وسطانی تقسیم پاؤں کی پشت کے وسطانی حصے کو رسد پہنچاتی ہے۔ اور دو شاخوں میں تقسیم ہوتی ہے جن میں سے ایک انگوٹھے کے وسطانی پہلو کو رسد پہنچاتی ہے اور دوسری شاخ دوسری اور تیسری انگلیوں کے محاذی پہلوؤں کو۔ یہ عصب ڈیپ پرونیل نرو کو بھی ایک ربطی شاخچہ دیتا ہے۔ (تصویر-107) 388

جانبی تقسیم پاؤں کی پشت کے درمیانی حصے کو رسد پہنچاتی ہے۔ اور نیز دو شاخوں میں تقسیم ہوتی ہے۔ جن میں کی ایک تیسری اور چوتھی انگلیوں کے محاذی پہلوؤں کو رسد پہنچاتی ہے اور دوسری سورل نرو سے ایک شاخچی لیکر چوتھی اور پانچویں انگلیوں کے محاذی پہلوؤں کو رسد پہنچاتی ہے (تصویر-107) ان دونوں تقسیموں کی شاخیں ڈارسل وینس آرچ سے عمقی واقع ہیں

سورل نرو - یہ عصب ٹانگ کی پشت پر کامن پرونیل کی اینا سٹوموٹک شاخ اور ٹیبیل نرو کی شاخ یعنی پنڈلی کے وسطانی جلدی عصب کے ملنے سے بنتا ہے۔ (تصویر-163) - یہ چھوٹی سیفینس ورید کے ہمراہ ہوتا ہے۔ جانبی گٹے کے پیچھے اور نیچے گزرتا ہے۔ اور پاؤں کے جانبی کنارے کے ساتھ ساتھ جاتا ہے۔ جہاں یہ سوپرفیشیل پرونیل نرو کی جانبی ترین شاخ کو ایک شاخچی دیتا ہے (تصویر-164) اور پھر چھوٹی انگلی کی پشت کے جانبی حصے کو رسد پہنچانے کے لئے جاتا ہے۔

پاؤں کی پشت اور انگلیوں کے جلدی اعصاب کا مندرجہ بالا بیان اس عام انتظام کو ظاہر کرتا ہے۔ جو اکثر ملتا ہے۔ لیکن تقطیع کار کو بہت اختلافات کے لئے تیار رہنا چاہیئے۔ خاص کر

CC-0. In Public Domain. Gurukul Kangri Collection, Haridwar

Digitized by Arya Samaj Foundation Chennai and eGangotri

جانبی پہلو پر جہاں سورل ترد اور سوپر فیشیل پرونیل ترد کی جانبی تقسیم اکثر تھوڑی بہت حد تک ایک دوسری کی جگہ لے لیتے ہیں۔

تقطیع ۔ جب پاؤں کی پشت اور ٹانگ کے سامنے کی جلدی وریدوں اور اعصاب کا امتحان ہو چکے۔ تو ڈیپ فیشیا کو نمایاں کرنے کے لیے شحمی اوپری فیشیا کو نکالنا چاہیے۔

ڈیپ فیشیا۔ یہاں ڈیپ فیشیا ٹانگ کے لیے مکمل غلاف نہیں بناتا۔ یہ ٹیبیا کے وسطانی رقبہ پر موجود نہیں ہوتا۔ اور اس ہڈی کے اگلے اور وسطانی کناروں سے
369 چپکا ہوتا ہے۔ یہ فیبولا کے بعدی حصے پر کی مثلث زیر جلدی سطح پر نہیں ہوتا۔ اور اُن بنڈوں سے چپکا ہوتا ہے۔ جو اس رقبہ کو آگے اور پیچھے محدود کرتی ہیں۔ یہ سب جگہ یکساں دبیز نہیں۔ مگر ٹانگ کے بعدی حصے کے قریب پتلا ہو جاتا ہے۔ حتیٰ کہ ٹخنہ کا خطہ آجاتا ہے جہاں اس کے اندر دبیز بند ملتے ہیں۔ ٹخنے سے آگے پاؤں کی پشت کے خطہ میں یہ بہت ہی باریک اور نازک ہو جاتا ہے۔ اگلے کرورل خطہ میں اس کی بڑی طاقت اس وجہ سے ہے۔ کہ یہاں یہ تحتی عضلوں کے ریشوں کا آغاز ہے۔ ٹخنے کے خطہ میں بند بن گئے ہیں تاکہ وتروں کو اُن کے مقام پر قائم رکھیں۔ جبکہ اس جوڑ کو حرکت دینے والے عضلے عمل کر رہے ہوں۔ ان بندوں میں سے چار کا امتحان تقطیع کے اس درجہ میں ہونا چاہیے۔ یعنی ٹرانسورس کرورل لیگامنٹ۔ کروشی ایٹ (cruciate) کرورل لیگامنٹ۔ اور پرونیل[۱] عضلوں کے بالائی اور زیریں ریٹی نیکولا (retinacula) ۔

ٹرانسورس کرورل لیگامنٹ۔ ایک مضبوط چوڑا بند ہے۔ جو ٹخنہ کے جوڑ سے عین قریب ٹانگ کے اگلے رُخ کے پار پھیلا ہوا ہے۔ یہ ایک سرے سے فیبولا سے اور دوسرے سرے سے ٹیبیا سے چپکا ہے۔ کروشی ایٹ کرورل لیگامنٹ ٹخنے کے جوڑ پر واقع ہے۔ جانبی رخ اس کی شکل ایک تنگ اور خوب واضح بند کی ہے۔ جو

---

[۱]۔ پرانی اصطلاحیات میں پہلے دو بند بالترتیب ٹخنے کے اگلے اینولر لیگامنٹ کے بالائی اور زیریں حصے کہلاتے تھے۔ اور آخری دو اصطلاح اکسٹرنل اینولر لیگامنٹ کی ذیل میں شامل تھے۔

CC-0. In Public Domain. Gurukul Kangri Collection, Haridwar

Digitized by Arya Samaj Foundation Chennai and eGangotri

کیلکینیس (calcaneus) کے اگلے حصے سے خوب چپکا ہے۔ وسطانی رُخ جاتا ہوا دو متسع شاخوں میں تقسیم ہو جاتا ہے۔ ان میں سے قربی شاخ وسطانی میلیولس سے چپکی ہے۔ لیکن بعدی شاخ پاؤں کے وسطانی کنارے کو جاتی ہے۔ اور تلوے کے دتریفس سے جُڑ جاتی ہے۔ ٹانگ کے آڑے اور کروشی ایٹ رباط ڈیپ فیشیا ہی کے حصے ہیں۔ جو اپنی دبازت کی وجہ سے پہچانے جاتے ہیں۔ (تصاویر 153-154)۔

سوپیریر پرونیل ریٹی نیکولم (retinaculum) ڈیپ فیشیا کا ایک دبیز حصہ ہے۔ جو جانبی میلیولس کے پچھلے اور بعدی حصے سے کیلکینیس کی جانبی سطح کے بالائی اور پچھلے حصے تک جاتا ہے۔ (تصویر۔ 158)

انفیریر پرونیل ریٹی نیکولم کیلکینیس کی بالائی سطح کے اگلے حصے سے اٹھتا ہے۔ جہاں یہ کروشی ایٹ لیگامنٹ کے جانبی سرے سے ملحق ہے۔ اس کا دوسرا سرا پاؤں کے جانبی کنارے پر کیلکینیس کے ٹراکلیر پراسس (trochlear process) سے اور اس پراسس سے نیچے کیلکینیس کی جانبی سطح سے چپکا ہوا ہے۔ یہ پرونیل ریٹی نیکولا (retinacula) پرونیس لانگس اور بریوس کے وتروں کو کیلکینیس کی جانبی سطح سے باندھ دیتے ہیں (تصویر۔ 158) 340

بین عضلی حاجزات۔ جہاں ڈیپ فیشیا فیبولا کے خط پر سے پیچھے کو گزرتا ہے۔ دو مضبوط بین عضلی حاجزات اس کی عمقی سطح سے نکلتے ہیں۔ ان کو اینٹیریر اور پوسٹیریر فیبولر حاجزات کہتے ہیں۔ اینٹیریر فیبولر سپٹم پرونیل عضلوں اور انگلیوں کے پھیلانے والے عضلوں کے درمیان حائل ہے۔ اور فیبولا کی اگلی عرف (crest) سے وابستہ ہے پوسٹیریر فیبولر سپٹم پرونیل عضلوں اور ٹانگ کی پشت کے عضلوں کے درمیان حائل ہے۔ اور فیبولا کی جانبی کریسٹ سے چپکا ہے۔

اس طرح ٹانگ تین عظمی ردائی درجوں میں منقسم ہے۔ جو اگلے جانبی۔ اور پچھلے کردرل خطوں کے مطابق ہیں۔ اگلا درجہ گھیرنے والے ڈیپ فیشیا۔ اینٹیریر فیبولر سپٹم۔ فیبولا کی وسطانی سطح کے اگلے حصے (وہ حصہ جو بین عظمی کریسٹ سے آگے واقع ہے) بین عظمی جھلی اور ٹیبیا کی جانبی سطح سے محدود ہے۔ جانبی درجہ فیبولا کی جانبی سطح ڈھانکنے والے فیشیا اور دونوں فیبولر حاجزات سے محدود ہے۔

CC-0. In Public Domain. Gurukul Kangri Collection, Haridwar

پچھلا درجہ جس کا مطالعہ آئندہ ہوگا۔ بہت ہی بڑا ہے۔ اس کی دیواریں ٹیبیا کی پچھلی سطح۔
وسطانی سطح کے پچھلے حصے۔ اور فیبولا کی کل پچھلی سطح بین عظمی جھلی پوسٹیریر فیبولا سپٹم اور
ڈھانکنے والے ڈیپ فیشیا سے بنتی ہیں۔

تقطیع۔ اب ٹانگ کے ڈیپ فیشیا کو ہٹا کر ٹانگ کے اگلے حصّہ کو کھولنا چاہیئے لیکن
آڑے اور گردشی ایٹ رباط کو رکھنا چاہیئے۔ اور ان کے کناروں کو مصنوعی طور پر چاقو کے ذریعہ ڈیپ
341 فیشیا سے علیحدہ کرنا چاہیئے۔ جس کے ساتھ وہ ملے ہوتے ہیں اس کی بہت احتیاط ہونی چاہیئے۔ کہ ٹیبی
ایلس اینٹیریر اور انگلیوں کے باسط وتروں کے مخاطی غلافوں کو ضرر نہ پہنچے۔ جبکہ آڑے اور گردشی
ایٹ رباطوں کو واضح کیا جائے۔ اور ڈیپ فیشیا اٹھا جا رہا ہو۔ یہ ڈیپ فیشیا کی عمقی سطح کے قریب
واقع ہیں۔ ٹانگ کے قریبی حصے میں ڈیپ فیشیا کو تحتی عضلوں پر سے ان کی سطحوں کو مجروح کیے بغیر
اٹھانا ناممکن ہوگا۔ اس لیے اس کو اپنی جگہ رہنے دیا جائے۔ زیادہ بعدی استوا پر اس کو آسانی سے
علیحدہ کر سکتے ہیں۔ اس کو طولانی رخ میں ٹیبیا اور فیبولا کے درمیان کاٹو۔ وسطانی حصے کو وسطانی جانب
لوٹ دو۔ حتیٰ کہ اس کا تعلق ٹیبیا کے اگلے کنارے کے ساتھ واضح ہو جائے۔ پھر جانبی حصے کو جانبی طرف
لوٹ دو۔ حتیٰ کہ اسکا سلسلہ فیبولر حاجز کے ساتھ نمایاں ہو جائے۔

ڈیپ فیشیا کے وسطانی اور جانبی تعلقات کا مطالعہ کرنے کے بعد وتروں کے غلافوں کو
پھلانے کی کوشش کرو۔ یا تو پچکاری کے ساتھ ہوا بھر کر یا ایک چھوٹی پچکاری کے ذریعہ تھوڑا سیال ڈال کر
تین غلافوں کا امتحان کرنا ہے۔ وہ وسطانی سے جانبی طرف یہ ہیں۔ ٹیبیی ایلس اینٹیریر کا غلاف۔ اکسٹنسر
ہیلوسس لانگس کا غلاف اور وہ غلاف جو اکسٹنسر ڈیجیٹورم لانگس اور پرونیس ٹرشیس کے لیے مشترک ہے
(دیکھو تصویر 153 صفحہ 342) اگر پچکاری استعمال کی گئی ہے۔ تو ایک چھوٹا شگاف پاؤں کے
ڈیپ فیشیا میں سے ہوتا ہوا باری باری سے ہر ایک تھیلے میں لگاؤ۔ جو یا تو گردشی ایٹ لیگامنٹ
کے دو بندوں کے درمیان ہو یا گردشی ایٹ لیگامنٹ کے زیریں کنارے سے ادھر ہو۔ اور اگر پچکاری
استعمال ہوئی ہے۔ تو سوئی کو انہی خطوں میں غلافوں کے اندر ڈالو۔ اگر انتفاخ یا اشراب کامیاب نہ ہو۔
تو غلافوں کے مقامات اور وسعت کو ایک کند سلائی کے ذریعہ بآسانی ظاہر کر سکتے ہیں۔ جو غلافوں کے
جونوں کے اندر ان سوراخوں میں سے ڈالی جائے۔ جو ان کے کناروں میں بنے ہیں۔

پشت پا کے مخاطی غلاف ٹخنے کے سامنے کے خطے میں اور پاؤں کی پشت پر۔ تین مخاطی غلاف ملتے ہیں۔ ایک ٹیبی ایلس اینٹیریر کے وتر کے اردگرد۔ دوسرا اکسٹنسر ہیلوسس کے وتر کے گرد۔ اور تیسرا اکسٹنسر ڈیجیٹورم لانگس اور پرونیس ٹرشیس کے وتروں کو ملفوف کرتا ہے۔ پہلا ٹرانسورس لیگامنٹ کے قریبی کنارے سے ٹیبی ایلس اینٹیریر کے منتہے سے تھوڑی دور تک جاتا ہے۔ جو پہلی کیونیفارم ہڈی کی وسطانی جانب میں ہے۔ دوسرا ٹرانسورس لیگامنٹ کے زیرین حصے کے پیچھے سے انگوٹھے کے پہلے پور تک جاتا ہے۔ اور تیسرے کی حدود قریب میں ٹرانسورس لیگامنٹ کا زیرین کنارہ اور بعد میں پاؤں کی پشت کا وسط ہیں۔ یہ غلاف وتروں کی حرکات کو ان رباطوں کے پیچھے اس وقت آسان کرتے ہیں جب عضلے عمل کرتے ہوں۔ اور جراحی اہمیت رکھتے ہیں۔ کیونکہ ان میں التہاب ہو سکتا ہے۔

342 مخاطی غلافوں کا امتحان ہو چکنے کے بعد اگلے کرورل درجے کے مشمولات کا امتحان ہونا چاہئے۔

اگلے کرورل درجہ کے مشمولات۔ جب ٹانگ کے سامنے کا ڈیپ فیشیا اتر جائے گا۔ تو چار عضلے نمایاں ہو جائیں گے یعنی:۔ ٹیبی ایلس اینٹیریر۔ اکسٹنسر ڈیجیٹورم لانگس۔ اکسٹنسر ہیلوسس لانگس۔ اور پرونیس ٹرشیس۔ ٹیبی ایلس اینٹیریر ٹیبیا سے ملا ہوا واقع ہے۔ اکسٹنسر ڈیجیٹورم لانگس فیبولا کے ساتھ ساتھ واقع ہے۔ اور جب یہ عضلے ایک دوسرے سے علیحدہ ہو جائیں۔ تو اکسٹنسر ہیلوسس لانگس ان کے درمیانی فصل میں
343 دکھائی دیگا۔ پرونیس ٹرشیس فیبولا کے بعدی حصے پر واقع ہے۔ اور بیشتر حالتوں میں
344 اکسٹنسر ڈیجیٹورم لانگس کے ساتھ مسلسل ہوتا ہے۔ اینٹیریر ٹیبیل عروق اور ڈیپ پرونیل نرو اس درجہ میں بعدی جاتے ہیں۔ پہلے پہل یہ عمیق واقع ہوتے ہیں۔ لیکن جب یہ ٹخنہ پر پہنچتے ہیں تو سطح کے زیادہ قریب آجاتے ہیں۔

تقطیع۔ اینٹیریر ٹیبیل عروق اور ڈیپ پرونیل نرو کو ان کے سارے طول میں ٹانگ کے سامنے نمایاں کرنے کے لئے ٹیبی ایلس اینٹیریر اور اکسٹنسر ڈیجیٹورم لانگس کو ایک دوسرے سے ایک مضبوط بین عضلی حاجز کے خط کے ساتھ علیحدہ کرنا چاہئے جو ان کے درمیان پیچھے کو جاتا ہے اور

Digitized by Arya Samaj Foundation Chennai and eGangotri

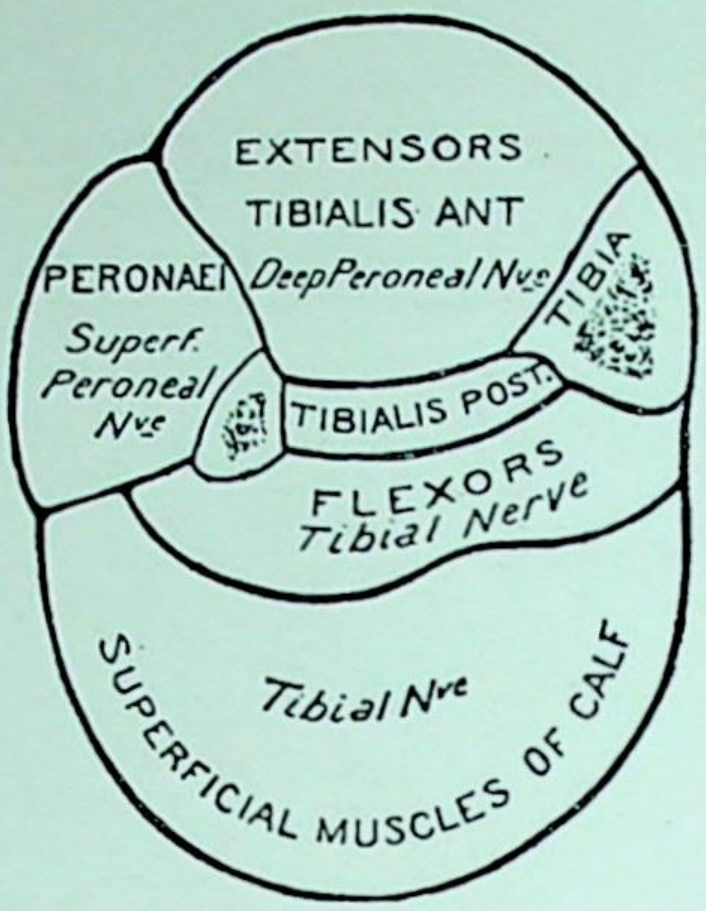

FIG. 152.—Diagrammatic representation of the Fascia of the Leg. The fascia of the tibialis posterior is more a muscular aponeurosis than a true fascial septum; but it is convenient for descriptive purposes to regard it as one of the partitions.

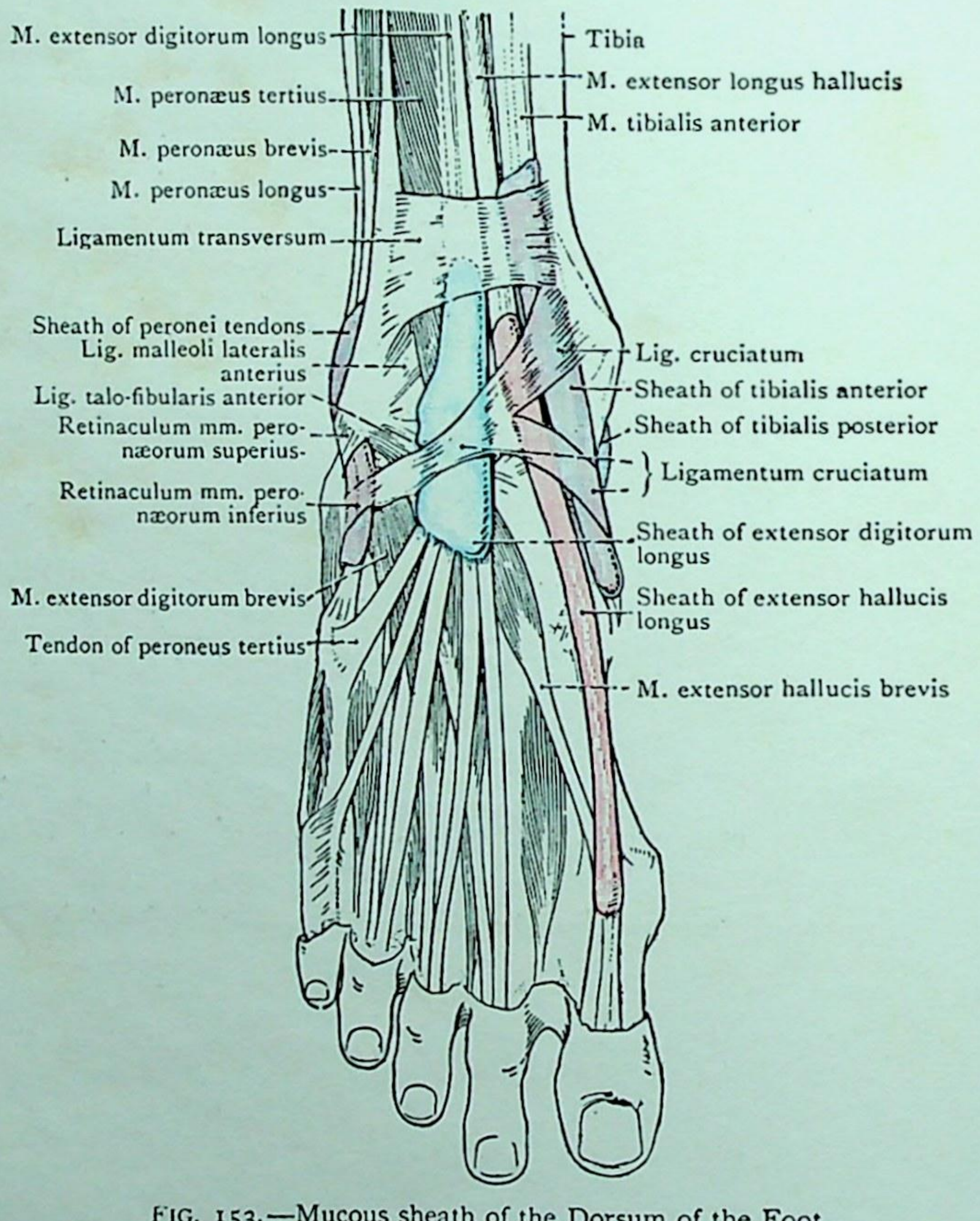

FIG. 153.—Mucous sheath of the Dorsum of the Foot.

CC-0. In Public Domain. Gurukul Kangri Collection, Haridwar

Digitized by Arya Samaj Foundation Chennai and eGangotri

CC-0. In Public Domain. Gurukul Kangri Collection, Haridwar

Digitized by Arya Samaj Foundation Chennai and eGangotri

CC-0. In Public Domain. Gurukul Kangri Collection, Haridwar

Digitized by Arya Samaj Foundation Chennai and eGangotri

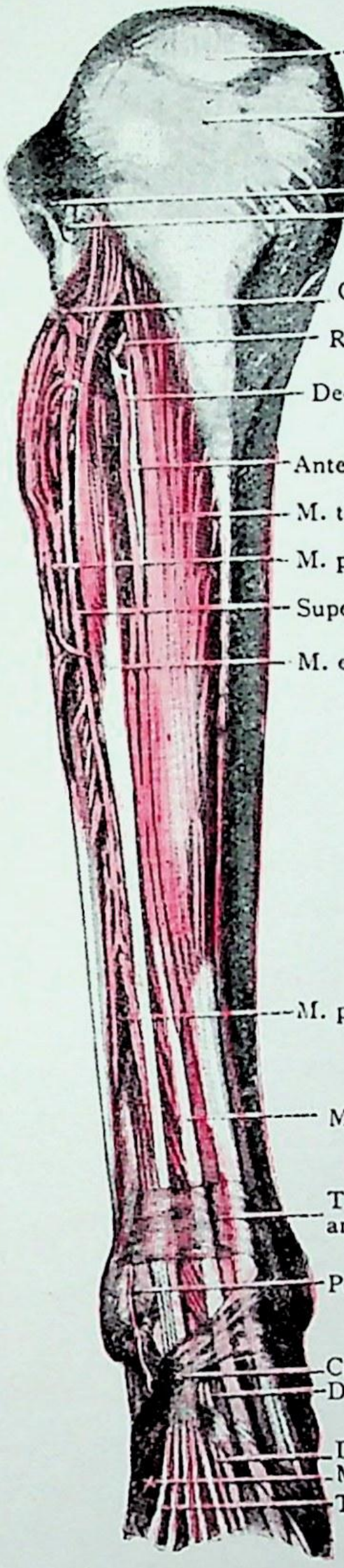

FIG. 154.—Dissection of the Anterior and Lateral Crural Regions.

CC-0. In Public Domain. Gurukul Kangri Collection, Haridwar

Digitized by Arya Samaj Foundation Chennai and eGangotri

ہر ایک کو سطح آغاز دیتا ہے۔ چاقو کو قریب رخ اس حاجز کے ستوی کے ساتھ ساتھ لیجانا چاہیئے اگر پرونیس ٹرشیس عضلے کو ایک طرف کھینچا جائے تو پر ذیل آرٹری کی چھید نے والی شاخ بین عظمی جھلی کو چھیدتی ہوئی ملے گی۔ یہ ایک چھوٹی سشریان ہے۔ جو فیبولا کے بعدی سرے پر اُترتی ہے جب گگرو[ل] درجہ کی ساختوں کو نمایاں اور صاف کیا جائے۔ تو ساتھ ہی تقطیع کار کو پاؤں کی پشت کی تقطیع کرنی چاہیئے۔ یہاں پر ٹانگ کے سامنے کے عضلوں کے وتروں کا تعاقب ان کے منتہے تک کرنا چاہیئے پھر اکسٹنسر ڈیجیٹورم لانگس کے وتروں کو ایک طرف ہٹا دینا چاہیئے۔ تاکہ اکسٹنسر ہیلوسس بریوس اور اکسٹنسر ڈیجیٹورم بریوس جو انگلیوں کے لمبے اکسٹنسر کے وتروں سے عمقی واقع ہیں۔ صاف ہوسکیں۔ اور ان کے وتروں کا تعاقب ان کے اختتام تک ہو سکے۔ ڈارسیلس پیڈس آرٹری جو اینٹیریر ٹیبیل آرٹری کا سلسلہ ہے۔ اور ڈیپ پرونیل نرو اور ان کے شاخوں کو صاف کرکے ان کے اختتاموں تک ان کا تعاقب کرنا چاہیئے۔

عضلہ ٹیبیالس اینٹیریر۔ ٹیبیالس اینٹیریر ایک زوردار عضلہ ہے۔ جو ٹیبیا کے جانبی کنڈائل کے بعدی حصے سے اور اس کے باڈی کی جانبی سطح کے قربی نصف سے اٹھتا ہے (تصویر-154- صفحہ-343) یہ بہت سے ریشے اُس ڈیپ فیشیا سے لیتا ہے۔ جو اس کو ڈھانکے ہوئے ہے۔ اُس روائی حاجز سے جو اس کے اور اکسٹنسر ڈیجیٹورم لانگس کے درمیان واقع ہے۔ اور انٹراسیس ممبرین کے اُس حصے سے جس پر یہ ٹکا ہوا ہے دوسرے لفظوں میں یہ ان ساختوں سے اٹھتا ہے۔ جن سے اُس عظمی روائی درجہ کے وسطانی حصے کی دیواریں بنتی ہیں۔ جس میں یہ واقع ہے[1]۔ ایک مضبوط وتر اُس کے لحمی بطن سے ٹانگ کے بعدی ثلث میں نکلتا ہے۔ اور

---

[1] ٹانگ کے عضلوں کے تعلقات کو سمجھنے کے لئے یہ یاد رکھنا ضروری ہے۔ کہ بین عظمی جھلی جو ٹانگ کی دو ہڈیوں کے درمیانی فاصلہ پر چھائی ہوئی ہے۔ اور اس طرح ان عضلوں کے لئے سطح آغاز کو بڑھا دیتی ہے ٹیبیا کی انٹراسیس کرسٹ سے چپکی ہے۔ (یعنی اس کی جانبی اور پچھلی سطحوں کے درمیان) اور فیبولا کی انٹراسیس کرسٹ سے۔ فیبولا کی انٹراسیس کرسٹ ہڈی کی وسطانی سطح پر سے گزرتی ہے۔ اور اسکو ایک اگلے اور ایک پچھلے حصے میں تقسیم کرتی ہے۔ اگلا حصہ اکسٹنسر عضلوں کو اور پچھلا حصہ ٹیبیالس پوسٹیریر کو آغاز دیتا ہے۔

CC-0. In Public Domain. Gurukul Kangri Collection, Haridwar

Digitized by Arya Samaj Foundation Chennai and eGangotri

یہ آڑے اور کروشی ایٹ دونوں رباطوں میں سے ہوکر پاؤں کی پشت پر پہنچتا ہے۔
پاؤں پر یہ وسطانی رُخ جھکتا ہے۔ اور وسطانی کنارے کے گرد گھوم کر دو دھجیوں 345
کے ذریعہ پہلی کیونیفارم ہڈی کے وسطانی اور بعدی حصے میں اور پہلی میٹا ٹارسل ہڈی کے قاعدے کے متصل حصّے میں ختم ہوتا ہے۔ ٹیبی ایلس اینٹیریر میں ڈیپ پرونیل نرو پھیلتا ہے یہ عضلہ پاؤں کی پشت کا خمانے والا اور پاؤں کا انعکاس کرنے والا ہے (dorsi flexor. and invertor)

عضلہ اکسٹنسر ڈیجیٹورم لانگس۔ اکسٹنسر لانگس ڈیجیٹورم عضلہ زیادہ تر اُن ساختوں سے اٹھتا ہے۔ جو اگلے کرورل خطہ کی دیوار کا جانبی حصہ بناتی ہیں اس طرح یہ ٹیبیا کے جانبی کنڈائل کے بعدی حصہ سے فیبولا کے سرے سے۔ اور فیبولا کے جسم کی وسطانی سطح کے اگلے حصے کے قریبی ¾ سے اٹھتا ہے۔ (تصویر 154 صفحہ 343) نیز انٹر آسیس ممبرین کے قریبی حصے کے ایک چھوٹے سے قطعہ۔ ٹانگ کے عمقی ڈھانکنے والے فیشیا اینٹیریر فیبولر سیپٹم اور اس بین عضلی حاجز سے اٹھتا ہے جو اس کے اور ٹیبی ایلس اینٹیریر کے درمیان واقع ہے۔ اکسٹنسر ڈیجیٹورم لانگس کا وتر ٹخنے کے جوڑ کے آگے نزول کرتا ہے۔ اور آڑے اور کروشی ایٹ رباطوں میں سے ہوکر
(صفحہ-339) چار دھجیوں میں تقسیم ہوتا ہے۔ جو پاؤں کی پشت پر ایک دوسری 346
سے متسع ہوکر جانبی چار انگلیوں میں پہنچتی ہیں۔ جانبی چار انگلیوں میں سے وسطانی تین میں ہر ایک کے پہلے پور کی پشت پر ہر ایک دھجی کے جانبی پہلو پر اکسٹنسر ڈیجیٹورم بریوس کا ایک وتر مل جاتا ہے۔

لمبے اکسٹنسر عضلے کے چاروں وتروں کے ختم ہونے کا طریقہ ہر لحاظ سے اس طریقے سے ملتا ہے۔ جس میں ہاتھ کی انگلیوں کے مطابقی وتر جھکتے ہیں۔ مگر تھوڑے تھوڑے فرق ہیں اور ممکن ہے کہ پاؤں کے تقطیع کار نے ہاتھ کی تقطیع نہ کی ہو۔ ان صورتوں کا ذکر جو ملتی ہیں ضروری ہے۔ اکسٹنسر ڈیجیٹورم لانگس کے وتر دوسری۔ تیسری۔ چوتھی۔ اور پانچویں انگلیوں کو جاتے ہیں۔ اور اکسٹنسر ڈیجیٹورم بریوس کے وتر پہلی۔ دوسری۔ تیسری۔ اور چوتھی انگلیوں کو جاتے ہیں۔ دوسری۔ تیسری اور چوتھی انگلیوں کی صورت میں لمبے اور چھوٹے اکسٹنسر عضلوں کے وتر ملتے ہیں۔ اور

CC-0. In Public Domain. Gurukul Kangri Collection, Haridwar

Digitized by Arya Samaj Foundation Chennai and eGangotri

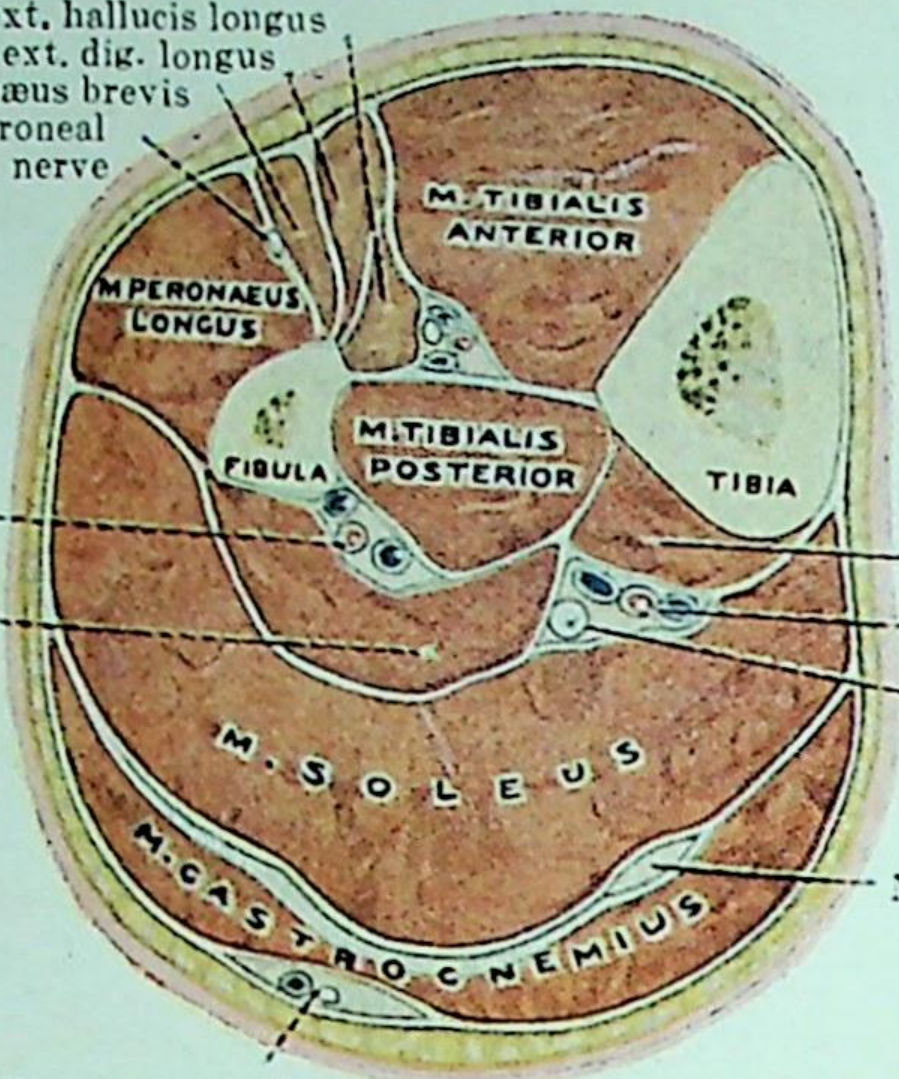

FIG. 155.—Transverse section through the Middle of the Leg.

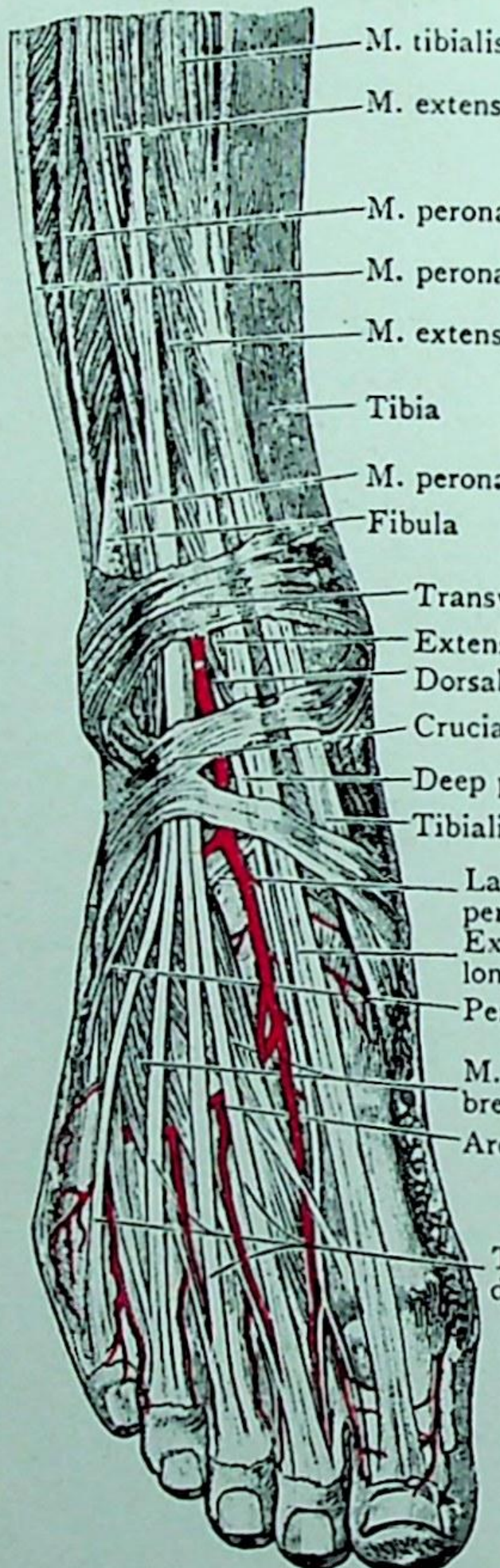

FIG. 156.—Dissection of the Dorsum of the Foot.

CC-0. In Public Domain. Gurukul Kangri Collection, Haridwar

Digitized by Arya Samaj Foundation Chennai and eGangotri

CC-0. In Public Domain. Gurukul Kangri Collection, Haridwar

Digitized by Arya Samaj Foundation Chennai and eGangotri

ملے ہوئے وتر پہلے پور کے پچھلے رُخ پر ایک پھیلاؤ بناتے ہیں۔ اس پھیلاؤ میں ایک
لمبرائیکل اور دو انٹر آسی آئی (interossei) عضلوں کے نازک وتر ملتے ہیں اور
پھر یہ ایک وسطی اور دو ہم پہلو حصوں میں تقسیم ہوتا ہے۔ نازک وسطی حصہ دوسرے
پور کے قاعدے میں ختم ہوتا ہے۔ زیادہ مضبوط ہم پہلو حصے آگے بڑھ جاتے ہیں اور
آپس میں ملکر اختتامی پور کے قاعدے میں ختم ہوتے ہیں۔ اس طرح پانچ وتر دوسری
تیسری۔ اور چوتھی انگلیوں کے دوسرے اختتامی پوروں میں سے ہر ایک کے قاعدو
کے پشتی رخوں میں ختم ہوتے ہیں۔ اور پھر ایسی حرکات ممکن ہیں۔ جن کا کسی اور
طرح بآسانی حاصل ہونا ممکن نہ تھا۔ کیونکہ جب خم کرنے والے وتر میٹا کارپو فیلنجیل
جوڑوں کو خماتے ہیں۔ تو لمبرائیکل اور انٹر آسی آئی عضلے۔ اکسٹنسر پھیلاؤ کے ساتھ
اپنے تعلق کی وجہ سے انٹر فیلنجیل جوڑوں کو پسارتے ہیں۔ پاؤں کی صورت میں یہ
کوئی بہت ضروری بات نہیں۔ لیکن ہاتھ کی حالت میں انتہائی اہمیت رکھتی ہے کیونکہ
یہ انہی مذکورہ ذرائع کی وجہ سے ہے۔ کہ انگلیوں کو "تحریری حالت" میں رکھنا اور
ان کو اُس معمولی طریقہ پر استعمال کرنا ممکن ہے جو لکھنے میں عموماً اختیار کیا جاتا ہے۔
(دیکھو صفحہ 178) ۔ اکسٹنسر ڈیجیٹورم لانگس کو ڈیپ پرونیل نرو رسد پہنچاتا ہے
یہ جانبی چار انگلیوں کے انٹر فیلنجیل اور میٹا ٹارسو فیلنجیل جوڑوں کا اکسٹنسر ہے۔ اور
پاؤں کو پشت کے رُخ خماتا ہے۔

اکسٹنسر ہیلوسس لانگس

۔ یہ انگوٹھے کا لمبا اکسٹنسر ٹیبیالس اینٹیریر اور
اکسٹنسر ڈیجیٹورم لانگس کے درمیانی فاصلہ میں واقع ہے۔ اپنے قریبی حصے میں اِن
عضلوں نے اس کو نگاہ سے اوجھل کیا ہے۔ لیکن ٹخنے کے قریب یہ سطح پر آجاتا ہے۔ (347
یہ اکسٹنسر ڈیجیٹورم لانگس کے پیچھے فیبولا کی وسطی دو چوتھائیوں میں اس کے جسم کی
وسطانی سطح کے اگلے حصے کی ایک انتہائی تنگ پٹی سے اور نیز انٹر آسیس ممبرین کے
متصل حصے سے اٹھتا ہے۔ اِس کا وتر آڑے رباط سے عمق گزرتا ہے۔ اینٹیریر ٹیبیل
آرٹری کے بعدی حصے کے سامنے قطع کرتا ہے۔ اور ٹخنے کے سامنے سے بعدی سمت
گزر کر پاؤں کی پشت پر کروسی ایٹ لیگامنٹ سے عمق پہنچتا ہے (تصویر-342) یہ
انگوٹھے کے آخری پور کے قاعدے کے پچھلے رُخ میں ختم ہوتا ہے[علہ]۔ اس میں اکسٹنسر

علہ۔ بیشتر صورتوں میں اس کی ایک دھجی قریبی پور کے قاعدے کو بھی پہنچتی ہے

CC-0. In Public Domain. Gurukul Kangri Collection, Haridwar

Digitized by Arya Samaj Foundation Chennai and eGangotri

ڈیجیٹورم بریوس کاسب سے وسطانی وتر نہیں ملتا۔ اکسٹنسر ہیلوسس لانگس کو ڈیپ پرونیل نرو رسد پہنچاتا۔ یہ انگوٹھے کے سارے جوڑوں کا اکسٹنسر اور پاؤں کا پشتی رُخ خمانیوالا ہے۔

عضلہ پرونیس ٹرشیس۔ پرونیس ٹرشیس ایک چھوٹا عضلہ ہے۔ جو اپنے آغاز کے قریب اکسٹنسر ڈیجیٹورم لانگس سے مسلسل ہے۔ یہ فیبولا کی وسطانی سطح کے اگلے حصے کے بعدی چوتھائی حصے اور انٹر آسیس ممبرین کی مطابقی وسعت سے اُٹھتا ہے۔ یہ اگلے فیبولر سپٹم کے بعدی حصے سے بھی ریشے پاتا ہے۔ جو اس کے اور پرونیس بریوس کے درمیان حائل ہے۔ اس کا نازک وتر پانچویں میٹا ٹارسل ہڈی کے پھیلے ہوئے قاعدے کی پچھلی سطح میں ختم ہوتا ہے۔ اس کو ڈیپ پرونیل نرو رسد پہنچاتا ہے۔ یہ ٹخنہ کے جوڑ کا پشتی رخ خمانیوالا اور پاؤں کو باہر کی جانب پھیرنے والا ہے

اینٹیریر ٹبییل آرٹری۔ یہ آرٹری پاپلیٹیل آرٹری کی دو اختتامی شاخوں میں سے چھوٹی ہے۔ یہ ٹانگ کے پچھلے خطہ میں۔ پاپلیٹیس عضلہ کے بعدی کنارے پر اور ٹیبیا کی ٹیوبراسٹی کے استوا پر اٹھتی ہے۔ (دیکھو تصویر-135) یہ انٹر آسیس ممبرین کے قربی حصے والے سوراخ میں سے آگے کو گزر کر اگلے کرورل خطہ میں داخل ہوتی ہے جب آگے کو گزرتی ہے۔ تو فیبولا کی گردن کے وسطانی جانب کے قریب واقع ہوتی ہے جہاں یہ موجودہ تقطیع میں نمودار ہوتی ہے۔ ٹانگ کے اگلے حصے میں یہ بعید رُخ ٹخنے تک سیدھی جاتی ہے۔ پھر پاؤں کی پشت پر پہنچتی ہے اور ڈارسیلس پیڈس (dorsalis pedis) کہلاتی ہے۔

ٹانگ کی قربی دو تہائیوں میں اینٹیریر ٹبییل آرٹری بہت عمقی واقع ہے یہ انٹر آسیس ممبرین کے اوپر اُس فاصلہ پر واقع ہے۔ جس کے وسطانی طرف ٹیبیالس اینٹیریر اور جانبی طرف اکسٹنسر ڈیجیٹورم لانگس اور اکسٹنسر ہیلوسس لانگس ہیں۔ ٹانگ کے بعدی ثلث میں جہاں عضلے وتر بن جاتے ہیں۔ یہ شریان سطح کے زیادہ قریب آجاتی ہے۔ اس کے گزر کے اس حصے میں یہ ٹیبیا کے اوپر واقع ہے۔ اور جانبی طرف اس کا تراکب اکسٹنسر ہیلوسس لانگس کرتا ہے۔ ٹخنے کے جوڑ سے ادھر ہی اکسٹنسر ہیلوسس کا وتر آرٹری سے سطحی تقاطع کرتا ہے۔ اور اس طرح اس سے وسطانی ہوجاتا ہے۔ 348

CC-0. In Public Domain. Gurukul Kangri Collection, Haridwar

Digitized by Arya Samaj Foundation Chennai and eGangotri

دو وینی کامیٹیز اینٹیریر ٹیبیل آرٹری کے بہت قریب رہتی ہیں اور اس سے آگے اور پیچھے دونوں طرف ربطی شاخیں دیتی ہیں۔ ڈیپ پرونیل نرو بھی اس کے ساتھ قریبی تعلق رکھتا ہے۔ یہ گھٹنے سے بعدی رخ تھوڑی دور جاکر شریان کے ساتھ ہو جاتا ہے اور جلد شریان سے آگے مقام لے لیتا ہے۔ ٹخنہ کے جوڑ کے قریب عموماً یہ نرو شریان کے جانبی طرف ہوتا ہے۔ ابھی شریان ٹانگ کے پچھلے حصے میں ہوتی ہے۔ کہ یہ ایک فیبولر اور ایک پوسٹیریر ٹیبیل ریکرنٹ شاخ دیتی ہے۔ جو آئندہ تقطیع میں دیکھی جائیگی (دیکھو صفحہ 403)

ٹانگ کے سامنے اینٹیریر ٹیبیل آرٹری ذیل کی شاخیں دیتی ہے:۔

(۱) عضلی۔
(۲) اینٹیریر ٹیبیل ریکرنٹ آرٹری۔
(۳) میڈیل اینٹیریر میلیولر آرٹری۔
(۴) لیٹرل اینٹیریر میلیولر آرٹری۔

عضلی شاخیں بہت ہیں۔ اور شریان کے طول کے ساتھ ساتھ بے قاعدہ مقامات پر نکلتی ہیں۔ یہ اگلے کروریل خطہ کے عضلوں میں پھیلتی ہیں۔

اینٹیریر ٹیبیل ریکرنٹ آرٹری ایک چھوٹی رگ ہے۔ جو اینٹیریر ٹیبیل آرٹری سے اس کے ٹانگ کے سامنے پہنچنے کے فوراً بعد نکلتی ہے۔ یہ ٹیبی ایلس اینٹیریر کے ریشوں میں ٹیبیا کے جانبی کنڈائل پر قریبی رُخ آتی ہے۔ اس کی اختتامی شاخچیاں گھٹنے کے جوڑ کے سامنے پہنچتی ہیں۔ اور پاپلیٹیل آرٹری کی انفیریر جینیکولر شاخوں سے تقسیم کرتی ہیں۔

میلیولر آرٹریز۔ یہ شریانیں ٹخنے کے جوڑ سے ذرا ادھر نکلتی ہیں۔ لیٹرل اینٹیریر میلیولر آرٹری دونوں میں زیادہ بڑی ہے۔ یہ جانبی رخ اکسٹنسر ڈیجیٹورم لانگس اور پرونیس ٹرشیس کے وتروں کے اوجھل جانبی رُخ گزر کر جانبی میلیولس کی جانبی سطح پر پہنچتی ہے۔ اور پرونیل کی چھیدنے والی شاخ اور لیٹرل ٹارسل آرٹری کے ساتھ تقسیم کرتی ہے۔ میڈیل اینٹیریر میلیولر آرٹری وسطانی رخ اکسٹنسر ہیلوسس لانگس اور ٹیبی ایلس اینٹیریر کے وتروں کے اوجھل جاتی ہے۔ یہ پوسٹیریر ٹیبیل آرٹری

CC-0. In Public Domain. Gurukul Kangri Collection, Haridwar

Digitized by Arya Samaj Foundation Chennai and eGangotri

کی شاخوں سے تقسیم کرتی ہے۔

ڈارسل پیڈس آرٹری۔ پاؤں کی یہ پشتی شریان اینٹیریر ٹبیل کا سلسلہ ہے۔ یہ ٹخنے کے جوڑ کے سامنے دونوں میلیولائی کے درمیان شروع ہوتی ہے۔ اور ٹیلس کے پچھلے حصے اور نیویکولر اور دوسری کیونیفارم ہڈی پر سے ہوکر پہلی بین عظمی فضا کے پچھلے حصے تک جاتی ہے۔ وہاں یہ پاؤں کو چھوڑنے کے لئے پہلے ڈارسل انٹرآسیس عضلے کے دو سروں کے درمیان تلوے کی طرف گزر کر تلوے کے خطے میں پہنچتی ہے۔ جہاں یہ لیٹرل پلانٹر آرٹری سے ملکر پلانٹر آرچ بناتی ہے۔ اس کے تعلقات پاؤں کی پشت پر بہت سادے ہیں۔ (۱) یہ وسطانی طرف اکسٹنسر ہیلوسس لانگس کے وتر اور جانبی طرف اکسٹنسر ڈیجیٹورم لانگس کے وسطانی ترین وتر کے درمیان واقع ہے۔ (۲) پہلے اس کا تقاطع کروسئیل لیگامنٹ کا قریبی بند کرتا ہے پھر بعدی بند۔ اور اس کے اختتام کے قریب اس کا تقاطع اکسٹنسر ہیلوسس بریوس کا وتر کرتا ہے۔ ان مستثنیات کے ساتھ یہ رگ صرف جلد اور جھلیوں سے ڈھکی ہوئی ہے۔ (۳) ڈیپ پرونیل نروکی میڈیل ٹرمنیل شاخ اس کی جانبی طرف کے ساتھ ساتھ ہوتی ہے۔ اور دو وینی کامیٹنز اس کے ہمراہ ہوتی ہیں 350

جب ڈارسیلس پیڈس آرٹری پاؤں کی پشت پر گزرتی ہے۔ تو پاؤں کے وسطانی کنارے کو کئی شاخچیاں دیتی ہے۔ اور تین نامدار شاخیں جو جانبی رخ جاتی ہیں:-

(۱) میڈیل ٹارسل آرٹریز۔

(۲) لیٹرل ٹارسل آرٹری۔

(۳) آرکوایٹ (arcuate) آرٹری۔

(۴) فرسٹ ڈارسل میٹاٹارسل آرٹری۔

میڈیل ٹارسل آرٹریز۔ میڈیل ٹارسل شاخیں تعداد میں دو یا زیادہ ہوتی ہیں۔ ڈارسل پیڈس کی وسطانی جانب سے نکلتی ہیں۔ اور پاؤں کے وسطانی

یہ عصب بعض مرتبہ اس کے وسطانی جانب برابر برابر جاتا ہے۔

CC-0. In Public Domain. Gurukul Kangri Collection, Haridwar

Digitized by Arya Samaj Foundation Chennai and eGangotri

کنارے پر سے انٹر کر میڈیل پلانٹر آرٹری کی شاخوں کے ساتھ تغمم کرتی ہیں۔

لیٹرل ٹارسل آرٹری اور آرکوایٹ آرٹری۔ لیٹرل ٹارسل آرٹری نیویکولر ہڈی کے مقابل اور آرکوایٹ میٹاٹارسل ہڈیوں کے قاعدوں کے قریب نکلتی ہے۔ یہ دونوں اکسٹنسر ہیلوسس لانگس اور اکسٹنسر ڈیجیٹورم بریوس کے اوجھل جانبی رخ جاکر پاؤں کے جانبی کنارے سے پیر پہنچتی ہیں۔ یہاں یہ لیٹرل پلانٹر آرٹری کی شاخوں کے ساتھ تغمم کرتی ہیں۔ لیٹرل ٹارسل آرٹری لیٹرل میلیولر اور پرونیل آرٹریز کے ساتھ بھی تغمم کرتی ہے۔

اُس کمان سے جو آرکوایٹ آرٹری سے بنتی ہے۔ تین ڈارسل میٹاٹارسل آرٹریز نکلتی ہیں۔ تین جانبی بین عظمی فضاؤں میں سے ہر ایک میں ایک جاتی ہے۔ اور انگلیوں کی درمیانی درزوں پر تقسیم ہوکر دوسری۔ تیسری۔ چوتھی اور پانچویں انگلیوں کے متصل پہلوؤں کو ڈارسل ڈیجیٹل شاخچیاں دیتی ہیں۔ جانبی ترین میٹاٹارسل آرٹری سے ایک شاخچی چھوٹی انگلی کے جانبی پہلو کو جاتی ہے۔

فرسٹ ڈارسل میٹاٹارسل آرٹری۔ یہ آرٹری ایک چھوٹی رگ ہے جو ڈارسیلس پیڈس سے اس مقام پر نکلتی ہے۔ جہاں وہ رگ پاؤں کے تلوے کے خطہ میں پہنچنے کے لئے تلوے کی جانب مڑتی ہے۔ یہ اپنے آغاز سے آگے کی طرف پہلے ڈارسل انٹر آسیس عضلے پر چلی جاتی ہے۔ اور انگوٹھے کے وسطانی جانب اور انگوٹھے اور دوسری انگلی کے متصل پہلوؤں کے لئے ڈارسل ڈیجیٹل شاخوں میں تقسیم ہوتی ہے[1]۔

351 **پرونیل آرٹری کی چھیدنیوالی شاخ۔** پرونیل آرٹری کی یہ شاخ ٹانگ کے پچھلے خطہ میں نکلتی ہے۔ یہ انٹر آسیس ممبرین کو جانبی میلیوس سے تقریباً ۲۵ ۔ ۵ میلی میٹر اوپر چھید کر اگلے خطہ میں داخل ہوتی ہے۔ وہاں یہ پرونیس ٹرشیس کے اوجھل فیبولا کے بعدی حصے پر اترتی ہے۔ اور اس کی اختتامی شاخیں لیٹرل میلیولر اور لیٹرل ٹارسل آرٹریز کے ساتھ تغمم کرتی ہیں۔

اکسٹنسر ہیلوسس بریوس اور اکسٹنسر ڈیجیٹورم بریوس عضلے۔ انگوٹھے کے

---

[1] تلوے کے خطہ کے اندر ڈارسیلس پیڈس کی شاخوں کے لئے دیکھو صفحہ 898

CC-0. In Public Domain. Gurukul Kangri Collection, Haridwar

Digitized by Arya Samaj Foundation Chennai and eGangotri

چھوٹے پسارنے والے اور انگلیوں کے چھوٹے پسارنے والے عضلہ کا امتحان اب ہو سکتا ہے۔ یہ وہ عضلے ہیں۔ جو پاؤں کی پشت پر لحمی گدی بناتے ہیں۔ یہ ایک ساتھ کیلکینیس کی پشتی سطح کے اگلے حصے سے کیوبائڈ ہڈی سے عین پیچھے اور تیر کروشیل رباط کے تنے سے اُٹھتے ہیں۔ یہ مشترکہ عضلی کمیت چار حصوں میں تقسیم ہو جاتی ہے۔ جن میں سے وسطانی ترین کو انگوٹھے کا چھوٹا پسارنے والا عضلہ کہتے ہیں۔ یہ ایک وتر میں ختم ہوتا ہے۔ جو انگوٹھے کے پہلے پور کے قاعدے میں ختم ہوتا ہے۔ اپنے آغاز سے لیکر اپنے ختم تک یہ ڈارسیلس پیڈس آرٹری کے بعیدی حصے کی اُتھلی سطح کا تقاطع کرتا ہے۔ اس میں ڈیپ پرونیل نرو کی جانبی شاخ پھیلتی ہے۔ اور یہ انگوٹھے کے میٹاٹارسو فیلنجیل جوڑ کا اکسٹنسر ہے۔

اس عضلی کمیت کے باقی تین قطعے مجمل طور پر انگلیوں کا چھوٹا اکسٹنسر کہلاتے ہیں۔ یہ اُن وتروں میں ختم ہوتے ہیں۔ جو ان لمبے پسارنے والے وتروں سے ملتے ہیں۔ جو دوسری۔ تیسری اور چوتھی انگلیوں کو جاتے ہیں۔ اور پھیلاؤ کے ذریعہ (دیکھو صفحہ-346) یہ ان انگلیوں کے دوسرے اور اختتامی پور میں ختم ہوتے ہیں۔ انگلیوں کے چھوٹے اکسٹنسر ہیں اکسٹنسر ہیلوسس بریوس کی طرح ڈیپ پرونیل نرو کی جانبی شاخ پھیلتی ہے۔ اور یہ انگلیوں کی انٹر فیلنجیل اور میٹاٹارسو فیلنجیل جوڑوں کا اکسٹنسر ہے۔ جن میں تقسیم ہوتا ہے۔

ڈیپ پرونیل نرو۔ یہ نرو کامن پرونیل نرو کی اختتامی شاخوں میں سے ایک ہے۔ یہ پرونیس لانگس کے قربی حصے اور فیبولا کی نک کے درمیان اُٹھتا ہے۔ پھر یہ اینٹیریر فیبولر سیٹم اور اکسٹنسر ڈیجیٹورم لانگس کو چھید کر ٹانگ کے اگلے درجہ میں داخل ہوتا ہے۔ اسی درجہ میں یہ چھا اترتا ہے حتی کہ ٹیبیا کے جانبی کنڈائل سے تھوڑا فاصلہ دور اینٹیریر ٹیبیل عروق میں شامل ہو جاتا ہے۔ اپنے گزر کے باقی حصے میں یہ اینٹیریر ٹیبیل عروق کے ہمراہ ہوتا ہے۔ پہلے پہل ان کے جانبی رخ واقع ہوتا ہے۔ پھر آگے آجاتا ہے۔ لیکن ٹخنے کے قریب عموماً یہ پھر جانبی رُخ آجاتا ہے۔ یہ آڑے اور کروشی ایٹ رباطوں کے پیچھے گزرتا ہے۔ اور ایک وسطانی اور ایک جانبی شاخوں میں تقسیم ہو کر ختم ہو جاتا ہے۔ 952

CC-0. In Public Domain. Gurukul Kangri Collection, Haridwar

ٹانگ میں سے گزرتے وقت ڈیپ پرونیل نرو اکسٹنسر ڈیجیٹورم لانگس، ٹبی ایلس انٹیریر، اکسٹنسر ہیلوسس لانگس۔ اور پرونیس ٹرشیس کو عضلی شاخیں دیتا ہے۔ اور ایک باریک شاخچی ٹخنے کے جوڑ کو۔

ڈیپ پرونیل نرو کی میڈیل ٹرمنل شاخ پاؤں کی پشت پر ڈارسیلس پیڈس آرٹری کے جانبی رُخ کے ساتھ ساتھ آگے کو جاتی ہے[1] پہلی بین عظمی فضا کے پچھلے سرے پر یہ ڈیپ فیشیا کو چھیدتی ہے۔ اور انگوٹھے اور دوسری انگلی کے متصل پہلوؤں میں پھیلنے کے لئے تقسیم ہوتی ہے (صفحہ 337) سطح پر پہنچنے سے پہلے یہ انگوٹھے
کے ٹارسو میٹاٹارسل اور میٹاٹارسو فیلنجیل جوڑوں کو مفصلی شاخچیاں دیتی ہے۔ اور 353
اکثر ایک عضلی شاخچی پہلے ڈارسل انٹراسیس عضلے کی پشتی سطح کو بھی دیتی ہے۔

ڈیپ پرونیل نرو کی لیٹرل ٹرمنل شاخ اکسٹنسر ڈیجیٹورم کے اوجھل یک تحت جانبی رُخ مڑ جاتی ہے۔ اور ٹارسس (tarsus) کی پشت پر ایک گرہ نما بڑھاؤ میں ختم ہوتی ہے۔ اس بڑھاؤ میں ختم ہوتی ہے۔ اس بڑھاؤ سے شاخیں نکلکر اکسٹنسر ڈیجیٹورم بریوس اور بہت سے قریبی جوڑوں میں پھیلتی ہیں ایک باریک رشتہ بعض صورتوں میں دوسرے ڈارسل انٹراسیس عضلے تک نکالا جاسکتا ہے۔ یہ اتفاقی پھیلاؤ اس مطابقی بڑھاؤ سے ملتا ہے۔ جس میں جارحہ بالا کا ڈارسل انٹراسیس نرو ختم ہوتا ہے (دیکھو صفحہ 185)

ٹرانسورس کرورل لیگامنٹ اور کروشی ایٹ لیگامنٹ کا تقطیع

کو اب آڑے اور کروشی ایٹ رباطوں کا پھر امتحان کرنا چاہئے۔ اور ان ساختوں کا جو ان سے عمقی گزرتی ہیں۔ ٹرانسورس لیگامنٹ اپنے جانبی سرے کے ذریعے فیبولا سے اور وسطانی سرے کے ذریعہ ٹیبیا سے چپکا ہے۔ اگر فیبولا والے تعلق کو کاٹ دیں۔ اور رباط کو وسطانی رُخ ڈال دیں۔ تو اس میں ایک علیحدہ خانہ ٹبی ایلس انٹیریر اور اس کے مخاطی غلاف کے لئے ملیگا۔

کروشی ایٹ لیگامنٹ دونوں میں زیادہ اہم ہے۔ اس کے تعلقات

[1] عام طور پر یہ عصب شریان سے اوپری تقاطع کرتا ہے۔ اور اس کے وسطانی پہلو کے ساتھ ساتھ اترتا ہے۔

Digitized by Arya Samaj Foundation Chennai and eGangotri
CC-0. In Public Domain. Gurukul Kangri Collection, Haridwar

Digitized by Arya Samaj Foundation Chennai and eGangotri

پہلے دیکھے جا چکے ہیں۔ (صفحہ-339) اِس طریقہ کا امتحان کرو۔ جس میں یہ وتر دل کو اپنے مقام پر رکھتا ہے۔ اس میں دو یہیں ہیں۔ اور یہ بعض مقامات میں مل کر اور بعض مقامات میں علیحدہ ہو کر تین الگ الگ خانے بناتی ہیں۔ ٹیبی الیس اینٹیریر کا وتر وسطانی خانے میں سے گزرتا ہے۔ اکسٹنسر ہیلوسس لانگس کا وتر وسطی خانے میں ہے۔ اور اکسٹنسر ڈیجیٹورم لانگس اور پرونیس ٹرشیس کے وتر جانبی خانے میں سے نکلتے ہیں۔ جب یہ وتر ان رباطوں کے خانوں میں سے اور ٹرانسورس لیگامنٹ سے تھوڑا فاصلہ ادھر اور کروشی ایٹ لیگامنٹ سے بعید گزرتے ہیں۔ تو ان کے گرد مخاطی غلاف ہوتے ہیں۔ (دیکھو صفحہ 341) آخر کار اینٹیریر ٹیبیل عروق اور ڈیپ پرونیل نرو کے مقام کو دیکھو۔ جہاں وہ ان رباطوں سے عمقی گزرتے ہیں۔ یہ اکسٹنسر ہیلوسس لانگس اور اکسٹنسر ڈیجیٹورم لانگس کے درمیان واقع ہیں۔ (تصویر-156 صفحہ-349)

پرونیل یا جانبی کرورل خطہ۔ پرونیل خطہ کھولنے سے پہلے تقطیع کار 354
کو پرونیس لانگس اور بریوس کے وتروں کے مخاطی غلاف کا امتحان کرنا چاہئے۔ جانبی میلیولس کے پیچھے اور نیچے دو وتر ایک مشترک غلاف میں ملفوف ہیں لیکن کیلکینیس کے ٹراکلیر پراسس سے عین پیچھے یہ مشترک غلاف دو حصوں میں منقسم ہے۔ ہر وتر کے لئے ایک ہوتا ہے۔ (تصویر 158) بالائی حصہ جو پرونیس بریوس کے وتر کے سلسلہ کو گھیرتا ہے۔ آگے کی طرف اس وتر کے تقریباً منتہے تک پہنچتا ہے۔ جو پانچویں میٹا ٹارسل ہڈی کے قاعدے میں ہے زیریں جو پرونیس لانگس کے سلسلہ کو گھیرتا ہے۔ کبھی اس وتر کے ساتھ اس کے ختم تک جو پہلے میٹاٹارسل ہڈی کے قاعدے کے جانبی رُخ میں ہے۔ جاتا ہے۔ یا کیوبائڈ ہڈی کے جانبی کنارے پر ختم ہو جاتا ہے کیونکہ وتر وسطانی رخ مڑ کر تلوے میں چلا جاتا ہے۔ صورت آخر میں وتر کا وہ
حصہ جو تلوے میں واقع ہے۔ ایک الگ مخاطی غلاف رکھتا ہے۔ ان غلافوں کو 355
یا تو ہوا سے پھلانا چاہئے یا ان کا اشراب کرنا چاہئے۔ یا ان کا امتحان ایک سلائی کے ساتھ اُس طریقہ سے کرنا چاہئے۔ جو اکسٹنسر عضلوں کے غلافوں کو بیان کرتے وقت بتایا گیا تھا (دیکھو صفحہ-341)

CC-0. In Public Domain. Gurukul Kangri Collection, Haridwar

Digitized by Arya Samaj Foundation Chennai and eGangotri

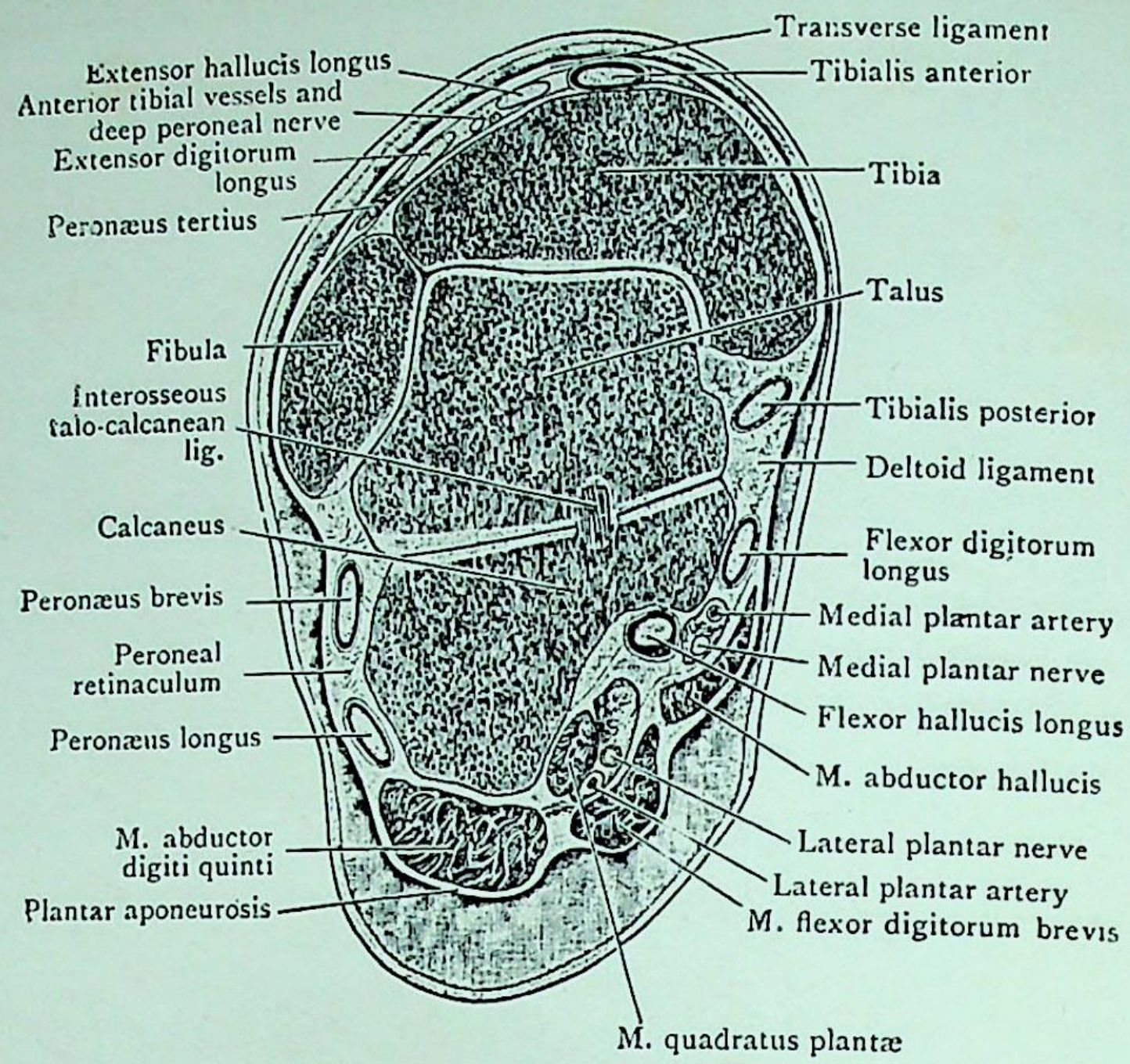

FIG. 157.—Frontal section through the Left Ankle Joint, Talus, and Calcaneus (Paterson).

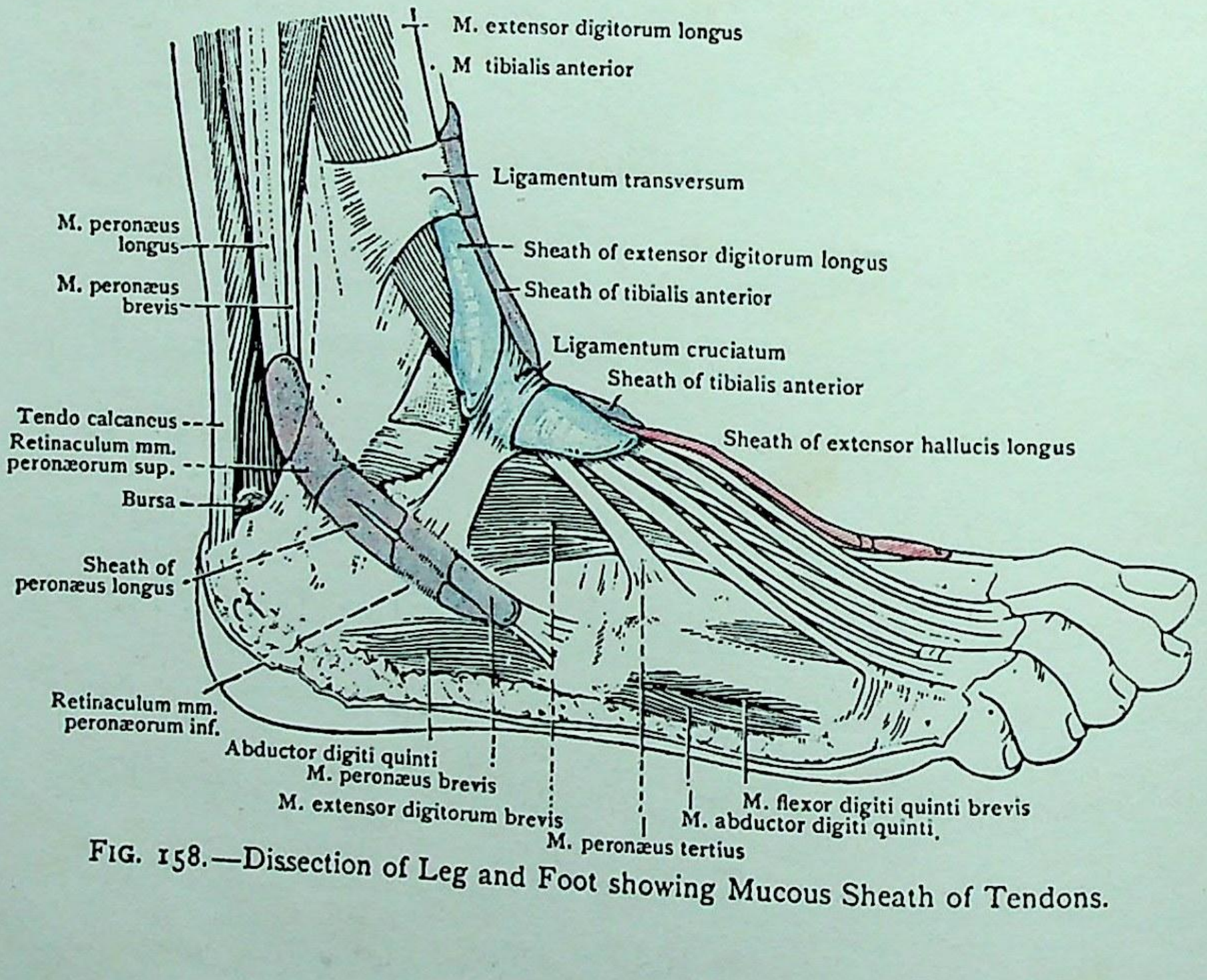

FIG. 158.—Dissection of Leg and Foot showing Mucous Sheath of Tendons.

CC-0. In Public Domain. Gurukul Kangri Collection, Haridwar

Digitized by Arya Samaj Foundation Chennai and eGangotri

CC-0. In Public Domain. Gurukul Kangri Collection, Haridwar

Digitized by Arya Samaj Foundation Chennai and eGangotri

تقطیع۔ پرونی آئی وتروں کے مخاطی غلافوں کا امتحان کرنے کے بعد ٹانگ کے جانبی خانہ کو کھولنا ضروری ہے۔ تاکہ اس کے مشمولات نمایاں ہوجائیں۔ پرونیائی عضلوں پر کے ڈیپ فیشیا کو طولانی شگاف دیکر کاٹو۔ اور پلوں کو ایک طرف پلٹ دو۔ حتےٰ کہ اگلے اور پچھلے فیبولر حاجزات کے ساتھ ان کا تعلق ظاہر ہوجائے۔ لیکن پرونیل رٹی نیکولا (retinacula) کو ضرر نہ پہنچاؤ۔

ٹانگ کے جانبی خانے میں ملفوف ذیل کی ساختیں ہیں:۔

(۱) پرونیس لانگس عضلہ۔
(۲) پرونیس بریوس۔
(۳) کامن پرونیل نرو کا اختتام۔
(۴) سوپرفیشیل پرونیل نرو۔

عضلہ پرونیس لانگس۔ پرونیس لانگس عضلہ فیبولا کے قربی دو تہائی میں اس کے سر اور جسم کی جانبی سطح سے اٹھتا ہے۔ اس کو ڈھانکنے والا ڈیپ فیشیا اور دونوں فیبولر بین عضلی حاجزات اس کو آغاز کی سطحیں دیتے ہیں۔ ٹخنہ سے تھوڑا فاصلہ ادھر یہ ایک لمبے وتر میں ختم ہوتا ہے۔ جو بعدی رخ جانبی میلیولس کے پیچھے ہوتا ہوا جاتا ہے۔ پاؤں کے جانبی کنارے پر پہنچکر یہ کیلکینیس کی جانبی سطح پر کیوبائڈ کی تلوے والی سطح کے اس میزاب تک جاتا ہے۔ جو اس کو ترچھے رخ تلوے میں پہنچا دیتا ہے۔ اس کے منتہے کا امتحان آئندہ ہوگا۔ (دیکھو صفحہ 400) اس کو سوپرفیشیل پرونیل نرو رسد پہنچاتا ہے۔ اور یہ پاؤں کا تلوے کی جانب جھکانیوالا اور پاؤں کو باہر کیطرف پھیرنے والا ہے۔

عضلہ پرونیس بریوس۔ یہ عضلہ فیبولا کے جسم کی جانبی سطح کے بعدی دو تہائی سے پرونیس لانگس سے آگے اور بعید اور اس کے ہر طرف فیبولر بین عضلی حاجز سے اٹھتا ہے اس کا وتر جانبی میلیولس کے پیچھے اترتا ہے اور پھر کیلکینیس کی جانبی سطح پر آگے مڑکر چھوٹی انگلی کی میٹا ٹارسل ہڈی کے نکلے ہوئے قاعدے میں ختم ہوتا ہے[1]۔ جب دونوں پرونیائی عضلوں کے وتر بعدی رخ جانبی میلیولس اور کیلکینیس کے پچھلے پرامننس (prominence) کے درمیانی خلا میں جاتے ہیں۔ تو ان کو سوپیریر پرونیل ریٹی نیکولم جگہ پر قائم رکھتا ہے۔ اور ان کی حرکتیں ایک مشترک مخاطی غلاف کی وجہ سے آسان ہوجاتی ہیں۔ کیلکینیس کی جانبی سطح پر انفیریر پرونیل

[1] (صفحہ ۴۰۰ کا حاشیہ ملاحظہ ہو)

CC-0. In Public Domain. Gurukul Kangri Collection, Haridwar

Digitized by Arya Samaj Foundation Chennai and eGangotri

(inferior peroneal retinaculum) ریٹینیکولم وتروں کو جگہ پر قائم رکھتا ہے ۔ مگر ہر ایک وتر ایک علیحدہ خانہ میں واقع ہوتا ہے ۔ جس کے گرد مخاطی غلاف کا ایک خاص بڑھاؤ ہوتا ہے ۔ جانبی میلیولس کے پیچھے پرونیس بریوس کا وتر پرونیس لانگس کے وتر کے آگے ہوتا ہے اور اس لئے اس کے اور فیبولا کے درمیان ہوتا ہے ۔ اسی واسطے جب یہ دو وتر کیلکینیس کے جانبی پہلو کے ساتھ ساتھ آگے مڑتے ہیں تو پرونیس بریوس کا وتر پرونیس لانگس کے وتر کی نسبت بالاتر مقام پر ہوتا ہے ۔ اور کیلکینیس کے ٹراکلیر پراسس کے اوپر سے گزرتا ہے ۔ جو ان دو وتروں کے مخاطی غلافوں کے درمیان حائل ہوتا ہے ۔ پرونیس بریوس کو سوپرفیشیل پرونیل نرو سے پہنچتا ہے ۔ یہ پاؤں کا تلوے کی طرف خم کرنے والا اور پاؤں کو باہر کی طرف پھیرنے والا ہے ۔ 356

کامن پرونیل نرو ۔ اس نرو کو پہلے فیبولا کی نک تک نکالا جا چکا ہے اس مقام پر یہ پرونیس عضلے اور اس ہڈی کے درمیان آگے گزر کر نظر سے غائب ہو جاتا ہے ۔ اس لئے عضلہ کو اس کے آغاز سے باحتیاط ہٹانا چاہئے ۔ تاکہ اس عصب کا تعاقب اس کے اختتام تک ہو سکے ۔ جب یہ پرونیس لانگس اور فیبولا کی نک کے درمیان ہوتا ہے ۔ تو یہ گھٹنے کے جوڑ کو جانے والی ریکرنٹ آرٹیکولر شاخ دیتا ہے ۔ اور پھر ڈیپ اور سوپرفیشیل پرونیل نروز میں پھٹ جاتا ہے ۔

ریکرنٹ شاخ اکسٹنسر ڈیجیٹورم لانگس کو چھیدتی ہے ۔ اور پھر اینٹیریر ٹیبیل ریکرنٹ آرٹری کے ساتھ ٹیبی ایلس اینٹیریر کے بالائی ریشوں میں سے گزرتی ہے ۔ یہ ٹیبی ایلس اینٹیریر کو شاخچیاں دیتی ہے ۔ لیکن اس کے اختتامی ریشے گھٹنے کے جوڑ کے غلاف کے سائنویل اسٹریٹم میں تقسیم ہوتے ہیں ۔

ڈیپ پرونیل نرو اکسٹنسر ڈیجیٹورم کے قریبی حصے کو چھید کر ٹانگ کے اگلے خطہ میں پہنچتا ہے ۔ جہاں اس کو پہلے نکالا جا چکا ہے ۔

(حاشیہ صفحہ ۳۰۵) ایک چھوٹی وتر کی دُمچی بعض اوقات پرونیس بریوس کے وتر سے آگے جا کر لانگ اکسٹنسر کے وتر سے چھوٹی انگلی کی پشت پر ملتی ہوئی نظر آئیگی ۔ یہ پرونیس ڈیجی ٹی کوئنٹی ہے ۔

CC-0. In Public Domain. Gurukul Kangri Collection, Haridwar

Digitized by Arya Samaj Foundation Chennai and eGangotri

سوپر فیشیل پرونیل نرو۔ یہ عصب پرونیس لانگس کے جرم میں سے بعدی رخ گزرتا ہے۔ دونوں پرونی آئی عضلوں کے درمیان فصل میں پہنچتا ہے۔ دونوں کو شاخیں دیتا ہے۔ اور پھر پرونیس بریوس اور اکسٹنسر ڈیجیٹیورم لانگس کے درمیان واقع ہوتا ہے۔ ٹانگ کے بعدی ثلث میں یہ ڈیپ فیشیا کو چھید کر جلدی بن جاتا ہے۔ اور ایک وسطانی اور ایک جانبی شاخ میں تقسیم ہوجاتا ہے۔ جن کو پاؤں کے میڈیل اور انٹرمیڈایٹ ڈارسل کوٹینیس اعصاب کہا گیا ہے۔ (صفحہ 338)

357

وسطانی کرورل خطہ۔ یہ خطہ ٹیبیا کے زیر جلدی یا وسطانی خطہ سے تطابق رکھتا ہے۔ ڈیپ فیشیا ہڈی کے گرد عظمہ میں مل جاتا ہے اور ساختیں جن کا امتحان ہونا ہے۔ یہ ہیں:۔

(۱) گریٹ سیفینس وین۔
(۲) سیفینس نرو۔
(۳) سارٹوریس۔ سیمی ٹنڈینوسس اور گریسی لس کے پھیلے ہوئے وتر منتہے۔
(۴) گھٹنے کے جوڑ کا ٹبیل کولیٹرل لیگامنٹ۔
(۵) انفیریر میڈیل جینیولر آرٹری۔
(۶) انفیریر میڈیل آرٹیکولر نرو۔

تقطیع:۔ بڑی سیفینس وین اور سیفینس نرو پہلے ہی صاف ہو چکے ہیں۔ جہاں وہ ٹیبیا کی وسطانی سطح کے بعدی ثلث پر واقع ہیں۔ اب ٹیبیا کی وسطانی سطح کے خطہ سے سوپر فیشیل فیشیا کے باقی حصوں کو نکال دو۔ اور سارٹوریس۔ گریسی لس۔ اور سیمی ٹنڈینوسس کے منتہاؤں کا پھر امتحان کرو۔

سارٹوریس۔ گریسی لس۔ اور سیمی ٹنڈینوسس کے وتروں کے پھیلے ہوئے سب اختتامی حصے ٹیبیا کی وسطانی سطح کے قربی ثلث میں ختم ہوتے ہیں۔ دیکھو۔ کس طرح سارٹوریس دوسرے دو عضلوں کے وتروں کا تراکیب کرتا ہے۔ اور کس طرح گریسی لس کا وتر سیمی

CC-0. In Public Domain. Gurukul Kangri Collection, Haridwar

Digitized by Arya Samaj Foundation Chennai and eGangotri

ٹنڈینوسس کے وتر کے قریبی حصے کا تراکب کرتا ہے۔ مخاطی درجکیں وتروں کو ایک دوسرے سے علیحدہ کرتی ہیں۔

سارٹوریس۔ گریسی لس اور سیمی ٹنڈینوسس کے اوجھل اور ایک دُرجک کے ذریعہ ان سے الگ گھٹنے کے جوڑ کا ٹیبیل کولیٹرل لیگامنٹ تھوڑے فاصلے تک بعدی رخ ٹیبیا کے جسم کے وسطانی رخ پر جاتا ہے۔ اس رباط کے اوجھل آگے جا کر گھٹنے کے آگلے رخ پر پہنچنے والے انفیریر میڈیل جینیکولر عروق اور انفیریر میڈیل آرٹیکولر نروز ہیں۔

جب بڑی سیفینس وین اور سیفینس نرو ٹیبیا کی وسطانی سطح کے بعدی ثلث کا تقاطع کرتے ہیں۔ تو ان کو ضرر پہنچنے کا بہت امکان ہے کیونکہ یہ جلد اور ہڈی کے درمیان بالکل سطحی واقع ہیں

پچھلا خطۂ ساق

ذیل میں ان ساختوں کی فہرست ہے۔ جو اس تقطیع میں ملتی ہیں:۔

۱۔ سوپرفیشیل بونینز { گریٹ سیفینس وین۔ / سمال سیفینس وین۔

۲۔ جلدی اعصاب۔

۳۔ عمقی فیشیا۔

۴۔ پنڈلی کے اوپری عضلے { گیسٹراکنیمیس (gastrocnemius) / پلانٹیرس (plantaris) / سولیس (Soleus)

۵۔ ٹنڈو کیلکینیس (اچیلس (achillis) اور اس کی درجک (bursa)

۶۔ پوسٹیریر ٹیبیل عروق۔

358

CC-0. In Public Domain. Gurukul Kangri Collection, Haridwar

Digitized by Arya Samaj Foundation Chennai and eGangotri

۷۔ ٹیبیل نرو۔

۸۔ عمقی عضلے۔
- پاپلیٹیس
- فلکسر ہیلوسس لانگس Flexor Hallucis longus
- ٹیبی الیس پوسٹیریر۔ tibialis posterior
- فلکسر ڈیجیٹورم لانگس flexor digitorum longus

۹۔ لیسی نی ایٹ لیگامنٹ laciniate ligament

تقطیع۔ جلد کا الٹنا۔ اب عضو کو اسکے اگلے رخ پر رکھنا چاہیئے اور پنڈلی کے عضلات کو ٹخنے کے جوڑ پر پشتی رخ نماکر تان لینا چاہیئے۔ یہ حالت ایسے کانٹوں کے ذریعہ قائم رکھی جائے۔ جو انگلیوں اور میز کی زیرین سطح میں لگے ہوں۔ جلد پہلے ہی ٹانگ اور پاؤں کے وسطانی اور جانبی کناروں کی طرف لوٹائی جا چکی ہے۔ اب ایڑی کے بعدی حصے کے پار ایک آڑا شگاف لگاؤ اور شگاف کے سروں کو آگے پاؤں کے وسطانی اور جانبی کناروں کے ساتھ ساتھ بالترتیب لیجاؤ پھر جلد کو ٹانگ کی ساری پشت پر سے اتارو۔ اس کا الٹنا وسطانی یا جانبی کنارے سے جیسا بھی آسان معلوم ہو شروع کرو۔ جب الٹا دُہو رہا ہو۔ تو چاقو کی دھار کو ہمیشہ جلد پر چلاؤ۔ تاکہ اوپری وریدوں اور اعصاب کو نقصان نہ پہونچے۔

اوپری فیشیا۔ ساق کے پچھلے خطے کا اوپری فیشیا کوئی خاص عجیب خصوصیات نہیں رکھتا۔ لیکن اس میں ذیل کی شاخیں موجود ہیں۔ جن کو تقطیع کار ضرور نمایاں کرے:۔

اوپری وریدیں
- گریٹ سیفینس وین کا ایک حصہ۔
- سمال سیفینس وین کا ایک حصہ۔

اوپری لمفی عروق۔

جلدی اعصاب
- سیفینس نرو کا ایک حصہ۔
- ران کے میڈیل کوٹینیس نرو کی پچھلی شاخ کا آخری حصہ۔

CC-0. In Public Domain. Gurukul Kangri Collection, Haridwar

Digitized by Arya Samaj Foundation Chennai and eGangotri

ران کے پوسٹیریر کوٹینیس نرو کا آخری حصہ۔
پنڈلی کا میڈیل کوٹینیس نرو۔
ایناسٹوموٹک پرونیل نرو (anastomotic peronial nerve)
سورل نرو (sural nerve)
میڈیل کیلکینین (calcanean) اعصاب۔

تقطیع۔ اب اوپری وریدوں اور جلدی اعصاب کا تعاقب اور ان کو صاف کرنا چاہیے۔ لمفی عروق کو معمولی تقطیع میں نمایاں نہیں کر سکتے۔ ان میں سے بیشتر وریدوں اور ان کی معاونوں کے ہمراہ ہوتے ہیں۔ بڑی سیفینس وین اور سیفینس نرو پہلے ٹیبیا کے بعدی ثلث اور وسطانی سطح پر جاتے ہوئے نکالے جا چکے ہیں (صفحہ 336) اب ان کا تعاقب قریب رخ ٹیبیا کی وسطانی 359
سطح کے پچھلے کنارے کے ساتھ ساتھ گھٹنے کے وسطانی پہلو تک کرو۔ جہاں ان کو ران کے وسطانی خطے کے اوپری حصے کی تقطیع کرتے وقت نکالا گیا تھا۔ (صفحہ 227) ورید اور نرو ایک دوسرے کے قریب واقع ہیں۔

ران کے میڈیل کوٹینیس نرو کی پچھلی شاخ بھی ران کے وسطانی پہلو کی تقطیع کے وقت ملی تھی۔ پنڈلی میں یہ سیفینس نرو کے جانبی اور پیچھے واقع ہے۔ اور اب اس کو اس کے اختتام تک گیسٹراکینیمس کے وسطانی سر کے رقبہ میں نکالنا چاہیئے۔ (تصویر 161)

ران کے پوسٹیریر کوٹینیس نرو کا اختتامی حصہ پاپلیٹیل خطہ کی تقطیع کرتے وقت ملا تھا۔ (صفحہ 306) یہ عمقی فیشیا کے پاپلیٹیل حصے کو ران کے طول کے وسط سے ذرا نیچے چھیدتا ہے۔ اور اب اس کو نکالنا چاہیے جبکہ یہ سوپرفیشیل میں سے پنڈلی کے وسط تک اترتا ہے (تصویر 161)

ران کے پوسٹیریر کوٹینیس نرو کے اختتامی حصے سے عمقی گیسٹراکینیمس کے دونوں سروں کے درمیانی میزاب چھوٹی سیفینس وین کا بالائی حصہ اور پنڈلی کا میڈیل کوٹینیس نرو واقع ہیں۔ دونوں ساختوں کا جزوی امتحان اس وقت ہو چکا ہے۔ جب پاپلیٹیل فاسا کی تقطیع ہوئی تھی۔ (صفحہ 309) اس وقت یہ ورید پاپلیٹیل فیشیا کو چھیدتی اور پاپلیٹیل ورید میں ختم ہوتی ملی تھی اور یہ نرو ٹیبیل نرو سے نکلتا ہوا ملا تھا۔ اور پاؤں کی پشت کی تقطیع میں (صفحہ 336) یہ ورید ڈارسل وینس آرچ کے جانبی سرے سے شروع ہوتی ہوئی دیکھی گئی تھی۔ جہاں سے یہ پیچھے جاتے ہیں جانبی

CC-0. In Public Domain. Gurukul Kangri Collection, Haridwar

Digitized by Arya Samaj Foundation Chennai and eGangotri

میلیولس کے پیچھے اور اوپر جانے میں اس کے پیچھے گزری تھی۔ اب درید کے باقی حصے کو صاف کرنا چاہیئے۔ یہ سورل نرو سمیت ٹنڈوکیلکنیس کے جانبی کنارے کے ساتھ ساتھ چڑھتی ہے۔ اور پھر گیسٹرا کنیمیس کے دونوں سروں کے درمیانی میزاب میں پنڈلی کے میڈیل کوٹینیس نرو سمیت جاتی ہے سورل نرو ایک پہلی تقطیع میں (صفحہ 338) جانبی میلیولس کے پیچھے چھوٹی سیفینس وین کے بہت قریب ملا تھا۔ اس کو اوپر کی طرف اس مقام تک نکالو۔ جہاں یہ پنڈلی کے میڈیل کوٹینیس نرو اور تغمی پرونیل نرو کے ملنے سے بنتا ہے۔ یہ ملاپ عموماً ٹنڈوکیلکنیس کے قربی حصے کے جانبی کنارے پر واقع ہوتا ہے۔ سورل نرو کی ابتدا سے پنڈلی کے میڈیل کوٹینیس نرو کا تعاقب اوپر رخ اس مقام تک کرو۔ جہاں یہ ڈیپ فیشیا کو گھٹنہ اور ٹخنہ کے تقریباً درمیان میں چھیدتا ہے۔ اس کے بعد تغمی پرونیل نرو کا تعاقب اس نقطہ تک کرو۔ جہاں یہ ڈیپ فیشیا کو پنڈلی کے قربی حصے میں گیسٹراکنیمیس کے جانبی سر سے سطحی چھیدتا ہے (تصویر۔ 161) میڈیل کیلکنین اعصاب ڈیپ فیشیا کے اس دبیز حصے کو چھیدتے ہوئے ملینگے۔ جو لیسی نی ایٹ لیگامنٹ کہلاتا ہے۔ اور وسطانی میلیولس اور کیلکنیس کے درمیانی فصل کو عبور کرتا ہے ان کے ساتھ پوسٹیریر ٹیبیل آرٹری کی چھوٹی شاخیں ہوتی ہیں۔

اس وقت چاہیئے کہ تقطیع کار سیفینس وریدوں اور کوٹینیس اعصاب کو دوہرائے جو پہلی تقطیع میں دیکھے جا چکے۔ اور جو اب پہلی دفعہ شروع سے آخر تک نمایاں ہونگے (تصاویر۔ 163-164-107)

360 **گریٹ سیفینس وین**۔ یہ ورید پاؤں کے وسطانی کنارے پر شروع ہوتی ہے۔ جہاں یہ پاؤں کی ڈارسل وینس آرچ dorsal venous arch کے وسطانی سرے اور انگوٹھے کی میڈیل ڈیجیٹیل وین کے ملنے سے بنتی ہے۔ یہ وسطانی میلیولس کے آگے صعود کرتی ہے۔ ترچھی ہو کر ٹیبیا کے بعدی ثلث کی وسطانی سطح کے پار اوپر اور پیچھے کو جاتی ہے۔ پھر سیدھی ٹیبیا کے وسطانی کنارے کے ساتھ ساتھ۔ گھٹنے کے وسطانی رخ کے پچھلے حصہ تک جاتی ہے۔ پھر ترچھی ہو کر اوپر کو۔ آگے کو۔ اور جانب کو ران کے وسطانی اور اگلے خطوں کے اوپری فیشیا میں سے ہو کر فاسا اوولیس fossa ovalis تک جاتی ہے۔ جہاں یہ کربریفارم فیشیا اور فیمورل شیتھ کو چھید کر فیمورل وین میں ختم ہوتی ہے (تصاویر۔ 163-107-106)۔

اس کی موسومہ معاون ڈارسل وینس آرچ انگوٹھے کی وسطانی ڈیجیٹیل وین۔

CC-0. In Public Domain. Gurukul Kangri Collection, Haridwar

Digitized by Arya Samaj Foundation Chennai and eGangotri

جانبی اور وسطانی فیمورل سرکم فلکس وریدیں۔ (صفحہ 230) سوپرفیشیل پوڈنڈل اپی گیسٹرک (epigastric) اور سرکم فلکس الیک وینز (صفحہ 230) ہیں لیکن علاوہ ان کے اس میں بہت سی اور معاون پاؤں کی پشت۔ سامنے۔ وسطانی جانب اور ٹانگ کی پشت سے آتی ہیں۔ اور یہ عضو کی عمقی وریدوں کے ساتھ بہت سے تعلقات ان رگوں کے ساتھ تغتیم کرکے پیدا کرلیتی ہے۔ جو عمقی فیشیا کو چھیدتی ہیں ایک خاص بڑی ربطی ورید لیسینیٹ لگامنٹ کو چھیدتی ہے۔ اور اس زائدہ کے اگلے کنارے پر بڑی سیفینس وین میں ملنے کے لئے وسطانی میلیوس کے نیچے مڑتی ہے باقی وریدیں عمقی فیشیا کو ٹیبیا کے وسطانی کناروں کے ساتھ ساتھ اور ران کے بعدی ثلث میں چھیدتی ہیں۔

بڑی سیفینس ورید کے ساتھ بہت سی سطحی لمفی عروق ہوتی ہیں۔ یہ ان خطوں سے آتی ہیں۔ جن سے وریدوں کی معاون نکلتی ہیں۔ اور یہ سب انگوائنل لمفی عروق کے وسطانی اور جانبی مجموعوں میں ختم ہوتی ہیں۔ جو فیمورل شلث کے خطہ میں ورید کے قریبی حصے کے پہلوؤں پر واقع ہیں اس کے ساتھ ساتھ کئی جلدی اعصاب بھی ہوتے ہیں۔ فاسیلاوولیس سے ران کے وسط تک ران کے میڈیل کوٹینیس نرو کی شاخیں۔ ران کے وسط سے گھٹنے تک ران کے میڈیل کوٹینیس نرو کی اگلی اختتامی شاخ اور گھٹنے سے پاؤں کے وسطانی کنارے تک سیفینس نرو۔

اس کے اندر بہت سے مصراع ہوتے ہیں جو خون کے لمبے استوانے کو بہت سے ٹکڑوں میں تقسیم کرتے ہیں۔ اور اس طرح ورید کے زیادہ بعدی حصوں کی دیواروں پر اس کے دباؤ کو کم کردیتے ہیں۔

اسمال سیفینس وین۔ یہ ورید پاؤں کے جانبی کنارے میں چھوٹی انگلی کی لیٹرل ڈیجٹل وین اور پاؤں کی ڈارسل وینس آرچ کے جانبی کنارے کے ملنے سے بنتی ہے۔ یہ اپنے مقام ابتدا سے جانبی میلیوس کے نیچے اور پیچھے جاتی ہے اور پھر اوپر کو جانبی میلیوس کے پیچھے سورل نرو کے ساتھ اور پرونیل ریٹی نیکولا کے اوپر جاتی ہے۔ بعد کو ٹنڈوکیلکینیس کے جانبی کنارے کے متوازی صعود کرتی ہے۔ جہاں یہ ابھی سورل نرو کے ساتھ ہوتی ہے۔ ٹنڈوکیلکینیس کے استوا پر یہ پنڈلی 361

CC-0. In Public Domain. Gurukul Kangri Collection, Haridwar

کے وسطی خطہ کے متوازی پاپلیٹیل خطہ کے زیرین حصے تک جاتی ہے۔ جہاں یہ پاپلیٹیل فیشیا کو چھید کر پاپلیٹیل وین میں ختم ہو جاتی ہے۔ پنڈلی کے وسطی خط کے ساتھ اپنی چڑھائی کے زیرین حصہ میں یہ پنڈلی کے میڈیل کوٹینیس نرو کے ساتھ ہوتی ہے اور بالائی حصے میں ران کے پوسٹیریر کوٹینیس نرو کے بعدی حصے کے ساتھ اسمال سیفینس وین میں پاؤں کے جانبی کنارے۔ ایڑی اور پنڈلی کی پشت سے معاون وریدیں آتی ہیں۔ اس کے ساتھ وہ سطحی لمفی عروق ہوتی ہیں۔ جو ان خطوں میں شروع ہوتی ہیں جن میں اس ورید کی معاون شروع ہوتی ہیں۔ اور جو پاپلیٹیل لمفی غدوں میں ختم ہوتی ہیں۔ (تصویر۔ 163-164)

دونوں سیفینس وریدیں میڈیل فیمورل سرکم فلکس کے ذریعہ ایک دوسری سے ملتی ہیں۔ جو چھوٹی سیفینس میں سے اس کے عمقی فیشیا کو چھیدنے سے پہلے نکلتی ہے اور ران کے وسط سے اوپر بڑی سیفینس وین میں ختم ہوتی ہے۔ بعض حالتوں میں میڈیل فیمورل سرکم فلکس وین چھوٹی سیفینس وین کا راست کا سلسلہ ہوتی ہے اور ان حالتوں میں چھوٹی سیفینس وین کا پاپلیٹیل وین کے ساتھ یا تو بہت چھوٹا سا تعلق ہوتا ہے۔ یا بالکل تعلق نہیں ہوتا۔

طرف زیرین کی لمفی عروق اور لمفی غدی۔ طرف زیرین کی لمفی عروق کو جسم کے ایک معمولی حصے میں نمایاں نہیں کر سکتے۔ لیکن تھوڑے سے لمفی غدے ہمیشہ مل جاتے ہیں۔ اور لمفی عروق اور لمفی غدے دونوں بڑی عملی اہمیت رکھتے ہیں۔ یہ ضروری ہے کہ تقطیع کار ان کے مقامات اور افعال کی ایک عام واقفیت رکھتا ہو۔ لمفی عروق میں ایک بے رنگ سیال یعنی لمف ہوتا ہے۔ جو ان کی معاونوں میں اردگرد کی بافتوں سے آتا ہے۔ جراثیم جو بافتوں میں پہنچ گئے ہوں۔ اور خبیث رسولیوں کے خلیے جو بافتوں میں بن رہے ہوں۔ لمفی عروق میں داخل ہو کر لمفی دھار میں آگے جا سکتے ہیں۔ لمفی عروق کا لایا ہوا لمف آخر کار دو اختتامی تنوں تھوریسک ڈکٹ (thoracic duct) اور دائیں لمف ڈکٹ میں آ جاتا ہے جن میں سے ہر ایک ایک بڑی ورید میں ختم ہوتا ہے۔ اس لئے لمف جراثیم یا جراثیم کے تیار کردہ سمیات جو لمف میں داخل ہو گئے ہوں۔ آخر کار خون میں آ گرتے ہیں۔ اور یہ ان کو جسم کے کل حصوں میں پہنچا دیتا ہے۔ دونوں

Digitized by Arya Samaj Foundation Chennai and eGangotri

اختتامی لمفی عروق گردن کی جڑ کے قریب کلیویکل کے اسٹرنم والے سرے کے پیچھے ختم ہوتی ہیں۔ تھوریسک ڈکٹ بائیں انومینیٹ میں۔ اور دائیں لمف ڈکٹ دائیں انومینیٹ وین میں۔ (تصویر 14)

لیکن کل لمف اختتامی لمفی عروق میں پہنچنے سے پہلے ایک یا کئی اور عموماً کئی لمفی غدوں میں سے گزرتا ہے۔ کیونکہ لمفی غدے چھوٹے چھوٹے تقطیری اسفنجوں کی طرح لمفی عروق کے رستوں میں حائل ہیں۔ اس لئے بافتوں میں سے جمع کیا ہوا لمف پہلے کسی لمفی غدے میں جاتا ہے۔ اور پھر یہ عموماً اختتامی لمفی عروق میں پہنچنے سے پہلے کئی اور غدوں میں سے گزرتا ہے۔ لمفی عروق جو لمف کو غدے کی طرف لیجاتی ہیں 363
مرکز رو لمفی عروق کہلاتی ہیں۔ اور وہ جو اس سے دور لیجاتی ہیں۔ مرکز گریز کہلاتی ہیں۔ دونوں جوارح زیرین کا سارا لمف تھوریسک ڈکٹ کے ابتدائی حصہ میں جاتا ہے۔ جو بطنی خطہ میں دوسرے لمبر مہرے کے سامنے واقع ہے۔ جہاں اکثر اس کا پھیلا ہوا سرا سسٹرنا کائلی (cisterna chyli) ہوتا ہے۔ اپنی گزر میں یہ گلٹیوں کے ایک سلسلہ میں سے گزرتا ہے۔ اور چونکہ فاسد مادے جو لمفی عروق میں داخل ہو جاتے ہیں۔ ان گلٹیوں میں رک کر یہاں سوجن پیدا کر سکتے ہیں۔ یا نئی خبیث رسولیاں بنا سکتے ہیں۔ اس لئے اُن گلٹیوں اور ان خطوں کے عام مقامات کو یاد رکھنا جن کا لمف ان گلٹیوں میں آتا ہے ضروری ہے۔

جارحۂ زیرین میں لمفی عروق اور لمفی گلٹیوں کے دو سٹ ہیں۔ عمقی اور اوپری۔

عمقی لمفی گلٹیاں یہ ہیں:۔ (۱) اینٹیریر ٹیبیل۔ (۲) پاپلیٹیل۔ (۳) عمقی سب انگوائنل (sub-inguinal) اینٹیریر ٹیبیل گلٹی اینٹیریر ٹیبیل آرٹری کے اگلے سرے کے قریب ٹانگ کے اگلے خانہ میں واقع ہے۔ پاپلیٹیل گلٹی پاپلیٹیل عروق کے گرد پاپلیٹیل فاسا میں ہے۔ عمقی سب انگوائنل غدے فیمورل ٹرائنگل میں فیمورل شیتھ کی فیمورل کنال میں واقع ہوتے ہیں عمقی لمفی عروق جو عمقی غدوں کو جاتی ہیں بڑے دموی عروق کے ساتھ ساتھ ہیں۔ اور جارحہ کی زیادہ عمقی ساختوں یعنی عضلوں۔ رباطوں۔ ہڈیوں اور جوڑوں سے آئے ہوئے لمف کو لیجاتی ہیں۔ ٹانگ۔ پاؤں اور گھٹنے کی عمقی ساختوں کا لمف پاپلیٹیل گلٹیوں میں سے ہو کر عمقی سب انگوائنل گلٹیوں میں جاتا ہے۔ ران کے دسطانی۔ اگلے اور جانبی حصوں کا لمف عمقی سب انگوائنل گلٹیوں میں چلا جاتا ہے۔ لیکن ران اور سرین کی پشت کے عمقی حصوں کا لمف انفیریر اور سوپیریر گلوٹیل عروق کے ساتھ جانیوالی لمفی عروق میں سے گزر کر پلوس (pelvis) میں ہائی پوگیسٹرک (hypogastric) گلٹیوں میں چلا جاتا ہے۔ اور ان میں سے ہو کر کامن ایلیک اور لمبر گلٹیوں میں سے گزر کر تھوریسک ڈکٹ میں چلا جاتا ہے۔

CC-0. In Public Domain. Gurukul Kangri Collection, Haridwar

Digitized by Arya Samaj Foundation Chennai and eGangotri

CC-0. In Public Domain. Gurukul Kangri Collection, Haridwar

Digitized by Arya Samaj Foundation Chennai and eGangotri

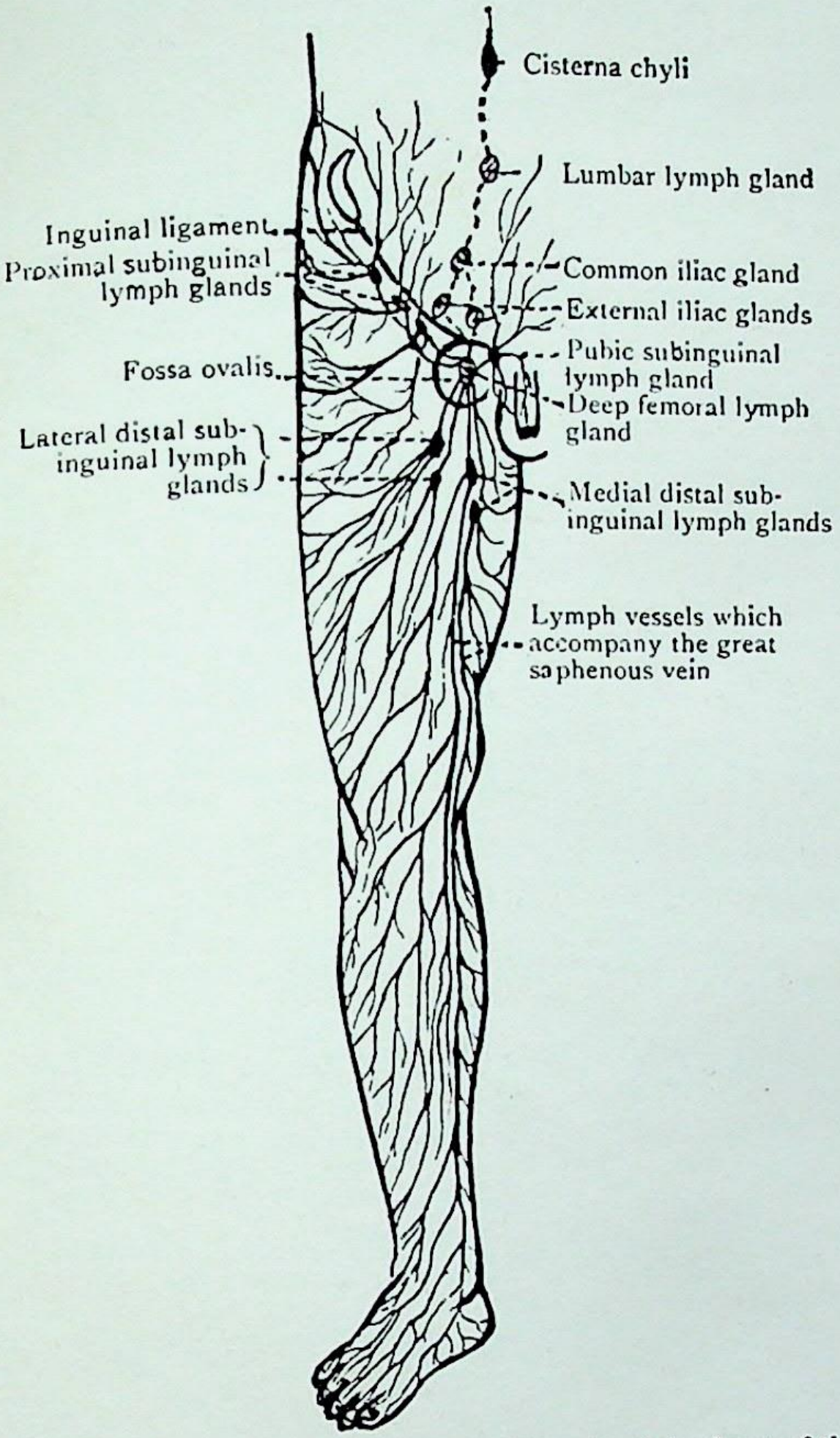

FIG. 159.—Diagram of the Lymph Vessels of the front of the Inferior Extremity.

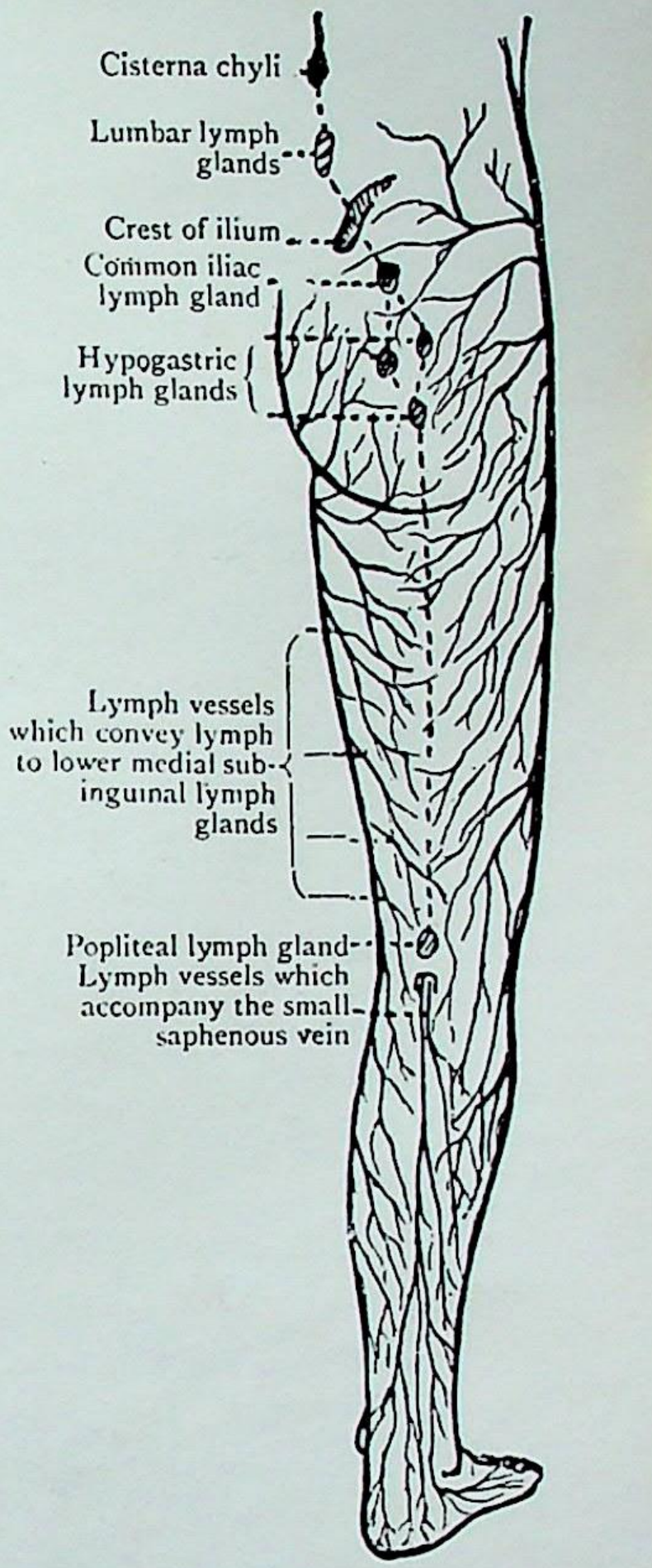

FIG. 160.—Diagram of the Lymph Vessels of the back of the Inferior Extremity.

CC-0. In Public Domain. Gurukul Kangri Collection, Haridwar

Digitized by Arya Samaj Foundation Chennai and eGangotri

جارحہ زیریں کی اوپری لمفی گلٹیاں سب انگوائنل لمف گلینڈس ہیں۔ جن کی طرف ران کے اگلے حصے کی سطحی تشریح کے سلسلہ میں توجہ کی گئی تھی۔ (دیکھو صفحہ 228) ان کے
364 مجموعے۔ ایک قربی اور ایک بعدی ہیں۔ قربی مجموعہ انگوائنل لیگامنٹ کے متوازی اور قریب ملا تھا۔ اور بعدی مجموعہ بڑی سیفینس ورید کے قربی حصے کے جوانب پر (تصاویر 159-106)

جارحہ زیریں کی جلد اور زیر جلدی ساختوں کا سارا لمف سوائے اُس کے جو پاؤں کے جانبی پہلو۔ ایڑی کی پشت۔ اور ٹانگ کی پشت سے آتا ہے۔ سوپر فیشیل سب انگوائنل لمف گلینڈس کے دونوں مجموعوں میں سے ایک میں سے گزرتا ہے اور ان سے ان مرکز گریز عروق کے ذریعہ عمقی سب انگوائنل گلینڈس میں چلاتا ہے۔ جو کر بریفارم فیشیا (cribriform fascia) اور فیمورل شیتھ کی اگلی دیوار کو چھیدتی ہیں۔ پاؤں کی پشت اور وسطانی رخ ٹانگ کے اگلے اور وسطانی رخ۔ ران کے وسطانی رخ اور اگلے رخ کے بیشتر حصے کا لمف ان بڑی لمفی عروق میں جاتا ہے۔ جو بڑی سیفینس کے ساتھ جاتی اور بعدی سب انگوائنل گلٹیوں میں ختم ہوتی ہیں۔ سرین اور ران کی پشت کا لمف قربی سب انگوائنل گلٹیوں میں جاتا ہے۔ پاؤں کے جانبی رخ۔ ایڑی اور ٹانگ کی پشت سے لمف ان لمفی عروق میں جاتا ہے۔ جو چھوٹی سیفینس وین کے ساتھ جاتی اور پاپلیٹیل لمفی گلٹیوں میں ختم ہوتی ہیں۔

اس بیان سے نتیجہ یہ نکلتا ہے کہ جارحہ زیریں کا سارا لمف سوائے اس لمف کے جو سرین اور ران کی پشت کے عمقی حصوں سے آتا ہے۔ عمقی سب انگوائنل گلٹیوں میں سے گزرتا ہے۔ عمقی سب انگوائنل گلٹیوں سے یہ لمف اکسٹرنل ایلیک گلٹیوں میں جاتا ہے۔ جو بطن کے زیریں اور اگلے حصے میں اکسٹرنل ایلیک آرٹری کے زیریں سرے کے قریب اور انگوائنل لیگامنٹ سے عین اوپر واقع ہیں اور ان میں سے کامن ایلیک گلٹیوں میں سے ہو کر جو اس سے بالا مقام پر واقع ہیں۔ لمبر گلٹیوں میں چلا جاتا ہے۔ لمبر گلٹیاں بطن کے اندر لمبر مہروں کے مقابل اورطہ (aorta) کے پہلوؤں پر اور بھی اوپر واقع ہیں۔ اور یہ آخری گلٹیاں ہیں۔ جن میں سے ہو کر جارحہ زیریں کا لمف تھوراسک ڈکٹ میں داخل ہونے سے پہلے گزرتا ہے۔
(تصاویر - 159, 160)

CC-0. In Public Domain. Gurukul Kangri Collection, Haridwar

جلدی اعصاب۔ ٹانگ کی پشت کے ڈیپ فیشیا کو نمایاں کرنا شروع کرنے سے پہلے تقطیع کار کو چاہیئے کہ مختلف جلدی اعصاب کو دوہرالے۔

سیفینس نرو۔ سیفینس نرو فیموَرل نرو کی شاخوں کے زیادہ عمقی مجموعہ میں وسطانی ترین ہے۔ اس لئے فیمورل مثلث میں شروع ہوتا ہے۔ جہاں یہ فیمورل آرٹری کے جانبی کنارے کے ساتھ ساتھ نزول کرتا ہے۔ ایڈکٹر کینال میں اس شریان کے ہمراہ ہوتا ہے۔ پہلے اس کے جانبی طرف ہوتا ہے۔ پھر سامنے آتا ہے۔ اور آخر کار کینال کے کے بعدی حصے میں اس کے وسطانی جانب آجاتا ہے۔ ایڈکٹر میگنس والے سوراخ میں سے جاتے وقت یہ شریان کے ساتھ نہیں ہوتا۔ لیکن ایڈکٹر کینال کے بعدی سرے پر یہ سارٹوریس اور گریسیلس عضلوں کے درمیان آرٹیریا گینو سوپریما کی سیفینس شاخ سمیت گزرتا ہے۔ گھٹنے کے وسطانی رخ پر یہ ڈیپ فیشیا کو چھیدتا ہے۔ سوپر فیشیل فیشیا میں داخل ہوتا ہے۔ اور پھر بڑی سیفینس ورید کے ساتھ پاؤں کے وسطانی کنارے کو جاتا ہے۔ ایڈکٹر کینال میں یہ سب سارٹوریل پلکسس کو شاخچیاں دیتا ہے۔ کینال کو
چھوڑنے اور سارٹوریس اور گریسلس کے درمیان سے نکلنے سے پہلے یہ ایک انفراپٹیلر 365
شاخ دیتا ہے۔ جو پٹیلر پلکسس کو جاتی ہوئی۔ سارٹوریس کو چھیدتی ہے۔ گھٹنے سے آگے اس کی شاخیں ٹانگ کے وسطانی رخ کی جلد میں پھیلتی ہیں۔ جس میں ساق کا وسطانی خط ساق کے پچھلے خط کا وسطانی حصہ۔ اور پاؤں کی پشت کا وسطانی حصہ شامل ہیں۔

میڈیل سورل کوٹینیس نرو۔ پنڈلی کا میڈیل کوٹینیس نرو پاپلیٹیل فاسا میں ٹیبیل نرو سے نکلتا ہے۔ گیسٹراکنیمیس کے دونوں سروں کے درمیان اترتا ہے ٹانگ کے ڈیپ فیشیا کو گھٹنے اور ٹخنے کے درمیان چھیدتا ہے۔ اور پرونیل نرو کی اینا سٹوموٹک شاخ کے ساتھ ملکر ٹنڈو کیلکینیس کے قریبی حصے کے جانبی کنارے پر سورل نرو بن جاتا ہے۔ یہ ٹانگ کی پنڈلی کے وسطی حصے کی جلد میں پھیلتا ہے۔

اینا سٹوموٹک پرونیل نرو۔ کامن پرونیل نرو کی اینا سٹوموٹک شاخ پاپلیٹیل فاسا میں نکلتی ہے۔ گیسٹراکنیمیس کے جانبی سر کا اوپری طور پر تقاطع کرتی
ہے۔ جہاں یہ عموماً ڈیپ فیشیا کو چھیدتی ہے۔ پھر پیچھے اور وسطانی رخ ٹنڈو کیلکینیس 366
کے جانبی کنارے کے قریبی سرے تک جاتی ہے۔ جہاں یہ پنڈلی کے میڈیل کوٹینیس

Digitized by Arya Samaj Foundation Chennai and eGangotri
CC-0. In Public Domain. Gurukul Kangri Collection, Haridwar

Digitized by Arya Samaj Foundation Chennai and eGangotri

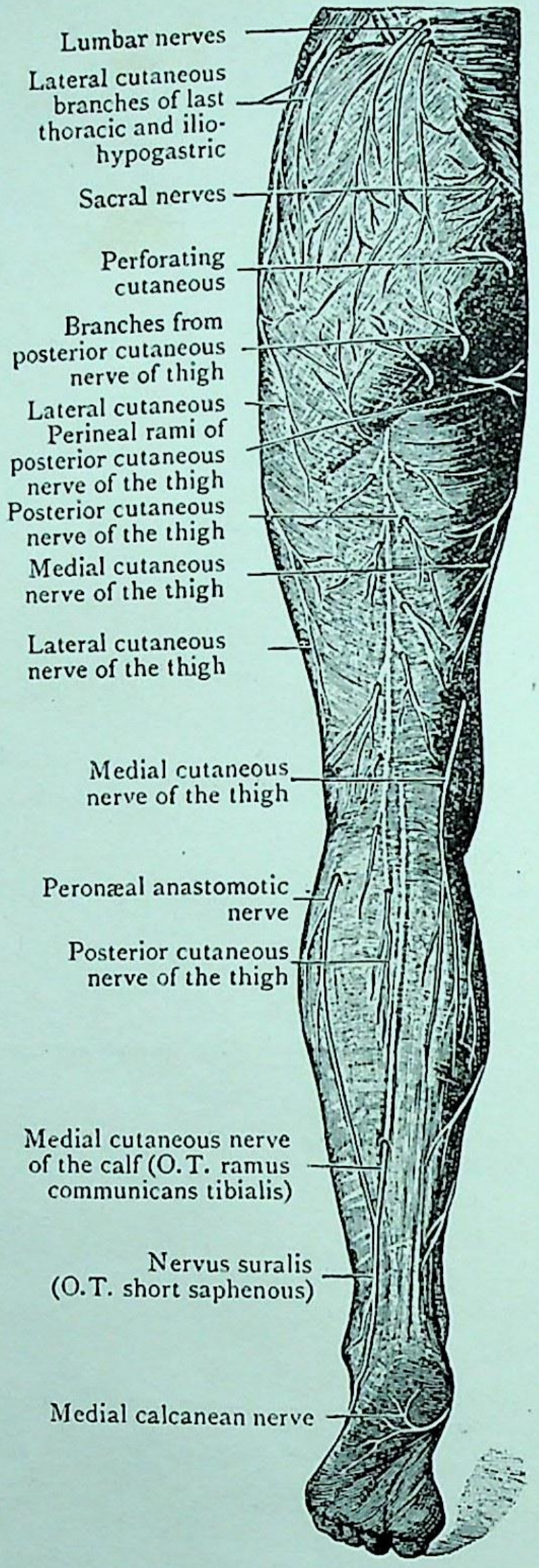

FIG. 161.—Cutaneous Nerves on the posterior aspect of the Inferior Extremity.

CC-0. In Public Domain. Gurukul Kangri Collection, Haridwar

Digitized by Arya Samaj Foundation Chennai and eGangotri

CC-0. In Public Domain. Gurukul Kangri Collection, Haridwar

Digitized by Arya Samaj Foundation Chennai and eGangotri

نرو کے ساتھ ملکر سورل نرو بناتی ہے۔ یہہ پنڈلی کی پچھلی سطح کے قریبی دو تہائی کی جلد میں پھیلتی ہے۔

سورل نرو۔ یہ نرو سوپرفیشیل فیشیا کے اندر ٹنڈوکیلکینیس کے جانبی کنارے کے قریبی سرے کے لیول پر پرونیل نرو کی اینا سٹوموٹک شاخ اور پنڈلی کی میڈیل کوٹینیس نرو کے آپس میں ملنے سے بنتا ہے۔ یہ جانبی میلیولس کے پیچھے چھوٹی سیفینس ورید کے ساتھ ساتھ اترتا ہے پھر جانبی میلیولس کے نیچے آگے کو پاؤں کی پشت کے جانبی کنارے کے لیے مڑتا ہے۔ وہاں یہ ایک ربطی شاخ سوپرفیشیل پرونیل نرو کی اُس شاخ کو دیتا ہے۔ جو چوتھی اور پانچویں انگلیوں کے متصل پہلوؤں میں پھیلتی ہے۔ اور پھر آگے بڑھ کر چھوٹی انگلی کی پشت کے جانبی حصے کو جاتا ہے۔ پاؤں کی پشت کے خطہ میں اس کو پاؤں کا لیٹرل ڈارسل کوٹینیس نرو کہتے ہیں۔ یہ ایک زائد اور بے ضرورت اصطلاح ہے۔

ران کا میڈیل کوٹینیس نرو۔ ران کے پوسٹیریر کوٹینیس نرو اور ٹانگ کے لیٹرل کوٹینیس نرو کو پہلے ہی کافی بیان کر چکے ہیں۔ (دیکھو صفحات 257 ، 306 ، 315)

تقطیع۔ ٹانگ کے پچھلے خطے کی جلدی وریدوں اور اعصاب کا مطالعہ کر چکنے کے بعد چربیلے سطحی فیشیا کے باقی حصوں کو نکال دو۔ اور ڈیپ فیشیا کو صاف کر دو جو اس کے نیچے واقع ہے۔

ڈیپ فیشیا۔ پنڈلی کے قریبی حصے میں ڈیپ فیشیا پتلا اور شفاف ہوتا ہے ایڑی کا خطہ پہنچنے تک یہ کافی دبیز ہو جاتا ہے۔ اپنی کل وسعت میں کہیں یہ بہت دبیز نہیں ہوتا۔ لیکن جب ٹانگ کی پشت سے ٹخنے کے وسطانی رُخ پر جاتا ہے۔ اور وسطانی میلیولس اور کیلکینیس کے درمیانی فصل کو ڈھانکتا ہے۔ تو خوب مضبوط ہو کر لیسی فی ایٹ (laciniate) لیگامنٹ بناتا ہے۔ لیکن ٹخنے کے جانبی طرف بھی دبیز ہو کر پرونیل ریٹی نیکولا (retinacula) بناتا ہے۔ (صفحہ 339-)

یہ قریب رخ پا پلیٹیل فیشیا کے ساتھ مسلسل ہے اور وسطانی رخ گھٹنے

CC-0. In Public Domain. Gurukul Kangri Collection, Haridwar

Digitized by Arya Samaj Foundation Chennai and eGangotri

تھوڑا فاصلہ دور اس کو سارٹوریس۔ گریسی لس۔ اور سیمی ٹنڈینوسس کے وتروں سے رشتو
کی مدد ملتی ہے۔ بعد میں وسطانی رُخ پر یہ ٹیبی نی ایٹ لیگامنٹ سے ملا ہوا ہے۔ جو 367
وسطانی میلیولس اور کیلکینیس کے درمیانی فصل کو عبور کرتا ہے۔ اور جانبی رُخ سوپیریر
پرونیل ریٹی نیکولم سے ملا ہے۔ جو جانبی میلیولس سے کیلکینیس تک جاتا ہے۔ وسطانی
رخ پر ڈیپ فیشیا ٹیبیا کے وسطانی کنارے سے چپکا ہے۔ جہاں یہ اس ہڈی کی وسطانی
سطح پر گرد عظم (periosteum) میں مل جاتا ہے۔ اور جانبی طرف پچھلے فیبولر بین
عضلی حاجز سے ملا ہے۔ جس کے ذریعہ یہ فیبولا کی جانبی سینڈ سے چپکا ہے۔ (تصاویر
155، 152) اس طرح یہ ٹانگ کے بڑے پچھلے عظمی روائی خانہ کی پچھلی حد بناتا ہے۔

ٹانگ کا پچھلا عظمی روائی خانہ۔ یہ خانہ پیچھے ڈیپ فیشیا اور آگے ٹیبیا۔ انٹر آسیس
ممبرین اور فیبولا سے محدود ہے۔ اس میں ٹانگ کی پشت کے عضلے۔ عروق۔ اور اعصاب
ہیں اور یہ دو روائی حاجزات کے ذریعہ جو اس کے آر پار پھیلے ہوئے ہیں تین حصّوں میں
منقسم ہے۔ پہلا حاجز وسطانی رُخ ٹیبیا کے پاپلیٹیل خط سے (تصویر 152) اور ٹیبیا
کے وسطانی کنارے کے بعدی دو تہائی سے چپکا ہے۔ اور جانبی رُخ فیبولا کی پچھلی
سطح سے سولیس کے چپکاؤ سے نیچے اور فیبولا کی جانبی مینڈ سے (تصویر 152) اس کا بالائی
حصہ ایک ریشوی کمان بناتا ہے۔ جو پاپلیٹیل آرٹری کے اختتامی حصے کو ڈھانکتی ہے
اور ٹانگ کے بعدی حصے میں یہ ٹیبی نی ایٹ لیگامنٹ کے ساتھ ملتی اور اس کی ساخت
میں بہت اہم حصہ لیتی ہے۔ یہ گیسٹرا کنیمیس سولیس اور پلانٹیرس کو جو اس عظمی روائی خانہ
کے پچھلے حصے میں واقع ہیں۔ فلکسر ڈیجیٹورم لانگس فلکسر ہیلوسس لانگس ٹیبیل نرو۔
پوسٹیریر ٹیبیل آرٹری اور اس کی شاخوں سے جو وسطی رقبے میں واقع ہیں علیحدہ کرتا ہے۔
دوسرا حاجز۔ جس کو ٹیبی ایلس پوسٹیریر کو ڈھانکنے والا فیشیا کہتے ہیں وسطانی
رُخ ٹیبیا کے پاپلیٹیل خط کے قریبی حصے سے اور ٹیبیا کی پچھلی سطح پر عمودی مینڈ سے اور
جانبی رخ فیبولا کی وسطانی مینڈ سے چپکا ہے۔ اوپر یہ انٹر آسیس ممبرین سے ملتا ہے۔
اور نیچے ٹانگ کے بعدی حصے میں پہلے حاجز کی عمقی سطح میں مل جاتا ہے۔
یہ اس عظمی روائی خانے کے وسطی حصے کی اُن ساختوں کو ٹیبی ایلس پوسٹیریر
سے علیحدہ کرتا ہے جو اس خانہ کے اگلے قطعہ میں واقع ہے۔ فلکسر ہیلوسس لانگس

CC-0. In Public Domain. Gurukul Kangri Collection, Haridwar

Digitized by Arya Samaj Foundation Chennai and eGangotri

اور فلکسر ڈیجیٹورم لانگس کے کچھ حصے اس کی پچھلی سطح سے اُٹھتے ہیں۔ اور ٹیبی الیس پوسٹیریر کے ریشے اس کی اگلی سطح سے اُٹھتے ہیں۔

اس بیان سے یہ نتیجہ نکلتا ہے۔ کہ ٹانگ کا یہ بڑا پچھلا عظمی رداٸی خانہ تین حصوں پچھلے۔ وسطی اور اگلے میں منقسم ہے۔ پچھلا حصہ پیچھے ٹانگ کے ڈیپ فیشیا سے اور آگے پہلے حاجز سے محدود ہے۔ اس میں گیسٹر اکینمیس۔ سولیس اور پلانٹیرس عضلے ہیں۔ جو پنڈلی کے اوپری عضلے کہلاتے ہیں۔ اور ٹنڈو کیلکینیس بھی ہے جو گیسٹراکنیمیس اور سولیس کا مشترک وتر بنتا ہے۔

وسطی حصہ پیچھے پہلے حاجز سے اور آگے ٹیبیا کے وسطانی حصے۔ دوسرے حاجز اور فیبولا کی پچھلی سطح سے محدود ہے۔ اس میں انگلیوں کا لمبا فلکسر انگوٹھے کا لمبا خم کرنے والا۔ ٹیبیل نرو اور اس کی شاخیں اور پوسٹیریر ٹیبیل عروق اور ان کی شاخیں اور معاونین ہیں۔

خانہ کا اگلا حصہ پیچھے دوسرے رداٸی حاجز سے اور آگے ٹیبیا اور بین عظمی جھلی سے محدود ہے۔ اس میں ٹیبی ایلس پوسٹیریر عضلہ ہے۔ (تصویر 142)

368 **تقطیع**۔ اب تقطیع کار کو پچھلے عظمی رداٸی خانے کے تین حصوں کے مشمولات کی تقطیع کرنی چاہئے۔ اور اوپری حصے سے شروع کرنا چاہئے۔

پہلے احتیاط سے لیسی نی ایٹ لیگامنٹ کو صاف کرو۔ اور پوسٹیریر ٹیبیل آرٹری اور ٹیبیل نرو کی میڈیل کیلکینین شاخوں کی گرفت کرنی چاہئے۔ جو اس کو چھیدتی ہیں۔ دیکھو کہ یہ قریب رُخ ٹانگ کے پچھلے حصے کے ڈیپ فیشیا سے ملا ہوا ہے۔ اور بعید رُخ اس سے ایبڈکٹر ہیلوسس اٹھتا ہے۔ پھر ڈیپ فیشیا میں سے ٹانگ کی پشت کے وسط میں۔ ایک طولانی شگاف قریب میں پاپلیٹیل خطہ سے بعید میں کیلکینیس تک لگاؤ۔ اس طرح بنے ہوئے دونوں پلوں کو بالترتیب وسطانی اور جانبی رخ الٹ دو۔ وسطانی پلے کے بعدی سرے کو لیسی نی ایٹ لیگامنٹ سے علیحدہ کرو۔ لیکن اس رباط کو ضرر نہ پہنچاؤ۔ اور جانبی پلے کے بعدی سرے کو سوپیریر پرونیل ریٹی نیکولم سے علیحدہ کرو۔ لیکن اگر ممکن ہو۔ تو اس ریٹی نیکولم کو ضرر سے بچاؤ ٹیبیا کے وسطانی کنارے کے ساتھ وسطانی پلے کے تعلق اور پچھلے فیبولر حاجز کے ساتھ جانبی پلے کے تعلق کو دیکھو۔

CC-0. In Public Domain. Gurukul Kangri Collection, Haridwar

Digitized by Arya Samaj Foundation Chennai and eGangotri

جس کے ذریعے یہ فیبولا کی جانبی حد سے چپکا ہے (تصاویر 152, 155)

جب ڈیپ فیشیا کے تعلقات نمایاں ہو جائیں ۔ تو ٹنڈ وکیلکینیس کے محافظی غلاف میں ایک سوراخ اس وتر کے ایک یا دوسرے جانب پر بناؤ ۔ اور پھلاکر ۔ پچکاری کر کے ۔ یا ایک کند سلائی کے ذریعہ ڈھونڈکر اس غلاف کی وسعت کو نمایاں کرو ۔ جو کسی قدر کم یا زیادہ ہوتی ہے ۔ اب گیسٹراکینمیس اور ٹنڈ وکیلکینیس کو صاف کرو ۔ اور چربی کی اس دبیز گدی کو نکال دو ۔ جو ٹنڈ وکیلکینیس کے سامنے ہے ۔ اور اس کے پچھلے خانے کے پہلے ردائی حاجز سے علیحدہ کرتی ہے ۔ اب پہلے ردائی حاجز کے بعدی حصے کا امتحان کرو ۔ اور اس اہم حصہ پر غور کرو جو یہ اس خانہ کے وسطی حصے کے عضلوں کو باندھ رکھے اور لیسی نی ایٹ لیگامنٹ کی ترکیب میں لیتا ہے ۔

اگر پاپلیٹیل فاسا کی تقطیع کے وقت گسٹراکینمیس کے وسطانی سر کو نہیں کاٹا تھا ۔ تو اس کو اب گھٹنے کے جوڑ کے استوا پر کاٹ دو ۔ اور جانبی سمت لوٹ دو ۔ پھر سورل آرٹریز کو صاف کرو جو پاپلیٹیل تنے سے نکلتی ہیں ۔ اور ٹیبیل نرو کی شاخوں کو صاف کرو جو گیسٹراکینمیس میں پھیلتی ہیں ۔ قطع شدہ عضلے کے قریبی حصے کو اٹھاؤ ۔ اور اس درجک کو دیکھو ۔ جو اس کے اور سیمی ممبرینوسس کے درمیان واقع ہے ۔ اس درجک سے سیمی ممبرینوسس کے نیچے ایک درجک میں راہ ہوتی ہے ۔ جو خود گھٹنے کے جوڑ کے جوف سے راہ رکھتی ہے ۔ اس درجک کو کھولو ۔ اور اس کی وسعت کا مطالعہ ایک کند سلائی کے ذریعہ کرو اگر اب تک ایسا نہ ہوا ہو ۔ (دیکھو صفحہ 309)

اب اس سولیس والی عصب کا تعاقب کرو ۔ جو پاپلیٹیل فاسا کی تقطیع کے وقت ملا تھا ۔ (دیکھو صفحہ 310) یہ پاپلیٹیل فاسا میں ۔ پاپلیٹیل آرٹری کے وسطانی جانب ٹیبیل نرو سے نکلتا ہے ۔ شریان کے بعدی حصے کی پچھلی سطح کا تقاطع کرتا ہے ۔ پلانٹیرس اور گیسٹراکینمیس کے جانبی سر کے درمیان گزرتا ہے ۔ اور سولیس کی پچھلی سطح میں داخل ہوتا ہے ۔ جب سولیس والا نرو صاف ہو جائے ۔ اور اس کا تعاقب اس کے اختتام تک ہو چکے ۔ تو پلانٹیرس کو صاف کرو ۔ اور اس کے نازک وتر ہنچنے کا تعاقب ٹنڈ وکیلکینیس کے وسطانی جانب کیلکینیس کی پچھلی سطح پر تک کرو ۔

اوپری عضلے ۔ ٹانگ کی پنڈلی کے اوپری عضلے تعداد میں تین ہیں یعنی گیسٹراکینمیس ۔ پلانٹیرس ۔ اور سولیس ۔ گیسٹراکینمیس سب میں زیادہ اوپری ہے ۔ 369

CC-0. In Public Domain. Gurukul Kangri Collection, Haridwar

Digitized by Arya Samaj Foundation Chennai and eGangotri

CC-0. In Public Domain. Gurukul Kangri Collection, Haridwar

Digitized by Arya Samaj Foundation Chennai and eGangotri

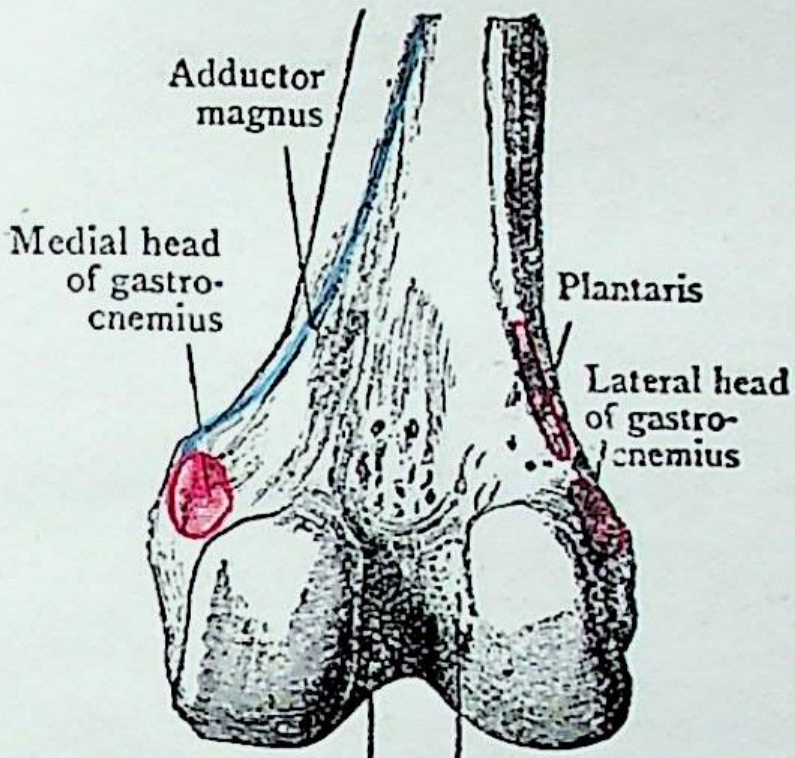

FIG. 162.—Posterior aspect of distal portion of Femur, with Attachments of Muscles mapped out.

CC-0. In Public Domain. Gurukul Kangri Collection, Haridwar

سولیس گیسٹر اکینمیس کے نیچے واقع ہے۔ اور نازک پلانٹیرس ان دونوں کے درمیان بعدی اور جانبی رخ جاتا ہے۔ گیسٹر اکینمیس اور سولیس کے وتر ہائے منتہی ملکر ٹنڈو کیلکینیس [ٹنڈو ایچلیس (Achillis)] تے ہیں۔

عضلہ گیسٹر اکینمیس۔ یہ ایک مضبوط عضلہ ہے۔ دو سروں کے ذریعہ فیمر کے بعدی سرے کے پچھلے حصے سے اٹھتا ہے۔ دونوں سروں کا مطالعہ پاپلیٹیل فاسا کے ساتھ ہو چکا ہے۔ جس کو یہ بعدی حصے ہیں محدود کرتے ہیں۔ جانبی سر فیمر کے جانبی کنڈائل کی جانبی سطح پر ایک نشان سے اُٹھتا ہے۔ اور نیز جانبی کنڈائل سے قریب ہی ہڈی کے پاپلیٹیل رقبہ کے ایک چھوٹے حصہ سے۔ وسطانی سر وسطانی کنڈائل کے قربی حصے سے اٹھتا ہے۔ اور نیز فیمر کی پاپلیٹیل سطح کے متصل حصے پر ایک حید سے۔ دونوں لحمی بطن بعید جاتے ہوئے بڑھ جاتے ہیں۔ اور ٹانگ کے وسط کے قریب ایک وتر لیفی وتر میں ختم ہوتے ہیں۔ یہ ایک دوسرے سے نہیں ملتے۔ اور عموماً ایک کھائی کے ذریعہ الگ رہتے ہیں۔ جس کی تہ میں یہ چپٹا وتر دکھائی دیتا ہے۔ جس میں دونوں سروں کے گچھے دکھائی دیتے ہیں۔ وسطانی سر دونوں میں زیادہ جسیم ہے۔ اور جانبی سر کی نسبت بعید میں زیادہ دور تک پھیلتا ہے۔ چپٹا وتر جس میں یہ ختم ہوتے ہیں۔ اترتا ہوا تھوڑا سا تنگ ہو جاتا ہے اور ٹانگ کے وسط سے تھوڑا فاصلہ دور سولیس کے زیادہ مضبوط وتر میں ملکر ٹنڈو کیلکینیس (ٹنڈو ایچلیس) بناتا ہے۔

گیسٹر اکینمیس میں ٹیبیل نرو پھیلتا ہے۔ یہ پاؤں کا تلوی کے رُخ جھکانیوالا
370 اور گھٹنہ کو جھکانیوالا ہے۔ لیکن یہ ایک ہی وقت گھٹنے اور ٹخنے کے جوڑوں پر موثر عمل نہیں کر سکتا۔ اس لئے اگر پاؤں تلوے کے رُخ جھکا ہوا ہو۔ تو یہ گھٹنے کو جھکا نہیں سکتا۔ اور اگر گھٹنہ جھکایا ہوا ہے۔ تو یہ ٹخنے پر عمل نہیں کر سکتا۔ ان امور کو فیمر کے بعدی حصے کی کسروں کے سلسلہ میں یاد رکھنا ضروری ہے۔

عضلہ پلانٹیرس۔ پلانٹیرس کا چھوٹا لحمی بطن تین یا چار انچ سے زائد لمبا نہیں۔ یہ گیسٹر اکینمیس کے وسطانی سر کے ساتھ ساتھ اور تھوڑا سا اس کے جانبی سر کے نیچے واقع ہے یہ جانبی کنڈائل سے عین ادھر فیمر کی پاپلیٹیل سطح سے اٹھتا ہے۔

Digitized by Arya Samaj Foundation Chennai and eGangotri
CC-0. In Public Domain. Gurukul Kangri Collection, Haridwar

Digitized by Arya Samaj Foundation Chennai and eGangotri

یہ ایک نازک وترین ختم ہوتا ہے۔ جو اپنی لمبائی کے لئے قابلِ ذکر ہے۔ یہ وتر بعید اور وسطانی رخ گیسٹراکنیمیس اور سولیس کے درمیان جاتا ہے۔ اور پھر ٹنڈو کیلکنیس (اچیلیس) کے وسطانی رخ کے ساتھ ساتھ کیلکینیس کے پچھلے رخ میں ختم ہوتا ہے۔ یہ اکثر ٹنڈو کیلکنیس میں خوب ملا ہوا ہوتا ہے۔ اور بعض اوقات اس میں یا کیلکینیس کے لیول سے اوپر ٹانگ کے فیشیا میں ضم ہو جاتا ہے۔

پلانیٹرس میں ٹیبیل ترو کی ایک شاخ پھیلتی ہے۔ اس کے افعال گیسٹروکنیمیس کے افعال جیسے ہیں۔

تقطیع۔ گیسٹراکنیمیس کے جانبی سر کو گھٹنے کے جوڑ کے لیول پر کاٹو۔ قربی حصے کو اوپر الٹ دو۔ اور یہ دیکھنے کے لئے اس کا امتحان کرو۔ کہ آیا اس میں وہ سیسمائڈ (sesamoid) ہڈی ہے۔ جو بعض اوقات موجود ہوتی ہے (تصویر 185) پھر اس ورجک کو تلاش کرو۔ جو بعض اوقات اس کے اور گھٹنے کے جوڑ کے غلاف کے پچھلے حصے کے درمیان واقع ہوتی ہے۔ بعدی حصے کو نیچے لوٹ دو۔ اور وہ طریقہ ملاحظہ کرو۔ جو ان دونوں سروں کے اپنے پتلے وتر یعنی وتر کے ملنے کا ہے۔ اور اس وتر کے سولیس کے وتر کے ساتھ مل کر ٹنڈو کیلکنیس بنانے کو دیکھو۔ اب سولیس کی پچھلی سطح کو دیکھو۔ اس کا آغاز ان مقامات سے دیکھو (۱) فیبولا کے سر کی پشت۔ اور جسم کی پچھلی سطح کا قربی حصہ (۲) پاپلیٹیل آرٹری کے بعدی سرے پر کی لیفی کمان۔ (۳) ٹیبیا کی آبلیک لائن (۴) ٹیبیا کے وسطانی کنارے کا وسطی ثلث اس طریقہ کو بھی دیکھو۔ جس سے اس کے بیشتر ریشے اس وتر میں ختم ہوتے ہیں۔ جو گیسٹراکنیمیس کے وتر میں مخلوط ہو کر ٹنڈو کیلکنیس بناتا ہے۔ اور ان میں سے بعض ریشے براہِ راست ٹنڈو کیلکنیس کی عمق سطح کو جاتے ہیں۔

عضلہ سولیس۔ یہ ایک چپٹا۔ دبیز۔ اور مضبوط عضلہ ہے جو ٹانگ کی دونوں ہڈیوں۔ اور نیز ایک مضبوط لیفی کمان سے اٹھتا ہے۔ جو پاپلیٹیل عروق پر بچھی ہوئی ہے۔ اس کا فیبولا سے آغاز اس ہڈی کے سر کی پچھلی سطح کے قربی ثلث

CC-0. In Public Domain. Gurukul Kangri Collection, Haridwar

ہے ۔ اپنے ٹیبیا والے آغاز کے ذریعہ یہ ٹیبیا کی پاپلیٹیل لائن کے ساتھ پاپلیٹیل
سطح سے دور چپکا ہے ۔ اور اس کے ساتھ اور آگے ہڈی کے وسطانی کنارے میں
ٹانگ کے وسط تک چپکا ہے (تصویر 166 صفحہ 376) سولیس ایک مضبوط سخت 371
وتر میں ختم ہوتا ہے ۔ جو گیسٹراکنیمیس کے وتر میں مل کر ٹنڈو کیلکینیس (اچیلیس)
بناتا ہے ۔ ٹیبیل نرو کی شاخیں سولیس میں پھیلتی ہیں ۔ یہ پاؤں کو تلوے کے
رُخ جھکانے والا ہے ۔

ٹنڈو کیلکینیس (اچیلس) ۔ یہ جسم میں مضبوط ترین وتر ہے
نیچے آتا ہوا تنگ ہو جاتا ہے ۔ لیکن ایڑی کے قریب تھوڑا سا پھیل جاتا ہے ۔ یہ کیلکینیس
کی پچھلی سطح کے وسطی حصے میں چپکتا ہے ۔ سولیس کے لحمی ریشے اس کی عمقی سطح پر ایڑی
سے تھوڑا فاصلہ دور تک چلے جاتے ہیں ۔ ایک مخاطی درجک ٹنڈو کیلکینیس اور کیلکینیس
کی پچھلی سطح کے قریبی حصے کے درمیان حائل ہے ۔

تقطیع ۔ سولیس عضلے کو اُس کے خطِ آغاز کے ساتھ ساتھ جو ٹیبیا میں ہے ۔ کاٹو ۔ اور
اس کو عروق اور ٹیبیل نرو کے اوپر کی کمان سے علیحدہ کر دو ۔ پھر اس کو جانبی طرف الٹ دو ۔
اور ان شاخوں کو نکالو ۔ جو اس عضلے کو پرونیل اور پوسٹیریر ٹیبیل شریانوں سے آتی
ہیں ۔

پہلا ردائی حاجز جو پچھلے عظمی ردائی خانے کے پار تنا ہوا ہے ۔ اب پورا نمایاں
ہے ۔ ٹیبیا اور فیبولا کے ساتھ اس کے تعلقات کو (دیکھو صفحہ 367) اور اس کے سلسلہ کو
بعید میں لیسی نی ایٹ لیگامنٹ کے ساتھ دیکھو ۔ اس کو احتیاط سے لیسی نی ایٹ لیگامنٹ
سے علیحدہ کرو ۔ لیکن اس رباط کو ضرر نہ پہنچاؤ ۔ پھر اس کو طولانی رخ میں ٹانگ کے وسطی
خط کے ساتھ ساتھ کاٹو ۔ اور دونوں ٹکڑوں میں سے ایک کو وسطانی رخ اور دوسرے کو
جانبی رخ پھینک دو ۔ پچھلے عظمی ردائی خانے کا وسطی حصہ اب کھل گیا ۔ اور دو عضلے
ٹیبیل نرو ۔ پاپلیٹیل آرٹری کا اختتام ۔ اینٹیریر اور پوسٹیریر ٹیبیل شریانوں کے آغاز نمایاں
ہو گئے ۔ یہ عروق اور نرو تھوڑے سے ڈھیلی ہوائی بافت میں دبے ہوئے ہیں ۔ وسطانی
رُخ کا عضلہ انگلیوں کا لمبا خمانیوالا ہے ۔ جانبی سمت کا عضلہ انگوٹھے کا لمبا خمانیوالا ہے ۔

Digitized by Arya Samaj Foundation Chennai and eGangotri

ٹانگ کے بعدی حصے میں انگلیوں کے لمبے خمانیوالے عضلہ کے دتر کے وسطانی کنارے کے نیچے سے نکلتا ہوا ٹیبی ایلس پوسٹیریر کا دتر ملیگا۔ پہلے ٹیبیل نرو کو صاف کرو۔ اور ان شاخوں کی گرفت کرو۔ جو یہ فلکسر ڈیجیٹورم لانگس فلکسر ہیلوسس لانگس اور ٹیبی ایلس پوسٹیریر کو دیتا ہے۔ یہ عموماً ٹانگ کے بالائی حصے میں جو نکلتا ہے۔ اب پاپلیٹیل آرٹری کے اختتام۔ اینٹیریر ٹیبیل آرٹری کے پہلے حصے۔ اور اس کی فیبولا والی اور پوسٹیریر ٹیبیل ریکرنٹ شاخوں کو صاف کرو۔ پھر پوسٹیریر ٹیبیل عروق۔ اور ان کی شاخوں اور معاونوں کو صاف کرو۔ پوسٹیریر ٹیبیل آرٹری کی پرونیل شاخ مادری تنے کے آغاز سے تقریباً ۲۵ ملیمیٹر پرسے۔ اور اس مقام سے عین قریب نکلتی ہے۔ جہاں ٹیبیل نرو پوسٹیریر ٹیبیل آرٹری کے پیچھے گزرتا ہے۔ یہ جلد فلکسر ہیلوسس کے نیچے غائب ہوجاتا ہے۔ فی الحال اس کو غائب ہونے کے مقام سے آگے نہ نکالو۔ جب یہ نرو اور عروق نکل آئیں۔ تو پہلے فلکسر ڈیجیٹورم لانگس اور پھر فلکسر ہیلوسس لانگس کو صاف کرو۔ جب یہ ہوچکے تو دونوں عضلوں کو علیحدہ کرو۔ اور فلکسر ہیلوسس لانگس کو جانبی رخ ڈال دو۔ 372
اس کی عمیق سطح کو پچھلے عظمی ردائی خانہ کے دوسرے ردائی حاجز کی پچھلی سطح سے اور انٹراسیس ممبرین کے بعدی حصے سے الگ کرو۔ یہ ان دونوں سے چپکا ہے۔ جب فیبولا قریب آتی ہے تو پوسٹیریر ٹیبیل آرٹری کی پرونیل شاخ فلکسر ہیلوسس لانگس اور دوسرے ردائی حاجز کی پچھلی سطح کے درمیان اُترتی ہوئی ملیگی۔ جو اس کی ٹیبی ایلس پوسٹیریر سے علیحدہ کرتا ہے۔ اس شریان کو بعید رُخ نکالو۔ ٹیبی ایلس پوسٹیریر کے آغاز کے لیول سے نیچے یہ انٹراسیس ممبرین کی پچھلی سطح پر واقع ہے۔ اور بعدی ٹیبیو فیبولر جوڑ سے اوپر یہ چھیدنے والی شاخ دیتی ہے۔ جو پاؤں کی پشت کی تقطیع میں دیکھی گئی تھی (صفحہ 350)۔ اب فلکسر ہیلوسس لانگس کے بعدی حصے کو وسطانی رُخ کھینچو۔ اور پرونیل آرٹری کے بعدی حصے کا تعاقب ٹخنے کے جوڑ کے پیچھے اور پرونیل عضلوں کے وسطانی جانب کے ساتھ ساتھ کیلکینیس کے جانبی رُخ تک کرو۔ اس کی اختتامی شاخوں کو نمایاں کرنے کے لئے پرونیل ریٹی نیکولا کو کاٹنا چاہیے۔ اور ممکن ہے کہ پرونیل وتروں کو ہٹانا پڑے۔

پاپلیٹیل آرٹری کا اختتام۔ اس آرٹری کا اختتام جس کو سولیس کے قریبی کنارے نے چھپا رکھا تھا۔ اب پورا نمایاں ہے یہ پاپلیٹیس کے بعدی کنارے

CC-0. In Public Domain. Gurukul Kangri Collection, Haridwar

Digitized by Arya Samaj Foundation Chennai and eGangotri

PLATE XXXII.

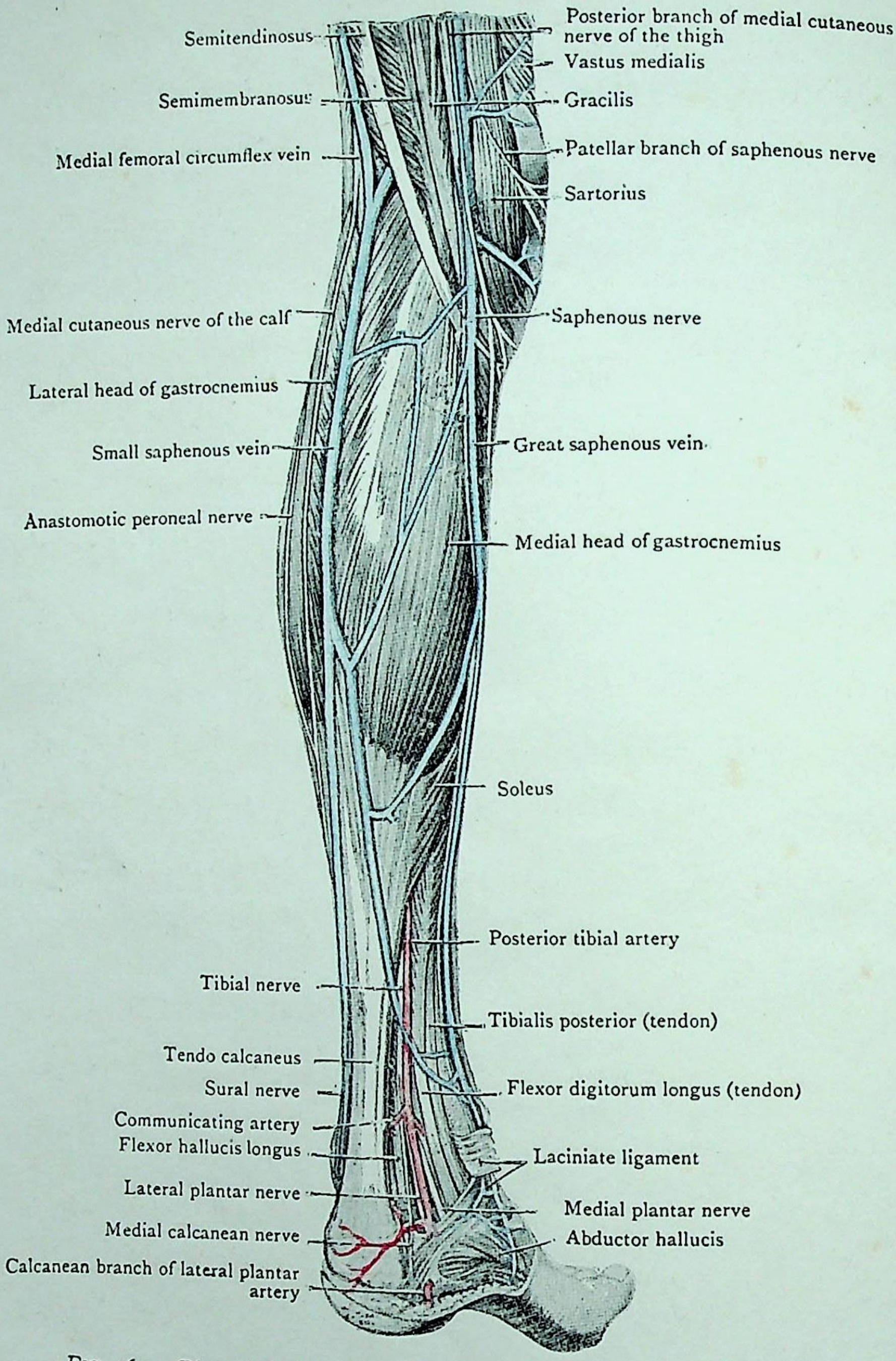

FIG. 163.—Dissection of the Posterior Aspect of the Leg viewed from behind and medially.

Note the numerous anastomoses between the great and the small saphenous veins.

CC-0. In Public Domain. Gurukul Kangri Collection, Haridwar

Digitized by Arya Samaj Foundation Chennai and eGangotri

CC-0. In Public Domain. Gurukul Kangri Collection, Haridwar

Digitized by Arya Samaj Foundation Chennai and eGangotri

CC-0. In Public Domain. Gurukul Kangri Collection, Haridwar

Digitized by Arya Samaj Foundation Chennai and eGangotri

PLATE XXXIII

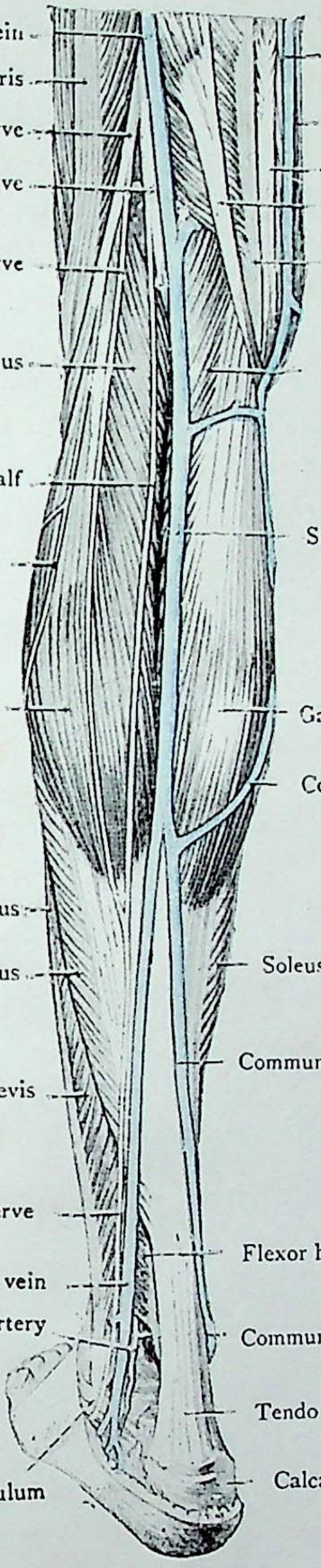

FIG. 164.—Dissection of the Posterior Aspect of the Leg viewed from behind and laterally.

In the specimen there were numerous large anastomosing channels between the small and the great saphenous vein.

CC-0. In Public Domain. Gurukul Kangri Collection, Haridwar

Digitized by Arya Samaj Foundation Chennai and eGangotri

پر ختم ہوتا ہے۔ جہاں یہ دو اختتامی شاخوں اینٹیریر اور پوسٹیریر ٹیبیل آرٹریز میں تقسیم ہوتی ہے۔ اسی مقام پر اینٹیریر اور پوسٹیریر ٹیبیل آرٹریز کی وینی کامیٹیز ملکر پاپلیٹیل وین کا آغاز بناتی ہیں۔

اینٹیریر ٹیبیل آرٹری - یہ شریان ٹیبی ایلس پوسٹیریر کے دونوں سروں کے درمیان آگے گزر کر ٹانگ کے اگلے خطے میں پہنچتی ہے۔ جہاں اس کی تقطیع پہلے ہی ہو چکی ہے۔ ابھی ٹانگ کی پشت میں ہوتی ہے۔ کہ اینٹیریر ٹیبیل آرٹری پوسٹیریر ریکرنٹ شاخ اور فیبولر شاخ دیتی ہے۔ پوسٹیریر ٹیبیل ریکرنٹ ایک چھوٹی شاخچی ہے۔ جو ہمیشہ نہیں ہوتی۔ یہ قریبی رُخ پاپلیٹیس عضلہ کے نیچے گھٹنہ کے جوڑ کی پشت تک جاتی ہے۔ فیبولا والی شاخ جانبی رخ فیبولا کی نک پر جاتی ہے۔ اور اس خطہ کے عضلوں اور جلد میں پھیلتی ہے۔

پوسٹیریر ٹیبیل آرٹری - یہ شریان پاپلیٹیل تنے کی دو اختتامی شاخوں میں بڑی ہے۔ یہ پاپلیٹیس عضلہ کے بعدی کنارے پر نکلتی ہے۔ اور کیلکینیس کے وسطانی طرف والے خلا میں۔ لیسی نی ایٹ لیگامنٹ کے نیچے جانبی اور وسطانی پلانٹر شریانوں میں تقسیم ہو کر ختم ہو جاتی ہے۔ اول یہ شریان ٹانگ کی دونوں ہڈیوں کے درمیان اُس فیشیا پر واقع ہوتی ہے۔ جو ٹیبی ایلس پوسٹیریر کی پچھلی سطح کو ڈھانکتا ہے۔ لیکن یہ بعدی رُخ جاتے وقت تھوڑا سا وسطانی رُخ جھکتی ہے۔ اور اپنے اختتام پر کیلکینیس کے ابھار اور وسطانی میلیولس کے 373
درمیان وسط میں واقع ہو جاتی ہے۔

اپنے قریبی دو تہائی میں پوسٹیریر ٹیبیل آرٹری پنڈلی کے اوپری عضلوں سے ڈھکی ہوئی عمقی واقع ہوتی ہے۔ ٹانگ کے بعدی ثلث میں جہاں یہ ٹنڈو کیلکینیس اور ٹیبیا کے وسطانی کنارے کے درمیان واقع ہے۔ یہ نسبتاً اوپری اور جلد اور فیشیا کی دونوں تہوں سے ڈھکی ہوئی ہوتی ہے۔ زیادہ بعید جا کر یہ لیسی نی ایٹ لگامنٹ سے ڈھکی ہوئی ہوتی ہے۔ قریب سے بعید یہ ٹیبی ایلس پوسٹیریر کے فیشیا فلکسر ڈیجیٹورم لانگس۔ ٹیبیا۔ اور ٹخنہ کے جوڑ کے پچھلے رخ پر واقع ہوتی ہے (تصویر 163)
اپنے کُل گزر میں پوسٹیریر ٹیبیل آرٹری کے بہت قریب دو وینی کامیٹیز

CC-0. In Public Domain. Gurukul Kangri Collection, Haridwar

Digitized by Arya Samaj Foundation Chennai and eGangotri

اس کے ہمراہ ہوتی ہیں۔ ٹیبیل نرو پہلے پہل اس کے وسطانی جانب ہوتا ہے۔ لیکن یہ جلد اس رگ کے پیچھے تقاطع کرتا ہے۔ اور پھر اس کے جانبی رُخ پر بعدی رخ جاتا ہے۔

مندرجہ ذیل شاخیں پوسٹیریر ٹیبیل آرٹری سے نکلتی ہیں:۔

۱۔ عضلی شاخیں۔
۲۔ جلدی شاخیں۔
۳۔ ٹیبیا کی غذائی شریان۔
۴۔ پرونیل آرٹری۔
۵۔ میڈیل کیلکینیس شاخیں۔
۶۔ ربطی شاخ۔
۷۔ میڈیل پلانٹر آرٹری۔
۸۔ لیٹرل پلانٹر آرٹری۔

پرونیل آرٹری۔ اگرچہ یہ شریان پوسٹیریر ٹیبیل کی سب سے پہلی شاخ نہیں لیکن عموماً بڑی شاخ ہوتی ہے۔ یہ مادری تنے کے ابتدا سے تقریباً ۲۵ ملیمیٹر بعد نکلتی ہے۔ اور اول ترچھے بعدی اور جانبی رُخ فیبولا تک جاتی ہے۔ اپنے گزر کے اس پہلے حصے میں یہ ٹیبیالیس پوسٹیریر کو ڈھانکنے والے فیشیا پر واقع ہوتی ہے۔ اور سولیس سے ڈھکی ہوتی ہے۔ پھر یہ فیبولا کی وسطانی حید کے ساتھ ساتھ فلکسر ہیلوسس لانگس سے ڈھکی ہوئی اترتی ہے۔ اور اول ٹیبیالیس پوسٹیریر کو ڈھانکنے والے فیشیا پر واقع ہوتی ہے۔ اور پھر انٹر آسییس ممبرین پر ٹخنے کے جوڑ سے بس اوپر یہ فلکسر ہیلوسس لانگس کے نیچے سے نکلتی ہے بعدی ٹیبیو فیبولر جوڑ اور ٹخنے کے جوڑ کے پیچھے۔ پرونیل وتروں کے وسطانی رخ گزرتی ہے۔ اور کیلکینیس کے جانبی رخ پر بہت سی کیلکینین شاخوں میں تقسیم ہوجاتی ہے۔

پرونیل آرٹری کی شاخیں یہ ہیں:۔ (۱) متصل عضلوں کو عضلی شاخیں (۲) فیبولا کو ایک غذائی شاخ (۳) ایک چھیدنے والی شاخ جو

CC-0. In Public Domain. Gurukul Kangri Collection, Haridwar

Digitized by Arya Samaj Foundation Chennai and eGangotri

CC-0. In Public Domain. Gurukul Kangri Collection, Haridwar

Digitized by Arya Samaj Foundation Chennai and eGangotri

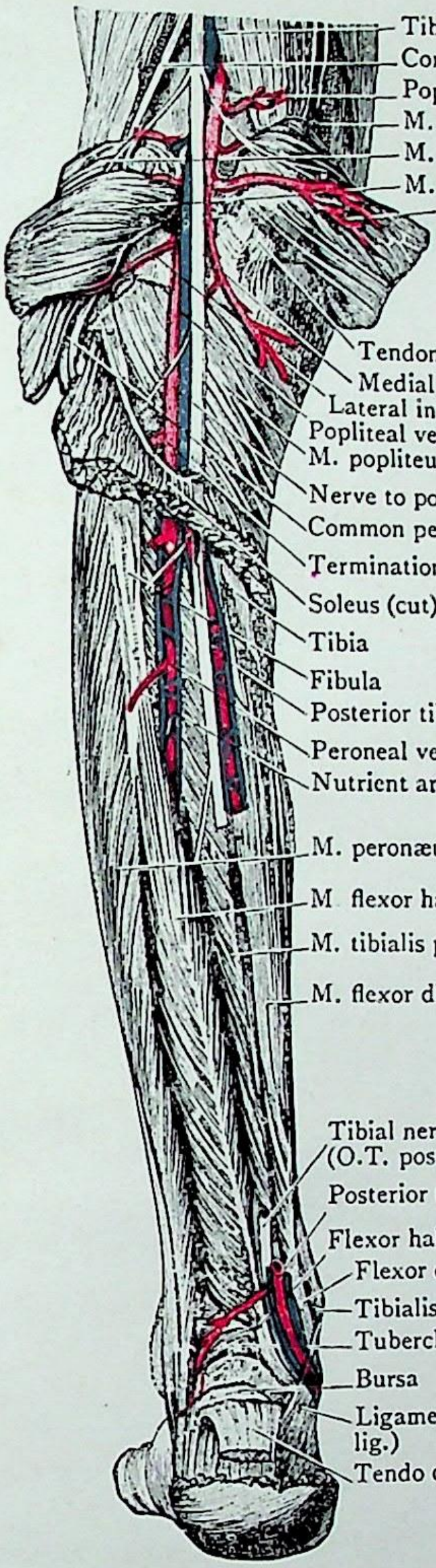

FIG. 165.—Deep Dissection of the Back of the Leg.

CC-0. In Public Domain. Gurukul Kangri Collection, Haridwar

Digitized by Arya Samaj Foundation Chennai and eGangotri

انہر اسیس ممبرین کو بعدی ٹیبیو فیبولر جوڑ کے قریب چھیدتی ہے۔ اور پاؤں
374 کی پشت پر پہلے ہی نکالی جا چکی ہے۔ (دیکھو صفحہ 305) (۴) ایک ربطی
شاخ جو پرونیل آرٹری کے وسطانی جانب سے ٹبیا کے بعدی سرے سے
375 تقریباً ایک انچ ادھر اٹھتی۔ اور فلکسر ہیلوسس لانگس کے آگے یا پیچھے وسطانی رخ گزر کر پوسٹیریر
ٹیبیل آرٹری میں مل جاتی ہے۔ (۵) اختتامی جانبی کیلکینیس شاخیں۔

پرونیل آرٹری اتنی بڑی ہوتی ہے۔ جتنا کہ پوسٹیریر ٹیبیل آرٹری کا سلسلہ پرونیل کے ابتدا کے مقام سے آگے ہوتا ہے۔ ایسی صورتوں میں ممکن ہے کہ چھیدنے والی شاخ بڑی ہو۔ اور جزواً یا کلیتاً ڈارسیلس پیڈس آرٹری کی جگہ لے لے یا پوسٹیریر ٹیبیل آرٹری کو جانے والی ربطی شاخ بڑی ہو۔

پرونیل آرٹری کے ساتھ وہی کامیٹینر ہوتی ہیں۔ اور اس کی وسعت کے قربی حصہ میں اس کے ساتھ فلکسر ہیلوسس لانگس کا عصب بھی ہوتا ہے۔

غذائی شریان پوسٹیریر ٹیبیل سے اس کے آغاز کے قریب نکلتی ہے اور عضلوں کو کچھ شاخچیاں دیکر ٹیبیا کے غذائی سوراخ میں داخل ہو جاتی ہے۔ یہ اپنی بڑی جسامت کی وجہ سے قابل ذکر ہے۔

عضلی شاخیں ٹانگ کی پشت کے عضلوں میں پھیلتی ہیں۔ اور بڑے قد کی ایک یا دو سولیس میں داخل ہوتی ہیں۔

جلدی شاخیں ٹانگ کے وسطانی رخ پر جلد کو جاتی ہیں۔

ربطی شاخ ٹیبیا کے بعدی سرے سے تقریباً ایک انچ ادھر نکلتی ہے یہ آڑی ہو کر فلکسر ہیلوسس لانگس کے اوجھل یا اس سے اوپری جاتی۔ اور پرونیل آرٹری میں ملتی ہے۔ (تصاویر 163, 164, 165)

میڈیل کیلکینیس شاخیں۔ یسی نی ایٹ لگامنٹ کو چھیدتی اور اسی نام کے اعصاب کے ساتھ ایڑی اور تلوے کی جلد کو جاتی ہیں۔

ٹیبیل نرو کا کرورل حصہ۔ ٹیبیل نرو پاپلیٹیل فاسا سے نکل کر ٹانگ کے پچھلے خطے میں ہوتا ہوا ایڑی اور وسطانی میلیولس کے درمیانی خلا کو جاتا ہے۔ جہاں یہ لیٹرل پلانٹر اور میڈیل پلانٹر اعصاب میں تقسیم ہوتا ہے۔ یہ تقسیم

CC-0. In Public Domain. Gurukul Kangri Collection, Haridwar

Digitized by Arya Samaj Foundation Chennai and eGangotri

پوسٹیریر ٹیبیل آرٹری کی تقسیم سے قریب تر واقع ہوتی ہے۔ یہ عصب پوسٹیریر ٹیبیل عروق کے ہمراہ ہوتا ہے۔ اور وہی تعلق رکھتا ہے۔ ٹانگ کے قربی حصہ میں تھوڑی دور تک یہ پوسٹیریر ٹیبیل آرٹری کے وسطانی جانب واقع ہوتا ہے۔ لیکن جلد اس کا اوپری تقاطع کرتا ہے۔ اور پھر بعید رُخ جاتا ہے۔ اور اپنے باقی سفر میں اس رگ کے جانبی رخ ہوتا ہے۔

یہ ذیل کی شاخیں دیتا ہے۔ (ا) عضلی شاخیں ٹیبی ایلس پوسٹیریر۔ فلکسر ہیلوسس لانگس۔ فلکسر ڈیجیٹورم لانگس۔ اور سولیس کو (ب) جلدی شاخیں یعنی میڈیل کیلکینین شاخیں۔ جو اس میں سے اس کے اختتام کے قریب نکلتی ہیں۔ اور لیسی نی ایٹ لیگامنٹ کو چھید کر ایڑی اور پاؤں کے تلوے کی جلد میں پہنچتی ہیں۔ (ج) مفصلی ریشے ٹخنہ کے جوڑ کو۔ 376

عمقی عضلے۔ پاپلیٹیس عضلہ گھٹنہ کے جوڑ کے پچھلے رُخ اور لینیا پاپلیٹیا (linea poplitea) سے قریب ٹیبیا کی پچھلی سطح پر ملیگا۔ اس کا وتر ابتدا گھٹنہ کے جوڑ کے غلاف کے اندر واقع ہے۔ اور اس کا پورا مطالعہ جوڑ کی تقطیع کئے بغیر نہیں ہو سکتا۔

اس مضبوط فیشیا کو دیکھو۔ جو پاپلیٹیس کی پچھلی سطح کو ڈھانکتا ہے۔ اور اس کو قریب رخ اور وسطانی رخ گھٹنہ کے وسطانی جانب تک نکالو۔ یہاں یہ سیمی ممبرینوسس کے وتر کے ساتھ مسلسل ہو جاتا ہے۔ اور اس لئے اس کے ذریعہ سیمی ممبرینوسس کو ٹیبیا کے لینیا پاپلیٹیا میں منتہی رکھنے والا کہہ سکتے ہیں۔

فلکسر ہیلوسس لانگس فیبولا کے پچھلے رُخ پر واقع ہے۔ اور اس کا وتر ٹیلس کے پچھلے کنارے میں میزاب بناتا ہوا ملیگا۔ جبکہ یہ آگے کو پاؤں کے تلوے کی طرف بعدی رخ جاتا ہے فلکسر ڈیجیٹورم لانگس ٹیبیا پر واقع ہے۔ ٹیبی ایلس پوسٹیریر بین عظمی جھلی پر واقع ہے اور دونوں ختم کرنے والے عضلوں کے لحمی بطنوں کے درمیان مگر زیادہ عمقی مستوی پر۔

CC-0. In Public Domain. Gurukul Kangri Collection, Haridwar

Digitized by Arya Samaj Foundation Chennai and eGangotri

CC-0. In Public Domain. Gurukul Kangri Collection, Haridwar

Digitized by Arya Samaj Foundation Chennai and eGangotri

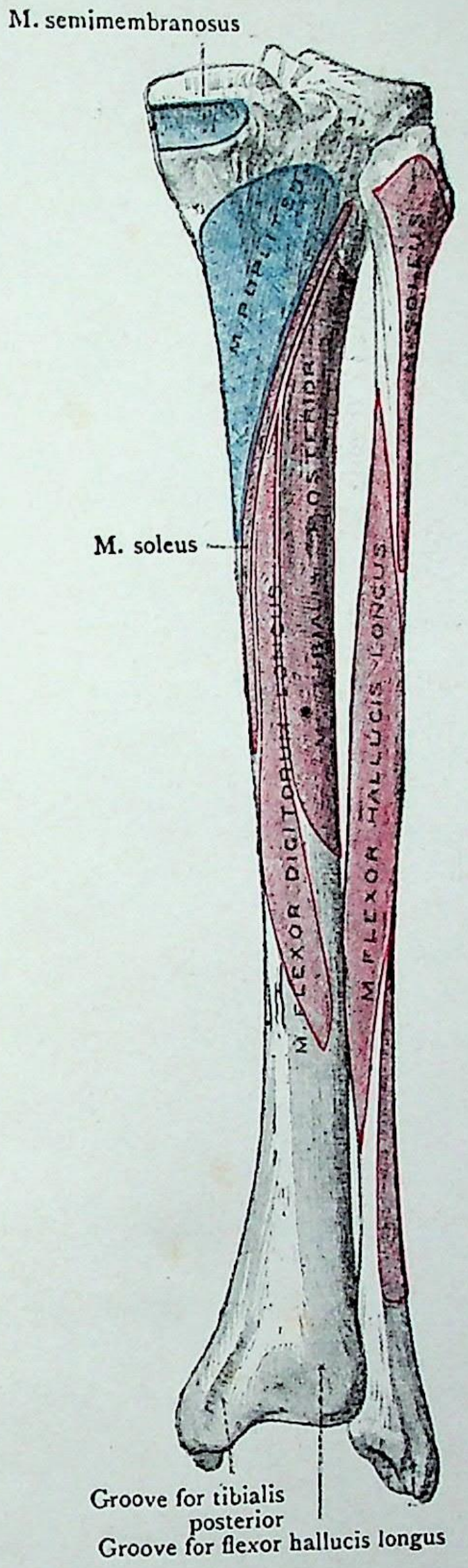

FIG. 166. — Posterior aspect of Bones of Leg with Attachments of Muscles mapped out.

CC-0. In Public Domain. Gurukul Kangri Collection, Haridwar

Digitized by Arya Samaj Foundation Chennai and eGangotri

عضلہ پاپلیٹیس۔ یہ عضلہ گھٹنہ کے جوڑ کے کیسہ کے اندر ایک مضبوط
تنگ وتر کے ذریعہ فیمر کے جانبی کنڈائل کی جانبی سطح پر پاپلیٹیل گروو کے اگلے حصے 377
سے اٹھتا ہے۔ یہ وتر گھٹنہ کے جوڑ کے کیسہ کے پچھلے حصہ کو چھیدتا ہے۔ اور وہ عضلی
ریشے جو اس سے نکلتے ہیں۔ وسطانی اور بعدی رخ رکھتے ہیں۔ اور لینیا پاپلیٹیا سے
قریب ٹیبیا کی پچھلی سطح میں اور نیز اس فیشیا میں جو اس عضلہ کو ڈھانکتا ہے چپکنے
کے لئے پھیلتے ہیں۔

پاپلیٹیس کا نرو پہلے ہی ٹیبیل نرو سے نکلتا ہوا ملا تھا۔ اب اس کو اس
عضلہ کے بعدی کنارے کے گرد گھومتا ہوا دیکھ سکتے ہیں۔ تاکہ اس کی اگلی سطح میں
پہنچے۔ پاپلیٹیس عضلہ گھٹنہ کا خم کرنے والا اور ٹانگ کو جانبی رخ پھیرنے والا ہے۔

عضلہ فلکسر ہیلوسس لانگس۔ پاؤں کے انگوٹھے کا لمبا خم کرنے والا
عضلہ ایک زوردار عضلہ ہے۔ جو فیبولا کی پچھلی سطح سے سولیس کی ابتدا سے بعید۔ پچھلے
فیبولر حاجز سے۔ اور ٹیبی ایلس پوسٹیریر کو ڈھانکنے والے فیشیا کی سطح سے اٹھتا ہے۔
ٹخنہ کے جوڑ کے پیچھے گزرنے کے بعد اس کا وتر ٹیلس کے پچھلے کنارے پر ایک گہرے
میزاب میں واقع ہے۔ پھر یہ لیسی نی ایٹ لیگامنٹ کے اوجھل مڑ کر پاؤں کے
تلوے میں چلا جاتا ہے۔ فلکسر ہیلوسس لانگس میں ٹیبیل نرو پھیلتا ہے۔ یہ انگوٹھے
کے انٹر فیلنجیل اور میٹا ٹارسو فیلنجیل جوڑوں کا خمانے والا پاؤں کا تلوی رخ
خمانے والا ہے۔ اور پاؤں کو اندر کی طرف پھیرنے میں مدد دیتا ہے۔

عضلہ فلکسر ڈیجیٹورم لانگس۔ یہ عضلہ ٹیبیا کے باڈی کی پچھلی سطح
پر۔ پاپلیٹیس سے پرے۔ اور اس عمودی حید سے وسطانی طرف جو لینیا پاپلیٹیا سے اترتا
ہے۔ اٹھتا ہے۔ یہ اس فیشیا کی سطح سے بھی ریشے پاتا ہے۔ جو ٹیبی ایلس پوسٹیریر کو ڈھانکتا
ہے۔ ٹیبی ایلس پوسٹیریر کے بعدی حصے کا سطحی تقاطع کر کے اس کا وتر وسطانی میلیوکس
کی سطح میں ٹیبی ایلس پوسٹیریر کے وتر کے جانبی طرف میزاب بناتا ہے۔ یہ لیسی نی ایٹ
لیگامنٹ کے نیچے سے ہو کر پاؤں کے تلوے میں چلا جاتا ہے۔ فلکسر ڈیجیٹورم لانگس
میں ٹیبیل نرو پھیلتا ہے۔ یہ جانبی انگلیوں کے انٹر فیلنجیل اور میٹا ٹارسو فیلنجیل جوڑوں
کا خمانے والا ہے۔ اور پاؤں کو تلوے کے رخ خمانے اور اندر کی طرف پھیرنے میں

CC-0. In Public Domain. Gurukul Kangri Collection, Haridwar

Digitized by Arya Samaj Foundation Chennai and eGangotri

مدد دیتا ہے۔

عضلہ ٹیبی ایلس پوسٹیریر۔ اس عضلہ کا آغاز بین عظمی جھلی کی پچھلی سطح سے
فیبولا کے جسم کی وسطانی سطح کے پچھلے حصے سے۔ ٹیبیا کے جسم کی پچھلی سطح سے فلکسر
378 ڈیجیٹورم لانگس کے جانبی طرف اور اُس کو ڈھانکنے والے فیشیا سے ہوتا ہے۔ (تصویر
152) صفحہ 340) میں وہ خانہ جس میں یہ واقع ہے۔ تصویری طریقہ سے دکھایا
گیا ہے۔ اور وہ سطحیں دکھائی گئی ہیں۔ جن سے یہ اٹھتا ہے۔ ٹانگ کے بعدی حصے
کی طرف ٹیبی ایلس پوسٹیریر وسطانی جانب فلکسر ڈیجیٹورم لانگس کے اوجھل جھکتا ہے۔
اور اس کا مضبوط چپٹا وتر اُس عضلہ کے وتر کے وسطانی جانب میلیولس کی پشت پر
میزاب بناتا ہے۔ لیسی نی ایٹ لگامنٹ کے نیچے سے گزر کر اس کا وتر نیویکولر ہڈی
کے ٹیوبر کل میں ختم ہوتا ہے۔ اور نیز چند دھجیوں کے ذریعہ بعض ٹارسل اور میٹاٹارسل
ہڈیوں میں ان دھجیوں کو آئندہ نکالا جائیگا۔ ٹیبی ایلس پوسٹیریر میں ٹیبیل نرو پھیلتا
ہے۔ یہ تلوے کے رخ خمانے والا اور پاؤں کو اندر کی طرف پھیرنے والا ہے۔

لیسی نی ایٹ لیگامنٹ۔ اب ڈیپ فیشیا کے اس دبیز بند کے
تعلقات کا مطالعہ دوبارہ بغور کرنا چاہئے۔ یہ وسطانی میلیولس اور کیلکینیس کے وسطانی
پروسیس کے درمیان خلا کے پار واقع ہے۔ اور دونوں سے چپکا ہے۔ یہ پہلے دکھا
جا چکا ہے کہ اس کا قریبی کنارہ پنڈلی کے اوپری عضلوں کو ڈھانکنے والے ڈیپ فیشیا
379 ہی سے مسلسل نہیں بلکہ اس حاجز کے ساتھ بھی جو ان عضلوں کو ٹانگ کے زیادہ عمقی
عضلوں سے علیحدہ کرتا ہے (دیکھو صفحہ 367) در یہ ظاہر ہو چکا ہے۔ کہ یہ حاجز
اس رباط کی ساخت میں ڈیپ فیشیا کی زیادہ اوپری تہ کی نسبت زیادہ حصہ لیتا ہے
اس کا بعدی یا اگلا کنارہ پلانٹر ایپانیوروسس کے وسطانی حصے سے مسلسل ہے اور
ابیڈکٹر ہیلوسس عضلہ اس سے چپکا ہے۔ جو اس عضلے کے نیچے ہے۔ اس کو پوسٹیریر
ٹیبیل آرٹری کی کیلکینین شاخیں اور ٹیبیل نرو چھیدتے ہیں۔ اور ایک ریطی ورید
بھی۔ جو ٹری سیفنس ورید کو پوسٹیریر ٹیبیل آرٹری کی وینی کامیٹینز سے ملاتی ہے۔
تقطیع کار کو جاننا چاہئے۔ کہ اس رباط کے نیچے یہ ساختیں واقع ہیں۔ (1)
پوسٹیریر ٹیبیل آرٹری کا اختتام اور اس کی دو اختتامی شاخوں کا آغاز۔ میڈیل اور

CC-0. In Public Domain. Gurukul Kangri Collection, Haridwar

Digitized by Arya Samaj Foundation Chennai and eGangotri

CC-0. In Public Domain. Gurukul Kangri Collection, Haridwar

Digitized by Arya Samaj Foundation Chennai and eGangotri

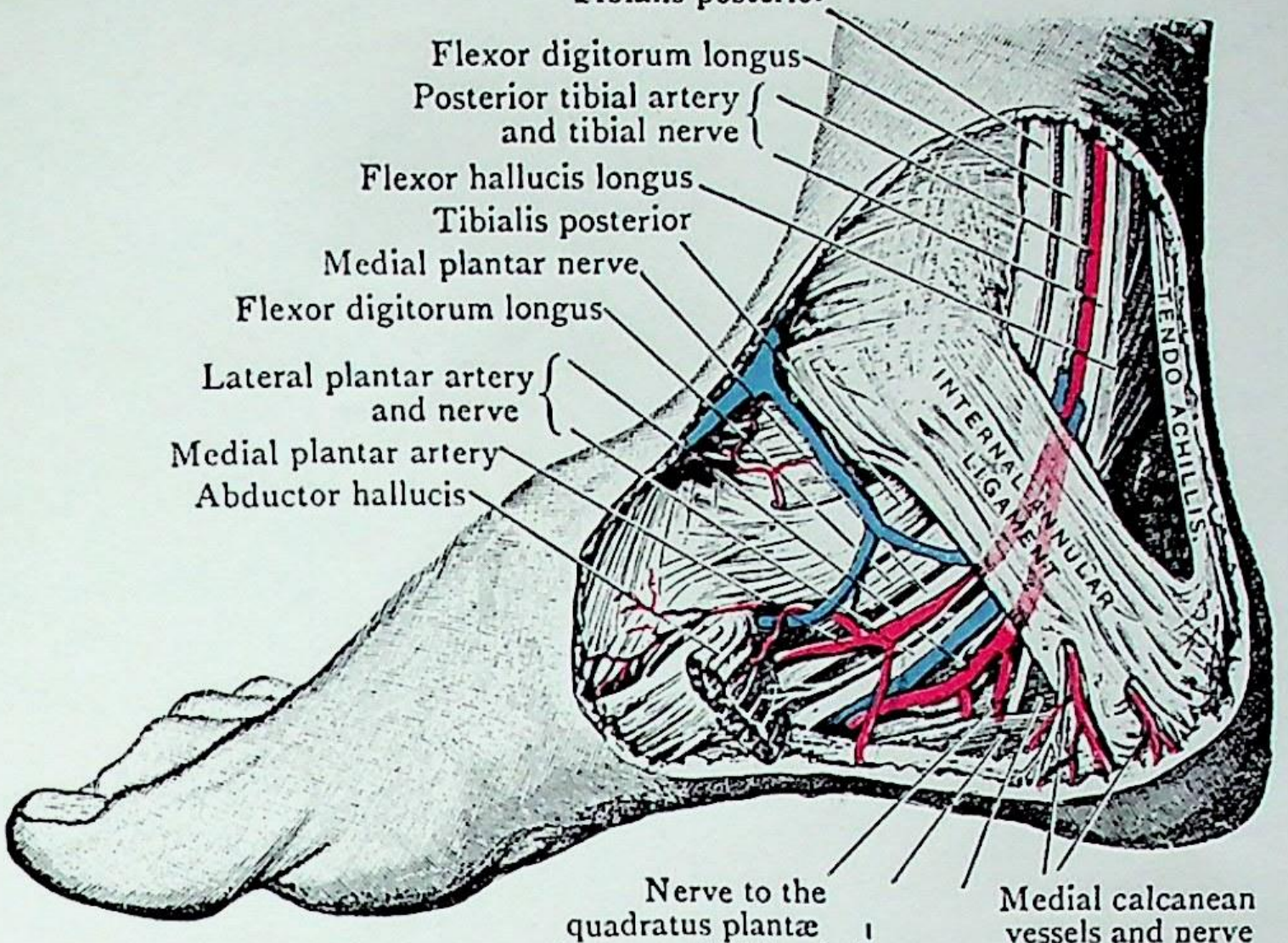

FIG. 167.—Dissection of the medial side of the Ankle, showing the relations of the lig. laciniatum (O.T. internal annular lig.).

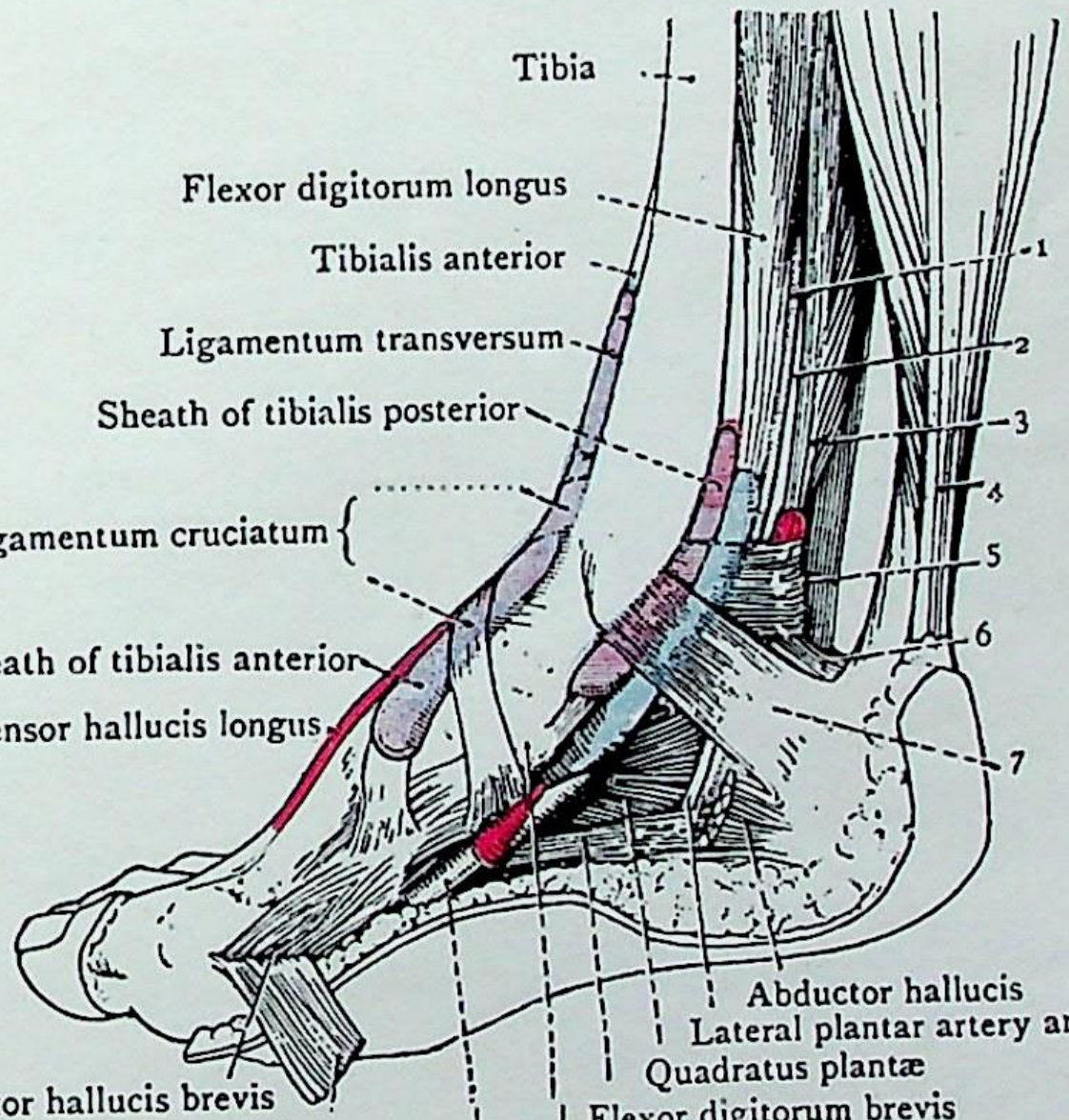

FIG. 168.—Dissection of Leg and Foot showing Mucous Sheaths of Tendons.

1. Arteria tibialis posterior.
2. Nervus tibialis.
3. Flexor hallucis longus.
4. Tendo calcaneus
5. First intermuscular septum of posterior crural region taking part in the formation of the ligamentum laciniatum.
6. Calcaneus.
7. Ligamentum laciniatum.

CC-0. In Public Domain. Gurukul Kangri Collection, Haridwar

Digitized by Arya Samaj Foundation Chennai and eGangotri

اور لیٹرل پلانٹر آرٹریز معہ اپنی وریدوں کے (۲) پوسٹیریر ٹبیل نرو کا بعد کی حصہ اور اس کی وسطانی اور جانبی اختتامی شاخیں — (۳) ٹبی ایلس پوسٹیریر کا وتر (۴) فلکسر ڈیجیٹورم لانگس کا وتر۔ (۵) فلکسر ہیلوسیس لانگس کا وتر۔ وسطانی سے جانبی سمت یہ ساختیں اس ترتیب میں واقع ہیں:۔

۱۔ ٹبی ایلس پوسٹیریر کا وتر۔
۲۔ فلکسر ڈیجیٹورم لانگس کا وتر۔
۳۔ پوسٹیریر ٹبیل عروق۔
۴۔ ٹبیل نرو۔
۵۔ فلکسر ہیلوسیس لانگس کا وتر۔

یہ وتر ایک دوسرے سے اور عروق اور نرو سے ان حاجزوں کے ذریعہ جدا ہیں۔ جو اس رباط کی عمیق سطح سے متصل ہڈیوں کی حیدوں کو جاتے ہیں۔ یہ حاجزات اس رباط کو ہر ایک وتر کے خط کے ساتھ ساتھ تھوڑی دور کھولنے سے ظاہر ہو سکتے ہیں۔ پھر ان تین قناتوں میں سے ہر ایک ایک چمکتے ہوئے مخاطی غلاف سے استر کیا ہوا ملیگا۔ اور تقطیع کار کو ہر ایک غلاف کی جانچ جتنی دور تک ممکن ہو ایک کند سلائی کے ذریعہ کرنی چاہئے۔ کیونکہ یہ غلاف خوب کھل چکے ہیں۔ اور ان کو پھلانا یا اشراب کرنا ممکن نہ ہوگا۔ یہ غلاف وسطانی میلیوس سے اوپر تقریباً ۲۵ میلیمیٹر قریب میں ختم ہوتے ہیں۔ بعدی رخ ٹبی ایلس پوسٹیریر کا غلاف نیوبکولر ہڈی کے دونہ میں اسکے وتر کے الحاق تک پہنچتا ہے۔ فلکسر ڈیجیٹورم لانگس کا غلاف پاؤں کے طول کے تقریباً اوسط تک پہنچتا ہے۔ اور فلکسر ہیلوسس لانگس کا غلاف موافق حالات میں انگوٹھے کی میٹاٹارسل ہڈی کے نصف تک دیکھا جا سکتا ہے۔

ٹخنہ کے جوڑ کے گرد کا تفمم 330

اب تقطیع کار کو اس تفمم کے متعلق اپنا اطمینان کر لینا چاہئے۔ جو ٹخنہ کے جوڑ کے گرد واقع ہے۔ اس جوڑ کے جانبی رخ پر اس کو مندرجہ ذیل شریانوں کی شاخوں کے درمیان تفمم ملیں گے۔ (۱) لیٹرل میلیولر (ب) پرونیل کی چھیدنے والی شاخ (ج) پرونیل کا اختتامی حصہ اور (د) لیٹرل ٹارسل۔

اس جوڑ کے وسطانی رخ پر اینٹیریر ٹبیل کی میڈیل میلیولر شاخ

CC-0. In Public Domain. Gurukul Kangri Collection, Haridwar

Digitized by Arya Samaj Foundation Chennai and eGangotri

پوسٹیر یر ٹیبیل کی میڈین کیلکینین شاخوں کی چھوٹی شاخچیوں کے ساتھ تقسیم کرتی ہے۔

پاؤں کا تلوا

381

اس تقطیع میں تقطیع کار کو ذیل کی ساختیں ملیں گے :۔

۱۔ سوپر فیشیل فیشیا۔ اور جلدی اعصاب اور عروق

۲۔ پلانٹر اپیانیوروسس۔

۳۔ سطحی عضلے } ایبڈکٹر ہیلوسس۔ فلکسر ڈیجیٹورم بریوس۔ ایبڈکٹر ڈیجیٹائی کوئنٹائی۔

۴۔ لیٹرل اور میڈیل پلانٹر عروق۔

۵۔ لیٹرل اور میڈیل پلانٹر اعصاب۔

۶۔ فلکسر ہیلوسس لانگس اور فلکسر ڈیجیٹورم لانگس کے وتر۔

۷۔ کوادریٹس پلانٹی۔ اور لمبرائیکل عضلے۔

۸۔ فلکسر ہیلوسس بریوس۔ اڈڈکٹر ہیلوسس کے متعرض اور ترچھے سرے

۹۔ فلکسر بریوس ڈیجیٹائی کوئنٹائی۔

۱۰۔ پلانٹر آرٹیریل آرچ۔

۱۱۔ پلانٹر میٹاٹارسل شرائین۔

۱۲۔ پلانٹر ڈیجیٹل شرائین۔

۱۳۔ پرونیس لانگس اور ٹبیی الیس پوسٹیریر کے وتر۔

۱۴۔ انٹر اسیس عضلے۔

پاؤں کے تلوے کی تقطیع شروع کرنے سے پہلے تقطیع کار کو ایڑی اور انگلیوں والے

CC-0. In Public Domain. Gurukul Kangri Collection, Haridwar

ابھاروں کی جلد کی موٹائی پر - جو میٹا ٹارسل ہڈیوں کے سروں کے مقابل ہیں - اور اس سے کم پاؤں کے جانبی کنارے پر غور کرنا چاہیے - ان سب حصوں پر جسم کا وزن ایستادہ حالت میں پڑتا ہے - اور قابل توجہ نکات ہاتھ کی انگلیوں کی لمبائی کے مقابلے میں پاؤں کی انگلیوں کا نسبتاً چھوٹا پن اور یہ امر ہیں کہ پاؤں کی سب سے لانبی انگلی یا تو دوسری ہوتی ہے یا پہلی - اور ہاتھ کی طرح بیچ کی انگلی نہیں

تقطیع - جلد کو الٹنا - جارحہ کو میز پر رکھنا چاہیے - تلوا تقطیع کار کی طرف ہو اور ٹخنہ اچھی جسامت والے کندے پر رکھا ہو - دو شگافوں کی ضرورت ہے (۱) ایک طولانی شگاف تلوے کے وسطی خط کے ساتھ ساتھ ایڑی سے بیچ کی انگلی کی جڑ تک (۲) ایک آڑا شگاف وسطی شگاف کے بعدی سرے پر تلوے میں انگلیوں کی جڑوں پر - جلد کو ہر ایک انگلی کی تلوی سطح پر سے بھی اتارنا چاہیے یہ کام انگلی کے وسطی خط میں ایک طولانی شگاف دیکر ہو سکتا ہے -

سوپرفیشیل فیشیا - جب جلد کے پرت بنے ہوئے پلٹے الٹ جائیں - تو سوپرفیشیل فیشیا کی عجیب خصوصیت ظاہر ہو جائے گی - پاؤں کے جانبی کنارے کے ساتھ ساتھ - میٹا ٹارسل ہڈیوں کے سروں پر - اور ایڑی کے خطہ میں یہ دبیز ہوتا ہے
382 یہ لوچدار اور دانہ دار ہوتا ہے - اور بعض بانوں اسکیل ٹیوبراسٹی کو ڈھانکنے والے ڈیپ فیشیا سے ملتا ہے - اس میں سے گزرنے والے سخت لیفی بند ہیں - جو شحمی بافت کو چھوٹی چھوٹی لختکوں میں تقسیم کرتے ہیں - اور تلوے کی موٹی جلد کو پلانٹر اپیا نیوروسس سے ملاتے ہیں -

383 **تقطیع** - میڈیل کیلکینین اعصاب کو جو لیسی نی ایٹ لیگامنٹ کو چھیدتے ملے تھے - ان کے اختتام تک نکالنا چاہیے - یہ ایڑی کے قریب تلوے کی جلد میں پھیلتے ہیں - اور ان کے ہمراہ پوسٹیریر ٹبیل کی میڈیل کیلکینین شاخوں کی شاخچیاں اور لیٹرل پلانٹر آرٹریز ہوتی ہیں -

Digitized by Arya Samaj Foundation Chennai and eGangotri
CC-0. In Public Domain. Gurukul Kangri Collection, Haridwar

Digitized by Arya Samaj Foundation Chennai and eGangotri

ایب اوپری فیشیا کو نکال سکتے ہیں۔ اس کو تلوے کے وسطی خط کے ساتھ ساتھ کاٹو۔ اور جانبی اور وسطانی سمت لوٹ کر پلانٹر ایپانیوروسس کو صاف کر دو۔ جب تقطیع کار پاؤں کے جانبی اور وسطانی کناروں پر بالترتیب پہنچیگا۔ تو اُس کو ہر طرف ایک نجوہ دکھائی دیگی۔ یہ نجوے آگے کی طرف پلانٹر ایپانیوروسس کے وسطی حصے کے ہر دو جانب جاتے ہیں۔ ان نجووں کے ساتھ ساتھ چند عروق اور چند اعصاب عمیقی فیشیا کو چھید کر جلد تک پہنچتے ہوئے ملیں گے۔ میٹا ٹارسل ہڈیوں کے سروں کے درمیانی فاصلوں کی طرف میٹا ٹارسل آرٹیریا اور پلانٹر ڈیجیٹل اعصاب اس ایپانیوروسس نہیں ڈھکے رہتے ہیں اور تقطیع کار کو احتیاط سے چلنا چاہیئے۔ اعصاب اور عروق جو انگوٹھے کے وسطانی جانب اور چھوٹی انگلی کے فیبولا والے جانب جاتی ہیں خاص طور پر نقصان اٹھا سکتی ہیں۔ کیوں کہ وہ دوسروں کی نسبت ایپانیوروسس کو زیادہ پیچھے چھیدتی ہیں آڑے ریشوں کے اس بند کو جو انگلیوں کی جڑوں پر سے گزرتا ہے۔ اور انگلیوں کی عروق اور اعصاب پر واقع ہے۔ دیکھنا چاہیئے۔ یہ انگلیوں کا سوپرفیشل ٹرانسورس لگامنٹ ہے۔ اور جلد سے خوب ملا ہوا ہے۔ جہاں یہ انگلیوں کی درمیانی جھلی بناتا ہے انگلیوں کو زور سے علیحدہ کرنے پر اس کے تعلقات نمایاں ہو جائیں گے۔ جب اس رباط کے تعلقات کا مطالعہ ہو چکے۔ تو اس کو نکال دیا جائے۔

پلانٹر ایپانیوروسس۔ یہ تلوے کا وتریفی جواب دکھائی دیتا ہے تین حصے رکھتا ہے (ا) ایک وسطانی۔ (ب) ایک درمیانی۔ (ج) ایک جانبی حصہ۔ یہ تحتی تقسیم ان تینوں حصوں کی دبازت کے فرق اور دو اتھلی نجووں سے ظاہر ہوتی ہے۔ جو ایک طولانی سمت میں اس وتریفی کے مضبوط درمیانی حصہ کے ہر طرف ہو کر جاتی ہیں۔ ان تینوں حصوں میں سے ہر ایک حصہ ایک تحتی عضلے سے تعلق رکھتا ہے۔ درمیانی حصہ فلکسر ڈیجیٹورم بریوس کو ڈھانکتا ہے۔ اور جانبی حصہ ایبڈکٹر ڈیجیٹی کوئنٹائی کا غلاف ہے۔ اور وسطانی حصہ ایبڈکٹر ہیلوسس کو ڈھانکتا ہے۔

اس تلوے کے وتریفی کا درمیانی حصہ مضبوطی اور دبازت کے لحاظ سے

CC-0. In Public Domain. Gurukul Kangri Collection, Haridwar

Digitized by Arya Samaj Foundation Chennai and eGangotri

CC-0. In Public Domain. Gurukul Kangri Collection, Haridwar

Digitized by Arya Samaj Foundation Chennai and eGangotri

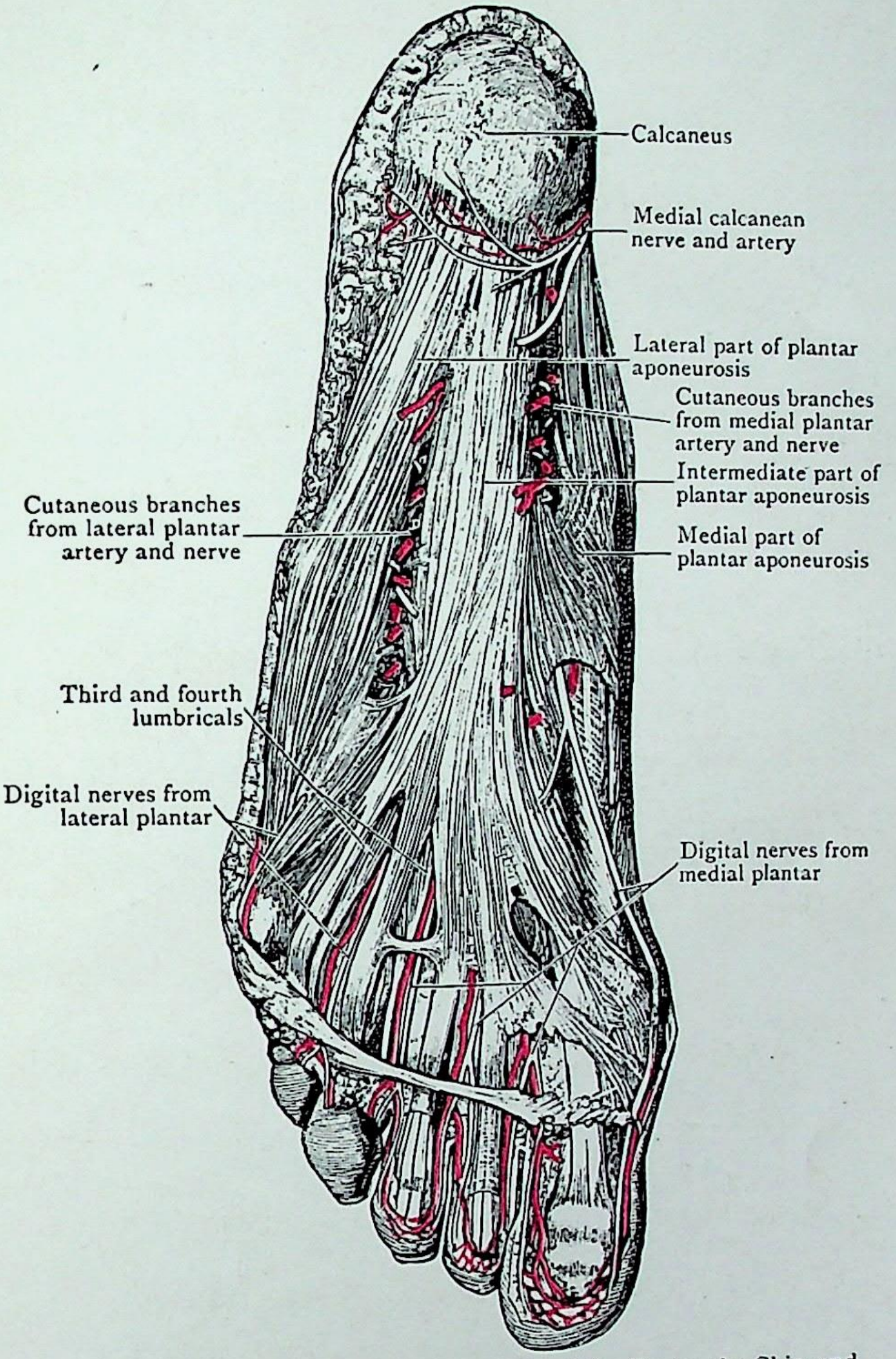

FIG. 169.—Superficial Dissection of the Sole of the Foot; the Skin and Superficial Fascia alone removed.

CC-0. In Public Domain. Gurukul Kangri Collection, Haridwar

Digitized by Arya Samaj Foundation Chennai and eGangotri

جانبی اور وسطانی حصوں سے نمایاں طور پر مختلف ہے۔ پیچھے جہاں یہ کیلکینیس کے وسطانی زائدہ سے چپکا ہے۔ تنگ ہوتا ہے۔ لیکن آگے جاتے جاتے پھیل جاتا ہے۔ اور میٹا ٹارسل ہڈیوں کے سروں کے قریب پانچ زائدوں میں پھٹ جاتا ہے جو آڑے ریشوں کے ذریعہ آپس میں بندھے ہیں۔ انگلی والی دھجیوں کے درمیانی فاصلوں میں میٹا ٹارسل عروق۔ ڈیجیٹیل اعصاب اور لمبرائیکل عضلے دکھائی دیتے ہیں۔ ان زائدوں کو آگے تک نکالو۔ ہر ایک انگلی کی جڑ میں ایک ایک جاتا ہے۔ اور وہاں دو دو دھجیوں میں تقسیم ہو جاتا ہے۔ یہ دونوں دھجیاں انگلیوں کے

384 خانے والے وتروں پر لپٹتی ہیں اور خانے والے غلافوں میں اور میٹا ٹارسل ہڈیوں کے سروں کے آڑے رباط میں جم جاتی ہیں۔ اس لئے پلانٹر ایپانیوروسس کے درمیانی حصہ کی عام خصوصیات پامر ایپانیوروسس کے درمیانی حصہ کی خصوصیات سے بہت مشابہ ہیں۔

پلانٹر ایپانیوروسس کے جانبی اور وسطانی حصے درمیانی حصے کے مقابلہ میں کمزور ہیں۔ یہ اُن عضلوں کے لئے جو ان کے نیچے واقع ہیں۔ ردائی غلاف بناتے ہیں۔ جانبی حصہ کے سلسلہ میں ایک مضبوط بند قابل توجہ ہے۔ یہ پانچویں میٹا ٹارسل ہڈی کے قاعدے کے ابھار اور کیلکینیس کے ٹیوبرکل کے جانبی زائدے کے درمیان تنا ہوا ہے۔

پلانٹر ایپانیوروسس کے سلسلہ میں دو بین عضلی حاجزات قابل مطالعہ ہیں یہ پشت کے رخ تلوے میں ہیں۔ طولانی فجوہ ل کے خطوں کے ساتھ ساتھ جاتے ہیں۔ جو اس وتریض کے وسطانی اور جانبی حصوں کو علیحدہ کرتی ہیں۔ اسی واسطے یہ فلکسر ڈیجیٹورم بریوس کے ہر طرف ایک ایک ہیں۔ اور وہ پردے بناتے ہیں جو اس عضلہ کو ایک طرف ایبڈکٹر ہیلوسس سے اور دوسری طرف ایبڈکٹر ڈیجیٹائی کوئنٹائی سے علیحدہ کرتے ہیں۔

تقطیع۔ مذکورہ بالا حاجزات کو ظاہر کرنے کے لئے پلانٹر ایپانیوروسس کے درمیانی حصے میں ایک آڑا شگاف رگاؤ۔ جو کیلکینیس کے ٹیوبرکل کے وسطانی زائدے سے

CC-0. In Public Domain. Gurukul Kangri Collection, Haridwar

Digitized by Arya Samaj Foundation Chennai and eGangotri

تقریبًا ایک انچ آگے ہو۔ اور وتریقی کے اسی حصے میں سے ایک طولانی شگاف بھی لگاؤ۔ جو پہلے شگاف سے پاؤں کی وسطی خط کے ساتھ ساتھ جائے۔ اب اس تقسیم شدہ وتریقی کو اٹھا کر جانبی اور وسطانی رُخ پھینک دو۔ کچھ دقت ہوگی۔ کیونکہ اس وتریقی کی عمقی سطح اپنے پچھلے حصے میں تحتی فلکسر ڈیجیٹورم بریوس کو آغاز دیتی ہے۔ جب اس عضلے کے کنارے سے قریب آتے ہیں۔ تو حاجزات نظر آتے ہیں۔ جب اس وتریقی کا اگلا حصہ الٹا جاتا ہے۔ تو یہ خیال رکھنا چاہیے۔ کہ پلانٹر ڈیجیٹل شریانوں اور اعصاب کو ضرر نہ پہنچے۔ جو اس وتریقی کی عمقی سطح کے قریب واقع ہیں۔

تلوے کے عضلے اور وتر۔ یہ دستور ہے۔ کہ ان عضلوں اور وتروں کو جو تلوے کی تقطیع میں ملتے ہیں۔ چار تہوں میں مرتب خیال کیا جاتا ہے۔ جن کے اندر یا درمیان میں پلانٹر عروق اور اعصاب اور ان کی شاخیں واقع ہیں۔ اور یہ تہیں خود لیفی حاجزات کے ذریعہ ایک دوسرے سے الگ ہیں۔ یعنی :-

پہلی تہ:
- ایبڈکٹر ہیلوسس۔
- فلکسر ڈیجیٹورم بریوس۔
- ایبڈکٹر ڈیجیٹائی کونٹائی۔

دوسری تہ:
- فلکسر ڈیجیٹورم لانگس کا وتر۔
- پلانٹر کواڈریٹس۔
- لمبرائیکل عضلے۔
- فلکسر ہیلوسس لانگس کا وتر۔

تیسری تہ:
- فلکسر ہیلوسس بریوس۔
- ایڈکٹر ہیلوسس۔ ترچھا اور آڑا سر
- فلکسر ڈیجیٹائی کوانٹائی بریوس۔

چوتھی تہ:
- بین عظمی عضلے
- پرونیس لانگس کا وتر۔

885

CC-0. In Public Domain. Gurukul Kangri Collection, Haridwar

Digitized by Arya Samaj Foundation Chennai and eGangotri

ٹیبی ایلیس پوسٹیریر کا وتر۔

تقطیع ۔ پلانٹر ایپا نیوروسس کے جانبی اور وسطانی حصوں کو تحتی عضلوں سے الگ کرو۔ یہ کرتے وقت اس بات کا بہت خیال رکھو کہ لیٹرل پلانٹر نرو کی انگلی والی شاخ کو جو چھوٹی انگلی کے جانبی پہلو کو جاتی ہے۔ اور میڈیل پلانٹر نرو کی انگلی والی شاخ۔ اور انگوٹھے کے وسطانی جانب کی انگلی والی شریان کو ضرر نہ پہنچے۔ ان ساختوں کو ضرر سے بچانے کے لیئے پلانٹر ایپا نیوروسس کے درمیانے حصے کے اُلٹے ہوئے حصے کو پکڑ کر افقی رخ اس حاجز میں سے کاٹو۔ جو اس سے نکل کر فلکسر ڈیجیٹورم بریوس کے جانبی یا وسطانی طرف جیسا بھی ہو عمقی جاتا ہے۔ پھر چاقو کی دھار کو ایپانیوروسس کے عمقی حصے پر چلاتے رہو۔ جس سے یہ حاجز اٹھتا ہے۔ پاؤں کے پچھلے حصے میں دقت ہوگی۔ جہاں ایپا نیوروسس کے ہر ایک حصے کی عمقی سطح سے تحتی عضلے کے ریشے نکلتے ہیں۔ ان عضلی ریشوں کو اتارنا چاہیئے۔ اور ایپا نیوروسس کے دونوں حصوں کو کیلکینیس سے الگ کرنا چاہیئے۔

جب ایپانیوروسس کے وسطانی اور جانبی حصوں کا الٹنا ہو چکے۔ تو ذیل کی ساختیں نمایاں ہو جائیں گی۔ وسطانی رخ ایبڈکٹر ہیلوسس اور ڈیجیٹل آرٹری اور نرو جو انگوٹھے کے وسطانی پہلو کو جاتے ہیں۔ جانبی رخ ایبڈکٹر ڈیجیٹائی کوانٹائی اور ڈیجیٹل آرٹری اور نرو جو چھوٹی انگلی کے جانبی پہلو کو جاتے ہیں۔ درمیانی حصے میں فلکسر ڈیجیٹورم بریوس اور اس کے چار اختتامی وتر۔ اور فلکسر ہیلوسس لانگس کا وتر۔ معہ ڈیجیٹل عروق اور اعصاب اور لمبرائیکل عضلوں کے جو خمانیے والے وتروں کے درمیانی فصل میں ہیں ملیں گے۔ لیکن فلکسر ہیلوسس لانگس کے وتر سے تحتی فلکسر ہیلوسس بریوس کا ایک حصہ دکھائی دیتا ہے۔ اور ایبڈکٹر ڈیجیٹائی کوانٹائی اور فلکسر ڈیجیٹورم بریوس کے درمیان فلکسر ڈیجیٹائی کوانٹائی بریوس اور جو تھے فاصلے میں انٹر آسیائی دکھائی دینگے۔

جب یہ مذکورہ ساختیں دیکھ چکو، ایبڈکٹر ہیلوسس اور فلکسر ڈیجیٹورم بریوس کے درمیانی فاصلہ کے پچھلے حصہ میں کیلکینیس کے وسطانی زائدہ کے عین آگے کاٹو۔ اور میڈیل اور لیٹرل پلانٹر اعصاب اور شرائین کے پچھلے حصوں کی گرفت کرو۔ پھر میڈیل پلانٹر نرو کا تعاقب آگے کی طرف کرو۔ اور پہلے ان شاخوں کی گرفت کرو۔ جو یہ ایبڈکٹر ہیلوسس اور فلکسر ڈیجیٹورم

CC-0. In Public Domain. Gurukul Kangri Collection, Haridwar

Digitized by Arya Samaj Foundation Chennai and eGangotri

بریوس کو دیتا ہے۔ اور پھر اس کی چار اختتامی شاخوں کی گرفت کرو۔ جب پہلی ڈیجیٹیل شاخ یعنی انگوٹھے کے وسطانی جانب والی شاخ کا تعاقب ہوتا ہے۔ تو یہ فلکسر ہیلوسس بریوس کو ایک شاچی دیتی ہوئی ملتی ہے۔ اور دوسری ڈیجیٹیل شاخ جو پہلی اور دوسری انگلیوں کے متصل پہلوؤں میں پہنچتی ہے۔ پہلے لمبرائیکل عضلے کو ایک شاچی دیتی ہے۔ اور چوتھی ڈیجیٹیل شاخ ایک ربطی ریشے کے ذریعہ لیٹرل پلانٹر نرو کی میڈیل ڈیجیٹیل شاخ سے ملی ہوئی ہے۔

ا۔ مقابلتاً چھوٹی وسطانی پلانٹر آرٹری کا تنا اور شاخیں میڈیل پلانٹر نرو کے تنے اور شاخوں کے ہمراہ ہوتے ہیں اور ان کو صاف کرنا اس وقت ضروری ہے جب کہ عصب اور اس کی شاخوں کی تقطیع گرہ کے فیسیا میں سے کیجائے۔ 386

جب میڈیل پلانٹر عروق اور اعصاب نمایاں ہوجائیں تو فلکسر ڈیجیٹورم بریوس اور ایبڈکٹر ڈیجیٹائی کوئنٹائی کے درمیانی فاصلہ میں پانچویں انگلی کی میٹاٹارسل ہڈی کے بڑھے ہوئے قاعدے کے پیچھے کاٹو۔ اور لیٹرل نرو کے تنے کو سطحی اور عمقی حصوں میں تقسیم ہونے سے پہلے اور اس کی ہمراہ لیٹرل پلانٹر آرٹری کو گرفت کرو۔ جو اس نرو کے جانبی رخ واقع ہے جب یہ عصب آگے کی طرف گزرتا ہے۔ تو یہ پانچویں میٹاٹارسل ہڈی کے قاعدے کے لیول پر ایک سطحی اور ایک عمقی شاخ میں تقسیم ہوتا ہے۔ اور اسی لیول پر لیٹرل پلانٹر آرٹری اس عصب کی عمقی شاخ کے ساتھ وسطانی رخ اور عمقی رخ مڑکر پلانٹر آرٹیریل آرچ بن جاتی ہے۔ اس عصب کے سطحی حصے کا تعاقب آگے کی طرف کرو اور ذیل کی ساختوں کی گرفت کرو۔ (۱) عضلی شاخیں جو یہ فلکسر ڈیجیٹائی کوئنٹائی بریوس اور چوتھے بین عظمی فاصلے کے انٹر آسی آئی کو دیتا ہے (۲) اس کی دو انگلی والی شاخیں۔ ایک چھوٹی انگلی کے جانبی پہلو کو۔ اور ایک جو تقسیم ہوکر چوتھی اور پانچویں انگلیوں کے متصل پہلوؤں میں پھیلتی ہے۔ آخرالذکر ایک ربطی شاچی کے ذریعے میڈیل پلانٹر نرو کی چوتھی انگلی والی شاخ سے ملی ہوئی ہے۔ ان شریانوں کو بھی صاف کرو۔ جو ان کے ہمراہ ہیں۔ اب فلکسر ڈیجیٹورم بریوس کے لحمی بطن کو آڑے رخ اس کے وسط طول پر کاٹو پچھلے حصہ کو پیچھے کی طرف الٹ دو۔ اور کیلکینیس کے وسطانی اور جانبی زائدوں کے ساتھ اس کے تعلقات کو واضح کرو۔ اگلے حصے کو آگے انگلیوں کی طرف پھینک دو۔ جہاں اس کے وتر خانے والے غلافوں میں داخل ہوتے ہیں۔ جن کا امتحان آئندہ ہوگا۔ اب ایبڈکٹر ہیلوسس کو کیلکینیس کے وسطانی نامیہ سے علٰحدہ کرو۔ لیکن لیسی نی ایٹ لیگامنٹ سے نہیں۔ اور اس کو وسطانی جانب لوٹا دو۔

CC-0. In Public Domain. Gurukul Kangri Collection, Haridwar

Digitized by Arya Samaj Foundation Chennai and eGangotri

CC-0. In Public Domain. Gurukul Kangri Collection, Haridwar

Digitized by Arya Samaj Foundation Chennai and eGangotri

PLATE XXXIV

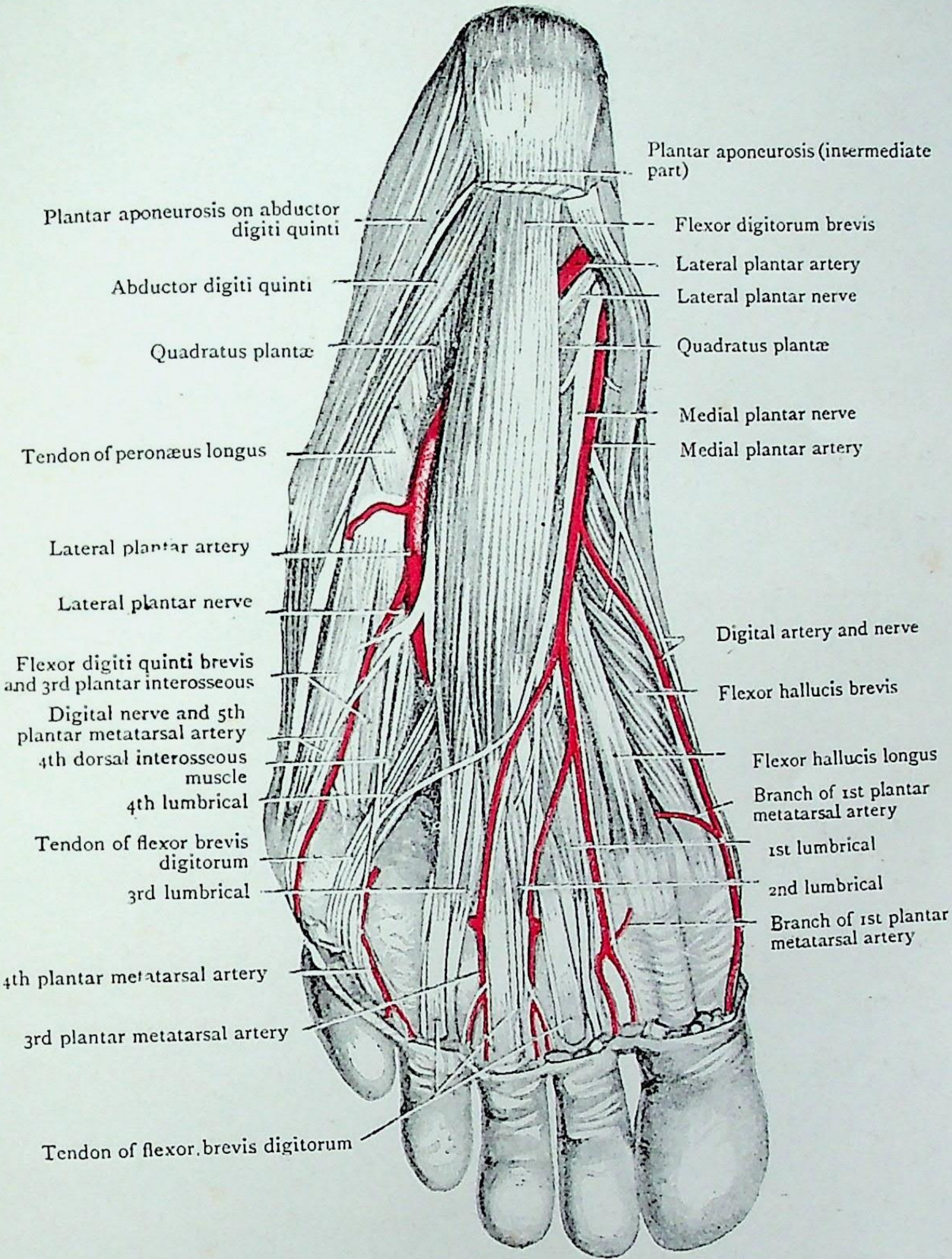

FIG. 170.—Superficial dissection of the Sole of the Foot. The plantar aponeurosis has been removed. The abductor digiti quinti and the abductor hallucis have been pulled aside.

CC-0. In Public Domain. Gurukul Kangri Collection, Haridwar

Digitized by Arya Samaj Foundation Chennai and eGangotri

اب نمایاں شدہ ساختیں یہ ہیں۔ (۱) لیٹرل پلانٹر عروق اور عصب کے پہلے حصے اور ان کی شاخیں (۲) ان عروق اور عصب سے عمقی پلانٹر کواڈریٹس عضلہ۔ (۳) پیچھے پلانٹر کواڈریٹس کے دو سروں کے درمیان لمبے پلانٹر لیگامنٹ کا پچھلا حصہ۔ (۴) پلانٹر کواڈریٹس سے وسطانی فلکسر ڈیجیٹورم لانگس کا وتر جو آگے چار وتروں میں تقسیم ہوتا ہے۔ جن سے لمبرائیکل عضلے نکلتے ہیں۔ (۵) فلکسر لانگس ڈیجیٹورم سے وسطانی فلکسر ہیلوسس لانگس کے وتر کا ایک مزید حصہ جو فلکسر ہیلوسس بریوس کے دو سروں کے درمیان واقع ہے (تصاویر 170-171)

پہلے لیٹرل پلانٹر عصب اور اس کی شاخوں کو صاف کرو۔ پہلی شاخ ایبڈکٹر ڈیجیٹائی کوانٹائی والی شاخ ہے۔ یہ بہت پیچھے کیلکینیس کے زائدے کے قریب واقع ہے۔ پلانٹر کواڈریٹس والی شاخ اس سے تھوڑا آگے بڑھ کر ہے۔ علاوہ ازیں کئی جلدی شاخیں ہیں۔ جو ایبڈکٹر ڈیجیٹائی کوانٹائی اور فلکسر ڈیجیٹورم بریوس کے درمیانی فاصلہ کے ساتھ ساتھ اوپری ہو جاتی ہیں۔ اب لیٹرل پلانٹر آرٹری کو صاف کرو۔ اور اس کی میڈیل کیلکینین شاخ کا تعاقب فلکسر ڈیجیٹورم بریوس اور ایبڈکٹر ہیلوسس کے درمیانی فاصلہ کے پچھلے حصے تک کرو جہاں یہ سطحی ہو جاتی ہے۔ یہ ایڑی کی چربی اور جلد میں پھیلتی ہے۔ ان عروق اور اعصاب کو صاف کرنے کے بعد ان عضلوں اور وتروں کو صاف کرو۔

عضلہ فلکسر ڈیجیٹورم بریوس۔ انگلیوں کا چھوٹا خمانے والا کیلکینیس کے وسطانی زائدے۔ پلانٹر اپیانیوروسس کے درمیانی حصے کی عمقی سطح سے اور اس 387
کے ہر دو جانب کے بین عضلی حاجز سے اٹھتا ہے۔ تلوے کے وسط کے قریب لحمی بطن چار وتروں میں تقسیم ہوتا ہے۔ جو وسطانی چار انگلیوں والے نازک وترول میں ختم ہوتی ہیں۔ یہ وتر انگلیوں کے لیفی خمانے والے غلافوں میں داخل ہوتے ہیں اور ان کا مطالعہ آئندہ ہوگا۔ فلکسر ڈیجیٹورم بریوس میں میڈیل پلانٹر عصب پھیلتا ہے یہ پہلے انٹر فیلنجیل جوڑوں اور جانبی چار انگلیوں کے میٹا ٹارسو فیلنجیل جوڑوں کا خمانے والا ہے۔

عضلہ ایبڈکٹر ہیلوسس۔ پاؤں کے انگوٹھے کا ایبڈکٹر کیلکینیس کے ٹیوبرکل کے وسطانی زائدے کے وسطانی رخ سے۔ وسطانی بین عضلی حاجز سے

CC-0. In Public Domain. Gurukul Kangri Collection, Haridwar

Digitized by Arya Samaj Foundation Chennai and eGangotri

لیسی نی ایٹ لیگامنٹ کے بعدی کنارے سے۔ اور پلانٹر ایپا نیوروسس کے وسطانی حصے سے۔ جو اس کو ڈھانکتا ہے۔ اٹھتا ہے۔ لحمی بطن سے ایک مضبوط وتر نکلتا ہے۔ اس میں اس کی جانبی اور عمقی سطح پر فلکسر ہیلوسس بریوس کے وسطانی سر کے ریشے ملتے ہیں۔ اور یہ انگوٹھے کے قربی پور کے قاعدے کے وسطانی رخ میں ختم ہوتا ہے۔ ایبڈکٹر ہیلوسس میں میڈیل پلانٹر عصب پھیلتا ہے۔ یہ انگوٹھے کو دوسری انگلی کے وسطی خط سے دور کرتا ہے۔

عضلہ ایبڈکٹر ڈیجیٹائی کوانٹائی۔ چھوٹی انگلی کے مبعد عضلہ کا آغاز وسطانی رخ فلکسر ڈیجیٹورم بریوس کے اوجھل پھیلا ہوا ہے۔ اس آخر الذکر عضلہ کا پچھلا حصہ جس کو پہلے کاٹا جا چکا ہے۔ خوب پیچھے کو ڈالدیا گیا ہے۔ تاکہ چھوٹی انگلی کے مبعد عضلہ کے آغاز کا وسطانی حصہ نمایاں ہو جائے۔ پھر ایبڈکٹر ڈیجیٹائی کوانٹائی کیلکینیس کے وسطانی اور جانبی دونوں زائدوں سے ایک چوڑا آغاز لیتا ہوا معلوم ہوتا ہے۔ یہ نیز جانبی بین عضلی حاجز اور پلانٹر ایپا نیوروسس کے اس حصے سے جو اس کو ڈھانکتا ہے۔ اٹھتا ہے۔ اس کا وتر چھوٹی انگلی کے پہلے پور کے قاعدے کے جانبی رخ میں ختم ہوتا ہے۔ ایبڈکٹر ڈیجیٹائی کوئنٹائی میں لیٹرل پلانٹر نرو پھیلتا ہے۔ یہ چھوٹی انگلی کو دوسری انگلی کے وسطی خط سے دور کرتا ہے۔

تقطیع۔ ایبڈکٹر ہیلوسس لانگس کو پہلے ہی کیلکینیس کے وسطانی زائدے سے علیحدہ کر چکے ہیں۔ اب اس کو لیسی نی ایٹ لیگامنٹ کے بعدی کنارے سے الگ کرو۔ اور اس کو وسطانی جانب الٹ دو۔ پھر لیسی نی ایٹ لیگامنٹ کو کاٹو۔ حتیٰ کہ پلانٹر شریانوں اور اعصاب کے آغاز نمایاں ہو جائیں۔ یہ پوسٹیریر ٹیبیل آرٹری اور ٹیبیل نرو کی اختتامی شاخیں ہیں۔ اور ٹانگ کے بعدی حصے میں لیسی نی ایٹ لیگامنٹ کے قربی حصے کے اوجھل نکلتی ہیں۔

میڈیل پلانٹر آرٹری۔ یہ شریان پوسٹیریر ٹیبیل آرٹری کی دو اختتامی شاخوں میں چھوٹی ہے۔ یہ وسطانی میلیولس اور کیلکینیس کے ابھار کے درمیانی خلا میں لیسی نی ایٹ لیگامنٹ کے اوجھل نکلتی ہے۔ لیسی نی ایٹ لیگامنٹ کے بعدی

CC-0. In Public Domain. Gurukul Kangri Collection, Haridwar

Digitized by Arya Samaj Foundation Chennai and eGangotri

کنارے پر یہ ایبڈکٹر ہیلوسس کے اوجھل گزرتی ہے ۔ لیکن آگے جاتی ہوئی اس عضلہ اور فلکسر ڈیجیٹورم بریوس کے درمیانی فصل میں ظاہر ہوتی ہے ۔ آخرکار انگوٹھے کی جڑ پر ہے یہ انگوٹھے کے وسطانی جانب پلانٹر میٹاٹارسل آرٹری میں ملکر ختم ہوجاتی ہے ۔

وہ شاخیں جو میڈیل پلانٹر آرٹری سے نکلتی ہیں ۔ چھوٹی ہیں لیکن بہت ہیں ۔ وہ یہ ہیں ۔ (۱) تین شاخچیاں ہیں ۔ جو میڈیل پلانٹر نرو کی ڈیجیٹل شاخوں کے ساتھ وسطانی چار انگلیوں کے درمیانی فاصلوں تک جاتی ہیں ۔ یہ پلانٹر آرچ کی میٹاٹارسل شاخوں میں ملکر ختم ہوتی ہیں ۔ (۲) تلوے کی جلد کو جانے والی جلدی شاخوں کا ایک سلسلہ ۔ جو اپیانیوروسس کو اس کے وسطانی اور درمیانی حصوں کے درمیان کے فجوے میں چھیدتی ہیں (۳) قریب کے عضلوں کو بہت سی شاخیں جاتی ہیں ۔ (۴) چند شاخیں جو وسطانی رخ ایبڈکٹر ہیلوسس کے اوجھل جاکر پاؤں کے وسطانی کنارے پر پہنچتی ہیں ۔

لیٹرل پلانٹر آرٹری ۔ لیٹرل پلانٹر آرٹری میڈیل پلانٹر آرٹری سے بڑی ہے ۔ اس کے ہمراہ لیٹرل پلانٹر نرو اور دو وینی کامیٹینز ہوتی ہیں ۔ کیلکینیس کے خلا میں لیسی نی ایٹ لیگامنٹ کے اوجھل اپنے آغاز سے نکلکر یہ تلوے کے پار جانبی رخ جاکر فلکسر ڈیجیٹورم بریوس اور ایبڈکٹر ڈیجیٹائی کوانٹائی کے درمیانی فصل تک پہنچتی ہے اس فاصلہ میں یہ تھوڑی دور آگے جاتی ہے ۔ اور پھر پانچویں میٹاٹارسل ہڈی کے قاعدے کے لیول پر یہ یک لخت وسطانی رخ مڑتی ہے ۔ اور پھر ایک بار خمانے دار ترول اور ایڈکٹر ہیلوسس کے اوجھل پلانٹر آرچ بناتی ہوئی تلوے کو عبور کرتی ہے ۔ تقطیع کی موجودہ منزل میں یہ صرف پانچویں میٹاٹارسل ہڈی کے قاعدے تک نمایاں ہوتی ہے ۔ اس کے آغاز اور اسی مقام کے درمیان اس کے تعلقات حسب ذیل ہیں (۱) یہ لیسی نی ایٹ لیگامنٹ کے اوجھل ہوتی ہے (۲) یہ ایبڈکٹر ہیلوسس اور کیلکینیس کے خلا کے درمیان واقع ہے ۔ (۳) یہ فلکسر ڈیجیٹورم بریوس اور پلانٹر کواڈریٹس کے درمیان واقع ہے (۴) یہ فلکسر ڈیجیٹورم بریوس اور ایبڈکٹر ڈیجیٹی کوانٹی کے درمیانی فصل میں واقع ہے ۔ آخرالذکر مقام پر یہ سطح کے قریب ہوتی ہے ۔ اور صرف جلد اور فیشیا سے ڈھکی ہوتی ہے ۔

CC-0. In Public Domain. Gurukul Kangri Collection, Haridwar

Digitized by Arya Samaj Foundation Chennai and eGangotri

شاخیں جو اس رگ کے اس حصے سے نکلتی ہیں یہ ہیں :- (۱) قریبی عضلی شاخچیاں (۲) میڈین کیلکینین شاخیں جو اس کے آغاز کے قریب اٹھتی ہیں اور ایڑی میں پہنچنے کے لئے یا تو فلکسر ڈیجیٹورم بریوس اور ایبڈکٹر ہیلوسس کے درمیانی فصل میں سے گزرتی ہے۔ یا ایبڈکٹر ہیلوسس کے آغاز کو پھاڑتی ہے (۳) جلدی شاخیں۔ جو پلانٹر اپیا نیوروسس میں سے جانبی بین عضلی حاجز کے ساتھ ساتھ نکلتی ہیں۔ (۴) پاؤں کے جانبی کنارے کو جانے والی شاخچیاں جو لیٹرل ٹارسل اور ڈارسیلس پیڈس کی آرکوایٹ شاخوں کے ساتھ تقسم کرتی ہیں۔

میڈیل پلانٹر نرو۔ یہ عصب ٹیبیل نرو کی دو اختتامی شاخوں میں بڑا ہے اور کیلکینیس کے خلا میں لیسی نی ایٹ لیگامنٹ کے اوجھل نکلتا ہے۔ یہ میڈیل پلانٹر آرٹری کے ہمراہ ہوتا ہے اور اس کے وہی تعلقات ہوتے ہیں ایبڈکٹر ہیلوسس کے نیچے سے نکلنے کے بعد یہ ایک ڈیجیٹیل شاخ انگوٹھے کے وسطانی جانب کو دیتا ہے۔ اور پھر ایبڈکٹر ہیلوسس اور فلکسر ڈیجیٹورم بریوس کے درمیانی فاصلہ میں تین ڈیجیٹیل اختتامی شاخوں میں تقسیم ہو کر ختم ہوتا ہے۔

میڈیل پلانٹر نرو کی شاخیں یہ ہیں :-

۱۔ تلوے کی جلد کو جلدی شاخیں۔

۲۔ عضلی شاخیں۔

۳۔ چار ڈیجیٹیل شاخیں۔

تلوے کی جلد کو جلدی شاخیں نرو کے تنے سے نکلتی ہیں۔ اور اپیا نیوروسس کو وسطانی بین عضلی حاجز کے خط میں چھیدتی ہیں۔

میڈیل پلانٹر نرو کی ڈیجیٹیل شاخیں ساڑھے تین انگلیوں یعنی پہلی۔ دوسری تیسری اور نصف چوتھی کی تلوے والی سطحوں کی جلد میں پھیلتی ہیں۔ یہ اُن انگلیوں کے اختتامی پوروں کے پچھلے رخوں پر کی جلد میں اور ان انگلیوں کے جوڑوں اور رباطوں میں پھیلتی ہیں۔ جن میں یہ تقسیم ہوتی ہیں۔

انگوٹھے کا ڈیجیٹیل نرو اس کے وسطانی رخ میں پھیلتا ہے۔

یہ تین ڈیجیٹیل اختتامی شاخیں وسطانی تین بین انگلی فاصلوں کے قریبی سروں کو جاتی ہیں۔ جہاں ہر ایک تقسیم ہو کر ان انگلیوں کے متصل پہلوؤں میں پھیلتی ہے۔ جو

CC-0. In Public Domain. Gurukul Kangri Collection, Haridwar

Digitized by Arya Samaj Foundation Chennai and eGangotri

ان فاصلوں کے حدود ہیں۔ میڈیل پلانٹر نرو کی تیسری اختتامی ڈیجیٹیل شاخ سے
890 ایک ربطی شاخ لیٹرل پلانٹر نرو کے اوپری حصے کو جاتی ہے۔ میڈیل پلانٹر نرو کا
پاؤں کی انگلیوں میں پھیلنا ہاتھ میں میڈین نرو کے پھیلنے سے مماثل ہے۔
891 عضلی شاخیں چار عضلوں کو جاتی ہیں۔ یعنے ایبڈکٹر ہیلوسس۔ فلکسر ڈیجیٹورم
بریوس۔ فلکسر ہیلوسس بریوس۔ اور سب سے وسطانی یعنی پہلا لمبرائیکل عضلہ۔
وہ شاخیں جو ایبڈکٹر ہیلوسس اور فلکسر ڈیجیٹورم بریوس میں پھیلتی ہیں۔ میڈیل پلانٹر
نرو سے اس کے آغاز سے تھوڑے فاصلے پر نکلتی ہیں۔ فلکسر ہیلوسس بریوس کا عصب
انگوٹھے کے وسطانی رخ کو جانے والے ڈیجیٹیل نرو سے نکلتا ہے اور پہلے لمبرائیکل
عضلے والا عصب اس ڈیجیٹیل عصب سے نکلتا ہے۔ جو انگوٹھے اور اس کے پاس
کی انگلی کے متصل پہلوؤں میں پھیلتا ہے۔

لیٹرل پلانٹر نرو۔ یہ عصب ہتھیلی میں النرنرو کے مطابق ہے۔ یہ لیٹرل
پلانٹر آرٹری کے ہمراہ ہوتا ہے۔ اور یہی تعلقات رکھتا ہے۔ ایبڈکٹر ڈیجیٹائی کوانٹائی
اور فلکسر ڈیجیٹورم بریوس کے درمیانی فصل میں پانچویں میٹاٹارسل ہڈی کے قاعدے
کے مقابل یہ ایک عمقی اور ایک اوپری حصے میں تقسیم ہو جاتا ہے۔ عمقی حصہ خمانے والے
وتروں کے اوجھل پلانٹر آرچ کا تعاقب کرتا ہے۔ اوپری حصہ دو انگلی کی شاخوں
میں تقسیم ہوتا ہے۔

لیٹرل پلانٹر نرو کے تنے سے دو عضلی شاخیں یعنی ایبڈکٹر ڈیجیٹائی کوانٹائی
اور پلانٹر کوادرٹیس کو نکلتی ہیں۔

لیٹرل پلانٹر نرو کے سطحی حصہ کی پہلی یا جانبی ڈیجیٹیل شاخ چھوٹی انگلی کے
جانبی پہلو کو جاتی ہے۔ یہ فلکسر بریوس۔ ڈیجیٹائی کوانٹائی اور چوتھے انٹر میٹاٹارسل
فاصلے کے انٹر آسی آئی عضلوں کو بھی عضلی شاخچیاں دیتی ہے۔

دوسری ڈیجیٹیل شاخ چھوتی اور چھوٹی انگلی کے متصل پہلوؤں میں پھیلنے
کے لئے تقسیم ہوتی ہے۔ یہ ایک شاخچی میڈیل پلانٹر نرو کی تیسری ڈیجیٹیل اختتامی شاخ
کو بھی دیتی ہے۔

CC-0. In Public Domain. Gurukul Kangri Collection, Haridwar

Digitized by Arya Samaj Foundation Chennai and eGangotri

تقطیع۔ ایبڈکٹر ڈیجیٹائی کوانٹائی کو اس کے آغاز سے علیحدہ کرو۔ اور اس کو آگے الٹ دو۔ تاکہ تلوے کی دوسری تہ کو بنانے والی ساختوں کا اچھا نظارہ مل سکے۔

عضلوں اور وتروں کی دوسری تہ

جب فلکسر ہیلوسس لانگس کا وتر تلوے میں داخل ہوتا ہے تو سسٹنٹیکولم ٹیلائی (sustentaculum tali) کی تلوے والی سطح میں ایک میزاب بناتا ہے۔ اور فلکسر ڈیجیٹورم لانگس کے وتر سے عمقی انگوٹھے کی طرف وسطانی رُخ گھومتا ہے۔ لیکن فلکسر ڈیجیٹورم لانگس کا وتر جانبی رخ فلکسر ہیلوسس لانگس کے وتر سے اوپری مڑکر پاؤں کے وسط میں پہنچتا ہے یہ جا نبی 392
چار انگلیوں کے لئے چار وتروں میں اس جگہ تقسیم ہوتا ہے۔ جہاں وتر تقاطع کرتے ہیں۔ فلکسر ہیلوسس لانگس کا وتر فلکسر ڈیجیٹورم لانگس کے وتر کی عمقی سطح کو ایک دھجی دیتا ہے۔

سر ولیم ٹرنر (William Turner) نے اس امر کی طرف توجہ دلائی تھی کہ وہ دھجی جو فلکسر ہیلوسس لانگس کے وتر سے فلکسر لانگس ڈیجیٹورم کے وتر کو جاتی ہے۔ اپنی جسامت اور اس طریقہ کے لحاظ سے مختلف ہوتی ہے۔ جس میں یہ انگلیوں کے خمانے والے وتروں کے ساتھ ملی ہوئی ہے۔ بیشتر صورتوں میں یہ دوسری اور تیسری انگلیوں کے وتروں کو جاتی ہے۔ یا دوسری تیسری اور چھوتی انگلیوں کے وتروں کو لیکن بعض صورتوں میں صرف دوسری انگلی کے وتر کو۔ بہت شاذ یہ اس طرح تقسیم ہوتی ہے۔ کہ فلکسر ڈیجیٹورم لانگس کے کل وتروں کو فلکسر ہیلوسس لانگس کے وتر سے ملا دیتی ہے۔

عضلہ پلانٹر کواڈریٹس کو جو انگلیوں کے لمبے خمانے والے عضلے کے وتر میں چپکا ہوا ہے اور نیز چار لمبرائیکل عضلوں کو جو خمانے والے وتروں سے نکلتے ہیں۔ اب پہچانا جا سکتا ہے۔ لانگ پلانٹر لیگامنٹ کے مقام کو پلانٹر کواڈریٹس کی ابتدا کے دو سروں کے درمیان دیکھو۔

تقطیع۔ خمانے والے وتروں کو آگے انگلیوں تک نکالنے سے پہلے انگلیوں کے لیفی خمانے والے غلافوں کو نمایاں کرنا اور ان کا امتحان کرنا ضروری ہے۔ انگلیوں کے تلوے والے

CC-0. In Public Domain. Gurukul Kangri Collection, Haridwar

Digitized by Arya Samaj Foundation Chennai and eGangotri

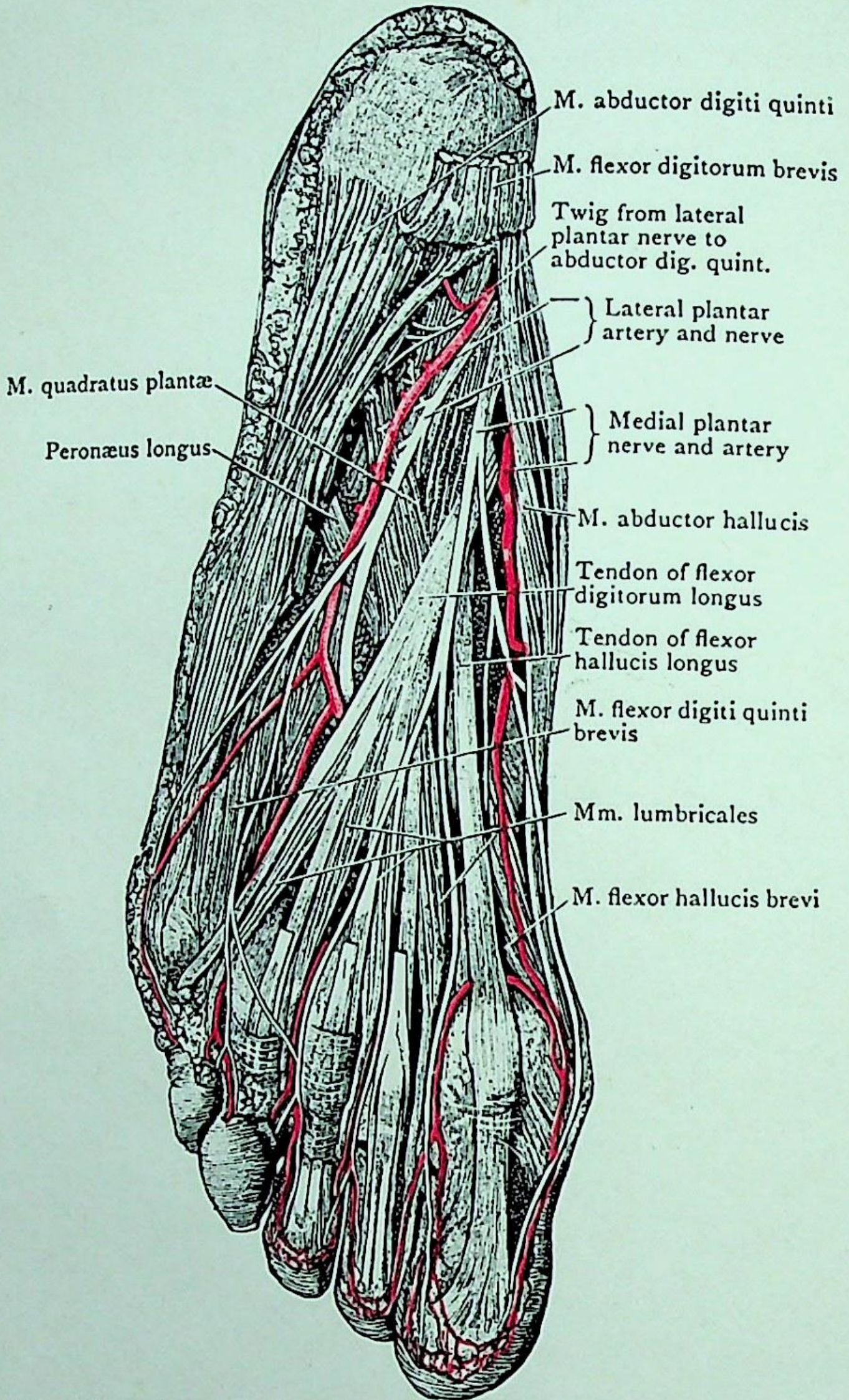

FIG. 171.—Dissection of the Sole of the Foot; the Flexor Digitorum Brevis has been reflected.

CC-0. In Public Domain. Gurukul Kangri Collection, Haridwar

Digitized by Arya Samaj Foundation Chennai and eGangotri

CC-0. In Public Domain. Gurukul Kangri Collection, Haridwar

Digitized by Arya Samaj Foundation Chennai and eGangotri

CC-0. In Public Domain. Gurukul Kangri Collection, Haridwar

Digitized by Arya Samaj Foundation Chennai and eGangotri

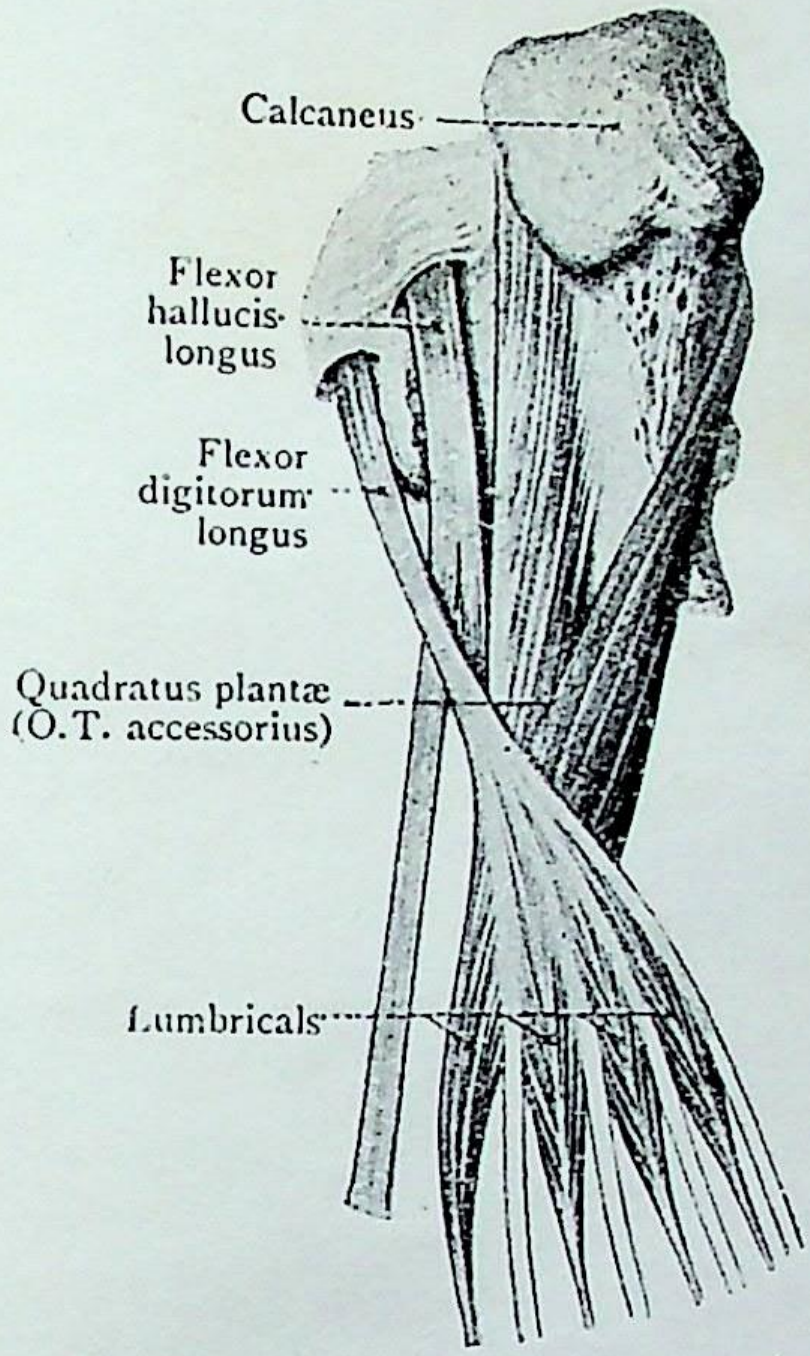

FIG. 172.—Second layer of Muscles and Tendons in the Sole of the Foot.

CC-0. In Public Domain. Gurukul Kangri Collection, Haridwar

رخوں کی جلد پہلے ہی الٹی جا چکی ہے۔ اور ڈیجیٹل عروق اور اعصاب صاف ہو چکے ہیں اب سوپرفیشل فیشیا کے باقی حصوں کو نکال دو۔ اور خمانے والے وتروں کو نمایاں کرو۔

ہر ایک غلاف دو مضبوط حصوں سے بنا ہے جن کو ڈیجیٹل ویجائنل لیگامنٹس کہتے ہیں۔ جو پہلے اور دوسرے پوروں کے جسموں کے مقام پر واقع ہیں۔ اور ان کے کناروں سے چپکے ہیں۔ اور کمزور حصے انٹر فیلنجیل جوڑوں کے مقابل ہیں۔ جو متصل پوروں کے سروں اور ان جوڑوں کے پلانٹر ایکسیسری لیگامنٹس کے کناروں سے چپکے ہیں۔ مضبوط حصے وتروں کو ہڈیوں پر سے اٹھنے سے روکتے ہیں۔ جب یہ جوڑ خمائے جاتے ہیں۔ اور کمزور حصے جوڑوں کے حرکات کو واقع ہونے دیتے ہیں۔

کم از کم دو غلافوں کی سطحوں کو صاف کرو۔ پھر ایک طولانی شگاف کے ذریعہ ان میں سے ایک کو کھولو۔ تاکہ مخاطی استر اور وہ دو وتر جو غلاف میں ملفوف ہیں۔ نمایاں ہو جائیں۔

انگلیوں کی خمانیوالی غلاف اور فلکسر وتروں کی اختتامات۔ ہر ایک انگلی میں ایک عظمی لیفی قنال بن جاتی ہے۔ یہ پشت کے رُخ پوروں کی تلوے والی سطحوں اور انٹر فیلنجیل جوڑوں کے تلوے والے رباطوں سے محدود ہوتی۔ اور تلوے کے رخ اور پہلوؤں پر لیفی خمانے والے غلافوں سے۔ دو وتر ہر ایک قنال میں داخل ہوتے ہیں ایک وتر انگلی کے چھوٹے خمانے والے عضلہ کا اور ایک وتر لمبے خمانے والے عضلہ کا۔
393 پہلے پور کے پچھلے حصے کے مقابل چھوٹا خمانے والا وتر اوپری ہوتا ہے۔ اور لمبے خمانے والے عضلہ کا وتر اس کے اور ہڈی کے درمیان واقع ہوتا ہے۔ لیکن پور کے وسط پر چھوٹے خمانیوالے وتر کو لمبے خمانیوالے کا وتر چھیدتا ہے اور اختتامی پور کے قاعدے میں ختم ہونے کے لئے آگے جاتا ہے۔ اور سوراخ سے آگے چھوٹے خمانے والے عضلہ کا وتر دو حصوں میں پھٹ جاتا ہے۔ جو دوسرے پور کے کناروں سے چپکے ہیں۔

یہ عظمی لیفی قنال مخاطی غلاف کا استر رکھتی ہے۔ جو عضلوں کے عمل کے وقت وتروں کے عمل کو آسان ہی نہیں کرتا۔ بلکہ ونکولا (vincula) نامی دہراؤ بناتا ہے جو ان وتروں کے ہڈیوں کے ساتھ چپکنے میں مدد دیتے ہیں۔

دو طرح کی ونکولا ہیں۔ چھوٹے اور لمبے۔ دو چھوٹے ونکولا ہر ایک غلاف

Digitized by Arya Samaj Foundation Chennai and eGangotri

میں ہوتے ہیں۔ یہ چھوٹے مثلث دہراؤ ہیں۔ اور ان میں تھوڑی سی زرد لچکدار بافت ہوتی ہے۔ ان میں سے ایک لمبے خانے والے عضلہ کے وتر کو اختتامی انٹر فیلنجیل جوڑ کے پلانٹر لیگامنٹ سے اور دوسرے پور کے متصل حصے سے ملاتا ہے۔ اور دوسرا چھوٹے خانے والے عضلے کے وتر کو اسی طرح پہلے انٹر فیلنجیل جوڑ کے پلانٹر لگامنٹ سے اور پہلے پور کے متصل حصے سے ملاتا ہے۔ یہ حالت بالکل اس حالت سے ملتی ہے۔ جو انگلیوں میں ہے (تصویر 72) لمبے ونکولا زیادہ نازک ہوتے ہیں۔ تعداد اور مقام کے لحاظ سے بے قاعدہ ہیں۔

فلکسر ہیلوسس لانگس کا وتر۔ فلکسر ڈیجیٹیورم لانگس کے وتر کو اپنی دیجی دینے کے بعد فلکسر ہیلوسس لانگس کا وتر آگے بڑھکر انگوٹھے میں چلا جاتا ہے۔ انگوٹھے کے تلوے والے رخ پر اس کو لیفی خمانے والا غلاف جگہ پر قائم رکھتا ہے اور یہ آخر کار اختتامی پور کے قاعدے میں ختم ہوتا ہے۔

عضلہ پلانٹر کوا ڈریٹس۔ اس عضلہ کا راستہ ایڑی سے سیدھا آگے کو ہے۔ اور یہ انگلیوں کے راست خمانے والے عضلہ کی طرح کام کرتا ہے۔ یہ لمبے خمانے والے عضلے کے وتروں کو بھی ان انگلیوں کے خط میں لاتا ہے جن پر یہ عمل کرتے ہیں۔ یہ دو سروں کے ذریعہ اٹھتا ہے۔ جو کیلکینیس اور لمبے پلانٹر لیگامنٹ کو اپنے درمیان لے لیتے ہیں۔ وسطانی سر چوڑا اور لحمی کیلکینیس کی وسطانی مجوف سطح سے اٹھتا ہے۔ جانبی سر۔ تنگ۔ نوکیلا۔ اور وتری کیلکینیس کی جانبی سطح سے اور نیز لمبے پلانٹر لیگامنٹ سے اٹھتا ہے۔ پلانٹر کوا ڈریٹس تلوے کے نصف میں فلکسر ڈیجیٹیورم لانگس کے وتر میں ختم ہوتا ہے۔ اس میں لیٹرل پلانٹر نرو کی ایک شاخ پھیلتی ہے 394

لمبر ائیکل عضلے۔ پاؤں کے یہ عضلے اتنے مضبوط نہیں جتنے ہاتھ کی ہتھیلی کے مطابقی عضلے ہوتے ہیں یہ تعداد میں چار ہیں اور فلکسر ڈیجیٹیورم لانگس کے وتروں سے اٹھتے ہیں۔ جانبی تین لمبرائیکل عضلے ان وتروں کے متصل پہلوؤں سے اٹھتے ہیں۔ جن کے درمیان وہ واقع ہیں۔ پہلا یعنی وسطانی ترین عضلے لمبے خمانے والے عضلہ کے وتر کے وسطانی پہلو سے اٹھتا ہے۔ جو دوسری انگلی کو جاتا ہے۔ لمبرائیکل عضلوں کے نازک وتر جانبی چار انگلیوں کے وسطانی

CC-0. In Public Domain. Gurukul Kangri Collection, Haridwar

Digitized by Arya Samaj Foundation Chennai and eGangotri

پہلوؤں کو جاتے ہیں۔ اور قریبی پوروں کے پشتی رخوں پر پھیلانے والے وتری شکے پھیلاؤں میں ختم ہوتے ہیں۔ (دیکھو صفحہ 346) پہلے یعنی وسطانی ترین عضلے میں میڈیل پلانٹر نرو پھیلتا ہے۔ دوسروں میں لیٹرل پلانٹر نرو۔

تقطیع ۔ عضلوں کی تیسری تہ کو نمایاں کرنے کے لیے ذیل کی تقطیع کرنی ضروری ہے:۔
پلانٹر کواڈریٹس کے دو سروں کو کاٹو۔ اور اس عضلے کو لیٹرل پلانٹر عروق اور نرو کے نیچے سے آگے کھینچو۔ فلکسر ڈیجیٹورم لانگس اور فلکسر ہیلوسس لانگس کے وتروں کو بھی اس مقام پر علیحدہ کرو جہاں وہ ٹیسی ٹی ایٹ لیگامنٹ کے نیچے سے نکلتے ہیں۔ اور لیٹرل پلانٹر نرو کی شاخ کو کاٹو جو پلانٹر کواڈریٹس کو جاتی ہے۔ ان کو انگلیوں کی طرف آگے لوٹ دو جب انگلیوں کے لمبے خمانے والے عضلے کے وتر آگے لوٹے جاتے ہیں۔ تو لمبرائیکل عضلے اٹھ جاتے ہیں۔ اور ان شاخچوں کو جو دوسرے۔ تیسرے۔ اور چوتھے عضلے کو لیٹرل پلانٹر نرو کے عمقی سے جاتی ہیں۔ ضرور تلاش کرنا چاہیے۔ دوسرے لمبرائیکل عضلے والی شاخچی ایڈکٹر ہیلوسس عضلے کے آڑے سر کے گرد ایک راجع مہر اختیار کرتی ہوئی ملے گی۔ آخر کار میڈیل پلانٹر نرو کو اس کے آغاز کے قریب کاٹ کر ایک طرف لوٹ دو۔

عضلوں کی تیسری تہ

عضلوں کی تیسری تہ ۔ فلکسر ہیلوسس بریوس ایڈکٹر ہیلوسس کے جانبی رخ کے ساتھ ساتھ واقع ہے۔

395 ایڈکٹر ہیلوسس کا ترچھا سر تلوے میں بہت ترچھا مقام رکھتا ہے۔ اور بین عظمی عضلوں کو بڑی حد تک چھپاتا ہے۔ یہ فلکسر ہیلوسس بریوس کے جانبی طرف واقع ہے۔

ایڈکٹر ہیلوسس کا آڑا سر ۔ میٹا ٹارسل ہڈیوں کے سروں اور میٹا ٹارسو فیلنجیل جوڑوں کے پلانٹر رباطوں کے آر پار آڑا واقع ہے۔

فلکسر ڈیجیٹائی کونٹ ائی بریوس۔ پانچویں میٹا ٹارسل ہڈی پر واقع ہے۔

لیٹرل پلانٹر کا عمقی حصہ اور پلانٹر آرٹیریل آرچ جزوی طور پر نمایاں ہیں

CC-0. In Public Domain. Gurukul Kangri Collection, Haridwar

Digitized by Arya Samaj Foundation Chennai and eGangotri

لیکن یہ آئندہ منزل میں پورے نمایاں ہوں گے۔

تقطیع۔ مذکورۂ بالا عضلوں کو ان کے آغاز سے ان کے اختتام تک صاف کرو۔ پلانٹر آرچ کے نمایاں شدہ حصے کو بھی صاف کرو۔

عضلہ فلکسر ہیلوسس بریوس۔ انگوٹھے کا چھوٹا خمانے والا عضلہ ٹیبی ایلس پوسٹیریر کے وتر کی اس دابچی سے اٹھتا ہے جو دوسری اور تیسری کیونیفارم ہڈیوں کو جاتی ہے۔ اور کیوبائڈ ہڈی کے متصل حصے سے۔ یہ اپنے آغاز پر تنگ اور وتری ہے لیکن جلد دو علیحدہ لحمی بطنوں میں تقسیم ہو جاتا ہے۔ جو آخرکار انگوٹھے کے قربی پور کے قاعدے کے ہر ایک طرف ختم ہوتے ہیں۔ منتہے کے وتروں میں دو بڑی سسمائڈ ہڈیاں بن جاتی ہیں (تصویر 174) فلکسر ہیلوسس بریوس کا وسطانی سر ایبڈکٹر ہیلوسس کے وتر سے خوب ملا ہوا ہے۔ اور اس کے ساتھ شرکت میں ختم ہوتا ہے۔ فلکسر ہیلوسس بریوس میں میڈیل پلانٹر نرو پھیلتا ہے۔ یہ انگوٹھے کے میٹاٹارسو فیلنجیل جوڑ کا خمانے والا ہے۔

عضلہ ایڈکٹر ہیلوسس۔ اس عضلے کے دو حصے ہیں جن کو عضلے کا ترچھا (oblique) اور آڑا (transverse) سر کہتے ہیں۔ ترچھا سر پرونیس لانگس کے وتر کے غلاف سے اور دوسری۔ تیسری اور چوتھی میٹاٹارسل ہڈیوں کے قاعدوں سے اٹھتا ہے۔ جوں جوں انگوٹھے کی جڑ کی طرف پہنچتا ہے۔ گاؤدم ہوتا جاتا ہے اور فلکسر ہیلوسس بریوس کے جانبی سر سمیت انگوٹھے کے قربی پور کے قاعدے کے جانبی رخ میں ختم ہوتا ہے۔ اس میں لیٹرل پلانٹر نرو کی عمیقی ڈویژن پھیلتی ہے۔ آڑا سر دہچیوں کے ایک سلسلہ کے ذریعہ تیسری، چوتھی۔ اور پانچویں انگلیوں کے پلانٹر میٹاٹارسو فیلنجیل جوڑوں سے اٹھتا ہے۔ اور خمانے والے وتروں کے اوجھل آڑے اور وسطانی رخ بڑھکر ترچھے سر سمیت انگوٹھے کے قربی پور کے قاعدے کے جانبی رخ میں ختم ہوتا ہے۔ اس میں پھیلنے والا عصب لیٹرل پلانٹر نرو کی عمیقی ڈویژن سے آتا ہے۔ یہ انگوٹھے کا قریب لانے والا ہے۔

396

CC-0. In Public Domain. Gurukul Kangri Collection, Haridwar

Digitized by Arya Samaj Foundation Chennai and eGangotri

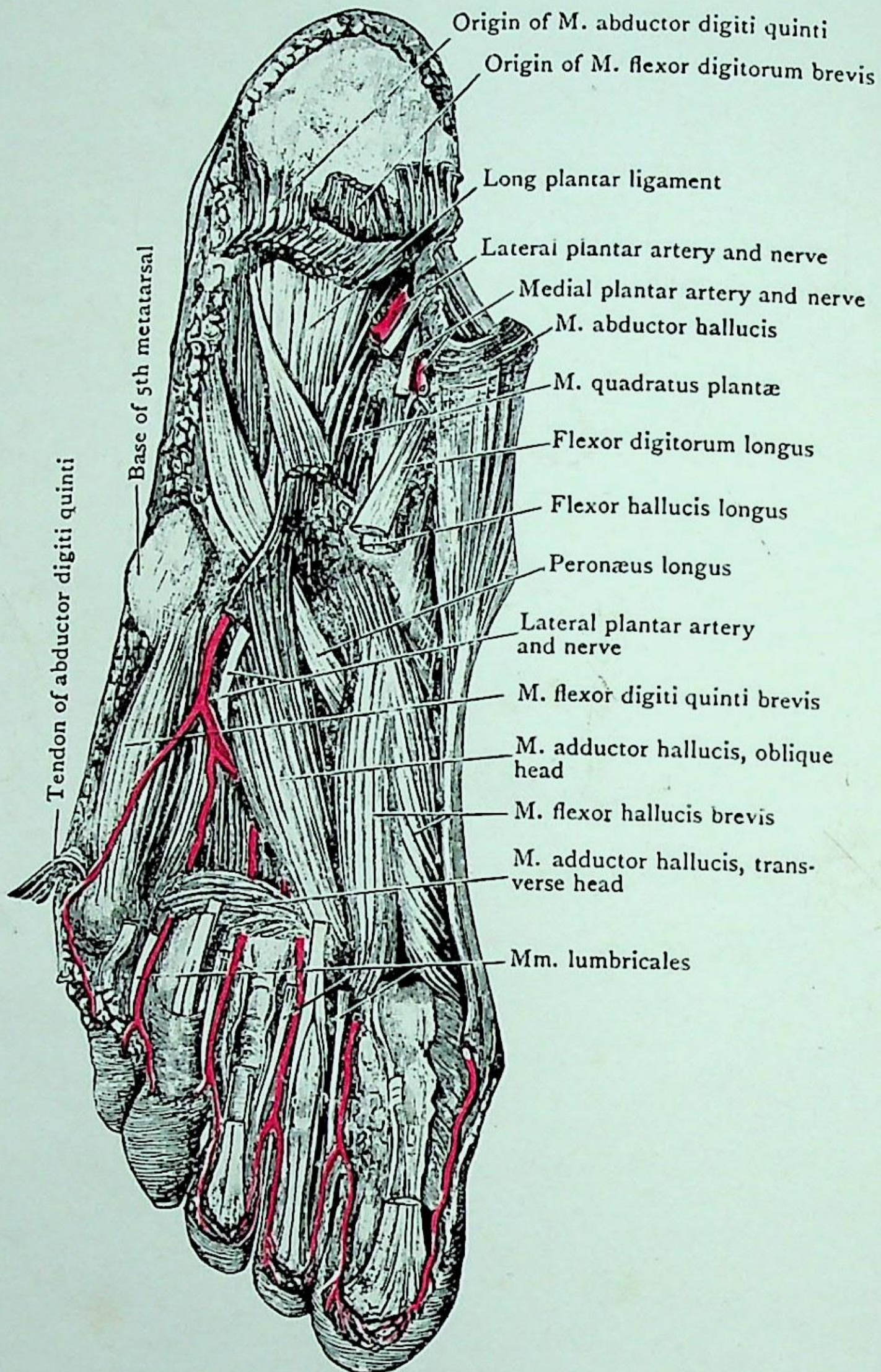

FIG. 173.—Deep Dissection of the Foot; the Superficial Muscles and also the Flexor Tendons, etc., have been removed.

CC-0. In Public Domain. Gurukul Kangri Collection, Haridwar

Digitized by Arya Samaj Foundation Chennai and eGangotri

CC-0. In Public Domain. Gurukul Kangri Collection, Haridwar

Digitized by Arya Samaj Foundation Chennai and eGangotri

CC-0. In Public Domain. Gurukul Kangri Collection, Haridwar

Digitized by Arya Samaj Foundation Chennai and eGangotri

PLATE XXXV

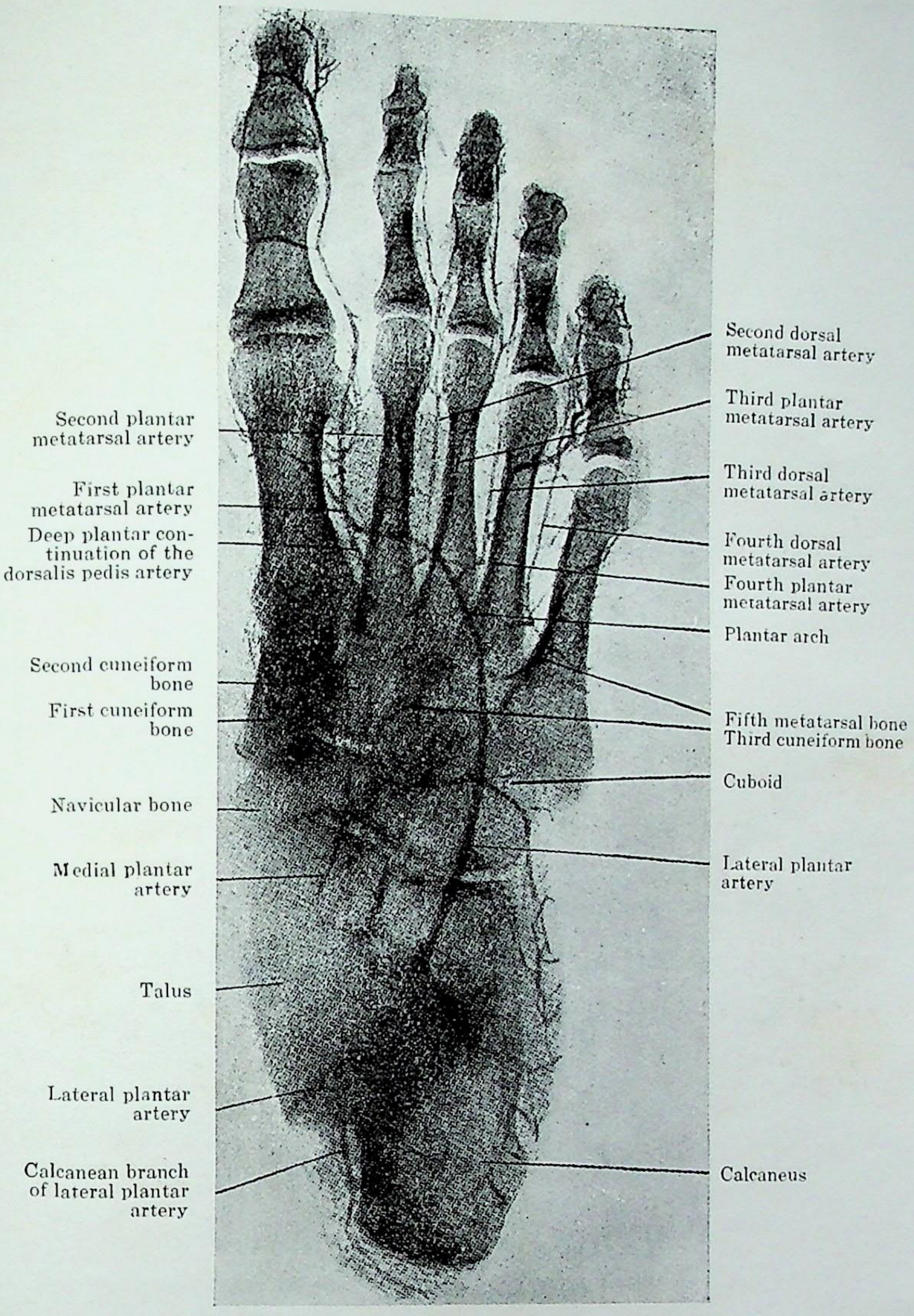

FIG. 174.—Radiograph of an Injected Foot showing the relations of some of the arteries to the bones.

CC-0. In Public Domain. Gurukul Kangri Collection, Haridwar

Digitized by Arya Samaj Foundation Chennai and eGangotri

397 **عضلہ فلکسر ڈیجیٹائی کوئنٹائی بریوس۔** چھوٹی انگلی کا یہ چھوٹا خمانے والا عضلہ ایک اکیلا لحمی بطن ہے۔ جو پانچویں میٹا ٹارسل ہڈی کے قاعدے سے اور پرونیس لانگس کے وتر کے غلاف سے اٹھتا ہے۔ یہ چھوٹی انگلی کے قریبی پور کے قاعدے کے جانبی رُخ میں ختم ہوتا ہے۔ اس میں پھیلنے والا عصب لیٹرل پلانٹر نرو کی اوپری ڈویژن سے آتا ہے۔ یہ چھوٹی انگلی کے میٹا ٹارسو فیلینجیل جوڑ کا خمانے والا ہے۔

تقطیع۔ اب ایڈکٹر ہیلوسس کے ترچھے سر اور فلکسر ہیلوسس بریوس کو ان کی ابتدا سے علیحدہ کرنا چاہئے۔ اور ان کی انتہاؤں کی طرف لوٹ دینا چاہئے۔ تاکہ پلانٹر آرٹیریل آرچ کا طول۔ لیٹرل پلانٹر نرو کی عمقی ڈویژن۔ اور ڈارسیلس پیڈس آرٹری کا اختتام نمایاں ہو سکیں جب ایڈکٹر ہیلوسس کا ترچھا سر اٹھایا جاتا ہے۔ تو اس شاخ کی جو اس کو لیٹرل پلانٹر نرو کی عمقی ڈویژن دیتی ہے۔ گرفت کر کے رکھ لینا چاہئے۔

پلانٹر آرچ۔ تلوے کی شریانی محراب پاؤں کے تلوے کے پار لیٹرل پلانٹر آرٹری کا سلسلہ ہے۔ یہ پانچویں میٹا ٹارسل ہڈی کے قاعدے کے لیول سے پہلی بین عظمی فضا کے قاعدے تک جاتی ہے۔ جہاں ڈارسیلس پیڈس آرٹری کا اختتامی تلوے والا حصہ اس میں آکر ملتا ہے۔ یہ محراب عمقی واقع ہے۔ یہ میٹا ٹارسل ہڈیوں کے قریبی سروں کے پاس بین عظمی عضلوں پہ واقع ہے۔ (تصاویر 174، 175) اور اس کو خمانے والے وتر۔ لمبرائیکل عضلے۔ اور ایڈکٹر ہیلوسس کا ترچھا سر چھپاتے ہیں۔ اس کے ہمراہ لیٹرل پلانٹر نرو کا عمقی حصہ اور دو وینی کامیٹنز ہوتی ہیں۔

شاخیں جو اس محراب سے نکلتی ہیں۔ یہ ہیں۔

۱۔ مفصلی۔

۲۔ پچھلی چھیدنے والی۔

۳۔ دوسری تیسری۔ اور چوتھی پلانٹر میٹا ٹارسل آرٹریز۔

۴۔ چھوٹی انگلی کے جانبی رُخ کو پلانٹر ڈیجیٹل آرٹری

مفصلی شاخیں محراب کے جوف سے نکل کر پیچھے جاتی اور ٹارسل جوڑوں

CC-0. In Public Domain. Gurukul Kangri Collection, Haridwar

Digitized by Arya Samaj Foundation Chennai and eGangotri

میں پھیلتی ہیں۔

پچھلی چھیدنے والی شاخیں تعداد میں تین ہیں۔ یہ پچھلے رخ جانبی تین انٹرمیٹا ٹارسل فضاؤں کے پچھلے سروں اور مطابقی ڈارسل انٹرآسیس عضلوں کے سروں کے درمیان سے گزرتی ہیں۔ پاؤں کی پشت پر ہر ایک شاخ مطابقی ڈارسل میٹا ٹارسل آرٹری میں مل کر ختم ہو جاتی ہے۔

دوسری۔ تیسری۔ اور چوتھی پلانٹر میٹا ٹارسل شاخیں دوسری۔ تیسری اور چوتھی انٹرمیٹا ٹارسل فضاؤں کے مقابل پچھلے رخ ایڈکٹر ہیلوسس کے متعرض سر تک جاتی ہیں۔ اور انگلیوں کے درمیان کے مطابقی شگاف کے قریبی سرے پر ہر ایک پلانٹر میٹا ٹارسل آرٹری دو شاخوں میں تقسیم ہو جاتی ہے۔ جو ان شگافوں کو محدود کرنے والے متصل پہلوؤں میں پھیلتی ہیں۔ دوسری پلانٹر میٹا ٹارسل آرٹری کی شاخیں دوسری اور تیسری انگلیوں کے متصل پہلوؤں میں پھیلتی ہیں۔ تیسری کی شاخیں تیسری اور چوتھی انگلیوں کے متصل پہلوؤں میں پھیلتی ہیں۔ اور چوتھی شاخیں چوتھی اور پانچویں کے متصل پہلوؤں میں۔ 398

اپنے تقسیم ہونے سے فوراً پہلے ہر ایک پلانٹر میٹا ٹارسل آرٹری پچھلے رخ ایک اینٹیریر پرفوریٹنگ شاخ بھیجتی ہے۔ جو مطابقی ڈارسل میٹا ٹارسل آرٹری سے ملتی ہے۔

انگلیوں کے پہلوؤں پر میٹا ٹارسل آرٹریز کی پلانٹر ڈیجیٹل شاخیں بالکل اسی طرح سے پھیلتی ہیں جیسے ہاتھ کے انگلیوں کی ڈیجیٹل آرٹریز (دیکھو صفحہ 155)

چھوٹی انگلی کے جانبی کنارے والی پلانٹر میٹا ٹارسل شاخ پلانٹر آرچ کے جانبی سرے سے نکلتی ہے۔ فلکسر ڈیجیٹائی کوانٹائی بریوس کی تلوے والی سطح کا تقاطع کرتی ہے۔ اور آگے کو چھوٹی انگلی کے بعدی سرے تک جاتی ہے۔

پہلی پلانٹر میٹا ٹارسل آرٹری۔ ہاتھ کی آرٹیریا وولیرس انڈیسیس ریڈیالیس اور آرٹیریا پرنسیپس پالیسس سے تطابق رکھتی ہے یہ ڈارسیلیس پیڈس کے تلوے والے سرے سے اس مقام پر نکلتی ہے۔ جہاں آخرالذکر پلانٹر آرچ میں ملتی ہے۔ پھر یہ آگے انگوٹھے اور دوسری انگلی کے درمیانی شگاف

CC-0. In Public Domain. Gurukul Kangri Collection, Haridwar

Digitized by Arya Samaj Foundation Chennai and eGangotri

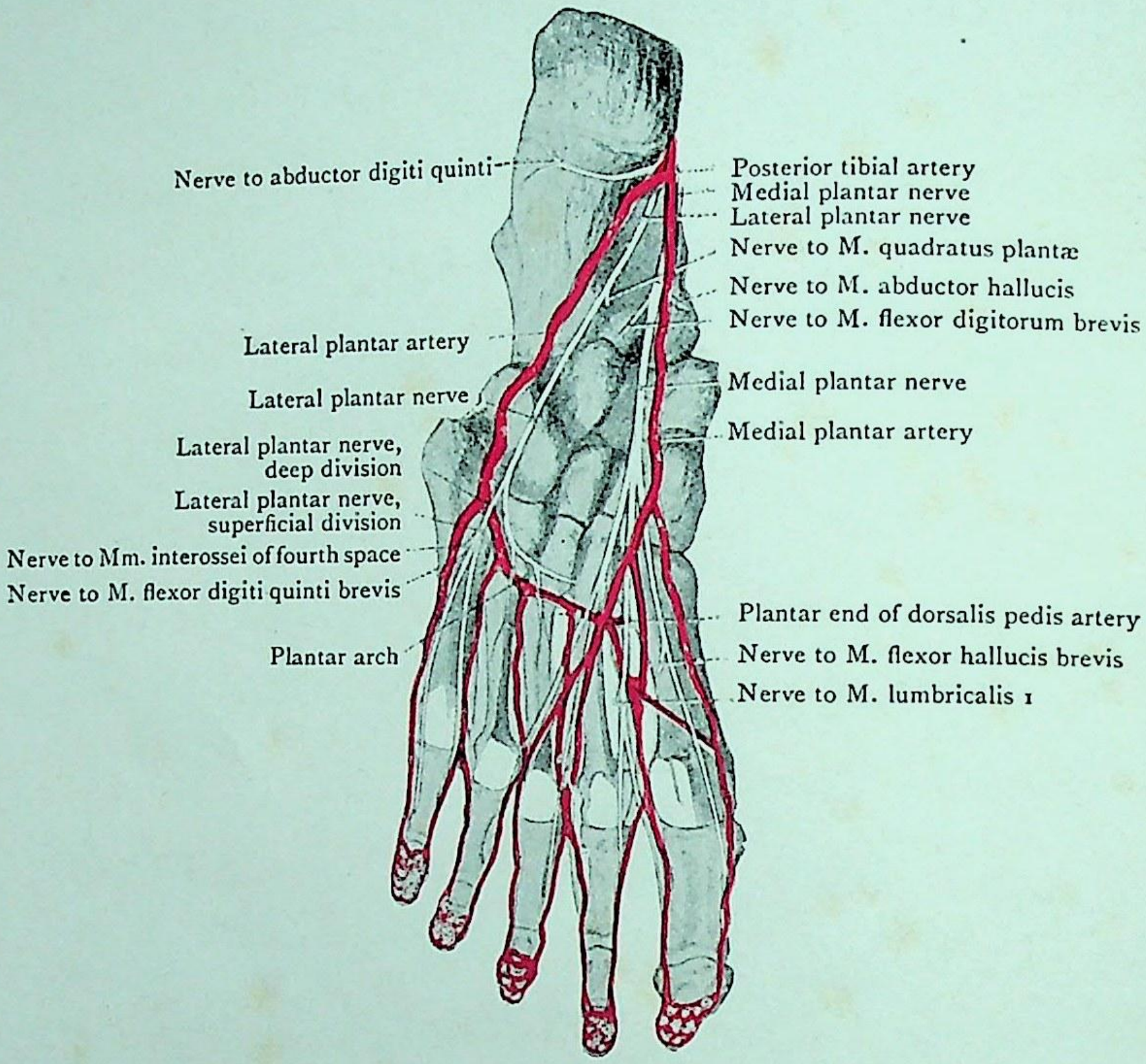

FIG. 175.—Arteries and Nerves of the Sole of the Foot. (Diagram.)
The plantar nerves and their branches are uncoloured.

CC-0. In Public Domain. Gurukul Kangri Collection, Haridwar

Digitized by Arya Samaj Foundation Chennai and eGangotri

CC-0. In Public Domain. Gurukul Kangri Collection, Haridwar

Digitized by Arya Samaj Foundation Chennai and eGangotri

تک جاتی ہے۔ جہاں یہ دو شاخوں میں تقسیم ہوتی ہے۔ جو پہلی اور دوسری انگلیوں کے متصل پہلوؤں میں پھیلتی ہیں۔ یہ اپنے تقسیم ہونے سے پہلے انگوٹھے کے جانبی پہلو کو ایک شاخ دیتی ہے۔ جس میں میڈیل پلانٹر آرٹری کا اختتامی حصہ ملتا ہے۔

لیٹرل پلانٹر نرو کا عمقی حصہ۔ لیٹرل پلانٹر نرو کی عمقی ڈویژن پلانٹر آرچ کے ساتھ ساتھ اس کے خم میں تلوے کے پار وسطانی جانب جاتی ہے۔ یہ محراب کے پیچھے واقع ہے۔ اور ایڈکٹر ہیلوسس کے ترچھے سر کے عمقی سطح میں یہ ختم ہوتی ہے۔ اس عضلہ کے علاوہ یہ (سوائے چوتھی فضا کے عضلوں کے) سارے انٹر آسیس عضلوں ایڈکٹر ہیلوسس کے آڑے سر اور جانبی تین لمبرائیکل عضلوں میں پھیلتی ہے۔ دوسرے لمبرائیکل عضلہ والی شاخ بھی ایڈکٹر ہیلوسس کے آڑے سر کے اگلے کنارے کے گرد ایک راجع خم اختیار کرتی ہے۔

399 **تقطیع۔** ایڈکٹر لانگس کے آڑے سر کو اس کے آغاز سے الگ کر دو۔ اور وسطانی رخ انگوٹھے کی طرف پھینک دو۔ تاکہ میٹا ٹارسل ہڈیوں کے سروں کا آڑا رباط واضح ہو جائے۔

میٹا ٹارسل ہڈیوں کے سروں کا آڑا رباط۔ میٹا ٹارسل ہڈیوں کے سروں کا آڑا رباط ایک مضبوط لیفی بند ہے۔ جو پانچوں میٹا ٹارسو فیلنجیل جوڑوں کے پلانٹر ایکسری رباطوں کے پار پھیلتا اور ان سے چپکتا ہے۔ یہ ہاتھ کے مطابقی رباط سے اتنا مختلف ہے کہ اس کی بندش میں پہلی انگلی تک میٹا ٹارسو فیلنجیل جوڑ کا پلانٹر ایکسری لیگامنٹ شامل ہے۔

400 **تقطیع۔** انٹر آسیس عضلوں کی نمائش قابل اطمینان نہیں ہو سکتی۔ جب تک ٹرانسورس لیگامنٹ کو مختلف میٹا ٹارسل ہڈیوں کے سروں کے درمیان کاٹ نہ دیا جائے پھر انگلیوں کو ایک دوسرے سے زیادہ آسانی کے ساتھ علیحدہ کر سکتے ہیں۔ اور بین عظمی

CC-0. In Public Domain. Gurukul Kangri Collection, Haridwar

Digitized by Arya Samaj Foundation Chennai and eGangotri

عضلوں کو ان کے اختتاموں تک دیکھ سکتے ہیں۔ اس وقت یہ بہتر ہے۔ کہ فلکسر ڈیجیٹائی کو انٹی کو الٹ دیا جائے۔

انٹر آسیس عضلے۔ انٹر آسیس عضلے سات ہیں۔ تین پلانٹر اور چار ڈارسل۔ پلانٹر انٹر آسیس عضلے ایسے واقع ہیں۔ کہ وہ جانبی تین انگلیوں کو دوسری انگلی کے وسطی خط کی طرف لاتے ہیں۔ یہ جانبی تین میٹاٹارسل ہڈیوں کے تلوے والے رخوں اور وسطانی سطحوں کے حصوں سے اٹھتے ہیں۔ اور ہر ایک عضلہ مطابقی انگلی کے پہلے پور کے وسطانی رخ پر ختم ہوتا ہے۔ ڈارسل انٹر آسیس عضلے چار میٹاٹارسل فضاؤں میں واقع ہیں اور اسی واسطے انکی تقطیع پاؤں کے تلوے والے اور پچھلے دونوں رخوں پر کرنی چاہیے۔ یہ اس طرح مرتب ہیں کہ دوسری۔ تیسری۔ اور چوتھی انگلیوں کو دوسری انگلی کے وسطی خط سے دور لاتے ہیں۔ ہر ایک عضلہ ان میٹاٹارسل ہڈیوں کے متصل پہلوؤں کو پچھلے حصوں سے دو سروں کے ذریعہ اٹھتا ہے۔ جو اس فضا کی حدود ہیں۔ جن میں یہ واقع ہے۔ ان کے نتیجے حسب ذیل مرتب ہیں۔ پہلا دوسری انگلی کے پہلے پور کے وسطانی پہلو پر۔ دوسرا اسی پور کے جانبی رخ پر۔ تیسرا تیسری انگلی کے پہلے پور کے جانبی رخ پر۔ چوتھا چوتھی انگلی کے پہلے پور کے جانبی رخ پر۔ ین عظمی عضلوں کے نازک وتر قریبی پوروں کے قاعدوں سے بہت تھوڑے ہی چپکے ہوتے ہیں۔ ان کا بیشتر حصہ انگلیوں کے پچھلے رخ پر پھیلنے والے وتروں کے پھیلاؤں میں ختم ہوتا ہے (صفحہ 346)

ٹیبی ایلس پوسٹیریر اور پرونیس لانگس کے وتر۔ پاؤں کے تلوے کو چھوڑنے سے پہلے تقطیع کار کے لئے ٹیبی ایلس پوسٹیریر اور پرونیس لانگس کے وتروں کے صحیح نتہاؤں کو دیکھنا ضروری ہے۔ ٹیبی ایلس پوسٹیریر کا وتر صرف نیویکولر ہڈی کی ٹیوبراسیٹی میں نہیں ختم ہوتا۔ بلکہ لیفی دھجیاں اس سے نکلتی ہوئی معلوم ہوتی ہیں اور ان کو ٹیلس کے سوا ٹارسس کی ہر ایک ہڈی تک اور نیز دوسری۔ تیسری اور چوتھی میٹاٹارسل ہڈیوں کے قاعدوں تک دیکھ سکتے ہیں۔ جہاں یہ ٹیلس کے سر کے نیچے واقع ہوتا ہے۔ اور اس کو سہارا دیتا ہے۔ وہاں ٹیبی ایلس پوسٹیریر

CC-0. In Public Domain. Gurukul Kangri Collection, Haridwar

Digitized by Arya Samaj Foundation Chennai aṇd eGangotri

FIG. 176.—The insertions of the Tibialis Posterior and Peronæus Longus Muscles in the Right Foot. (Paterson.)

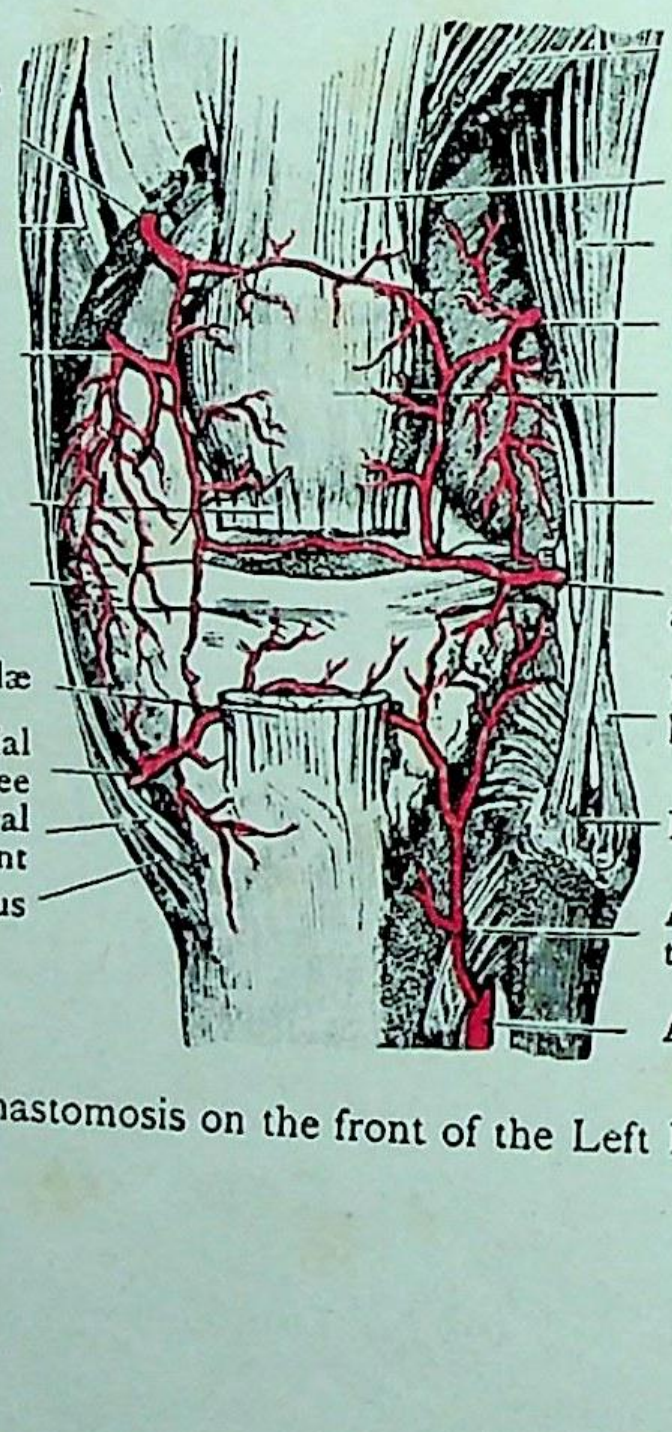

FIG. 177.—Anastomosis on the front of the Left Knee Joint.

CC-0. In Public Domain. Gurukul Kangri Collection, Haridwar

Digitized by Arya Samaj Foundation Chennai and eGangotri

CC-0. In Public Domain. Gurukul Kangri Collection, Haridwar

Digitized by Arya Samaj Foundation Chennai and eGangotri

کے وتر میں ریشہ دار کری کی ایک سمسانی (sesamoid) گرہک اور بعض اوقات ایک سمسانی ہڈی بن جاتی ہے۔ (تصویر 103)

پرونیس لانگس کا وتر پاؤں کے جانبی کنارے کے گرد گھومتا ہے۔ اور تلوے کے پار کیوبائڈ ہڈی کی تلوے والی سطح پر کے میزاب میں جاکر پہلی میٹا ٹارسل ہڈی کے قاعدے تک پہنچتا ہے۔ جب یہ تلوے میں سے گزرتا ہے تو ایک لیفی غلاف میں ملفوف ہوتا ہے۔ یہ غلاف زیادہ تر ان ریشوں سے بنا ہے جو لانگ پلانٹر لیگامنٹ سے آتے ہیں۔ اس غلاف کو کھولو۔ اور اسکی چکنی چمکیلی اندرونی سطح نمایاں ہوگی۔ چمکیلی شکل اس مخاطی تہ کی وجہ سے ہے جو اسکا استر بناتی ہے (دیکھو صفحہ 354) یہ وتر پہلی میٹا ٹارسل ہڈی کے قاعدے کے تلوے والے حصے میں اور تھوڑا سا پہلی کیونیفارم ہڈی کے متصل حصے میں ختم ہوتا ہے۔ بعض صورتوں میں اس سے ایک دھجی دوسری میٹا ٹارسل ہڈی کے قاعدے تک بھی جاتی ہے۔ جہاں یہ وتر کیوبائڈ ہڈی کے گرد گھومتا ہے۔ وہاں دبیز ہوجاتا ہے۔ اور اس میں لیفی غضروف کی ایک گرہک یا سمسانی ہڈی ہوتی ہے۔ 401

تقطیع ۔ پاؤں کے تلوے کی تقطیع پہلی میٹا ٹارسل ہڈی کے قریبی سرے کو اکھاڑنے کے بعد ختم ہوجاتی ہے۔ اس طرح سے ایک اچھا نظارہ ڈارسیلس پیڈس آرٹری اور پلانٹر آرچ کے درمیانی تسلسل کا مل جاتا ہے۔

مفاصل

اب گھٹنے کے جوڑ۔ ٹخنہ کے جوڑ ٹیبیو فیبولر جوڑ اور پاؤں کے مختلف جوڑوں کی تقطیع شروع ہوسکتی ہے۔ ممکن ہے کہ رباط سخت اور خشک

CC-0. In Public Domain. Gurukul Kangri Collection, Haridwar

Digitized by Arya Samaj Foundation Chennai and eGangotri

ہو گئے ہوں۔ اگر یہ بات ہے تو جوڑوں کو ایک یا دو گھنٹے تک پانی میں تر کر لو۔

گھٹنہ کا جوڑ

402

گھٹنہ کے جوڑ میں تین ہڈیاں جڑتی ہیں۔ یعنی فیمر کا بعدی سرا۔ ٹیبیا کا قربی سرا۔ اور پٹیلا۔ یہ جسم بھر میں سب سے بڑا اور پیچیدہ جوڑ ہے۔ اور ہڈیوں کا امتحان سوکھے پنجر میں ہوتا ہے۔ تو جوڑ ظاہراً غیر ماموں معلوم ہوتا ہے کیونکہ ہڈیوں کی سطحوں میں ایک دوسری کے ساتھ کوئی مناسبت نہیں معلوم ہوتی۔ لیکن اصل میں گھٹنہ کا جوڑ بہت مضبوط ہے اور ان رباطوں کی مضبوطی کی وجہ سے جو ہڈیوں کو ان کی جگہ پھر رکھتے ہیں۔ یہ بہت شاذ ہی اُکھڑتا ہے۔ جوڑ کے باہر کے رباط یہ ہیں۔

(۱) کیپسولر لیگامنٹ۔
(۲) دو کولیٹرل لیگامنٹس فیبولا کا اور ٹیبیا کا۔
(۳) لیگامنٹم پیٹلی۔
(۴) آبلیک پاپلیٹیل لیگامنٹ۔

تقطیع ۔ خود جوڑ کی تقطیع شروع کرنے سے پہلے وہ ان اعصاب کو جو اس میں پھیلتے ہیں۔ اور ان شریانوں کو جو اس کے گرد تنعم کرتی اور اس کو خون پہنچاتی ہیں۔ نمایاں کر کے ان کا مطالعہ کرنا چاہئے۔ ایک خاص حد تک ان کی تقطیع بھی ساتھ ساتھ ہو سکتی ہے سوپیریر۔ انفیریر اور مڈل آرٹیکولر شاخیں ٹیبیل تروکی۔ سوپیریر اور انفیریر آرٹیکولر شاخیں کامن پروٹیل تروکی اور ابٹوریٹر تروکی آرٹیکولر شاخ پاپلیٹیل فاساکی تقطیع میں ملی تھیں اور ہر ایک کے ہمراہ پاپلیٹیل آرٹری کی ایک جینیکولر شاخ تھی۔

CC-0. In Public Domain. Gurukul Kangri Collection, Haridwar

Digitized by Arya Samaj Foundation Chennai and eGangotri

دیکھو کہ ٹیبیل نرو کی مڈل جینیکولر شاخ۔ اس کے ہمراہی شریان۔ اور آبٹوریٹر نرو کی مفصلی شاخ گھٹنہ کے جوڑ کے پچھلے لیگامنٹ کو چھیدتی ہیں۔ یہ غلاف کے اندر کی ساختوں میں پھیلتی ہیں۔ لیکن ان کے پھیلاؤ کو دکھانا بہت مشکل ہے۔ اور فی الحال ان کا تعاقب اور آگے کرنے کی کوشش نہیں کرنی چاہیئے۔

فیمورل نرو کی واسٹس میڈی ایلس واسٹس انٹرمیڈلیس۔ اور واسٹس لیٹرلیس والی شاخیں گھٹنہ کو شاخچیاں دیتی ہیں۔ اور لیٹرل فیمورل سرکم فلکس آرٹری کی نزولی شاخ کی شاخچیاں واسٹس لیٹرلیس کے عصب کے ساتھ نزول کر کے اس جوڑ کے گرد کے تفمم میں حصہ لیتی ہیں۔ مذکورہ بالا اعصاب اور شریان ران کی تقطیع کے دوران میں ملی تھیں۔ اب ان کو گھٹنہ تک نکالنے کی کوشش کرو۔ اگر ممکن ہو۔ تو لیٹرل فیمورل سرکم فلکس آرٹری کی نزولی شاخ کا تفمم پاپلیٹیل آرٹری کی سوپیریر لیٹرل جینیکولر آرٹری کے ساتھ اور آرٹیریا گیبنو سوپریما کی عضلی شاخوں کے ساتھ ظاہر کرو۔ پھر پاپلیٹیل آرٹری کی سوپیریر جینیکولر شاخوں اور ان کے ساتھ کے اعصاب کو نکالو۔ سوپیریر میڈیل جینیکولر آرٹری پاپلیٹیل فاسا کو چھوڑتے وقت ران کے پچھلے بین عضلی حاجز کو چھیدتی ہے اور پھر ایڈکٹر میگنس کے وتر اور فیمر کے درمیان سے گزرتی ہے۔ اس سے پہلے کہ یہ واسٹس میڈی ایلس میں داخل ہو۔ جہاں یہ متصل شریانوں سے تفمم
403 کرتی ہے۔ لیٹرل سوپیریر جینیکولر آرٹری اور اس کے ساتھ کے عصب کا تعاقب جانبی بین عضلی حاجز میں سے اور بائی سیپس فیمورس اور ہڈی کے درمیان سے واسٹس انٹرمیڈلیس کے اندر تک ہونا چاہیئے۔

جب انفیریر جینیکولر عروق اور اعصاب کا تعاقب ہو۔ تو خیال رکھو کہ گھٹنہ کے جوڑ کے ہم جانب رباطوں کو ضرر نہ پہنچے۔ بائی سیپس فیمورس کو فیمر کے جانبی کنڈائل کے قریبی حصے کے لیول پر کاٹو۔ بعدی حصے کو نیچے کھینچو۔ اور فیبولر کولیٹرل لیگامنٹ کو صاف کرو۔ جو فیمر کے جانبی کنڈائل سے بائی سیپس کے وتر میں سے ہو کر فیبولا کے سر تک نزول کرتا ہے۔ (تصویر 178) پھر انفیریر لیٹرل جینیکولر آرٹری اور عصب کا تعاقب آگے کی طرف فیبولر کولیٹرل لیگامنٹ اور لیفی غلاف کے درمیان سے گھٹنہ کے سامنے تک کرو۔ اب سارٹوریس گریسی لس اور سیمی ٹنڈینوسس کے وتروں کو آگے پھینک دو۔ جوڑ سے ٹیبیل کولیٹرل لیگامنٹ کو صاف کرو۔ جو فیمر کے وسطانی ایپی کنڈائل سے ٹیبیا کے وسطانی کنڈائل اور وسطانی سطح تک نزول کرتا ہے۔ پھر انفیریر جینیکولر آرٹری اور اس کے ساتھ کے عصب کا

CC-0. In Public Domain. Gurukul Kangri Collection, Haridwar

Digitized by Arya Samaj Foundation Chennai and eGangotri

تعاقب پاپلٹیس کے قریبی کنارے کے ساتھ اس مقام تک کرو۔ جہاں یہ ٹبیبل کو لیٹرل لیگامنٹ کے اوجھل ٹیبیا کے وسطانی کنڈائل کے نیچے غائب ہو جاتے ہیں۔ اب ٹبیبل کو لیٹرل لیگامنٹ کے اگلے کنارے پر آؤ۔ اور انفیریر جینیکولر آرٹری کی گرفت کرو۔ جہاں یہ ٹبیبل کو لیٹرل لیگامنٹ کے نیچے سے نکلتی ہے۔ اور اگر ممکن ہو۔ تو اس کے تفمم کو متصلہ شریانوں کے ساتھ واضح کرو۔

اب اینٹیریر ٹبیبل آرٹری کی راجع شاخوں کی طرف رجوع کرو۔ پوسٹیریر ٹبیبل ریکرنٹ آرٹری اینٹیریر ٹبیبل آرٹری سے ٹانگ کی پشت پر نکلتی ہے۔ اور پاپلیٹیس سے آگے گھٹنہ تک صعود کرتی ہے۔ اس لئے اس عضلہ کو الٹ دینا چاہیئے۔ قریبی ٹبیو فبیولر جوڑ سے عین وسطانی جانب عضلہ کے تنگ حصے کو کاٹو۔ اور وسطانی حصہ وسطانی جانب الٹ دو۔ پھر اس شریان کا تعاقب اس کے اختتام تک کرو۔ اور ساتھ ہی پاپلیٹیس والے عصب کا اختتام دیکھ لو۔ یہ اس عضلہ کی اگلی سطح میں داخل ہوتا ہے۔

اینٹیریر ٹبیبل ریکرنٹ آرٹری اور اس کے ساتھی کامن پرونیل نرو کی شاخ ٹانگ کے اگلے اور جانبی خطوں کی تقطیع میں واضح ہوتی تھیں۔ اب ان کا تعاقب ٹبیبی ایلیس انٹیریئر کے آغاز کے قریبی حصے میں سے ہوتے ہوئے ان کے اختتام تک کرو۔

گھٹنہ کے جوڑ کی گرد کا تفمم۔ گھٹنہ کے جوڑ کے تفمموں میں سے اہم ترین اس جوڑ کے اگلے رُخ پر واقع ہیں۔ اور تین آڑی محرابوں کی شکل اختیار کرتے ہیں ان شریانی محرابوں میں سے قریب ترین محراب کواڈری سیپس اکسٹنسر کے اوپری ریشوں میں سے ہو کر پٹیلا کے قریبی کنارے کے قریب گزرتی ہے۔ اور سوپیریر لیٹرل جینیکولر آرٹری اور آرٹیریا گینوسوپریما کی آرٹیکولر شاخ کے ساتھ ملنے سے بنتی ہے۔ وسطی اور بعدی آڑی محرابیں دونوں لیگامنٹم پٹیلی کے اوجھل واقع ہیں۔ وسطی محراب پٹیلا کے بعدی سرے کے قریب شحمی بافت کے پار جاتی ہے۔ یہ انفیریر لیٹرل جینیکولر آرٹری اور اس شاخ کے ملنے سے بنتی ہے۔ جو آرٹیریا گینوسوپریما کی ایک شاخچی اور سوپیریر میڈیل جینیکولر آرٹری کے ملنے کا نتیجہ ہے۔ بعید ترین محراب ٹبیا پر اس کی ٹیوبراسیٹی سے عین بالا واقع ہے۔ اور اینٹیریر ریکرنٹ ٹبیبل اور انفیریر میڈیل جینیکولر شریانوں کے تفمم کا نتیجہ ہے۔ ان محرابوں میں سے قریبی

404

CC-0. In Public Domain. Gurukul Kangri Collection, Haridwar

Digitized by Arya Samaj Foundation Chennai and eGangotri

اور وسطی پٹیلا کے ہر جانب صعودی اور نزولی شاخوں سے ملی ہوئی ہیں۔ جو ایک دوسری کے ساتھ تفمم کرتی ہیں۔ اور پٹیلا کو ایک بے قاعدہ چو طرفی شریانی جال میں گھیرتی ہیں۔ اس شریانی حلقہ کے چاروں طرف سے شاخچیاں نکلتی ہیں۔ جو پٹیلا کی اگلی سطح پر کہ چھوٹے سوراخوں میں داخل ہو کر عظمی ساخت میں پھیلتی ہیں۔ اس لئے جو شریانیں تفمم کے اس نظام کے بنانے میں جوڑ کے سامنے اور پہلوؤں پر حصہ لیتی ہیں۔ یعنی آرٹیریا گینو سوپریما کی عضلی مفصلی شاخ۔ پاپلیٹیل کی دو سوپیریر اور دو انفیریر جینیکولر شاخیں اور اینٹیریر ٹیبیل کی اینٹیریر ریکرنٹ شاخ۔ اُن شاخچیوں کے علاوہ جو ان میں سے نکل کر یہ شریانی محرابیں بناتی ہیں۔ بیشمار شاخیں نکلتی ہیں جو یہاں کی ہڈیوں پر ایک دبیز جال کی شکل میں پھیلتی ہیں۔ اس جوڑ کی تقطیع میں یہ عروق نمایاں ہوں گی۔

405 گھٹنہ کے جوڑ کے پچھلے رخ میں وہ شاخچیاں پھیلتی ہیں۔ جو پاپلیٹیل کی کل جینیکولر شاخوں سے آتی ہیں۔ یہ شاخچیاں اپنی ابتدا کے لحاظ سے مختلف ہیں۔ اور وہ تفمم جو ان کے درمیان بنتے ہیں غیر اہم اور غیر مستقل ہوتے ہیں۔ ان کی طاقت ایک اور شریان پوسٹیریر ریکرنٹ ٹیبیل سے بڑھ جاتی ہے۔ یہ چھوٹی رگ ترچھے پاپلیٹیل لیگامنٹ کے بعدی حصے پر پھیلتی ہے اور پاپلیٹیل کی دو انفیریر جینیکولر شاخوں سے تفمم کرتی ہے۔

مڈل جینیکولر آرٹری زیادہ تر جوڑ کے اندرون میں پھیلنے کے لئے ہے۔ یہ آبلیک پاپلیٹیل لیگامنٹ کو چھیدتی ہے۔ کروشی ایٹ رباطوں کے درمیان آگے گزرتی ہے اور یہاں کی شحمی بافت میں پھیلتی ہے۔ اس کی اختتامی شاخچیاں عموماً وسطی محراب سے گھٹنہ کے جوڑ کے سامنے تفمم کرتی ہیں۔ آئندہ اس کی تقطیع جوڑ کے جوف میں ہوگی۔

گھٹنہ کے جوڑ کے مفصلی اعصاب۔ گھٹنہ میں بہت اعصاب پھیلتے ہیں۔ اس میں جانے والی واضح شاخیں دس تو ضرور ملتی ہیں۔ فیمورل نرو۔ کامن پرونیل اور ٹیبیل نرو کے تنے تین تین شاخچیاں اس جوڑ کو دیتے ہیں اور آبٹوریٹر نرو اس کے پچھلے رخ کو ایک ریشہ دیتا ہے۔ فیمورل عصب کی وہ شاخیں اس جوڑ میں پھیلتی ہیں۔ جو وسٹس لیٹریلس۔ واسٹس میڈی ایلس اور واسٹس انٹرمیڈیس کے مسکولس آرٹیکولیرس

CC-0. In Public Domain. Gurukul Kangri Collection, Haridwar

Digitized by Arya Samaj Foundation Chennai and eGangotri

گینو (musculus articularis genu) حصّے کو جاتی ہیں۔ یہ اعصاب کواڈری سیپس عضلے کے ریشوں کو چھیدتے ہیں۔ اور اس جوڑ کے قریبی اور اگلے حصے میں پھیلتے ہیں۔ اس عصب کی واسٹس میڈی ایلس والی مفصلی شاخ دوسری دو سے بڑی ہے۔ اور آرٹیکولیرس جینو سوپریما کی ایک مفصلی شاخ کے ہمراہ ہوتی ہے۔ کامن پرونیل نرو سے یہ شاخیں نکلتی ہیں۔ (۱) سوپیریر اور انفیریر لیٹرل مفصلی اعصاب جو مطابقتی جینیکولر شریانوں کے ہمراہ ہوتے ہیں اور اُن باریک ریشوں میں ختم ہوتے ہیں۔ جو جوڑ کے کیسہ کو چھیدتے ہیں۔ (۲) راجع مفصلی عصب جو اینٹیریر ریکرنٹ ٹیبیل آرٹری کے ہمراہ ہوتا ہے۔ یہ اعصاب زیادہ تر ٹبی ایلس اینٹیریر عضلہ میں ختم ہوتے ہیں لیکن ایک باریک شاخچہ کبھی کبھی گھٹنہ کے جوڑ کے اگلے رخ کے بعدی حصے تک پہنچتی ہے۔ ٹیبیل نرو گھٹنے کو سوپیریر اور انفیریر میڈیل مفصلی شاخیں اور ایک وسطی مفصلی شاخ دیتا ہے۔ جو مطابقتی جینیکولر آرٹریز کے ہمراہ جاتی ہیں۔ آبٹوریٹر نرو کی شاخ پاپلیٹیل آرٹری کے پچھلے وسطانی رُخ پر گھٹنے کی پشت تک نزول کرتی ہے۔ اس مقام پر یہ شریان کو چھوڑ دیتی ہے اور آگے جھک کر کئی شاخچیوں میں تقسیم ہو جاتی ہے جو فرداً آبلیک پاپلیٹیل لیگامنٹ کو چھیدتی ہیں۔

تقطیع - پاپلیٹیل عروق ٹیبیل اور کامن پرونیل اعصاب اور گھٹنہ کو گھیرنے والے
عضلوں کو نکال دو۔ بائی سپس فیمورس۔ سیمی ممبرینوسس سارٹوریس۔ سیمی ٹنڈینوسس۔ گریسی لس۔ 406
اور پاپلیٹیس کے وتروں کے حصوں کو مع گیسٹراکنیمیس کے سروں کے چھوٹے چھوٹے ٹکڑوں کے اپنی
جگہ رہنے دو۔ تاکہ اس جوڑ کے رباطوں کے ساتھ ان کے تعلقات کا مطالعہ ہو سکے۔ کواڈری
سیپس اکسٹنسر کو پیٹلا سے تقریباً تین انچ قریب کاٹ دو۔ اور بعدی حصے کو اپنی جگہ رہنے دو۔

مفصلی کیسہ - گھٹنہ کے جوڑ کا کیسہ ٹیبیل کولیٹرل رباط اور آبلیک پاپلیٹیل لیگامنٹ کے ساتھ مل کر اس جوڑ کے لئے ایک مکمل پوشش بناتا ہے۔ بعض جگہوں میں کیسہ کا لیفی یا محیطی حصہ غائب ہو گیا ہے۔ اور اس کی جگہ ہڈی اور کری نے یا وتر نے لے لی ہے۔ اور بعض جگہوں میں یہ وتروں اور فیشیا کے متصل حصّوں

CC-0. In Public Domain. Gurukul Kangri Collection, Haridwar

Digitized by Arya Samaj Foundation Chennai and eGangotri

CC-0. In Public Domain. Gurukul Kangri Collection, Haridwar

Digitized by Arya Samaj Foundation Chennai and eGangotri

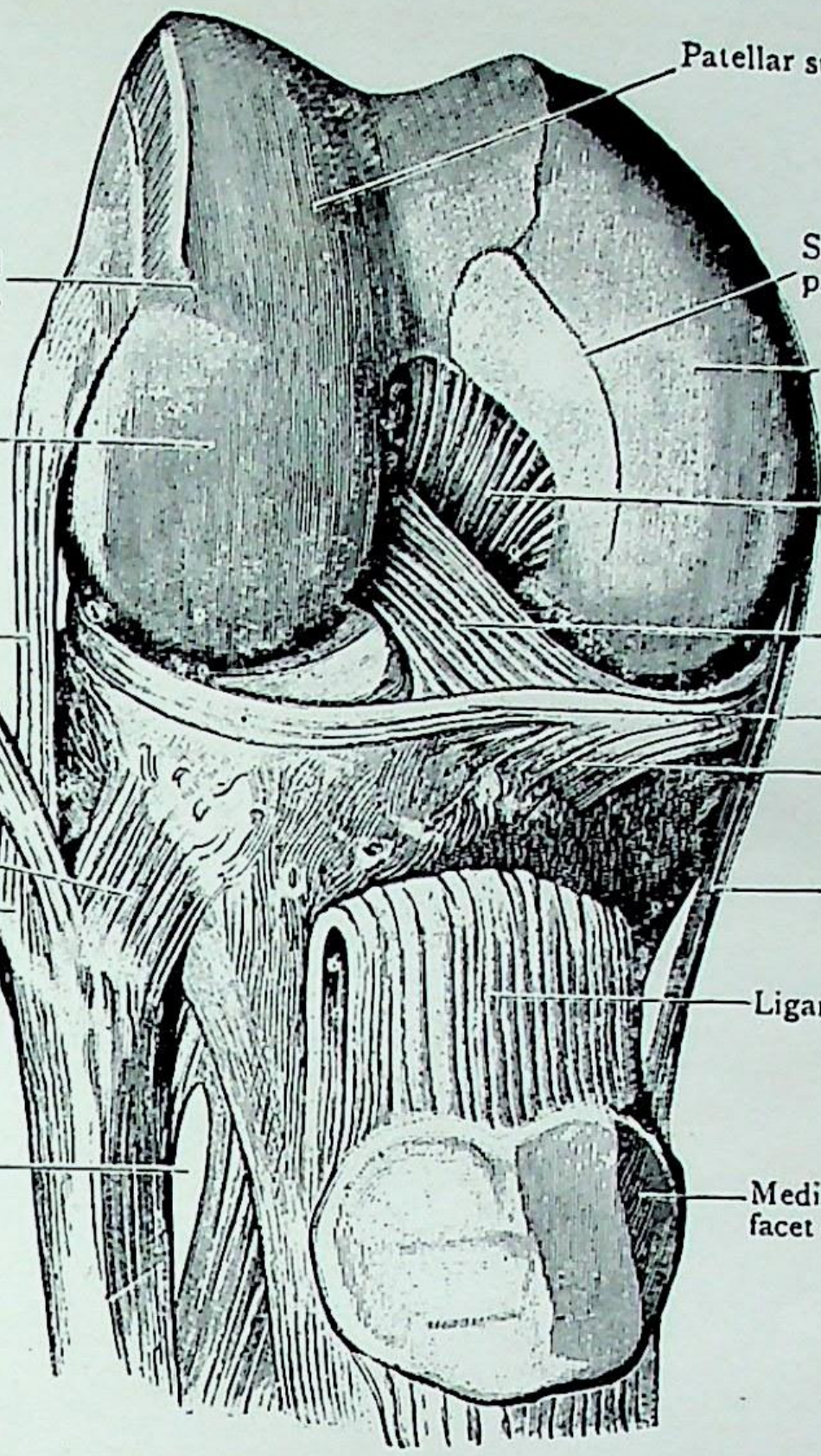

FIG. 178.—Dissection of the interior of the Knee Joint from the front.

FIG. 179.—The Fibular Collateral Ligament of the Knee Joint.

CC-0. In Public Domain. Gurukul Kangri Collection, Haridwar

Digitized by Arya Samaj Foundation Chennai and eGangotri

کے ساتھ ملکر مضبوط اور وسیع ہو گیا ہے۔ چنانچہ اگلے حصہ میں پٹیلا پوری طرح سے
اس کیسہ کے ایک حصہ کی جگہ لے لیتا ہے۔ پٹیلا سے اِدھر کیسہ کی جگہ صرف مخاطی تہ ہوتی 407
ہے۔ جو کواڈریسیپس عضلہ کے وتر کی پچھلی سطح کو ڈھانکتی ہے۔ لیکن کیسہ کے اگلے
وسطانی اور اگلے جانبی حصے کواڈریسیپس کے واسٹائی حصوں کے پھیلاؤس اور فیشیا
لیٹا کے متصل بالائی حصوں سے ملکر مضبوط ہو جاتے ہیں۔ جوانی میں بھی اصل کیسہ
کا مقام اور التحاقات اس مخاطی تہ سے ظاہر ہوتے ہیں۔ جو پٹیلا کے خطہ کے سوا ایک
مسلسل حصاری جھلی بناتی ہے۔

پٹیلر لیگامنٹ۔ یہ رباط کیسہ کے سامنے کے بعدی حصے سے متعلق واقع ہے۔ ساتھ ہی یہ کواڈری سیپس اکسٹنسر عضلہ کے منتہی کا وتر اور وہ رباط ہے۔ جو پٹیلا کو ٹیبیا کی ٹیوبراسیٹی سے ملاتا ہے۔ اس کی اگلی سطح اور کناروں کو غور سے واضح کرنا چاہیئے۔

یہ رباط تقریباً دو انچ لمبا مضبوط بند ہے۔ جو قریب میں پٹیلا کے راس سے اور بعید میں ٹیبیا کی ٹیوبراسیٹی کے صاف قربی حصے سے چپکا ہے۔ اس کے اوپر کے ریشے پٹیلا کی سطح پر سے ہو کر کواڈری سیپس اکسٹنسر کے مشترک وتر کے وسطی حصے کے ساتھ براہِ راست مسلسل ہو جاتے ہیں۔ اس کی عمقی سطح قریب میں مخاطی وتر سے چربی کی انفراپیٹیلر گدی کے ذریعہ علیحدہ رہتی ہے۔ اور بعید میں عمقی انفراپیٹیلر درجاب اس کو ٹیبیا کے قربی سرے کی اگلی سطح سے علیحدہ کرتی ہے۔ (تصویر 181)

فیبولر کولیٹرل لیگامنٹ۔ فیبولر کولیٹرل لیگامنٹ گول اور رسی جیسا ہے۔ یہ مفصلی جوف سے خوب علیحدہ ہے۔ اور مفصلی کیسہ کی ساخت میں کوئی حصہ نہیں لیتا۔ قریب میں یہ فیمر کے جانبی کنڈائل پر ایک ٹیوبرکل سے چپکا ہے۔ بعد میں فیبولا کے سر سے اس کے راس سے آگے چپکا ہے۔ یہ بائی سیپس فیمورس کے وتر اور پاپلیٹیس کے وتر سے قریب کا تعلق رکھتا ہے۔ بائی سیپس کے وتر کو دو حصوں میں تقسیم کرتا ہے۔ اور ان دونوں کے درمیان اپنے فیبولا والے التحاق تک جاتا ہے پاپلیٹیس کا وتر فیمر کے جانبی کنڈائل پر فیبولر کولیٹرل لیگامنٹ کے فیمر والے التحاق سے بعد اور آگے اٹھتا ہے۔ جب یہ وتر پیچھے گزرتا ہے۔ تو فیبولر کولیٹرل لیگامنٹ کے اور جھلی

CC-0. In Public Domain. Gurukul Kangri Collection, Haridwar

Digitized by Arya Samaj Foundation Chennai and eGangotri

ہوتا ہے۔ لیکن آرٹیکولر کیپسول کے ذریعہ اس سے علیحدہ رہتا ہے۔

ایک زائد دھجی کو بعض اوقات فیبولر کولیٹرل لیگامنٹ کا پچھلا حصہ کہتے ہیں جب یہ 408
موجود ہوتا ہے تو کیسہ سے اوپر گیسٹراکنیمس کے جانبی سر کے اوجھل ختم ہوتا ہے۔ نیچے یہ فیبولا کے
سر کے راس (چوٹی) میں ختم ہوتا ہے۔

ٹبیل کولیٹرل لیگامنٹ۔ یہ ہم جانب رباط ایک لانبا چوڑا بند ہے اور
وسط میں ہر سرے کی نسبت زیادہ چوڑا ہوتا ہے۔ یہ فیمر کے وسطانی ایپی کنڈائل سے
ایڈکٹر ٹیوبرکل سے ادھر اٹھتا ہے۔ جب یہ نزول کرتا ہے تو تھوڑا سا آگے جھکتا ہے۔
اور آخر کار وسطانی کنڈائل کے کنارے اور ٹیبیا کے جسم کی قربی چوتھائی میں وسطانی
کنڈائل سے نیچے چپکتا ہے۔ فیمر اور ٹیبیا کے درمیانی فاصلے کے لیول پر اس کی عمقی سطح
مفصلی کیسہ کی لیفی تہ میں مل جاتی اور اسکی ساخت میں حصہ لیتی ہے۔ سیمی ممبرینوسس کے
وتر کا بیشتر حصہ اس کے پچھلے کنارے کے اوجھل آگے جاتا اور ٹیبیا کے وسطانی کنڈائل
میں ختم ہوتا ہے۔ اس سے اور بعدی رخ الغیر پر میڈیل جینیکولر عروق اس کے اور ٹیبیا کے
درمیان آگے جاتی ہیں۔ سارٹوریس گریسی لس اور سیمی ٹنڈینوسس کے وتر اس کی اوپری سطح کے
زیرین حصہ پر واقع ہیں۔ لیکن ایک درمیانی درجک کے ذریعہ اس سے الگ رہتے ہیں۔

کیسہ کا پچھلا حصہ اور ابلیک پاپلیٹیل لیگامنٹ۔ کیسہ کا پچھلا حصہ
جوڑ کے پچھلے رخ کے پار ایک مسلسل چادر کی طرح پھیلتا ہے جانبی رخ کیسہ کے جانبی حصہ
سے مسلسل ہے۔ جو فیبولر کولیٹرل لیگامنٹ سے وسطانی واقع ہے۔ اور وسطانی رخ یہ
ٹبیل کولیٹرل لیگامنٹ کی عمقی سطح میں مل جاتا ہے۔ جب آخر الذکر اس جوڑ کے خط کا انقاطع
کرتا ہے۔ تو گیسٹراکنیمس کا جانبی سر اس کے جانبی حصے کے قربی حصے میں ملتا ہے۔ اور پاپلیٹس
کا وتر اسی حصے کے بعدی ٹکڑے میں سے گزرتا ہے۔ کیسہ کے پچھلے حصے کا وسطانی ٹکڑا گیسٹراکنمس کے
وسطانی سر سے ایک درجک کے ذریعے الگ رہتا ہے۔ جو گیسٹراکنیمس کے وسطانی کنارے کے گرد ہو کر اس 409
درجک کے ساتھ راہ رکھتا ہے۔ جو گیسٹراکنیمس کے وسطانی سر اور سیمی ممبرینوسس کے درمیان
واقع ہے اور یہ کبھی کبھی کیسہ میں ایک سوراخ کے ذریعہ جوڑ کے جوف سے راہ رکھتی ہے

CC-0. In Public Domain. Gurukul Kangri Collection, Haridwar

Digitized by Arya Samaj Foundation Chennai and eGangotri

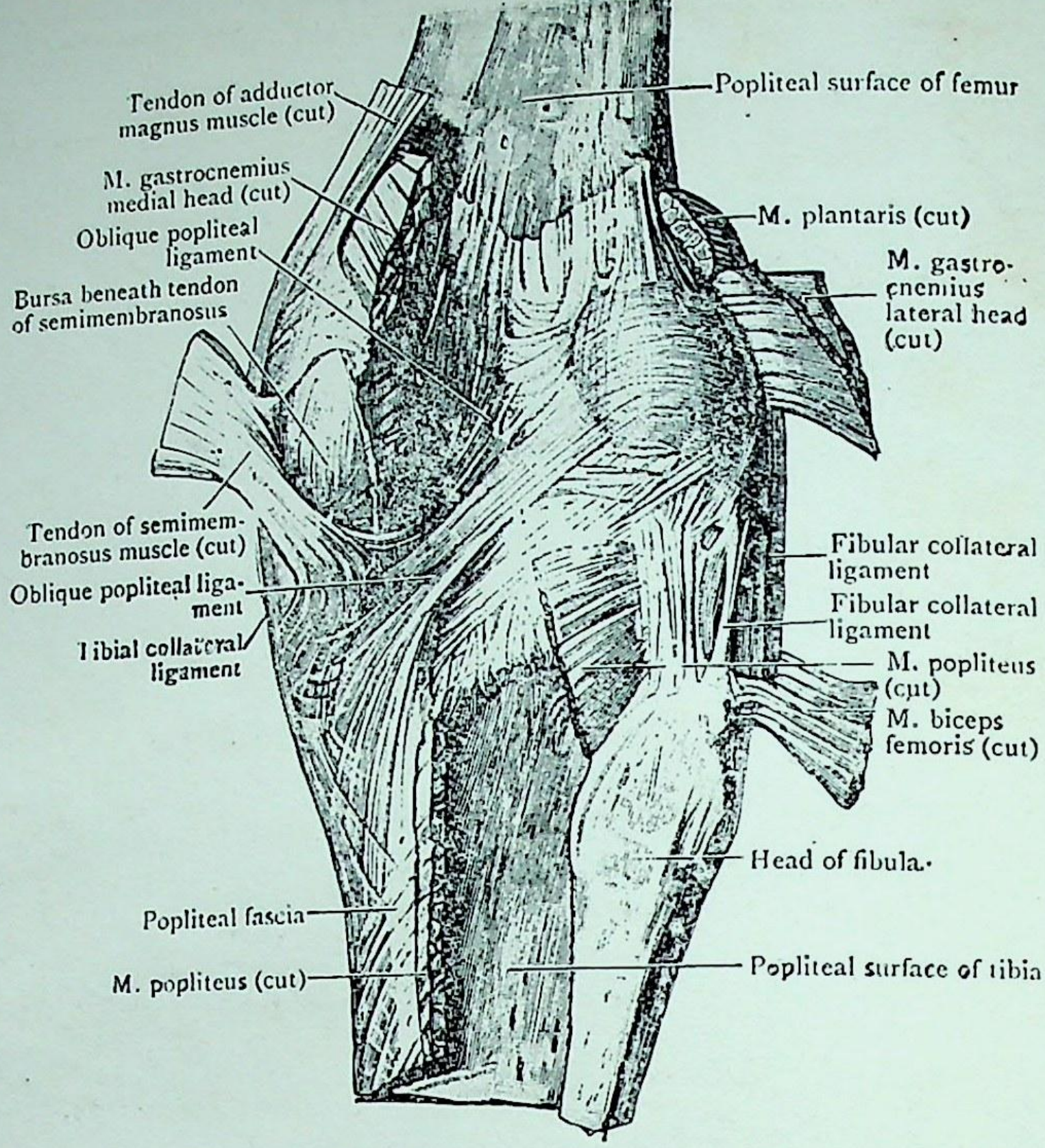

FIG. 180.—The Knee Joint. Posterior view.

FIG. 181.—Sagittal Section of the Knee Joint.

CC-0. In Public Domain. Gurukul Kangri Collection, Haridwar

Digitized by Arya Samaj Foundation Chennai and eGangotri

CC-0. In Public Domain. Gurukul Kangri Collection, Haridwar

Digitized by Arya Samaj Foundation Chennai and eGangotri

کیپسہ کے پچھلے حصے کے وسطانی اور جانبی ٹکڑے جو گیسٹراکنیمیس کے سروں سے ڈھکے ہیں پتلے ہیں۔ لیکن درمیانی حصہ جو پاپلیٹیل فاسا کی اگلی حد کا ایک حصہ ہے۔ ایک مضبوط تر پیچھے بند یعنی آبلیک پاپلیٹیل لیگامنٹ کے ذریعہ مضبوط بنتا ہے۔ جو سیمی ممبرینوسس کے وتر کے بعدی حصے سے اوپر اور جانبی رخ فیمر کے جانبی کنڈائل کے وسطانی کنارے تک جاتا ہے۔

410 ان سوراخوں کے علاوہ جن میں سے گیسٹراکنیمیس کے وسطانی سر کے اوجھل کی درجک جوڑ کے جوف سے راہ رکھتی ہے۔ اور اس کے سوا جس میں سے پاپلیٹیل کا وتر نکلتا ہے۔ کیپسہ کے پچھلے حصے میں کئی چھوٹے چھوٹے سوراخ ہیں جن میں عروق اور اعصاب گزر کر جوڑ کے اندر جاتے ہیں۔

تقطیع۔ کواڈری سیپس اکسٹنسر میں سے پیٹلا کے عین اوپر ایک آڑا شگاف لگاؤ۔ اور شگاف کے ہر ایک سرے کو نیچے کی طرف تقریباً ۲۷ میلیمیٹر پیٹلا سے پیچھے ٹیبیا کے کنڈائلز تک بڑھاؤ۔ اور پیٹلا کو نیچے الٹ دو۔ اب جوڑ آگے کی طرف کھل جاتا ہے۔ اور ذیل کی ساختوں کو دیکھ کر ان کا معائنہ کر سکتے ہیں۔ یعنی مخاطی استر۔ کروشی ایٹ لیگامنٹس جو فیمر کو ٹیبیا سے ملاتے ہیں۔ اور مِنسکائی (menisci) جو ٹیبیا کے اوپر واقع ہیں اور اس سے چپکی ہیں۔ جوڑ سے عین اوپر کواڈری سیپس اکسٹنسر کے بعدی حصے اور فیمر کے سامنے کے درمیان ایک بڑی سوپرا پیٹلر درجک ہے۔ جو اکثر جوڑ کے جوف سے راہ رکھتی ہے۔ اس درجک کی وسعت کو نمایاں کرنے کے لئے کواڈری سیپس کے زیریں حصہ کو ان کے وسطی خط میں ایک کھڑا شگاف دیکر پھاڑ دو۔ اور دونوں حصوں کو ایک ایک طرف الٹ دو۔

جوف کا اندرون پہلے نرم چربی کی اس بڑی گدی کو دیکھو۔ جو پیٹلر لیگامنٹ کی عمقی سطح پر واقع ہے۔ کھڑی کاٹ میں چربیلی کمیت شکل میں مثلث ہوتی ہے۔ (تصویر 181) اس کو انفرا پیٹلر گدی کہتے ہیں۔ اور یہ پیٹلا۔ فیمر۔ اور ٹیبیا کے درمیانی فاصلہ میں واقع ہے اور اپنے آپ کو ان مختلف شکلوں میں ڈھال لیتی ہے جن کو یہ جگہ جوڑ کی مختلف حرکتوں میں اختیار کرتی ہے۔ یہ جوڑ کے اندر سے مخاطی تہ کے ایک غلاف کے ذریعہ علیحدہ رہتی ہے۔ اور اس کی سطح سے اس تہ کا ایک بل پیچھے اور اوپر کو فیمر کے

CC-0. In Public Domain. Gurukul Kangri Collection, Haridwar

Digitized by Arya Samaj Foundation Chennai and eGangotri

انفرا کنڈائلر فاسا کے اگلے کنارے تک جاتا ہے۔ جہاں یہ چپکا ہے۔ اس بند کو پٹیلر سائنوول فولڈ (patellar synovial fold) کہتے ہیں۔ جب یہ فیمر کے قریب پہنچتا ہے تو تنگ اور نازک بن جاتا ہے۔ لیکن جہاں یہ انفراپٹیلر پیڈ کی سطح کو ڈھانکتا ہے چوڑا اور مثلث ہے اور دو آزاد کنارے رکھتا ہے جو پٹیلا کے بعدی حصے کے کناروں کے ساتھ ساتھ ہیں۔ اور پلیکی ایلیریز (plicae alares) کہلاتے ہیں۔ یہ صاف سمجھ لینا چاہئے کہ یہ لفظ کے معمولی معنی میں رباط نہیں ہیں۔ بلکہ صرف مخاطی تہ کے دوہراؤ ہیں۔

مخاطی تہ۔ چونکہ گھٹنہ کا جوڑ جسم میں سب سے بڑا جوڑ ہے اس لئے اس کی مخاطی تہ اور ہر ایک جوڑ کی تہ سے زیادہ وسیع ہے۔ یہ جوڑ کے جانبی۔ وسطانی۔ اور اگلے حصوں کی رباطی ساختوں کی عمقی سطحوں کو استر کرتی ہے۔ یہ نیز کیپسول کے 411
پچھلے حصے کے وسطانی اور جانبی ٹکڑوں کی عمقی سطحوں کو استر کرتی ہے۔ اور ان کے بعد کروشی ایٹ رباطوں کے پہلوؤں کے ساتھ ساتھ اور سامنے کے گرد آگے بڑھتی ہے۔ جوڑ کے اگلے حصے میں فیمر کے بعدی سرے کی مفصلی سطح سے آگے ایک بڑی انبان (cul-de-sac) کی شکل میں کواڈری سیپس کے وتر کے اوجھل بڑھتی ہے۔ (تصویر 181) اس انبان کا قربی سرا عموماً ایک تھوڑی یا بہت وسعت کے سوراخ کے ذریعہ سوپرا پٹیلر برسا سے راہ رکھتا ہے۔ مخاطی تہ منسکائی کو بھی استر کرتی ہے۔ اور ایک جیب نما عطفہ (diverticulum) پاپلیٹیس کے وتر کے ساتھ ساتھ پیچھے اور بعد میں بڑھ آتا ہے۔ جس کو یہ جزوی طور پر جانبی منسکس کے بیرونی کنارے کے پچھلے حصے کے پار ٹیبیا کے قربی سرے کے پچھلے رخ تک ڈھانکتا ہے۔ یہ بڑھاؤ ٹیبیو فیبولر مفصل کے کیسہ کے ساتھ قریبی تعلق رکھتا ہے۔ اور بعض صورتوں میں ایک راستہ اس بڑھاؤ کے جوف اور ٹیبیو فیبولر مفصل کے جوف کے درمیان قائم ہو جاتا ہے۔

تقطیع۔ پٹیلر مخاطی دوہراؤ کو کاٹو۔ اور چربی کی انفراپٹیلر گدی کو نکال دو۔ پھر پٹیلر لیگامنٹ اور ٹیبیا کے قربی حصے کی درمیانی درجک کو کھولکر اس کا امتحان کرو۔ اب کیسہ کے پچھلے حصے کے درمیانی ٹکڑے (آبلیک پاپلیٹیل لیگامنٹ) کو نکال دو۔ اور مڈل جینیکولر آرٹری کا تعاقب کرو۔ جو اس کو چھید کر آگے کروشی ایٹ رباطوں تک جاتی ہے۔ اب یہ معلوم

CC-0. In Public Domain. Gurukul Kangri Collection, Haridwar

Digitized by Arya Samaj Foundation Chennai and eGangotri

ہوگا۔ کہ پچھلے کروشی ایٹ لیگامنٹ کی پچھلی سطح مخاطی تہ سے ڈھکی ہوئی نہیں۔ اور یہ ہوائی بافت کے ذریعہ کیسہ کی لیفی تہ کے پچھلے حصہ کی عمقی سطح کے ساتھ ملی ہوئی ہے۔ کروشی ایٹ لیگامنٹس کے الحاقات کو مخاطی تہ ہٹا کر واضح کرو۔ جوان کو بازوؤں پر اور سامنے اور متعلقہ ہوائی بافت کو ڈھانکتی ہے۔ منسکائی پر بھی تقطیع کار کی توجہ پڑنی چاہیئے۔ اور اسی طریقہ کا معائنہ ہونا چاہیئے۔ جس میں ان کے لیفی نوکیلے سرے ٹیبیا میں چپکے ہوئے ہیں۔ اس منزل میں ان تبدیلیوں کا مطالعہ کرنا چاہیئے۔ جو اس جوڑ کے حرکات سے کروشی ایٹ رباطوں کے تناؤ کے درجہ میں پیدا ہوتی ہیں اور اس تبدیلی کا جو منسکائی کے مقام میں واقع ہوتی ہے۔

گھٹنہ کے جوڑ کے حرکات۔ گھٹنہ کے جوڑ کے حرکات خمانے اور پسارنے کے ہیں۔ ٹانگ کو پیچھے موڑ سکتے ہیں۔ حتیٰ کہ پنڈلی کا اُبھار ران کے پچھلے رخ سے آملے۔ لیکن پھیلانے میں حرکت اس وقت ختم ہوجاتی ہے۔ کہ ٹانگ ران کے خط میں آجائے۔ اس وضع میں جوڑ مضبوطی سے مقفل ہوجاتا ہے۔ اور اگلا کروشی ایٹ۔ ٹیبیل اور فیبولر کولیٹرل رباط اور کیپسول کا پچھلا حصہ معہ آبلیک پاپلیٹیل لیگامنٹ کے پورے تنے ہوتے ہیں۔ اور ٹانگ اور ران ایک استوار سہارا دینے والا ستون بن جاتے ہیں۔ البتہ خمانے میں مذکورہ رباط ڈھیلے ہوجاتے ہیں۔ اور ٹیبیا کو کسی حد تک فیمر پر پھرا سکتے ہیں۔ اس جوڑ کو خوب خماؤ۔ اور فیمر کے کری سے ڈھکے ہوئے بعدی سرے کی سطح کا امتحان کرو۔

412 اس میں پیٹلا کے لئے اینٹیریر ٹراکلیر حصہ اور دو کنڈائلر سطحیں ہیں۔ جو منسکائی اور ٹیبیا پر حرکت کرتی ہیں۔ ٹراکلیا جانبی کنڈائل کی سطح سے ایک کم نمایاں میزاب کے ذریعہ علیحدہ ہے۔ جو ایک خمدار راستہ فیمر کے بعدی سرے کے جانبی کنارے سے وسطانی رُخ اور پیچھے کو انٹرکنڈائلر فاسا کے اگلے حصے تک لیتا ہے۔ یہ میزاب ہر ایک سرے پر چوڑا ہوکر ایک نمایاں گڑھا بناتا ہے۔ پورے پھیلانے میں جانبی گڑھا جانبی منسکس کے اگلے حصے پر ٹکا رہتا ہے۔ اور وسطانی گڑھا ٹیبیا کے انٹرکنڈائلائڈ ایمی نس (intercondyloid eminence) کے جانبی ٹیوبرکل کے اگلے کنارے پر ٹکتا ہے۔ (Bruce Young) ٹراکلیا اور فیمر کے وسطانی کنڈائل کی بعدی

CC-0. In Public Domain. Gurukul Kangri Collection, Haridwar

Digitized by Arya Samaj Foundation Chennai and eGangotri

سطح کے درمیان کی حدِ فاصل اتنی واضح نہیں ہے۔ ہڈی کے وسطانی کنارے کے قریب ایک گڑھا ہے۔ جو پورے پھیلانے میں وسطانی منسکس کے اگلے قرن (horn) پکڑتا ہے (Bruce Young) لیکن اس سے جانبی رخ ٹراکلیا کی سطح پیچھے کی طرف کچھ فاصلہ تک انٹر کنڈائلر فاسا کے اگلے اور وسطانی کنارے کے ساتھ ساتھ بڑھ جاتی ہے۔ اسی طرح سے وسطانی کنڈائل کا ایک حصہ ٹراکلیا کی سطح میں شامل ہے۔ یعنی وہ حصہ جو انٹر کنڈائلر فاسا کے اگلے حصے کے وسطانی کنارے کے ساتھ جاتا ہے۔ اور اس وجہ سے وسطانی کنڈائل کا کریسنٹک فیسٹ (crescentic facet) کہلاتا ہے۔

اس کے بعد پٹیلا کی پچھلی سطح کا امتحان ہونا چاہیئے۔ (تصویر 178) اور اس کے حرکات کا مطالعہ گھٹنہ کے جوڑ کے خمانے اور پھیلانے کے سلسلہ میں ہونا چاہیئے ایک اونچی عمودی حید پچھلی سطح کو ایک بڑے جانبی اور ایک چھوٹے وسطانی رقبہ میں تقسیم کرتی ہے۔ ان میں سے ہر ایک پھر اس کری پر کی مدہم حیدوں کے ذریعہ منقسم ہو جاتی ہے۔ جو اس سطح کا غلاف بناتی ہے۔ ایک مدہم خط پٹیلا کے وسطانی رقبہ پر عمودی رخ میں نزول کرتا ہے۔ اور اس طرح ہڈی کے وسطانی کنارے کے
قریب ایک تنگ پٹی بن جاتی ہے۔ یہ پٹی میڈیل پرپنڈیکولر فیسٹ (medial 413
perpendicular facet) کہلاتی ہے۔ دو افقی خط جانبی رخ میں میڈیل پرپنڈیکولر فیسٹ کے جانبی کنارے سے ہڈی کے جانبی کنارے کو جاتے ہیں۔ اور باقی کے وسطانی رقبے اور سارے جانبی رقبے کو تین تین رویکوں میں تقسیم کرتے ہیں۔ اس لئے خوب نشان والے پٹیلا میں پچھلی کری سے ڈھکی ہوئی سطح سات رویکیں پیش کرتی ہے یعنی ایک قربی جوڑ۔ ایک وسطی جوڑ۔ ایک بعدی جوڑ۔ اور ایک میڈیل پرپنڈیکولر فیسٹ (Goodsir) (medial perpendicular facet)

پٹیلا کی پچھلی سطح کی رویکوں والی شکل یہ ظاہر کرتی ہے۔ کہ فیمر کی ٹراکلیا والی سطح پر یہ ہڈی اپنی حرکات میں فیمر کی پوری مفصلی سطح کے ساتھ ایک ہی وقت میں نہیں ملتی۔ گھٹنے کے خمانے اور پھیلانے میں پٹیلا بعدی اور قربی رخ میں ایک ہموار راستے کے اندر حرکت کرتی ہے جس کا جوف اوپر۔ پیچھے۔ اور جانب کو رخ رکھتا ہے۔ مختلف رویکیں فیمر سے ایک باقاعدہ ترتیب میں ملتی اور علیحدہ ہوتی ہیں۔ تو ہم یہ فرض

CC-0. In Public Domain. Gurukul Kangri Collection, Haridwar

Digitized by Arya Samaj Foundation Chennai and eGangotri

کرتے ہیں۔ کہ گھٹنہ کا جوڑ خوب خمایا ہوا ہے۔ جارحہ کی اس حالت میں پٹیلا کی میڈیل پرپنڈیکولر فیسٹ فیمر کے جانبی کنڈائل کی کریسینٹک فیسٹ پر ٹک جاتی ہے۔ اور پٹیلا کی دو قربی رویکوں میں سے جانبی رویک فیمر کی ٹراکلیا والی سطح کے جانبی لب کے ساتھ ملتی ہے۔ پٹیلا کا کوئی حصہ ٹراکلیا والی سطح کے وسطانی لب کو نہیں چھوتا جب ٹانگ کو پورے خمانے کی حالت سے پورے پسارنے کی حالت میں لے جاتے ہیں تو دونوں قربی رویکیں۔ پھر دونوں وسطی رویکیں۔ اور آخر کار دونوں بعدی رویکیں یکے بعد دیگرے فیمر کی ٹراکلیا والی سطح پر آتی ہیں۔ (Goodsir) تصویر 183 ,182) میں پٹیلا کی وضع پورے پھیلانے کی حالت میں دکھائی گئی ہے۔ (187

اب فیمر کی کنڈائلر والی سطحوں کا معائنہ کرو (تصویر 178) جانبی کنڈائل کا پچھلا دو تہائی حصہ وسعت میں جانبی کنڈائل کے برابر اور اس کے متوازی دکھائی دیگا۔ لیکن وسطانی کنڈائل کا اگلا ثلث ترچھا اور جانبی رخ جاکر ٹراکلیا والی سطح میں ملتا ہے۔ جانبی کنڈائل کی سطح پر کوئی مطابقی حصہ نہیں ہوتا۔ وسطانی کنڈائل کا ترچھے رخ والا حصہ پیچ پورا ہو جانے (screw home) کی حرکت پیدا کرتا ہے۔ جو گھٹنہ کے جوڑ کی بڑی خصوصیت ہے۔ جبکہ یہ پورا پھیلا ہو۔ خماؤ کے شروع پر اور پھیلاؤ کے ختم پر ایک پیچ جیسی حرکت ہوتی ہے۔ یعنی ٹیبیا اور فیمر کے ایک دوسرے پر گھومنے کی حرکت۔ جب ٹانگ حاد خماؤ سے آگے کو حرکت کرتی ہے۔ تو فیمر کے کنڈائل منسکائی کی سطحوں اور ٹیبیا کے قربی سرے پر لڑھکتے اور پھسلتے ہیں۔ حتیٰ کہ جانبی کنڈائل کی سطح اور وسطانی کنڈائل کا مطابقی حصہ ختم ہو جاتے ہیں۔ فیمر کے کنڈائلز کی حرکت کو ایسے پہیے کی حرکت سے تشبیہ دیتے ہیں۔ جس کو بوجھ نے تھوڑا سا روک دیا ہے (Goodsir) ہر ایک زائد حرکت لازمی طور پر وسطانی کنڈائل کے اگلے ترچھے ثلث کے سلسلہ میں واقع ہوتی ہے۔ اور نتیجہ فیمر کا گھومنا یعنی وسطانی رخ پیچ جیسی حرکت ہوتا ہے۔ وسطانی کنڈائل ٹیبیا کے انٹرکنڈائلائڈ ایمیننس کے گرد پیچھے جاتا ہے۔ اور انٹرکنڈائلائڈ فاسا کا اگلا حصہ اگلے کروشی ایٹ لیگامنٹ اور انٹرکنڈائلائڈ ایمیننس کے وسطانی ٹیوبرکل سے آملتا ہے۔ (Bruce Young) جوڑ اب پیچ کسا یا مقفل ہو جاتا ہے۔ خماؤ کی ابتدائی منزل میں الٹی حرکت ہونی چاہئے۔ جوڑ کا کھلنا صرف ٹیبیا کے وسطانی جانب گھومنے

CC-0. In Public Domain. Gurukul Kangri Collection, Haridwar

Digitized by Arya Samaj Foundation Chennai and eGangotri

یا فیمر کے جانبی رُخ گھومنے سے ہو سکتا ہے۔

جب پورا پھیلا ہو۔ تو یہ جوڑ مقفل ہوتا ہے۔ اور کیپسول کا پچھلا حصہ کولیٹرل رباط اور اگلے کروشی ایٹ رباط تنے ہوتے ہیں۔ جارحہ ایک استوار ستون بن جاتا ہے اور اس طرح جسم کی ایستادہ حالت کم سے کم ممکن عضلی محنت کے ساتھ قائم رہتی ہے۔

عضلے جو گھٹنہ کے جوڑ پر جارحہ کا خماؤ اور پھیلاؤ پیدا کرنے کے لئے ٹانگ کی ہڈیوں پر عمل کرتے ہیں۔ یہ ہیں۔ (۱) پھیلانے والے کواڈری سیپس اکسٹنسر کے چار حصے۔ (۲) خمانے والے بائی سپس فیمورس۔ پاپلیٹیس۔ سارٹوریس۔ گریسی لس۔ 414
سیمی ٹنڈینوسس اور سیمی ممبرینوسس۔ ان میں سے صرف ایک عضلہ جارحہ کے جانبی رخ پر ختم ہوتا ہے۔ یعنی بائی سپس۔ باقی کے پانچ ٹانگ کے وسطانی رخ پر ٹیبیا میں ختم ہوتے ہیں۔

وسطانی گھماؤ کو پاپلیٹیس۔ گریسی لس۔ سارٹوریس۔ سیمی ٹنڈینوسس اور سیمی ممبرینوسس پیدا کرتے ہیں۔ اور جانبی گھماؤ بائی سپس سے ہوتا ہے۔

تقطیع۔ کروشی ایٹ رباطوں کے الحاقوں کا صحیح منظر حاصل کرنے کے لئے ذیل کی تقطیع کرنا ضروری ہے:۔ فیمر کو اس کی بعدی مفصلی سطح سے تقریباً دو انچ قریب آر پار کاٹنا چاہیئے۔ جب یہ ہو چکے۔ تو ہڈی کے بعدی حصے کو ایک انتصابی آری کی کاٹ کے ذریعہ کھڑی آگے پیچھے کاٹو۔ جو بعید میں انٹر کنڈائلر فاسا کے اندر دونوں کنڈائلز کے درمیان اور دونوں کروشی ایٹ رباطوں کے قربی الحاقات کے درمیان ختم ہونا چاہیئے۔ اس عمل کے بعد کروشی ایٹ رباطوں کا مطالعہ ایک ایک کر کے یا ملا کر کرنا چاہیئے اور جوڑ کی ہم جانب باطوں کیساتھ ان کے تعلق کا امتحان ہو سکتا ہے یہ معلوم ہوگا۔ کہ فیبولر کولیٹرل لیگامنٹ اور اینٹیریر کروشی ایٹ رباط رباطوں کا ایک ایسا جوڑہ ہیں۔ جو جانبی کنڈائل کے مقابل پہلوؤں میں چپکے ہیں۔ ٹیبیل کولیٹرل لیگامنٹ اور پوسٹیریر کروشی ایٹ رباط فیمر کے وسطانی کنڈائل سے تعلق رکھتے ہیں۔ اور بالترتیب اس کی وسطانی اور جانبی سطحوں سے چپکے ہیں۔ جب یہ تعلق معلوم ہو جائے تو وسطانی کنڈائل کو آزاد کرنے اور کروشی ایٹ رباطوں کے مطالعہ کے واسطہ زیادہ بڑی جگہ لینے کے لئے ٹیبیل کولیٹرل لیگامنٹ کو کاٹنا چاہیئے۔

گھٹنے کے کروشی ایٹ رباط۔ کروشی ایٹ رباطوں کا یہ نام خوب ہے

CC-0. In Public Domain. Gurukul Kangri Collection, Haridwar

Digitized by Arya Samaj Foundation Chennai and eGangotri

PLATE XXXVI

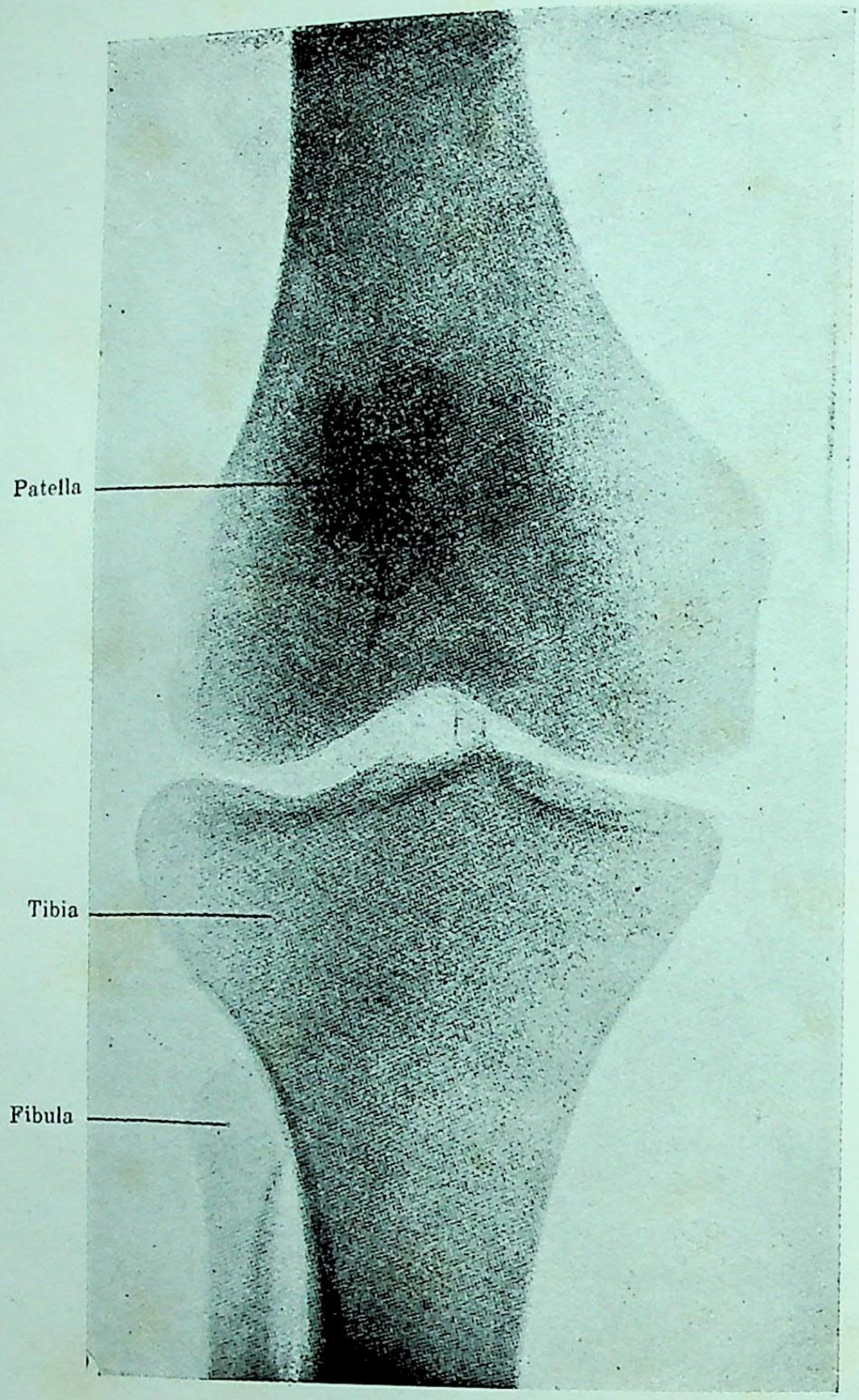

FIG. 182.—Radiograph of the Knee of an adult.
(Major T. Rankine.)

CC-0. In Public Domain. Gurukul Kangri Collection, Haridwar

Digitized by Arya Samaj Foundation Chennai and eGangotri

CC-0. In Public Domain. Gurukul Kangri Collection, Haridwar

Digitized by Arya Samaj Foundation Chennai and eGangotri

PLATE XXXVII

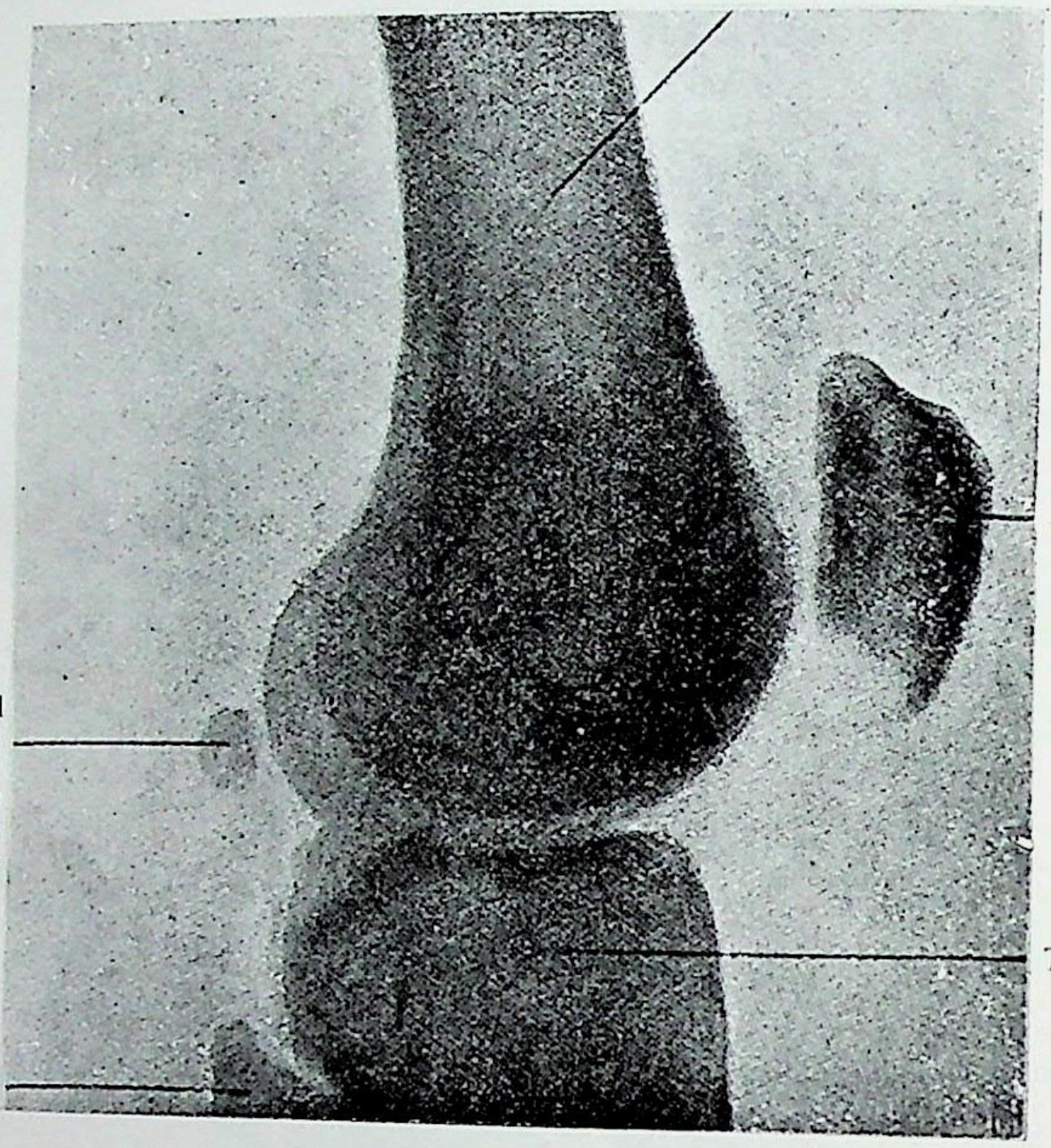

FIG. 183.—Radiograph of the Knee of an adult in extension. (Prof. Alexis Thomson.)
Note the relations of the femur to the patella and to the tibia.

CC-0. In Public Domain. Gurukul Kangri Collection, Haridwar

Digitized by Arya Samaj Foundation Chennai and eGangotri

CC-0. In Public Domain. Gurukul Kangri Collection, Haridwar

Digitized by Arya Samaj Foundation Chennai and eGangotri

PLATE XXXVIII

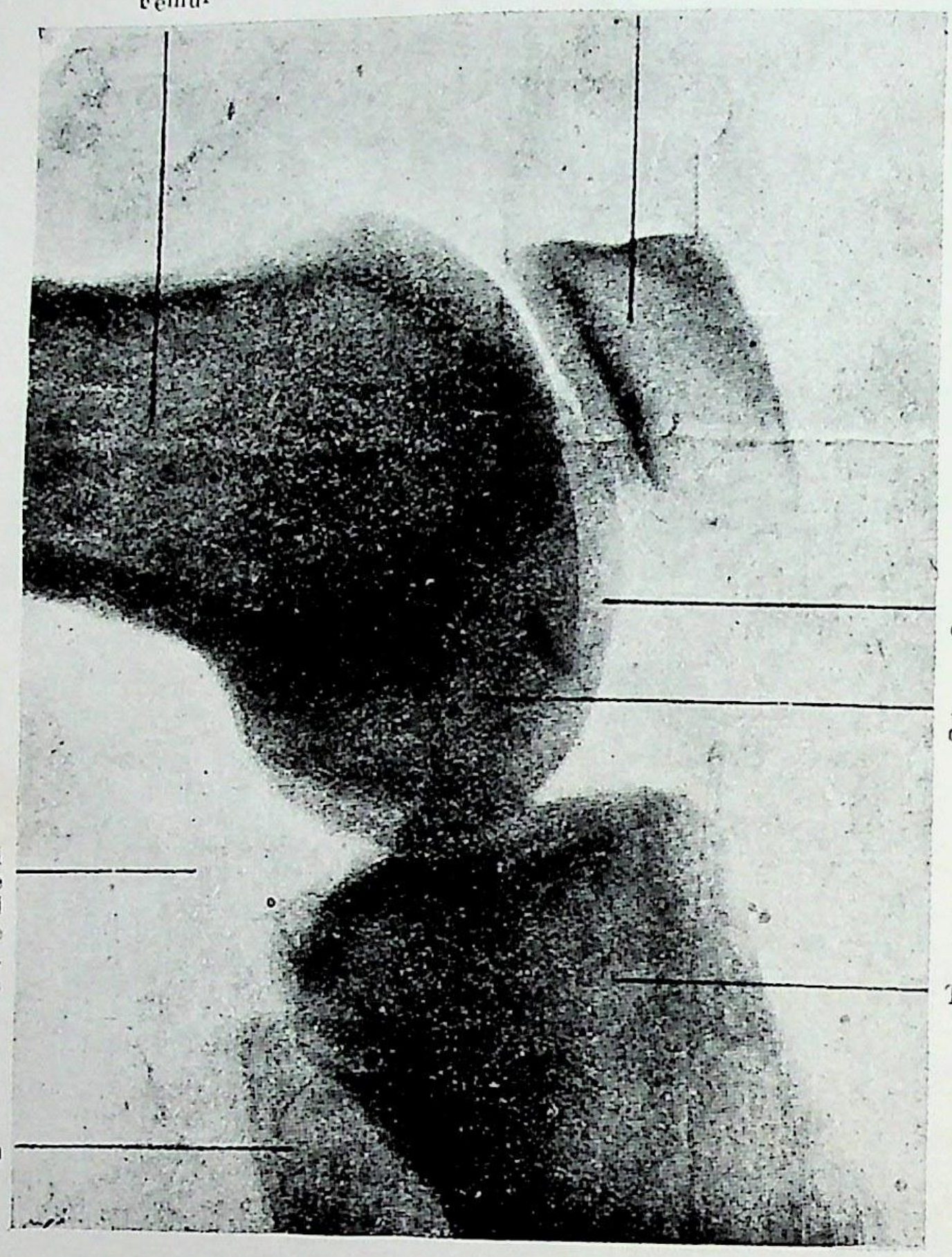

FIG. 184.—Radiograph of a Semiflexed Knee.
(Mr. Hugh M. Martin.)
Note the relations of the femur to the patella and the tibia.

CC-0. In Public Domain. Gurukul Kangri Collection, Haridwar

Digitized by Arya Samaj Foundation Chennai and eGangotri

CC-0. In Public Domain. Gurukul Kangri Collection, Haridwar

Digitized by Arya Samaj Foundation Chennai and eGangotri

PLATE XXXIX

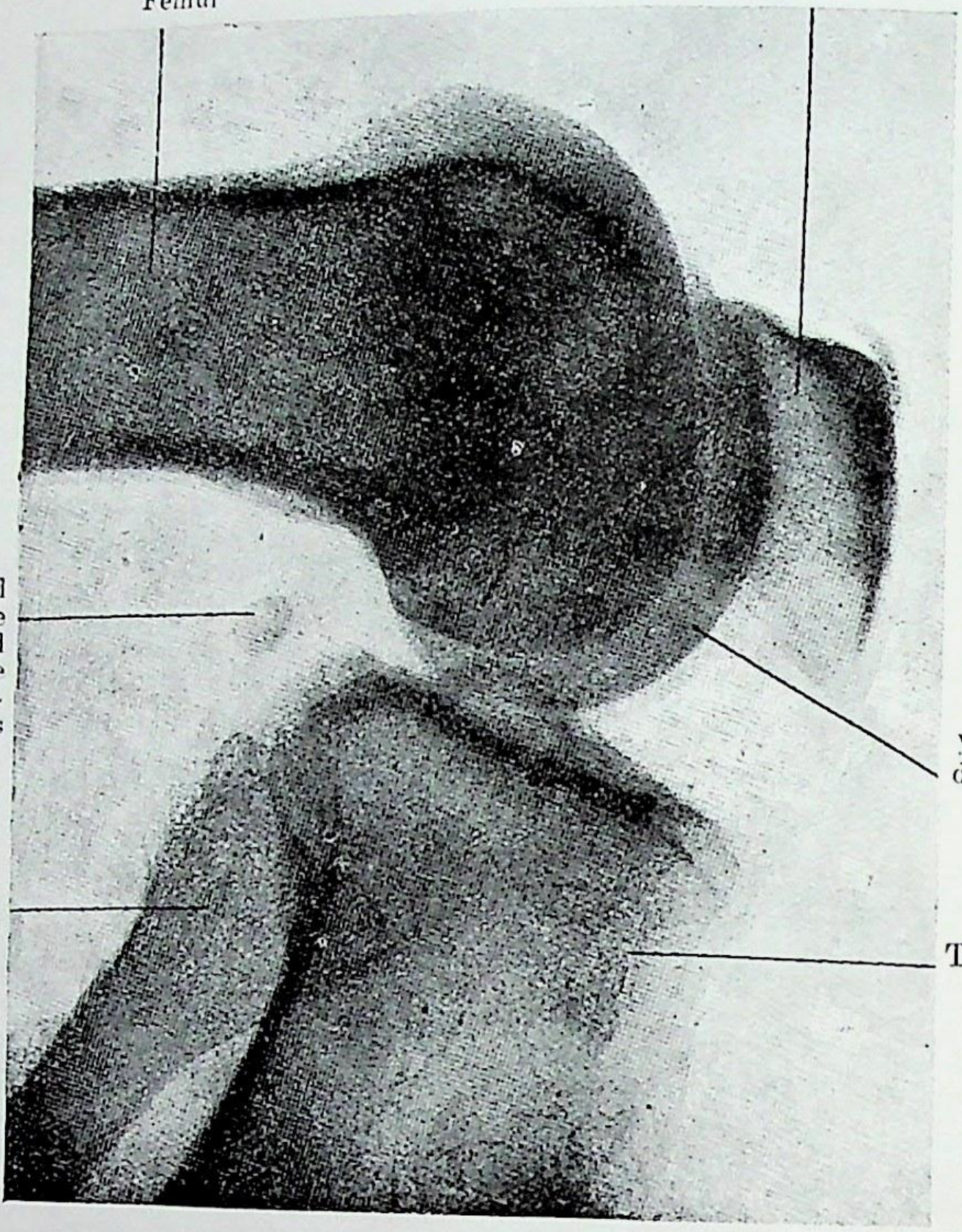

FIG. 185.—Radiograph of a fully flexed Knee.
(Mr. Hugh M. Martin.)
Note the relations of the femur to the patella and the tibia.

CC-0. In Public Domain. Gurukul Kangri Collection, Haridwar

Digitized by Arya Samaj Foundation Chennai and eGangotri

CC-0. In Public Domain. Gurukul Kangri Collection, Haridwar

Digitized by Arya Samaj Foundation Chennai and eGangotri

CC-0. In Public Domain. Gurukul Kangri Collection, Haridwar

Digitized by Arya Samaj Foundation Chennai and eGangotri

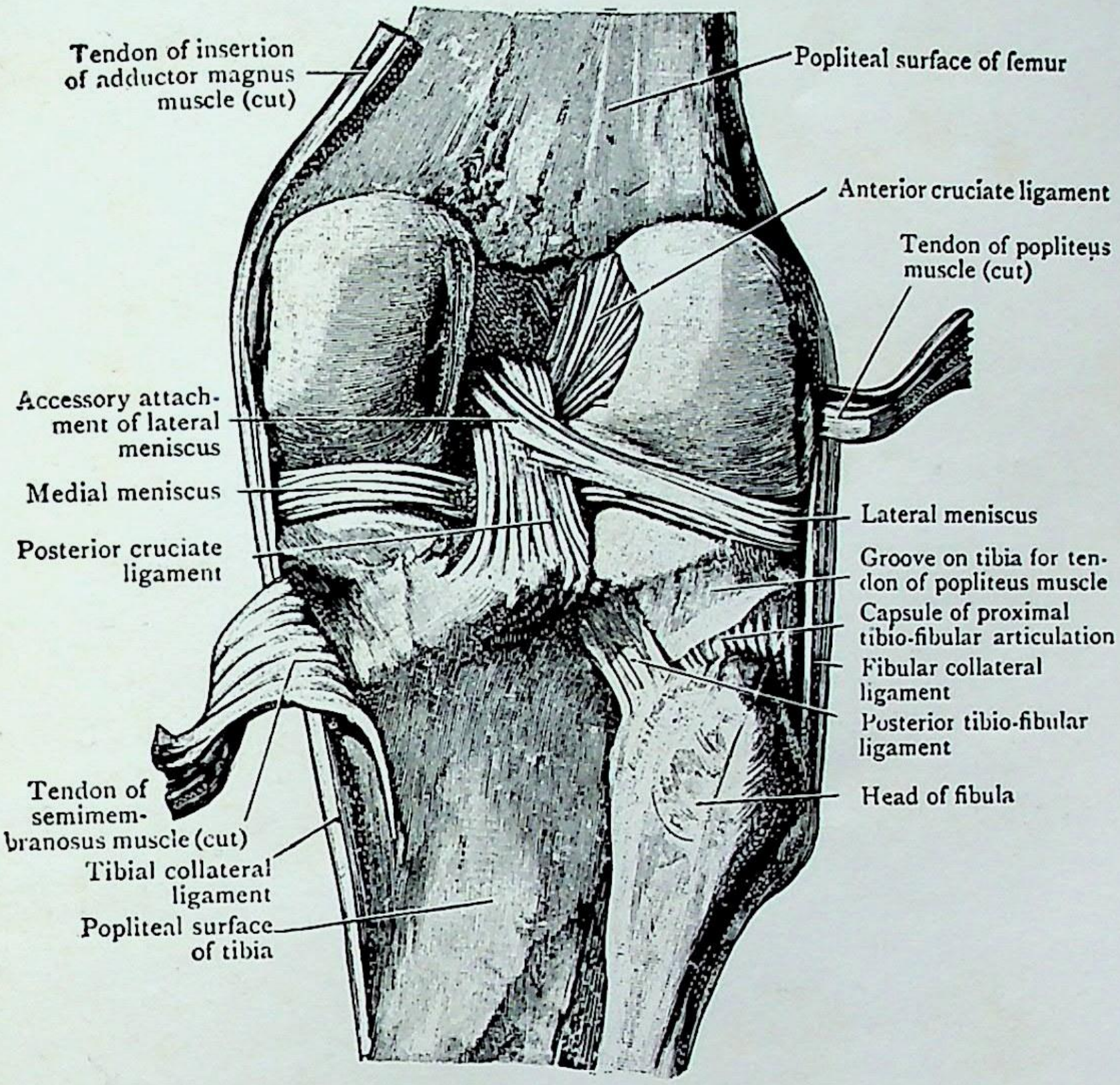

FIG. 186.—The Knee Joint opened from behind by the removal of the Posterior part of the Capsule.

CC-0. In Public Domain. Gurukul Kangri Collection, Haridwar

Digitized by Arya Samaj Foundation Chennai and eGangotri

کیونکہ یہ ایک دوسرے کو حرف × کے بازوؤں کی طرح فیمر کے دو کنڈائلز کے درمیانی فاصلے میں ایک دوسرے کا تقاطع کرتے ہیں۔ اور یہ صلیب نما انتظام دکھائی دیتا ہے خواہ ایک کنڈائل کے بعدی حصہ کو دور کر کے ایک پہلو سے دیکھیں۔ یا جوڑ کے سامنے یا پیچھے سے۔ اگلا کروشی ایٹ لیگامنٹ ٹیبیا سے انٹرکنڈائلر ایمی نینس کے سامنے اور فیمر کے جانبی کنڈائل کی وسطانی سطح سے چپکا ہے۔ لیکن پچھلا ٹیبیا میں انٹرکنڈائلر ایمی نینس کے پیچھے اور فیمر کے وسطانی کنڈائل کی جانبی سطح سے چپکا ہے۔

اگلا کروشی ایٹ رباط ٹیبیا کی قربی سطح پر ایک ناہموار درمیانی رقبے سے ٹیبیا کے اگلے انٹرکنڈائلر فاسا میں اس وسطانی ٹیوبرکل سے آگے اٹھتا ہے۔ جو انٹرکنڈائلر ایمی نینس کے اوپر واقع ہے۔ پھر یہ اوپر پیچھے اور جانبی رخ جا کر فیمر کے جانبی کنڈائل کی وسطانی سطح کے پچھلے حصے سے چپکتا ہے۔ (تصویر 186)

پچھلا کروشی ایٹ لیگامنٹ ٹیبیا کے پچھلے انٹرکنڈائلز فاسا سے انٹرکنڈائلائڈ ابھار کے پیچھے اور نیز دونوں منسکائی (menisci) کے پچھلے قرنوں کے
415 الحاقوں سے پیچھے اٹھتا ہے۔ یہ اوپر، آگے۔ اور کسی قدر وسطانی رخ جاتا ہے۔ اور اگلے کروشی ایٹ لیگامنٹ کا تقاطع ترچھا کرتا ہوا وسطانی کنڈائل کی جانبی سطح کے اگلے حصے سے چپکا ہے۔ یہ جانبی منسکس کے پچھلے قرن سے ایک اور بعض اوقات دو مضبوط دھجیاں پاتا ہے۔ (تصویر 186)

اگلا کروشی ایٹ لیگامنٹ پھیلانے میں تن جاتا ہے۔ اور پچھلا کروشی ایٹ لیگامنٹ گھٹنے کے خماؤ میں تنا ہوتا ہے۔

منسکائی۔ یہ ریشہ کری کی دو ہلالی تختیاں ہیں۔ جو ٹیبیا کی کنڈائلر سطحوں پر واقع ہیں۔ یہ ان سطحوں کو گہرا بناتی ہیں۔ جن پر فیمر کے کنڈائل لڑھکتے ہیں۔ اور
416 متحرک ہونے کی وجہ سے ان کھانچوں کو بھرتی ہیں۔ جو بصورت دیگر جوڑوں کی حرکتوں میں پیدا ہوتے۔ ہر منسکس دو لیفی سرے یا قرن پیش کرتی ہے۔ جو ٹیبیا کے قربی سرے پر کی ناہموار درمیانی سطح سے چپکے ہیں۔ یہ جوڑ کے محیط کی طرف دبیز ہیں۔ لیکن دوسرے رخ میں پتلی ہو کر ایک آزاد مجوف سرا بناتی ہیں۔ دونوں سطحیں صاف اور مخاطی نسج سے ڈھکی ہوئی ہیں۔ یہ ٹیبیا کی کنڈائلر سطحوں کی پوری وسعت کو نہیں ڈھانکتیں

CC-0. In Public Domain. Gurukul Kangri Collection, Haridwar

Digitized by Arya Samaj Foundation Chennai and eGangotri

آخرالذکر کے وسطی حصے۔ نیز انٹرکنڈ لائڈ ایمی ننس کے ٹیوبرکلز کی ڈھلوان سطحیں آزاد ہیں۔ جب کریاں اس سطح پر سے اٹھائی جاتی ہیں جس پر وہ واقع ہیں۔ تو نمایاں گڑھے جو شکل اور وسعت میں یکساں ہیں۔ تحتی ٹیبیا پر چھائی ہوئی کری پر دکھائی دیتے ہیں۔

تقطیع۔ منسکائی کے لیفی قرنوں کے تعلقات کا تعین احتیاط کے ساتھ کرو۔

جانبی منسکس عموماً وسطانی منسکس کی نسبت اپنے محیط پر زیادہ دبیز ہے۔ یہ ایک زیادہ چھوٹے دائرے کا قوس بناتی ہے۔ اور اس کے قرن ٹیبیا سے بہت قریب چپکے ہونے کی وجہ سے تقریباً پورا ہی دائرہ بن جاتا ہے۔ اگلا لیفی قرن انٹرکنڈائلر ایمی ننس سے سامنے ہی اگلے کروشئیل لیگامنٹ کے الحاق کے جانبی رخ سے اور کچھ اس کے اوجھل چپکا ہے۔ پچھلا قرن انٹرکنڈائلر ایمی ننس کی چوٹی سے دونوں ٹیوبرکلز کے درمیانی فاصلہ میں جما ہوا ہے۔ یہ پوسٹیریر کروشئی ایٹ رباط کو ایک مضبوط دھجی دیتا ہے۔ فیمورلکولیٹرل لیگامنٹ جانبی منسکس سے مفصلی کیسہ کے جانبی حصے اور نیز پاپلیٹیس کے وتر کے ذریعہ جو کیسہ کے جانبی حصے کی لیفی تہ کے اندر واقع ہے۔ علیحدہ رہتا ہے۔ پاپلیٹیس کا وتر جانبی منسکس کے جانبی کنارے کے پچھلے حصے پر میزاب بناتا ہے۔ لیکن اس میزاب کے پیچھے اور آگے جانبی منسکس کا محیطی کنارہ مفصلی کیسہ کی لیفی تہ کے اندرونی سطح میں ملا ہوا ہے۔

وسطانی منسکس شکل میں نیم دائری ہے۔ اور جانبی منسکس کی نسبت بہت بڑا دائرہ بناتی ہے۔ اس کا اگلا لیفی قرن ٹیبیا کے اگلے انٹرکنڈائلر فاسا کے اگلے حصے سے اگلے کروشئی ایٹ لیگامنٹ کے الحاق کے سامنے جما ہوا ہے۔ اس کا پچھلا قرن ٹیبیا کے پچھلے انٹرکنڈائلر فاسا میں چپکا ہے۔ انٹرکنڈائلر ایمی ننس کے پیچھے اور پچھلے کروشئی ایٹ رباط کے الحاق کے سامنے چپکا ہے۔ وسطانی 417
منسکس کے محیطی کنارے کا بیشتر حصہ مفصلی کیسہ کی لیفی تہ کی عمیق سطح کے ساتھ خوب ملا ہوا ہے۔ مفصلی کیسہ کی لیفی تہ کے ساتھ اپنے تعلقات کی وجہ سے دونوں منسکائی فیمر کے بعدی سرے اور ٹیبیا کے قربی سرے سے چپکتے ہیں۔

گھٹنے کا ٹرانسورس لیگامنٹ۔ یہ مستعرض رباط ایک لیفی بند ہے۔ جو ایک منسکس کے اگلے حصے سے دوسری کے مقابلی حصے تک جاتا اور ان کے درمیان رشتہ

CC-0. In Public Domain. Gurukul Kangri Collection, Haridwar

Digitized by Arya Samaj Foundation Chennai and eGangotri

PLATE XL

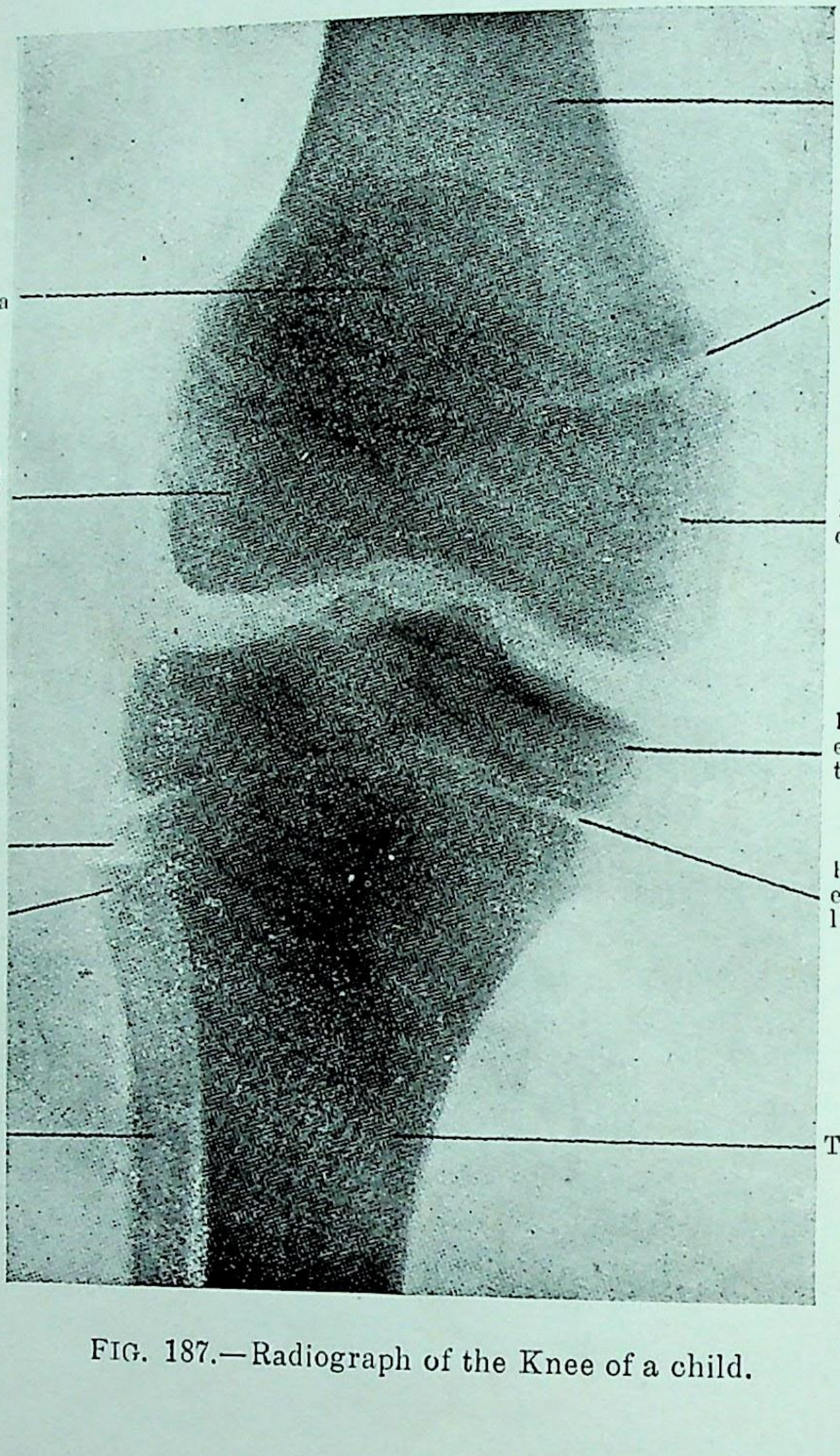

FIG. 187.—Radiograph of the Knee of a child.

CC-0. In Public Domain. Gurukul Kangri Collection, Haridwar

Digitized by Arya Samaj Foundation Chennai and eGangotri

CC-0. In Public Domain. Gurukul Kangri Collection, Haridwar

Digitized by Arya Samaj Foundation Chennai and eGangotri

PLATE XLI

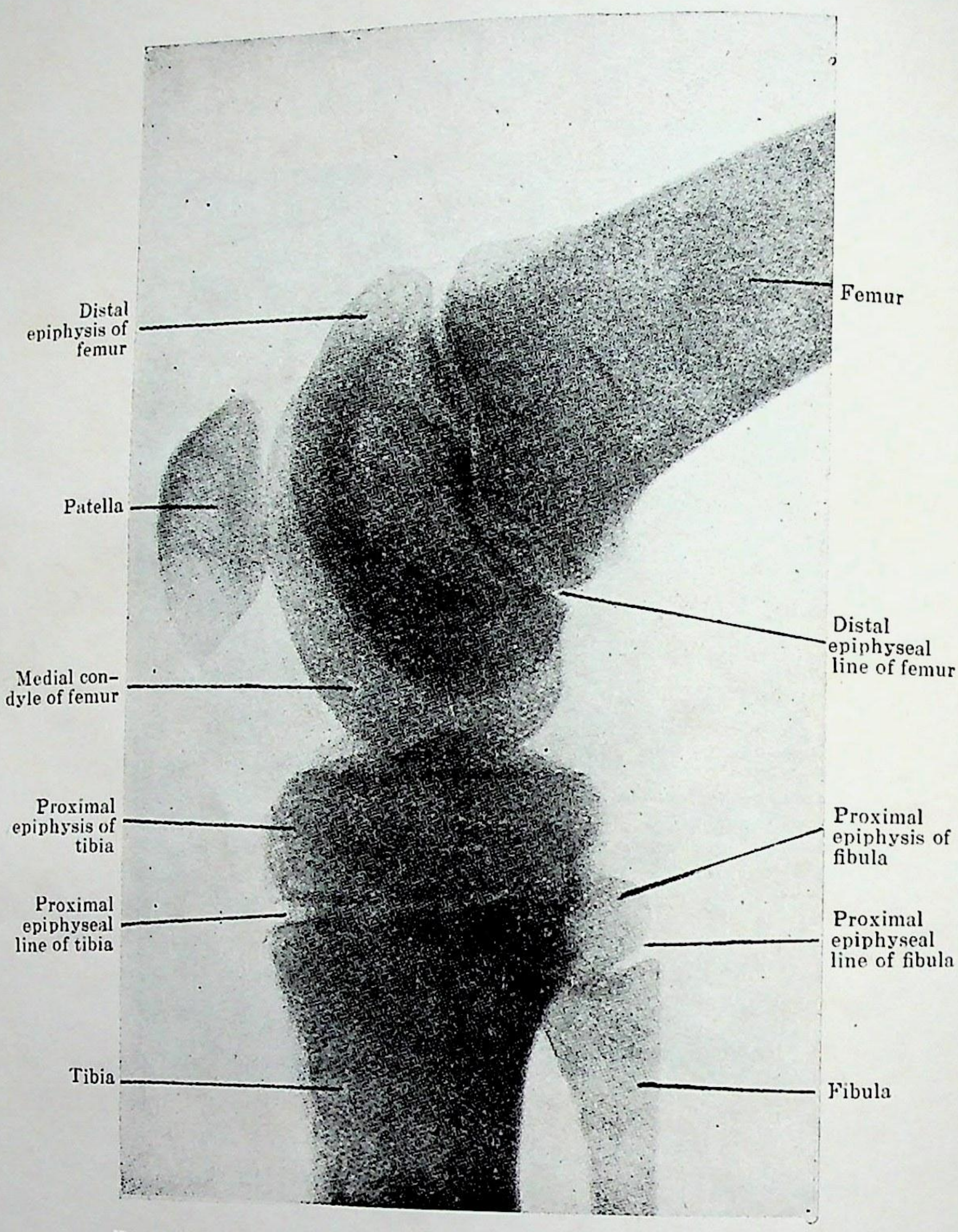

FIG. 188.—Radiograph of the partly flexed Knee of a child. Note the relations of the femur to the patella and the tibia.

CC-0. In Public Domain. Gurukul Kangri Collection, Haridwar

Digitized by Arya Samaj Foundation Chennai and eGangotri

CC-0. In Public Domain. Gurukul Kangri Collection, Haridwar

Digitized by Arya Samaj Foundation Chennai and eGangotri

PLATE XLII

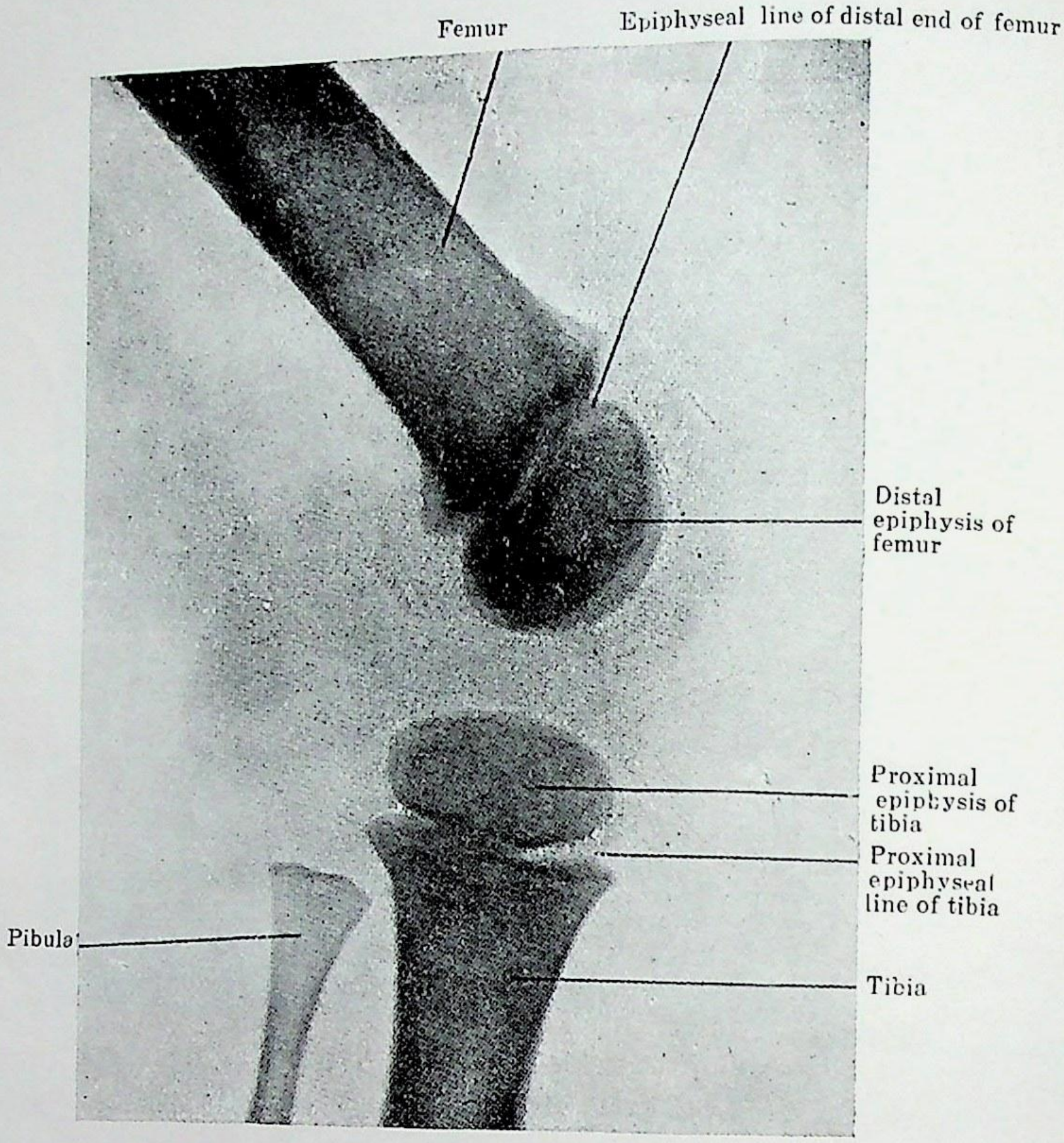

FIG. 189.—Radiograph of the Knee of a child.
Ossification of the patella and the proximal end of the fibula has not yet commenced.

CC-0. In Public Domain. Gurukul Kangri Collection, Haridwar

Digitized by Arya Samaj Foundation Chennai and eGangotri

CC-0. In Public Domain. Gurukul Kangri Collection, Haridwar

Digitized by Arya Samaj Foundation Chennai and eGangotri

PLATE XLIII

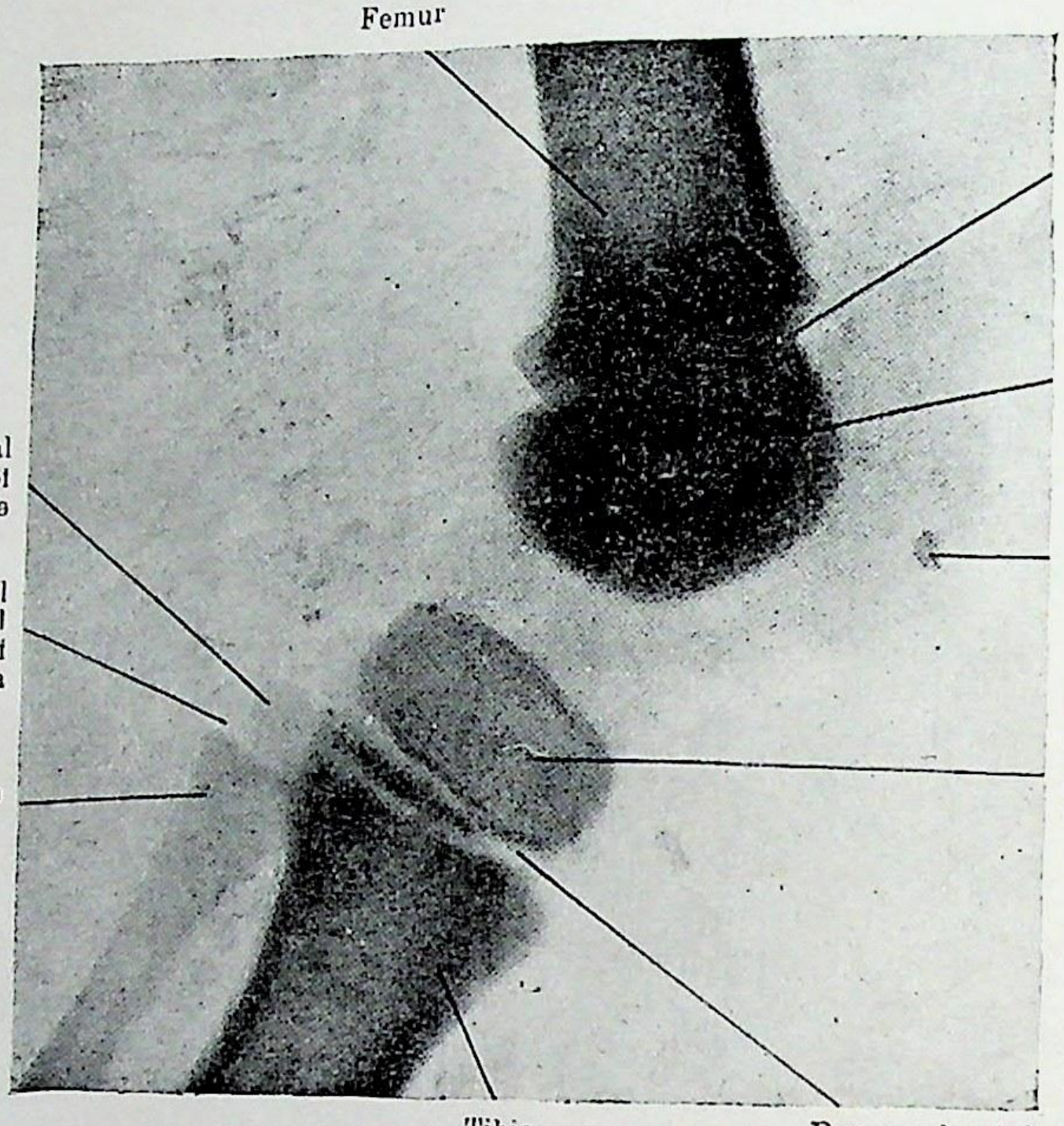

FIG. 190.—Radiograph of the Knee of a child. Ossification of the patella has commenced.

CC-0. In Public Domain. Gurukul Kangri Collection, Haridwar

Digitized by Arya Samaj Foundation Chennai and eGangotri

CC-0. In Public Domain. Gurukul Kangri Collection, Haridwar

Digitized by Arya Samaj Foundation Chennai and eGangotri

CC-0. In Public Domain. Gurukul Kangri Collection, Haridwar

Digitized by Arya Samaj Foundation Chennai and eGangotri

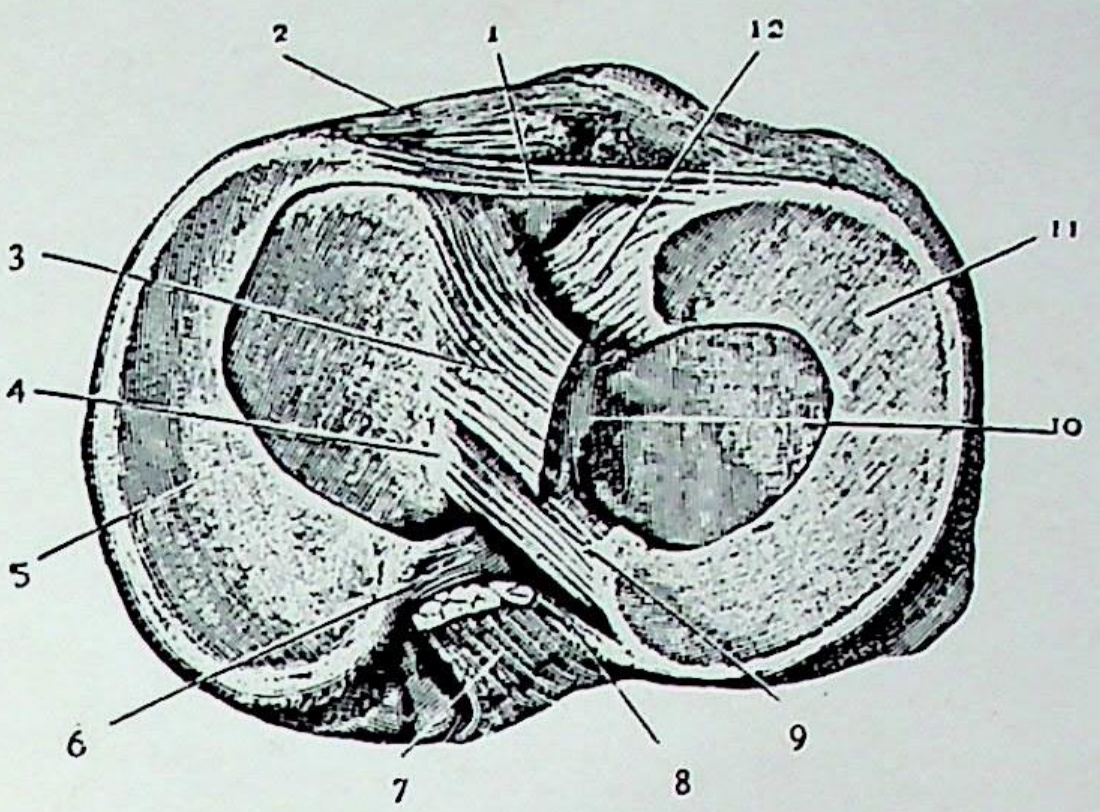

FIG. 191.—Parts attached to the proximal end of the Right Tibia.

1. Transverse ligament.
2. Anterior cornu of medial meniscus.
3. Anterior cruciate ligament.
4. Medial tubercle of intercondyloid eminence of tibia.
5. Medial meniscus.
6. Posterior cornu of medial meniscus.
7. Posterior cruciate ligament.
8. Fasciculus from lateral meniscus to posterior cruciate ligament.
9. Posterior cornu of lateral meniscus.
10. Lateral tubercle of intercondyloid eminence of tibia.
11. Lateral meniscus.
12. Anterior cornu of lateral meniscus.

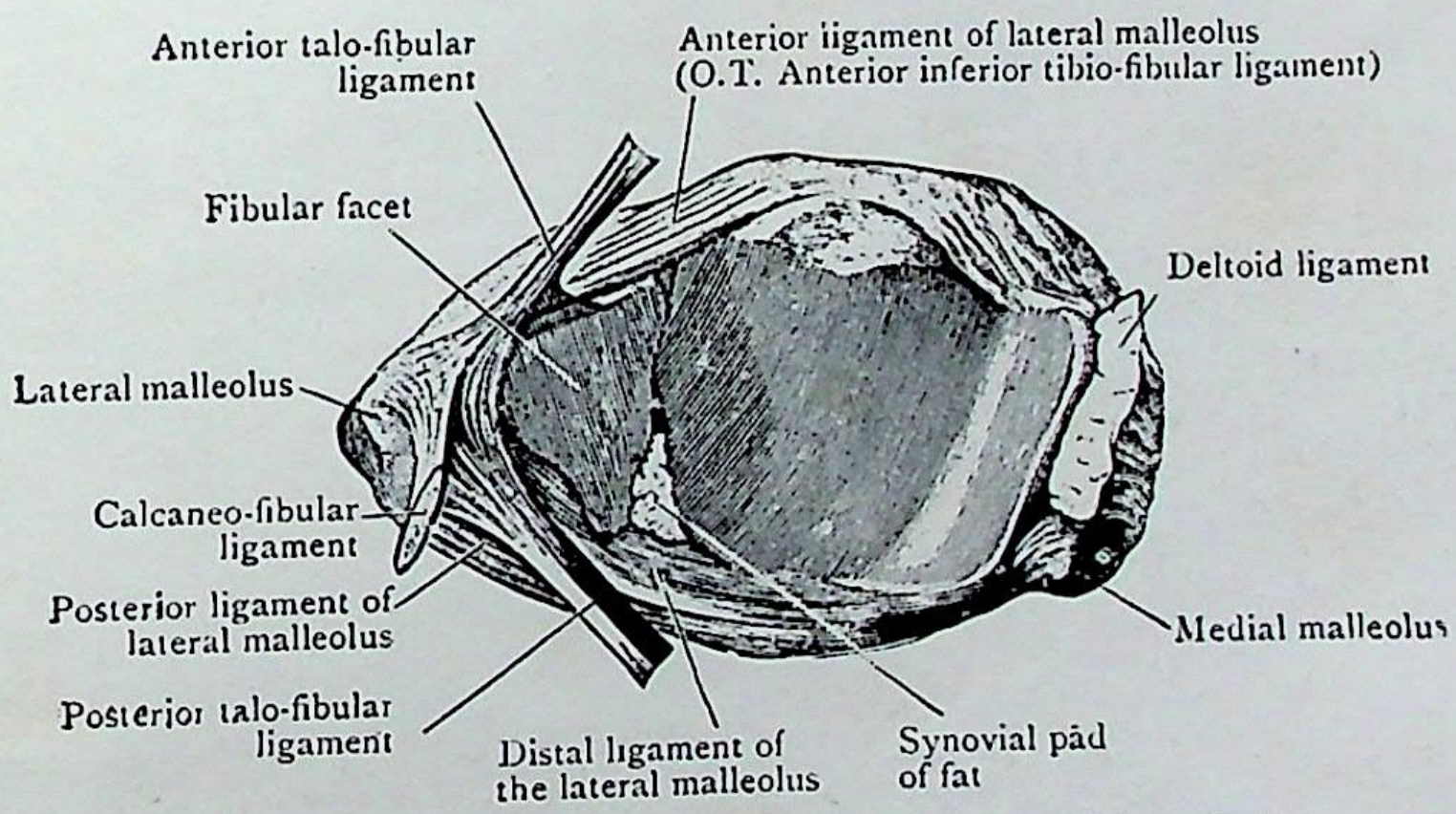

FIG. 192.—Articular Surfaces of Tibia and Fibula which articulate with the Talus.

CC-0. In Public Domain. Gurukul Kangri Collection, Haridwar

Digitized by Arya Samaj Foundation Chennai and eGangotri

اتحاد ہے۔

تقطیع۔ اب فیبولر کولیٹرل لیگامنٹ۔ کروشی ایٹ لیگامنٹس اور مفصلی کیسہ کے باقی حصوں کو ان کے فیمر والے الحاقوں کے قریب کاٹ کر فیمر کے فنڈالوں کو علیحدہ کرو۔

ٹیبیا کی قربی سطح سے ساختوں کا الحاق۔ رباطی ساختیں اور منسکائی ٹیبیا کی قربی سطح پر درمیانی رقبہ سے ذیل کی ترتیب میں آگے سے پیچھے چپکی ہیں:۔ (۱) وسطانی منسکس کا اگلا قرن اس رقبہ کے انتہائی اگلے حصے کے وسطانی جانب (۲) اور (۳) اگلا کروشی ایٹ لیگامنٹ اور جانبی منسکس کا اگلا قرن۔ یہ پہلو بہ پہلو واقع ہیں۔ لیکن رباط کا الحاق جو وسطانی جانب واقع ہے۔ جانبی منسکس کے الحاق کا تراکب کرتا ہے (۴) جانبی منسکس 418 کا پچھلا قرن انٹرکنڈائلر ایمی ننس کی چوٹی پر اس کے دونوں ٹیوبرکلز پر (۵) وسطانی منسکس کا پچھلا قرن انٹرکنڈائلر ایمی ننس کے ذرا پیچھے۔ (۶) پچھلا کروشی ایٹ رباط اس رقبہ کے پچھلے حصہ پر۔

ٹخنہ کا جوڑ

ٹخنہ کا جوڑ سلس الحرکت۔ گنگلیمس یا ہنج (hinge) یعنی نرمادگی کی قسم کا ہوتا ہے۔ یہ جوڑ ٹانگ کی ہڈیوں اور ٹیلس کے درمیان بنتا ہے۔ اور اس کے ذریعہ جسم کا وزن پاؤں پر منتقل ہوتا ہے یہ بڑی طاقت والا جوڑ ہے۔ اس کی مضبوطی ان مضبوط رباطوں ہی کی وجہ سے یقینی نہیں ہوتی۔ جو اس کو گھیرتے ہیں۔ بلکہ مفصلی سطحوں کے خوب مقفل ہو جانےکی وجہ سے بھی ہوتی ہے۔

ہڈیاں جو اس جوڑ کی ساخت میں داخل ہوتی ہیں۔ ٹیبیا اور فیبولا کے بعدی سرے ہیں۔ اور ٹیلس کی قربی وسطانی اور جانبی سطحیں ہیں۔ ٹانگ کی ہڈیوں کے بعدی سرے مین عظمی اور دوسرے رباطوں کے ذریعہ آپس میں خوب جڑے ہوئے ہیں۔ جن سے اس جوڑ میں

CC-0. In Public Domain. Gurukul Kangri Collection, Haridwar

Digitized by Arya Samaj Foundation Chennai and eGangotri

419 تھوڑی سی لچک آجاتی ہے۔ یہ ایک اُکھلی جیسا گہرا خلا بناتے ہیں۔ اور ٹیلیس کا بالائی حصہ اس جوف میں رہتا ہے۔

تقطیع ۔ بیسی فی ایٹ اور ٹرانسورس رباطوں کے باقی حصوں کو نکال دو۔ اور اُن درون کو کاٹ کر ایک طرف کرو۔ جو اس جوڑ سے متعلق ہیں۔ لیکن ان کو نکالو مت۔ اب اس جوڑ کے قریب کی شریانوں کے درمیانی تفمم کو صاف کرنے کی کوشش کرو۔ اور اگر ممکن ہو تو ٹیبیل اور ڈیپ پرونیل عصاب کی ان شاخچیوں کی گرفت کرو۔ جو اس جوڑ میں پھیلتی ہیں۔

ٹخنہ کے جوڑ کے گرد شریانی تفمم ۔ وہ شریانیں جو ٹخنہ کے جوڑ کے گرد تفمم کرتی ہیں یہ ہیں :- (۱) اینٹیریر ٹیبیل آرٹری کی میلیولر شاخیں۔ (۲) پرونیل آرٹری کی چھیدنے والی شاخ۔ (۳) پرونیل آرٹری کا اختتامی حصہ۔ یہ سب شاخیں جسامت میں بہت مختلف ہوتی ہیں۔ اور اینٹیریر ٹیبیل آرٹری کی میلیولر شاخیں اکثر معمولی موضوع میں اشراب نہیں پاتیں۔ 420

ٹخنہ کے جوڑ کے رباط یہ ہیں :-

(۱) آرٹیکیولر کیپسول۔
(۲) ڈلٹائڈ لیگامنٹ۔
(۳) اینٹیریر ٹیلوفیبولر لیگامنٹ۔
(۴) پوسٹیریر ٹیلوفیبولر لیگامنٹ۔
(۵) کیلکینیوفیبولر لیگامنٹ۔

تقطیع ۔ ٹخنہ کے جوڑ کے گرد کے شریانی تفممون کا مطالعہ کرنے کے بعد شریانوں اور اعصاب کے باقی حصوں کو ایک طرف کھینچو۔ اور کیسہ کے اگلے اور پچھلے حصوں کو احتیاط سے صاف کرو۔ یہ دونوں بے انتہا پتلے ہیں اور جلد زخمی ہو جاتے ہیں۔ جب کیسہ کے اگلے اور پچھلے حصوں کے الحاق اور تعلقات نمایاں ہو چکیں۔ تو دونوں حصوں کو نکال دو تاکہ وسطانی اور جانبی ایکسسری (accessory) رباط زیادہ صاف طور پر نمایاں ہو جائیں۔

CC-0. In Public Domain. Gurukul Kangri Collection, Haridwar

Digitized by Arya Samaj Foundation Chennai and eGangotri

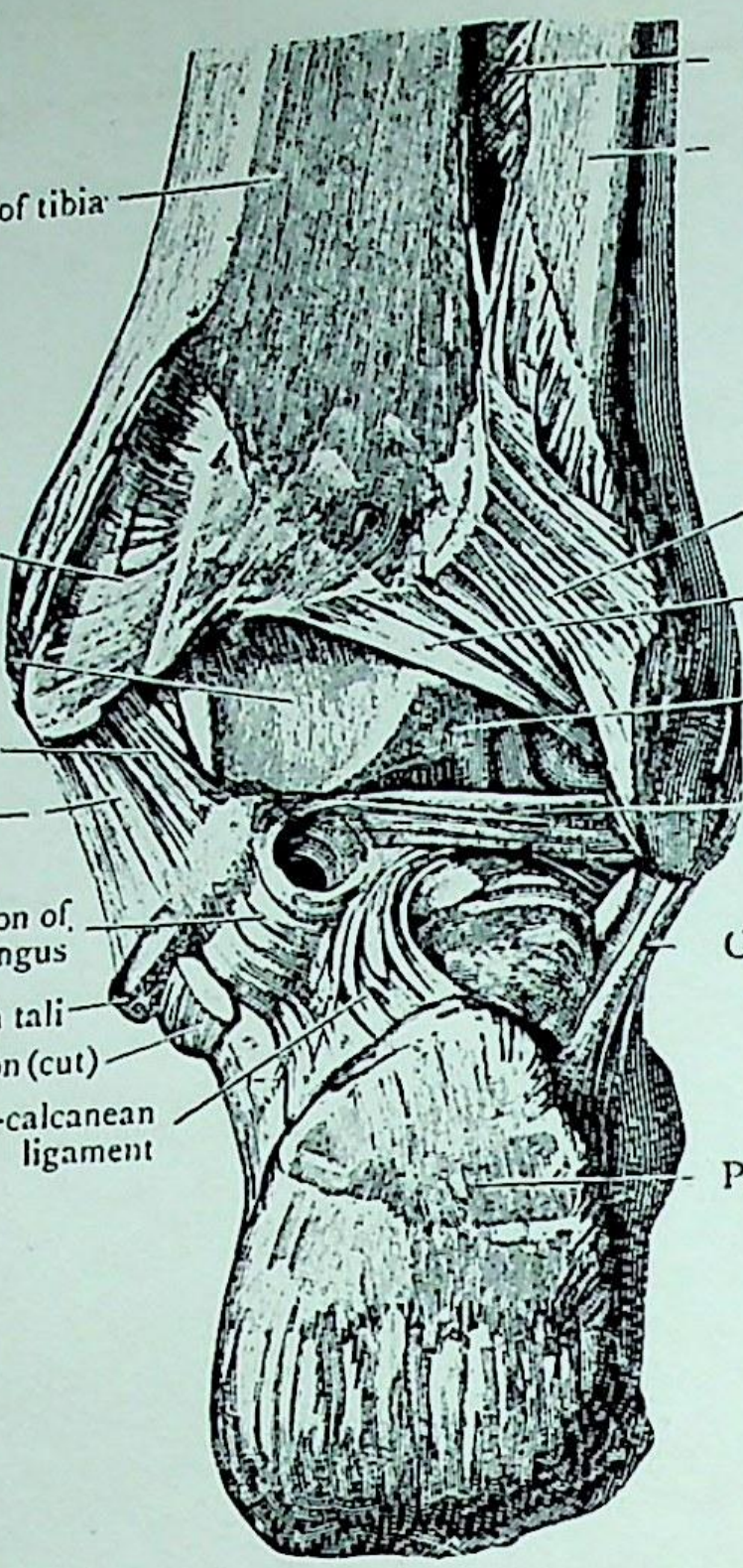

FIG. 193.—Ankle Joint dissected from behind, with part of the Articular Capsule removed.

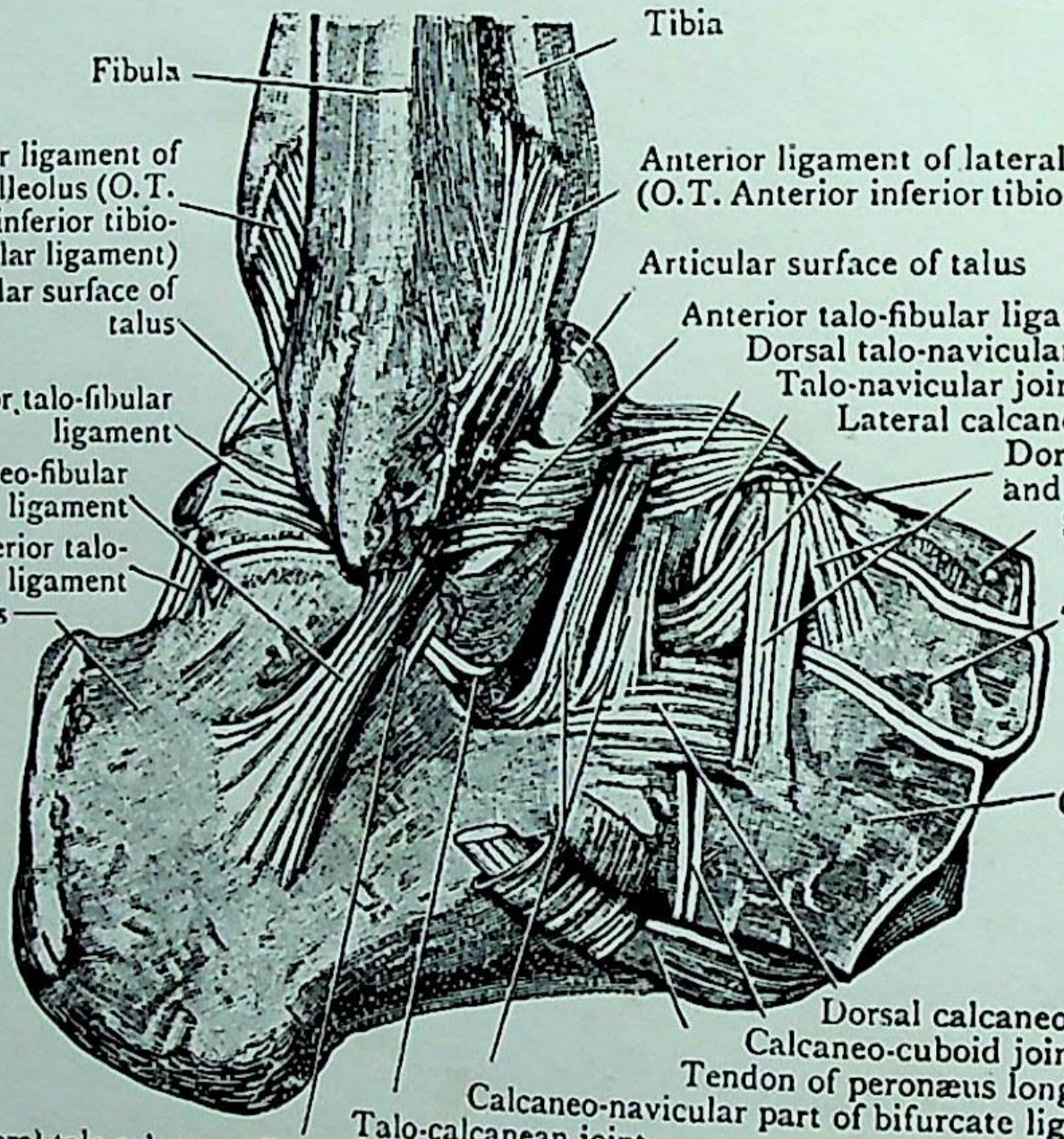

FIG. 194.—Ligaments on the Lateral Aspect of the Ankle Joint and on the Dorsum of the Tarsus.

CC-0. In Public Domain. Gurukul Kangri Collection, Haridwar

Digitized by Arya Samaj Foundation Chennai and eGangotri

CC-0. In Public Domain. Gurukul Kangri Collection, Haridwar

Digitized by Arya Samaj Foundation Chennai and eGangotri

CC-0. In Public Domain. Gurukul Kangri Collection, Haridwar

Digitized by Arya Samaj Foundation Chennai and eGangotri

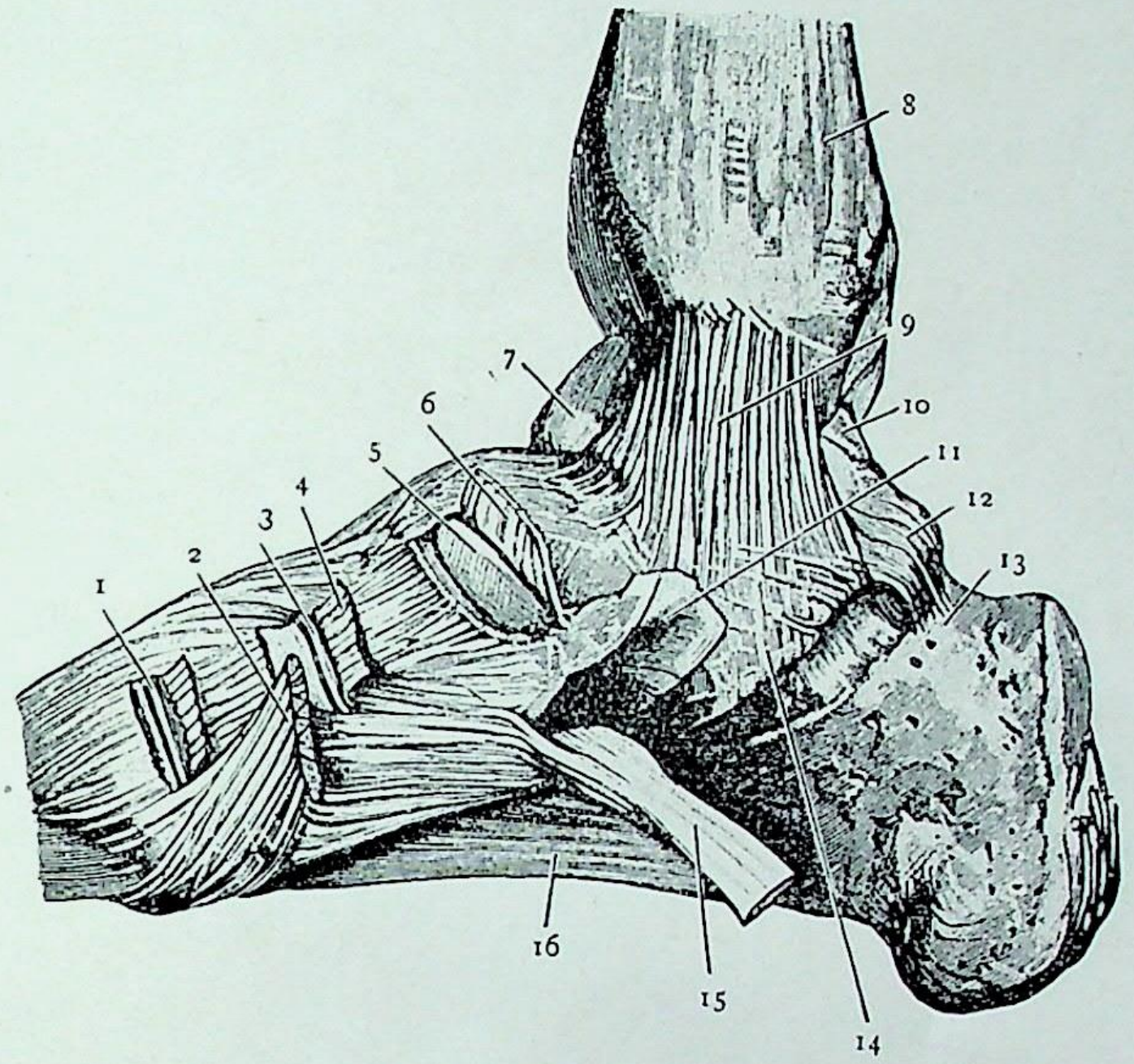

FIG. 195.—Ankle and Tarsal Joints from the Medial Aspect.

1. First tarso-metatarsal joint (opened).
2. Tendon of tibialis anterior muscle (cut).
3. Medial cuneo-navicular joint (opened).
4. Dorsal cuneo-navicular ligament.
5. Head of talus.
6. Dorsal talo-navicular ligament.
7. Trochlear surface of talus.
8. Medial malleolus.
9. Deltoid ligament of the ankle.
10. Trochlear surface of talus.
11. Groove for tendon of tibialis posterior muscle on plantar calcaneo-navicular ligament.
12. Groove and tunnel for the tendon of flexor hallucis longus muscle.
13. Calcaneus.
14. Sustentaculum tali.
15. Tendon of tibialis posterior muscle (cut).
16. Long plantar ligament.

CC-0. In Public Domain. Gurukul Kangri Collection, Haridwar

Digitized by Arya Samaj Foundation Chennai and eGangotri

مفصلی کیسہ - مفصلی کیسہ کے لیفی طبقہ کے اگلے اور پچھلے حصے بہت پتلے ہیں۔ وسطانی جانب لیفی طبقہ ڈلٹائڈ ایکسسری رباط میں مل جاتا ہے۔ اور جانبی رخ یہ اگلے اور پچھلے
421 ٹیلو فیبولر رباطوں کی عمقی سطحوں میں شامل ہو جاتا ہے مگر کیلکینیو فیبولر رباط کے ساتھ اس کا کوئی تعلق نہیں ہوتا کیسہ کا اگلا حصہ ٹبیا کی بعدی مفصلی سطح کے اگلے کنارے سے ٹیلس کی گردن کی پشتی سطح کے اگلے حصے تک جاتا ہے اسلئے ایک آرٹری عمودی کاٹ پاؤں کی پشت میں سے ٹبیا کے عین سامنے ٹخنہ کے جوڑ کو کھول دیگی (دیکھو تصویر 197) کیسہ کا بہت چھوٹا پچھلا حصہ مفصلی سطحوں کے کناروں سے چپکا ہے۔ کیسہ کے لیفی طبقہ کے اگلے اور پچھلے دو حصوں کے بیشتر ریشے عرضی رخ جاتے ہیں۔

422 **جانبی زائد بند** - ٹخنہ کے جوڑ کے کیسہ کے جانبی زائد بند تعداد میں تین ہیں:- (۱) اینٹیریر ٹیلو فیبولر لیگامنٹ (۲) پوسٹیریر ٹیلو فیبولر لیگامنٹ (۳) کیلکینیو فیبولر لیگامنٹ۔

اگلا ٹیلو فیبولر رباط تینوں میں سے آگے ہے یہ ایک چپٹا بند ہے۔ جو جانبی میلیولس کے اگلے کنارے سے ٹیلس کے جسم پر فیبولا والی رویک تک پہنچتا ہے۔

پچھلا ٹیلو فیبولر رباط تینوں میں مضبوط اور پچھلا ہے۔ فیبولا کی مفصلی سطح کے پیچھے گڑھے کر طوسے لیکر ٹیلس کی پچھلی سطح پر ایک نمایاں ابھار تک تقریباً افقی رخ میں جاتا ہے۔

اس ٹیوبرکل کو ٹیلس کا پچھلا زائدہ کہتے ہیں۔ بچے میں عموماً اور بعض اوقات جوان میں یہ ہڈی کا علٰحدہ ٹکڑا ہوتا ہے۔ اور ٹیلس کے ساتھ کری کی ایک تہ اور گرد کے گرد عظمہ کے ذریعہ چپکا ہوتا ہے۔ ایسے لوگوں میں یہ ایک فالتو ٹارسل ہڈی ہوتی ہے۔ جو آس ٹرائیگونم (os trigonum) کی نمائندہ ہے۔ اور بعض پستانیوں میں ملتی ہے۔ اگر یہ امر خیال میں نہ رہے تو یہ ممکن ہے۔ کہ مضروب ٹخنے کے ریڈیوگراف میں ایک علٰحدہ ہڈی دکھائی دینے کی صورت میں ٹیلس کی کسر تشخیص ہو (تصاویر 200 ,201)

کیلکینیو فیبولر لیگامنٹ ایک گول ڈوری جیسا بند ہے جو جانبی میلیولس کے بعدی سرے سے کیلکینیس کی جانبی سطح تک جاتا ہے۔

ڈلٹائڈ لیگامنٹ - یہ رباط اس جوڑ کے وسطانی پہلو پر ایک زائد بند ہے

CC-0. In Public Domain. Gurukul Kangri Collection, Haridwar

مضبوط اور شکل میں مثلث ہے۔ اس کا راس جانبی میلیولس کے بعدی سرے پر ایک ڈھلے گڑھے میں چپکا ہے۔ اس کے ریشے اس راس سے متسع ہوتے ہیں۔ اور ایک مسلسل خط میں آگے سے پیچھے نیویکولر ہڈی۔ ٹیلس کیلکینیس کے سسٹنٹیکولم ٹیلائی (sustentaculum tali) اور اس سے پیچھے پھر ٹیلس تک چپکے ہیں۔

سائنویل اسٹریٹم۔ یہ تہ مذکورہ بالا کیسہ کے لیفی طبقہ کی اندرونی سطح کو استر کرتی ہے اور بعض صورتوں میں قربی رخ ٹیبیا اور فیبولا کے درمیان ایک چھوٹا زائدہ بھیجتی ہے۔ جب جوڑ کو خم کیا جائے تو اس میں ایک آڑا بل آگے کھنچا تا ہے۔ اور جب جوڑ پسارا جاتا ہے۔ تو پیچھے بھی ایسا ہی ایک بل پیدا ہو جاتا ہے۔

تعلقات۔ اس جوڑ کا اور امتحان کرنے سے پہلے وتروں۔ رگوں اور
اعصاب کو ان کی جگہ پر پھر رکھو۔ اور مفصلی کیسہ کے اگلے اور پچھلے حصوں کے ساتھ ان 423
کے تعلقات کو دیکھو۔ آگے وسطانی جانب سے جانبی پہلو تک ٹیبی ایلس اینٹیریر فلکسر ہیلوسس لانگس۔ اینٹیریر ٹیبیل آرٹری۔ ڈیپ پرونیل نرو اور اسٹنسر ڈیجیٹورم لانگس معہ پرونیس ٹرٹیس کے واقع ہیں۔ پرونیل آرٹری کی تفمی شاخ پرونیس ٹرٹیس کے جانبی طرف اگلے ٹیلوفیبولر رباط کے سامنے سے گزرتی ہے (تصویر 154)۔ جوڑ کے پیچھے وسطانی سے جانبی طرف کیسہ سے نزدیکی تعلق والی ساختیں یہ ہیں۔ ٹیبی ایلس پوسٹیریر۔ فلکسر ڈیجیٹورم لانگس۔ پوسٹیریر ٹیبیل آرٹری۔ ٹیبیل نرو۔ فلکسر ہیلوسس لانگس اور پرونیل آرٹری کا اختتامی حصہ۔ زیادہ پیچھے چربی کی ایک بڑی گدی فلکسر ہیلوسس لانگس سے ٹنڈو کیلکینیس کو الگ کرتی ہے جس کے ساتھ اور وسطانی جانب پلانٹیرس کا وتر واقع ہے۔

ٹیبی ایلس پوسٹیریر اور فلکسر ڈیجیٹورم لانگس کے وتر ڈلٹائڈ لیگامنٹ کی اوپری سطح کے ساتھ واقع ہیں اور پرونیس لانگس اور بریوس کے وتر کیلکینیو فیبولر لیگامنٹ کی جانبی سطح کا تقاطع کرتے ہیں۔

تقطیع اگلا ٹیلوفیبولر لیگامنٹ کیلکینیو فیبولر لیگامنٹ۔ اور ڈلٹائڈ لیگامنٹ
کے بیشتر حصے کو کاٹو۔ تاکہ مفصلی سطحیں علیحدہ ہو جائیں اور ان کا امتحان ہو سکے۔ 424

Digitized by Arya Samaj Foundation Chennai and eGangotri

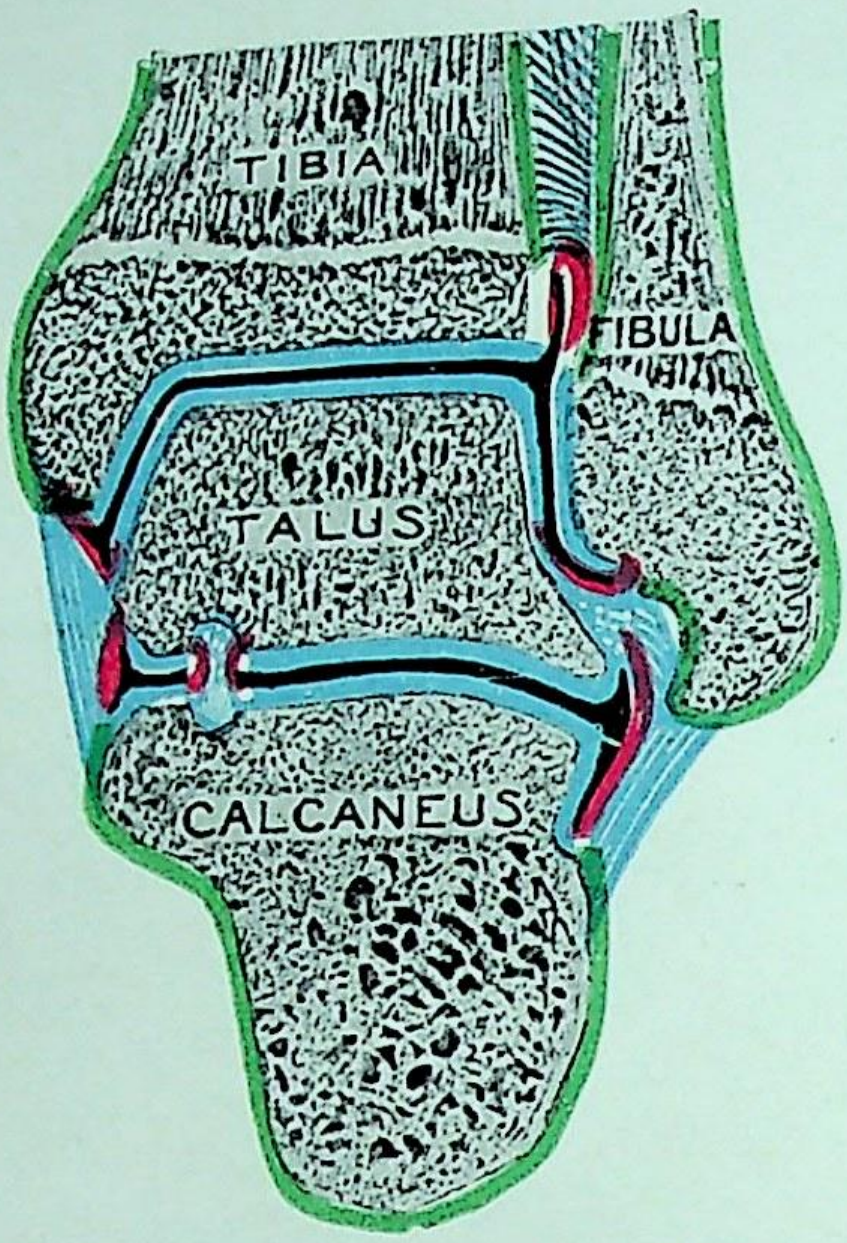

FIG. 196.—Frontal Section through the Ankle Joint, the Tibio-Fibular Syndesmosis, and the Talo-Calcaneal Joints. The deltoid ligament, on the medial side, and the posterior talo-fibular and the calcaneo-fibular ligaments, on the lateral side, are shown in the section. The strong inter-osseous talo-calcanean ligament is seen forming the lateral boundary of the joint between the head of the talus and the sustentaculum tali. The positions of the distal epiphyseal lines of the tibia and fibula should be observed.

Light blue = articular cartilage.
Striped blue = ligaments.
Green = periosteum.
Red = synovial membrane.

CC-0. In Public Domain. Gurukul Kangri Collection, Haridwar

Digitized by Arya Samaj Foundation Chennai and eGangotri

CC-0. In Public Domain. Gurukul Kangri Collection, Haridwar

Digitized by Arya Samaj Foundation Chennai and eGangotri

ٹخنہ کے جوڑ کی مفصلی سطحیں۔ قربی مفصلی رقبہ مشتمل ہے ٹیبیا کی بعدی سطح وسطانی میلیولس کی جانبی سطح اور جانبی میلیولس کی وسطانی سطح پر۔ یہ تین سطحیں ملکر ایک گھر (socket) کی حدود بناتی ہیں یہ یاد رکھنا ضروری ہے کہ یہ گھر پیچھے کی نسبت آگے زیادہ چوڑا ہے۔ اور یہ کہ پہلو سے پہلو اور آگے سے پیچھے مجوف ہے۔ بُعدی مفصلی رقبہ بنتا ہے ٹیلس کے جسم کی پشتی سطح اور اس کی وسطانی اور جانبی سطحوں کے حصوں سے۔ یہ بھی پیچھے کی نسبت آگے زیادہ چوڑا ہے عموماً یہ آگے سے پیچھے اور پہلو سے پہلو دونوں رخ محدب ہوتا ہے۔ اور ٹانگ کی ہڈیوں سے بنے ہوئے خانے میں بیٹھتا ہے۔ جب جوڑ پشتی رخ میں خمایا جاتا ہے یعنی جب انگلیاں اوپر موڑی جاتی ہیں۔ تو بعدی مفصلی رقبے کا چوڑا حصہ پیچھے کی طرف گھوم کر قربی مفصلی رقبہ کے تنگ حصے میں آجاتا ہے۔ اور جوڑ مقفل ہو جاتا ہے۔ جب جوڑ کو تلوے کے رخ خمایا جاتا ہے۔ یعنی جب انگلیاں نیچے کی طرف موڑی جاتی ہیں تو بعدی مفصلی رقبہ کا تنگ حصہ قربی مفصلی رقبے کے چوڑے حصے میں آگے آجاتا ہے۔ اور تھوڑی سی پہلو سے پہلو حرکت ہو سکتی ہے۔

حرکات۔ حرکات جو ٹخنہ کے جوڑ پر ہو سکتے ہیں۔ یہ ہیں:۔ (۱) عقبی رخ میں خماؤ (جو بعض اوقات خماؤ کہلاتا ہے)۔ (۲) تلوے کی طرف خماؤ (جو بعض اوقات اتساع کہلاتا ہے) اور (۳) ایک بہت محدود جانبی حرکت جو تلوے کی طرف کا خماؤ مکمل ہونے کی صورت میں ہوتی ہے یہ دونوں اصلی حرکتیں (عقبی خماؤ اور تلوے کی طرف کا خماؤ) ایک افقی محور کے گرد واقع ہوتی ہیں یہ محور آڑا نہیں ہے۔ لیکن جانبی اور عقبی رخ رکھتا ہے۔ اس طرح کہ جسم کے وسطی مستوی پر ۶۰ درجہ کا زاویہ بنا کر جھکتا ہے (Krause) یہ افقی محور کیلکینیس اور ٹیلس کے درمیانی کینال کے بیچ یا قریب سے گزرتا ہے۔ (Henle) چونکہ ٹیبیا اور فبیولا سے بنا ہوا مفصلی جوف اور نیز ٹیلس کا وہ حصہ جو اس کے اندر سرکتا ہے۔ پیچھے کی نسبت آگے زیادہ چوڑے ہیں۔ اس لئے نتیجہ یہ ہے۔ کہ جتنی پوری طور پر ٹخنہ کا جوڑ عقبی رخ میں خمایا جاتا ہے۔ اتنا ہی زیادہ کس کر ٹیلس کی گرفت دونوں میلیولائی کے درمیان ہوتی ہے۔ ایستادہ حالت میں ٹیلس اس عظمی گھر میں مضبوط پکڑی جاتی ہے۔ اور اس کی مفصلی سطح کے حصے ٹیبیا سے آگے اور پیچھے نکل آتے ہیں۔ مرکز ثقل کا خط ٹخنہ کے جوڑ سے آگے پڑتا ہے۔ اور اس لئے ہڈیاں خوب مقفل رہتی ہیں۔ لیکن جب ٹخنہ کا جوڑ پوری

CC-0. In Public Domain. Gurukul Kangri Collection, Haridwar

Digitized by Arya Samaj Foundation Chennai and eGangotri

طرح تلوے کی طرف خمایا جاتا ہے۔ (جیسے کہ ہمارے پنجوں پر اُٹھتے وقت) تو ٹیلس کا تنگ پچھلا حصہ اس خانہ میں آجاتا ہے۔ اور اس طرح محدود جانبی حرکت ہو سکتی ہے۔ عقبی خماؤ میں کیلکینیو فیبولر اور پچھلے ٹیلو فیبولر بند۔ ڈلٹائڈ لیگامنٹ کا بیشتر حصہ۔ اور کیسہ کا پچھلا حصہ تن جاتے ہیں۔ تلوے کی طرف کے خماؤ میں اگلا ٹیلو فیبولر لیگامنٹ۔ ڈلٹائڈ لیگامنٹ کے اگلے ریشے اور کیسہ کے اگلے ریشے تن جاتے ہیں۔

عضلات جو زیادہ تر ٹخنہ کے جوڑ پر پاؤں کے عقبی خماؤ میں کام آتے ہیں۔ ٹیبی ایلس اینٹیریر اکسٹنسر ڈیجیٹورم لانگس اکسٹنسر ہیلوسس لانگس اور پیرونیس ٹرشیس ہیں۔ وہ جو تلوے کے 425
رخ میں جھکانے والوں کا کام کرتے ہیں۔ پنڈلی کے اوپری عضلے ٹیبی ایلس پوسٹیریر انگلیوں کے لمبے خمانے والے عضلے۔ اور پیرونیس لانگس اور بریوس ہیں۔

ٹیبیا اور فیبولا کے مابین جوڑ

فیبولا اپنے قربی اور اپنے بعدی دونوں سروں کے ذریعے ٹیبیا سے جڑتی ہے۔ ان دو جوڑوں میں سے قربی یعنی ٹیبیو فیبولر آرٹیکولیشن ایک سلس الحرکت جوڑ ہے جس میں ایک جوف اور ایک کیسا اور کچھ زائدو بیرحصے ہیں۔ بعدی جوڑ ایک سنڈسموس (Syndesmosis) ہے یعنی ٹیبیو فیبولر سنڈسموس لیکن بعض صورتوں میں ٹخنہ کے جوڑ کے کہفہ کا ایک بڑھاؤ ٹیبیا اور فیبولا کے بعدی سروں کے درمیان بڑھ آتا ہے۔ (تصویر 196) بین عظمی جھلی جوان ہڈیوں کے درمیانی فصل میں واقع ہے دونوں جوڑوں کا مشترک رباط مانی جا سکتی ہے۔

تقطیع۔ ٹیبیا اور فیبولا کے مابین جوڑوں کے امتحان کی تیاری کے طور پر ٹخنہ کے جوڑ کے وسطانی اور جانبی رخوں کے رباطوں کے باقی حصوں کو کاٹ کر پاؤں کو علیحدہ کرنا چاہیے۔ عضلوں کو بھی بین عظمی جھلی کے دونوں رخوں پر سے اور ٹانگ کی ہڈیوں پر سے اتارنا چاہیے۔ اب رباطوں کا تعین ہو سکتا ہے۔

کرورل انٹر آسیس ممبرین۔ یہ بین عظمی جھلی ایک مضبوط جھلی ہے۔ جو ٹانگ کی دونوں ہڈیوں کے درمیانی فصل میں تنی ہوئی ہے اور عضلوں کی سطح آغاز کو بہت بڑھا دیتی ہے۔ ایک طرف تو یہ ٹیبیا کے بین عظمی کنارے سے اور دوسری طرف فیبولا کے بین عظمی کنارے

CC-0. In Public Domain. Gurukul Kangri Collection, Haridwar

Digitized by Arya Samaj Foundation Chennai and eGangotri

CC-0. In Public Domain. Gurukul Kangri Collection, Haridwar

Digitized by Arya Samaj Foundation Chennai and eGangotri

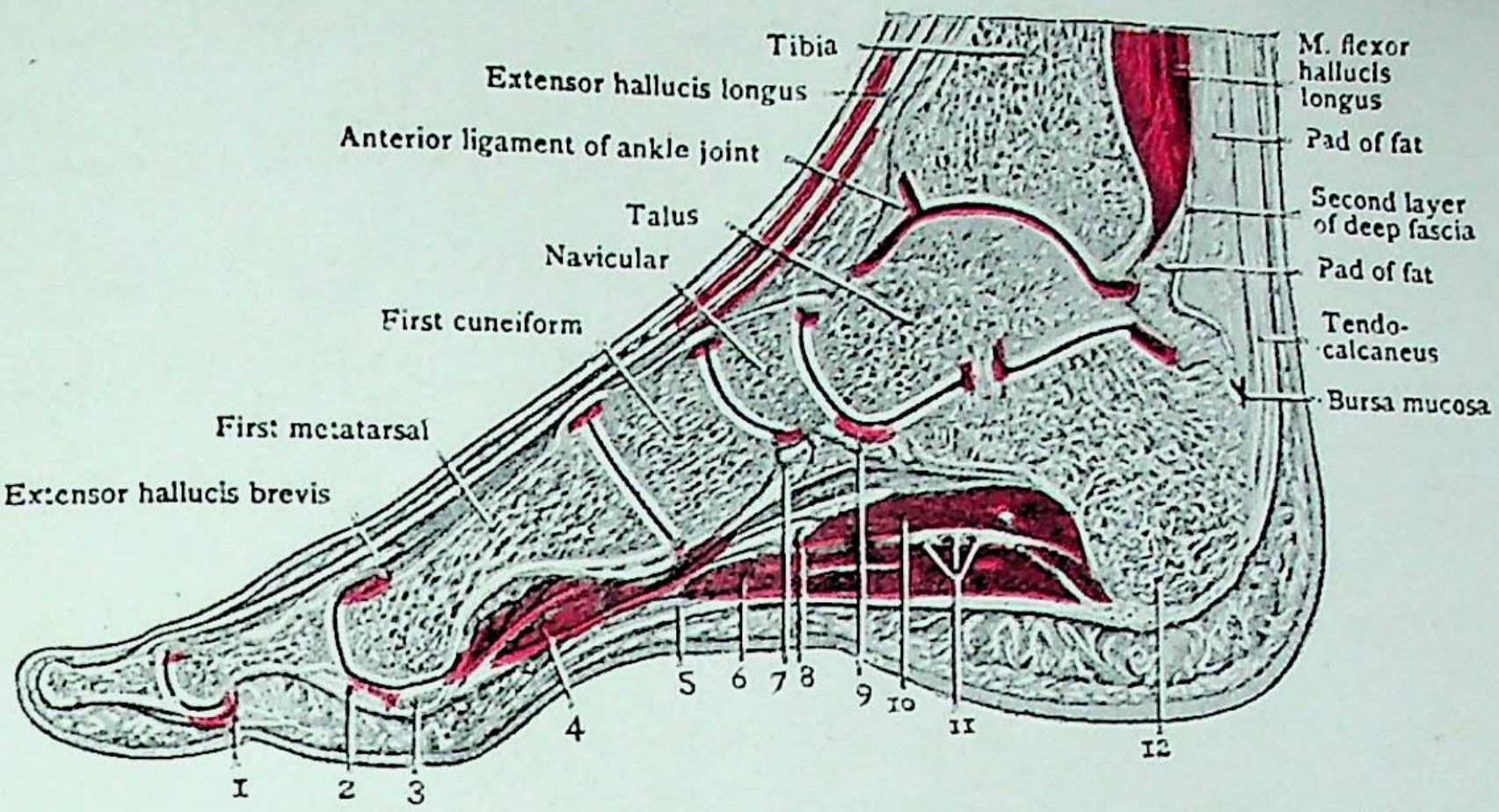

FIG. 197.—Oblique sagittal section through the Foot, along a plane extending from the centre of the heel behind to the centre of the great toe in front.

1. Flexor hallucis longus.
2. Plantar accessory metatarso-phalangeal ligament.
3. Sesamoid bone.
4. Flexor hallucis brevis.
5. Plantar aponeurosis.
6. M. flexor digitorum brevis.
7. Tibialis posterior tendon.
8. Flexor digitorum longus tendon.
9. Plantar calcaneo-navicular ligament.
10. M. quadratus plantæ.
11. Lateral plantar vessels and nerve.
12. Calcaneus.

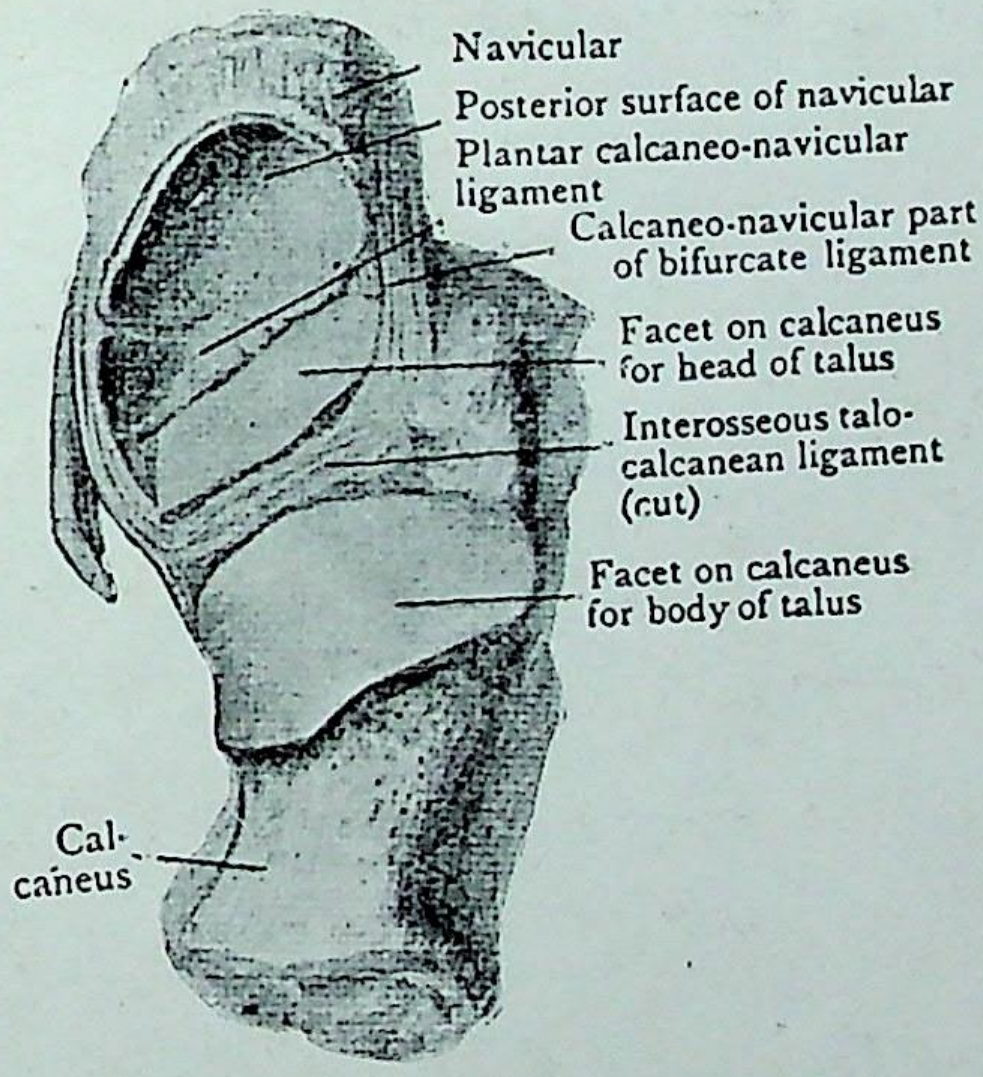

FIG. 198.—Talus removed so as to show the socket for its head.

CC-0. In Public Domain. Gurukul Kangri Collection, Haridwar

Digitized by Arya Samaj Foundation Chennai and eGangotri

سے چپکی ہے۔ یہ مضبوط ترچھے ریشوں سے بنی ہے۔ جو ٹیبیا سے فیبولا تک بعدی اور جانبی
رخ میں جاتے ہیں۔ اس جھلی کی قربی حصے میں ٹیبیا کے جانبی کنڈائل سے ذرا دور ایک
بیضوی سوراخ اینٹیریر ٹیبیل عروق کے لئے واقع ہے اور ٹخنہ کے جوڑ سے تھوڑی دور
قربی جانب ایک چھوٹا سوراخ اس مقام کو ظاہر کرتا ہے۔ جہاں اس جھلی کو پرونیل آرٹری
کی چھیدنے والی شاخ چھیدتی ہے۔

ٹیبیا اور فیبولا کے مابین بالائی جوڑ۔ اس جوڑ پر ہڈیاں اس کیسہ کے
ذریعہ ایک دوسرے کے قریب رہتی ہیں۔ جو آگے اور پیچھے مضبوط ہو گیا ہے۔ مضبوط کرنے
426 والے بندوں کے ریشے بعدی اور جانبی رُخ میں ٹیبیا کے جانبی کنڈائل سے فیبولا کے
سر تک جاتے ہیں۔ پچھلا بند دونوں میں زیادہ کمزور ہے۔ اور پاپلیٹیس کا وتر معہ اپنے
زلابی غلاف کے اس کے قربی حصہ پر واقع ہے۔ یہ غلاف گھٹنہ کے جوڑ کی زلابی تہ کا ایک
بڑھاؤ ہے۔ اور بعض صورتوں میں ٹیبیا اور فیبولا کے مابین جوڑ کے کیسہ کی زلابی تہ کے
ساتھ براہِ راست مسلسل ہوتا ہے۔

گھٹنہ کے جوڑ کا فیبولر کولیٹرل لیگامنٹ اور بائی سیپس عضلہ کا وتر اس جوڑ کے ساتھ
اہم تعلقات رکھتے ہیں۔ یہ دونوں جوڑ کے جانبی طرف فیبولا کے سر سے چپکے ہیں۔ اور بائی سیپس
کے بعض وتری ریشے آگے کے رخ ٹیبیا کے جانبی کنڈائل تک جاتے ہیں۔ اس طرح ٹیبیا اور
فیبولا کے مابین قربی جوڑ کو ایک اور سہارا مل جاتا ہے۔

ٹیبیو فیبولر سنڈسموسس۔ ٹیبیا اور فیبولا کے درمیان کا بعدی جوڑ قربی کی
نسبت زیادہ مضبوط اصول پر بنا ہے۔ کیونکہ ٹخنہ کے جوڑ کی قوت بہت کچھ اس کی مضبوطی
427 پر منحصر ہے۔ بعض صورتوں میں ہڈیوں کی ہر ایک مقابل کی سطح کے بعدی حصے کی ایک
بہت تنگ پٹی مفصلی ہوتی ہے۔ اور ایسی کرّی سے ڈھکی ہوتی ہے۔ جو فیبولا اور ٹیبیا کے
بعدی سروں پر کی کرّی کے ساتھ اس مقام پر مسلسل ہوتی ہے۔ جہاں یہ ہڈیاں ٹخنہ
کے جوڑ کی ساخت میں حصہ لیتی ہیں۔ بعض صورتوں میں مفصلی کری بالکل معدوم ہوتی
ہے۔ اس سنڈسموسس کے قربی حصے کی سطحیں ہمیشہ ناہموار ہوتی ہیں۔ اور ایک نہایت
مضبوط بین عظمی رباط کے ذریعہ آپس میں بندھی رہتی ہیں۔

اس اہم بین عظمی رباط کے سوا اور تین رباط بھی موجود ہیں:۔

CC-0. In Public Domain. Gurukul Kangri Collection, Haridwar

Digitized by Arya Samaj Foundation Chennai and eGangotri

۱۔ جانبی میلیولس کا اگلا رباط
۲۔ جانبی میلیولس کا پچھلا رباط
۳۔ جانبی میلیولس کا بعدی رباط

اگلے اور پچھلے رباط چوڑے اور مضبوط بند ہیں۔ جو ٹیبیا سے فیبولا تک ترچھے جانبی اور بعدی رخ میں جاتے ہیں۔

پچھلے رباط کا بعدی حصہ زرد سے ریشوں کا ایک مضبوط تنگ بند ہے۔ جو اس جوڑ کی پشت پر متعرض واقع ہے۔ اور ٹیبیا اور فیبولا سے چپکتا اور ان کے درمیانی فاصلہ کو پر کرتا ہے۔ یہ اس ٹیبیو فیبولر گھر کا ایک حصہ ہے۔ جو ٹخنہ کے جوڑ کے لیئے ہے (تصاویر 192—193) اور ٹیلس کی مفصلی سطح کے قربی رخ پر وہ رقبہ جس پر یہ حصہ حرکت کرتا ہے عموماً آسانی سے پہچان لیا جاتا ہے۔ پچھلے رباط کے اس حصے کو جانبی میلیولس کا بعدی رباط کہتے ہیں

تقطیع ٹیبیو فیبولر سنڈسموسس کے بین عظمی رباط کو دیکھنے کے لیئے ٹانگ کی ہڈیوں کو ٹیبیا کے بعدی سرے سے تقریباً دو انچ کے فاصلے پر کاٹا جائے۔ اور پھر آری کے ساتھ قریب سے بعید رُخ ایک کھڑے متعرض یعنی جبہی رخ میں کاٹا جائے۔ یہ چیرا ایسا لگایا جائے کہ ٹیبیو فیبولر سنڈسموسس میں سے گزرے۔ پھر بین عظمی رباط کے چھوٹے مضبوط ریشے دکھائی دیں گے۔ اور نیز ہڈیوں کی مقابل کی سطحوں کی بعدی حصوں کے درمیان کا تنگ مفصلی فاصلہ نمایاں ہو جائے گا۔ بشرطیکہ یہ فاصلہ موجود ہو۔ اگر اس جوڑ کے بعدی حصے میں کہفہ موجود ہو تو ٹخنہ کے جوڑ کے کیسہ کی زلالی تہ قربی رخ میں ٹیبیو فیبولر سنڈسموسس کے رباطوں کے ان حصوں کی اندرونی سطح پر بڑھ آتی ہے جو اس جوف کی حدود بنانے میں مدد دیتے ہیں۔

پاؤں کے جوڑ

پاؤں کے جوڑ بہت ہیں۔ وہ یہ ہیں:۔

CC-0. In Public Domain. Gurukul Kangri Collection, Haridwar

Digitized by Arya Samaj Foundation Chennai and eGangotri

428

۱۔ انٹر ٹارسل۔ ٹارسو میٹا ٹارسل۔ اور انٹر میٹا ٹارسل۔

۲۔ میٹا ٹارسو فلینجیل جوڑ۔

۳۔ پاؤں کی انگلیوں کے جوڑ

ہڈیاں جوان جوڑوں کو بناتی ہیں۔ سات ٹارسل ہڈیاں۔ میٹا ٹارسل ہڈیاں۔ اور پور ہیں۔ ٹارسل اور میٹا ٹارسل ہڈیاں بین عظمی۔ تلوے کے اور عقبی رباطوں کے ذریعہ آپس میں بندھی ہوئی ہیں۔ اور دو محرابوں کی شکل میں مرتب ہیں۔ یعنی ایک طولانی اور ایک عرضی۔ ان محرابوں کی سلامتی کی ذمہ دار (۱) کچھ ان ہڈیوں کی شکل (۲) کچھ رباطوں کا تناؤ (۳) کچھ سہارا دینے والے وتر (۴) کچھ پلانٹر اپیا نیوروسس کا تناؤ ہیں۔

طولانی محراب پاؤں کے جانبی پہلو کی نسبت وسطانی پہلو پر زیادہ اونچائی اور زیادہ وسعت پیش کرتی ہے۔ ٹیلس اس محراب کی چوٹی پر واقع ہے۔ اور اس محراب کی ڈاٹ ہے۔ طولانی تلوے کی محراب کا پچھلا ستون چھوٹا اور ٹھوس ہے۔ اور صرف کیلکینیس سے بنتا ہے۔ اگلا ستون جو بہت زیادہ لمبا ہے۔ کئی ہڈیوں سے بنتا ہے۔ یعنی نیویکولر کیوبائڈ۔ تین کیونیفارم اور میٹا ٹارسس مزید برآں اگلے ستون کی ساخت میں نیویکولر۔ تین کیونیفارم اور وسطانی تین میٹا ٹارسل ہڈیوں سے بنے ہوئے وسطانی استوانہ اور ایک جانبی استوانہ کو شامل خیال کر سکتے ہیں۔ جو کیوبائڈ اور جانبی دو میٹا ٹارسل ہڈیوں سے بنتا ہے۔ جسم کا وزن محراب کی چوٹی تک ٹیلس میں سے ہو کر پہنچتا ہے۔ اور۔ محراب کے انتہا سے زیادہ چپٹا ہونے کو روکنے والے اہم ترین رباط تلوے کے کھفہ میں واقع ہیں۔ یہ ہیں پلانٹر کیلکینیو نیویکولر۔ لانگ پلانٹر لیگامنٹ۔ اور پلانٹر کیلکینیو کیوبائڈ لیگامنٹ۔ ٹبی ایلس پوسٹیریر کے وتر کی مختلف وجیاں مختلف ٹارسل اور میٹا ٹارسل ہڈیوں میں الحاق کے لئے جاتے وقت زائد سہارا دیتی ہیں۔ تلوے کا تریفس بھی ایک اہم جزو ہے۔ کیونکہ یہ دونوں ستون کے درمیان پھیلا ہوا ہے۔ اور دونوں سے چپکا ہے۔ جارج ہمفری (George Humphry) آنجہانی کے ایک وقعہ کے بیان کے مطابق یہ وتر لیفی چھت کے "بندش شہتیر" (tie-beam) کی طرح عمل کرتا ہے۔ پاؤں کی عرضی محراب۔ ٹارسو میٹا ٹارسل جوڑوں کے خط کے پار بہترین طور پر دکھائی دیتی ہے۔

CC-0. In Public Domain. Gurukul Kangri Collection, Haridwar

Digitized by Arya Samaj Foundation Chennai and eGangotri

تقطیع ۔ ان عضلوں اور وتروں کو جو ابتک صرف جزوی طور پر پاؤں کی ہڈیوں سے علیٰحدہ کئے گئے ہیں ۔ اب پورا نکال کر رباطوں کو واضح کرنا چاہیئے ۔

429 **ٹیلس کے جوڑ** ۔ ٹیلس اپنے جسم کی تلوے والی سطح پر بڑی پچھلی رویک کے ذریعہ کیلکینیس کی عقبی سطح پر مطابقی پچھلی رویک سے جڑتی ہے ۔ لیکن اس کا سر ایک بڑے گھر میں بیٹھتا ہے ۔ جو اس شے کے واسطے کیلکینیس کے سسٹنٹیکولم ٹیلائی ۔ نیویکولر اور اُن دو رباطوں سے بنتا ہے ۔ جو کیلکینیس اور نیویکولر کے درمیان گزرتے ہیں ۔ یعنی ایک نیچے پلانٹر کیلکینیو نیویکولر اور دوسرا جانبی پہلو پر دوشاخے رباط کا کیلکینیو نیویکولر حصہ ۔ ٹیلس کے دونوں جوڑ بالکل الگ الگ ہوتے ہیں ۔

رباط جو ٹیلس کو مقام پر رکھتے ہیں ۔ تعداد میں پانچ ہیں ۔ چار کیلکینیس سے چپکے ہیں ۔ اور ایک نیویکولر سے ۔ وہ یہ ہیں :-

۱ ۔ بین عظمی ٹیلو کیلکینین رباط
۲ ۔ لیٹرل ٹیلو کیلکینین رباط
۳ ۔ میڈیل ٹیلو کیلکینین رباط
۴ ۔ پوسٹیریر ٹیلو کیلکینین رباط
۵ ۔ ٹیلو نیویکولر رباط یعنی عقبی

بین عظمی ٹیلو کیلکینین رباط سب سے زیادہ مضبوط ہے ۔ یہ ٹارسل کینال میں واقع ہے ۔ اور مضبوط ریشوں پر مشتمل ہے ۔ جو بعدی رخ بین کیلکینین کی عقبی سطح پر مفصلی رویکوں کے درمیانی میزاب سے اور قریب میں ٹیلس کی تلوے والی سطح پر مطابقی میزاب سے چپکا ہے جانبی رباط ریشوں کا ایک چھوٹا بند ہے ۔ جو ٹیلس کی جانبی سطح سے کیلکینیس کی جانبی سطح تک جاتا ہے ۔ یہ ٹخنہ کے جوڑ کے کیلکینیو فیبولر رباط کے متوازی ہے ۔ لیکن زیادہ عمقی مستوی پر اور کسی قدر آگے واقع ہے ۔

430 **میڈیل ٹیلو کیلکینین لیگامنٹ** بعدی اور آگے کے رُخ ٹیلس پر فلکسر ہیلوسس لانگس والے میزاب کے وسطانی کنارے سے سسٹنٹیکولم ٹیلائی تک جاتا ہے ۔

CC-0. In Public Domain. Gurukul Kangri Collection, Haridwar

Digitized by Arya Samaj Foundation Chennai and eGangotri

پچھلا ٹیلو کیلکینین رباط - ٹیلس کے پچھلے کنارے سے کیلکینیس تک جاتا ہے پچھلے ٹیلو کیلکینین جوڑ کو پیچھے کی طرف بند کرتا ہے۔

عقبی ٹیلو نیو یکولر رباط - پاؤں کی پشت پر ٹیلس کے سر سے نیویکولر ہڈی تک جاتا ہے یہ پتلا اور جھلی سا ہے۔

ٹخنے کے جوڑ کے کیسہ کے وسطانی اور جانبی حصے ٹیلس کو بھی اس کی جگہ پر رکھنے میں کام دیتے ہیں۔

تقطیع - ان مختلف رباطوں کو کاٹ دو - جو ٹیلس کو جگہ پر قایم رکھتے ہیں - اور اس ہڈی کو نکال دو - جب یہ ہو چکے - تو ان مختلف حصوں کا امتحان ہو سکتا ہے - جو ٹیلس کے سر کے لئے گھر بناتے ہیں - اور یہ ظاہر ہو جائے گا - کہ پچھلا ٹیلو کیلکینین جوڑ مضبوط بین عظمی ٹیلو کیلکینین رباط کے ذریعہ اگلے جوڑ سے الگ رہتا ہے - اس رباط کی بڑی مضبوطی اب معلوم ہو سکتی ہے - اور ٹیلس کے سر پر کی تین رویکوں کا مطالعہ ہو سکتا ہے (۱) ایک محدب سطح سامنے کی طرف رخ رکھتی ہے اور نیویکولر سے جڑتی ہے - (۲) ایک لمبوتری رویک اسکے تلوے والے رخ پر (بعض دفعہ دو حصے ہوتی ہی) جو سسٹنٹیکولم ٹیلائی پر واقع ہے - اور (۳) ۱ اور ۲ کے درمیان ایک **مثلث** رویک جو تلوے والے کیلکینیو نیو یکولر رباط کی عقبی سطح سے تطابق رکھتی ہے - تازہ حالت میں (اور دراصل عموماً ہڈی کی سوکھی ہوئی حالت میں بھی) یہ تینوں رویکیں ایک دوسری سے درمیانی بینڈوں کے ذریعہ ظاہر کی جا سکتی ہے۔

کیلکینیو نیو یکولر رباطات حالانکہ کیلکینیس براہ راست نیو یکولر کے ساتھ نہیں جڑتی - مگر دو مضبوط رباطوں کے ذریعہ اس سے ملی ہوئی ہے - وہ یہ ہیں :- ایک تلوے کا کیلکینیو نیو یکولر لیگامنٹ اور دو شاخہ رباط کا کیلکینیو نیو یکولر حصہ۔

تلوے کے کیلکینیو نیو یکولر رباط کی بالائی سطح ٹیلس کو نکالکر ظاہر ہو جاتی ہے - یہ رباط سسٹنٹیکولم ٹیلائی اور نیو یکولر کے درمیان زاویہ دار وقفہ میں واقع ہے - اور ٹیلس کے سر کے لئے گھر کی ساخت میں حصہ لیتی ہے - (تصویر 198) اس کی بالائی سطح چکنی اور غرلابی تہ سے ڈھکی ہوئی ہوتی ہے - اس کی تلوے والی سطح ٹیبی ایلس پوسٹیریر کے وتر

CC-0. In Public Domain. Gurukul Kangri Collection, Haridwar

Digitized by Arya Samaj Foundation Chennai and eGangotri

پر ٹکی رہتی ہے۔ یہ رباط پاؤں کی طولانی محراب کی سلامتی کو قائم رکھنے میں اہم حصہ لیتا ہے پیچھے یہ سسٹنٹیکولم ٹیلائی کے اگلے کنارے سے چپکا ہے۔ اور آگے نیویکولر ہڈی کی تلوے والی سطح میں جما ہوا ہے۔

دو شاخ رباط کا کیلکینیو نیویکولر حصہ بھی ٹیلس کے سر کے گھر کا ایک حصہ بناتا ہے۔ 431
یہ کیلکینیس اور ٹیلس کے سر کے درمیانی گڑھے کے اگلے حصے میں عمقی واقع ہے۔ اور ۷ نما دو شاخہ رباط کا وسطانی حصہ ہے۔ جو کیلکینیس کی بالائی سطح کے اگلے حصے سے اٹھتا ہے اور فوراً ایک وسطانی یعنی نیویکولر حصے اور ایک جانبی یعنی کیوبائڈ حصے میں پھٹ جاتا ہے۔ کیلکینیو نیویکولر حصہ نیچے اور وسطانی رخ تلوے والے کیلکینیو نیویکولر رباط کے ساتھ اور پشت پر ٹیلو نیویکولر رباط سے متصل ہے۔

کیلکینیو کیوبائڈ جوڑ۔ اس جوڑ میں کیلکینیس کے اگلے رخ پر کی مجوف محدب سطح کیوبائڈ ہڈی کے پچھلے رخ پر مطابقتی سطح سے جڑتی ہے۔ یہ ایک علیحدہ جوڑ ہے۔ یعنی اس کا جوف قریب کے جوڑوں کے جوفوں سے راہ نہیں رکھتا۔ رباط جو دونوں ہڈیوں کو جوڑتے ہیں۔ یہ ہیں :- 432

۱- آرٹیکولر کیپسول

۲- پلانٹر کیلکینیو کیوبائڈ لیگامنٹ

۳- لانگ پلانٹر لیگامنٹ

کیپسول جوڑ کو پوری طرح گھیرتا ہے۔ اور اس کے عقبی اور وسطانی حصے جو کسی قدر دبیز ہوتے ہیں۔ بعض اوقات جوڑ کے عقبی اور وسطانی رباط کہلاتے ہیں۔ وسطانی رباط مذکورہ بالا دو شاخ رباط کا کیلکینیو کیوبائڈ حصہ ہے۔

لانگ پلانٹر لیگامنٹ کیلکینیس کی تلوے والی سطح سے ٹیوبرکیلکیتی آئی کے ذرا آگے اٹھتا ہے۔ یہ آگے کی طرف کیوبائڈ ہڈی کی تلوے والی سطح تک پھیلتا ہے۔ جہاں یہ چوڑا ہو جاتا ہے۔ اور اس کا زیادہ حصہ اس ہڈی کی ٹیوبراسیٹی میں چپکتا ہے۔ لیکن متبار مضبوط ریشے پرونیس لانگس کے وتر کے پار گزر کر آگے جاتے ہیں۔ اور دوسری تیسری اور چوتھی میٹاٹارسل ہڈیوں کے قاعدوں میں چپکتے ہیں۔ اس لئے لانگ پلانٹر لیگامنٹ ٹارسس کے جانبی حصے کے تلوے والے رخ کے بیشتر قطعہ پر پھیلتا ہے۔ اور سب ٹارسل

CC-0. In Public Domain. Gurukul Kangri Collection, Haridwar

Digitized by Arya Samaj Foundation Chennai and eGangotri

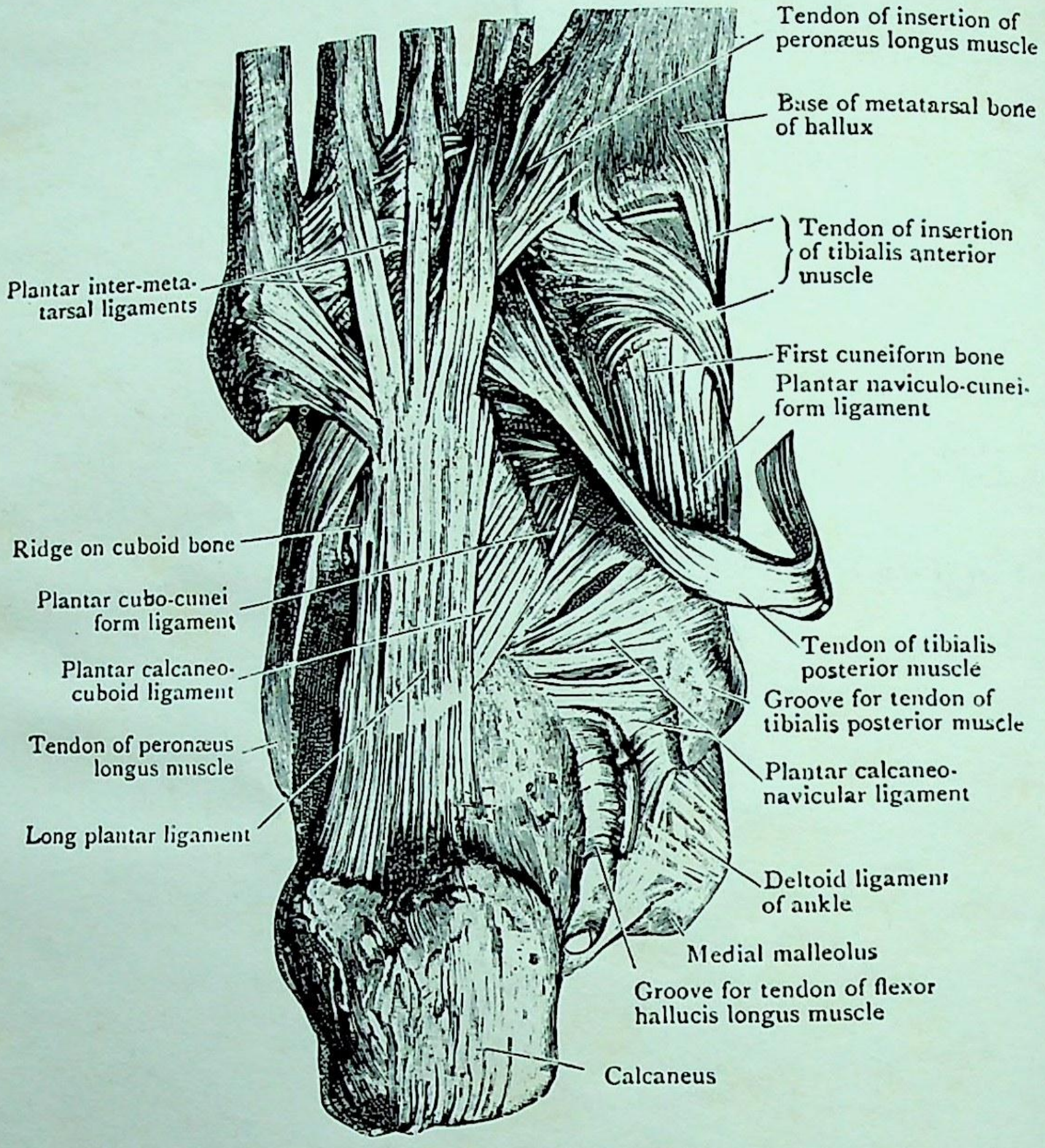

FIG. 199.—Plantar Aspect of Tarsal and Tarso-metatarsal Joints.

CC-0. In Public Domain. Gurukul Kangri Collection, Haridwar

Digitized by Arya Samaj Foundation Chennai and eGangotri

CC-0. In Public Domain. Gurukul Kangri Collection, Haridwar

Digitized by Arya Samaj Foundation Chennai and eGangotri

رباطوں میں لمبا ہے - مزید برآں یہ پروفنیس لانگس کے وتر کے غلاف کا بیشتر حصہ بناتا ہے۔
پلانٹر کیلکینیو کیوبائڈ لیگامنٹ - لانگ پلانٹر لیگامنٹ کے اوجھل واقع ہے - اُن دونوں کے درمیانی چاقو کو ڈالو - اور دھار کو پیچھے کی طرف لیجاؤ - تاکہ لانگ پلانٹر لیگامنٹ کیلکینیس کی تلوے والی سطح سے الگ ہوجائے - جب علیحدہ شدہ حصہ آگے ڈال دیا جاتا ہے - تو پلانٹر کیلکینیو کیوبائڈ لیگامنٹ نمایاں ہوجاتا ہے - اور اس کے تعلقات کو نمایاں کرلے کے لئے کسی تقطیع کی ضرورت نہیں - یہ چھوٹے - مضبوط ریشوں سے بنا ہے - جو لمبائی میں ایک انچ سے زائد نہیں - یہ کیلکینیس کی تلوے والی سطح کے اگلے حصے پر چھوٹے ٹیوبرکل سے اٹھتے ہیں - اور آگے کیوبائڈ کی تلوے والی سطح کے ساتھ اس کی ٹیوبرا سیٹی سے آگے چپکتے ہیں - یہ رباط لانگ پلانٹر رباط سے زیادہ چوڑا ہے - اور آخرالذکر کے الٹے جانے سے پہلے اس کے وسطانی کنارے پر دیکھا جاسکتا تھا

433 پاؤں کی طولانی محراب کو قائم رکھنے میں لانگ پلانٹر لیگامنٹ اور پلانٹر کیلکینیو کیوبائڈ لیگامنٹ ایسی اہمیت رکھتے ہیں - جس سے بڑھکر صرف کیلکینیو نیوکولر لیگامنٹ کی اہمیت ہے -

ٹیلس اور نیویکولر کے درمیان کے جوڑ اور کیلکینیس اور کیوبائڈ کے درمیان کے جوڑ کو مجموعی طور پر اکثر ٹرانسورس ٹارسل جوڑ کہتے ہیں - یہیں پر پاؤں کے ایورشن (eversion) اور انورشن (inversion) کے حرکات کا کچھ حصہ واقع ہوتا ہے - یہ جاننا چاہیئے - کہ سوائے ایک کے کل وہ رباط جو اس جوڑ پر ٹارسس کے اگلے اور پچھلے حصوں کو آپس میں جوڑتے ہیں - پیچھے کیلکینیس سے چپکے ہیں وہ یہ ہیں :-

پلانٹر کیلکینیو نیویکولر	کیلکینیس سے چپکے ہوئے
بائی فرکیٹ	
لانگ پلانٹر	
پلانٹر کیلکینیو کیوبائڈ	
کیلکینیو کیوبائڈ کیپسول	
ڈارسل ٹیلو نیویکولر	ٹیلس سے ملحق

CC-0. In Public Domain. Gurukul Kangri Collection, Haridwar

Digitized by Arya Samaj Foundation Chennai and eGangotri

انٹرکیونیفارم جوڑ۔ تینوں کیونیفارم ہڈیاں ایسی مضبوط جڑی ہوئی ہیں کہ بہت کم انفرادی حرکت ہوسکتی ہے۔ خاص اتصالی ساختیں دو ہیں عظمی رباط ہیں۔ جو ان ہڈیوں کی مقابلی سطحوں غیر مفصلی حصوں کے درمیان جاتے ہیں۔ یہ صرف ہڈیوں کو ایک دوسری سے علحدہ کرنے پر دیکھے جاسکتے ہیں۔ ڈارسل انٹرکیونیفارم رباطات بھی ہوتے ہیں۔ یہ چھوٹے چپٹے۔ مستعرض رکھے ہوئے بند ہیں۔

کیونیونیویکولر (cuneo-navicular) جوڑ۔ تینوں کیونیفارم ہڈیاں نیویکولر کی اگلی سطح سے جڑتی ہیں۔ ان کو وہ عقبی رباط جگہ پر رکھتے ہیں۔ جن میں سے ہر ایک رباط نیویکولر کی عقبی سطح سے ایک کیونیفارم ہڈی کی عقبی سطح تک جاتا ہے۔ اور اُن تلوے والے رباطوں کے ذریعہ جو اس طرح سے مرتب ہیں۔ تلوے والے رباطوں کی مضبوطی عقبی رباطوں کی مضبوطی سے زیادہ ہے۔ اور ان کی طاقت پوسٹیرئیر ٹیبی الیس کے وتر سے آنے والی دھجیوں کیوجہ سے بہت بڑھ جاتی ہے۔

تقطیع۔ اب تقطیع کار آزادی سے کل عقبی اور تلوے والے کیونیونیویکولر رباطوں میں سے وسطانی ترب کو کاٹ سکتا ہے۔ پھر نیویکولر ہڈی کو پیچھے کھینچ سکتے ہیں۔ تاکہ اس جوڑ کا جوف نمایاں ہوجائے۔ چاقو کو جانبی کیلکینیو نیویکولر رباط کے جانبی پہلو کے گرد بھی لے جاسکتے ہیں۔ اس طرح سے اس رباط کا نہایت عمدہ منظر مل جاتا ہے۔ حالانکہ اس تقطیع میں عقبی کیونیویکر رباط کو کاٹنا پڑتا ہے۔

نیویکولر کی محدب اگلی مفصلی سطح ایک آڑے جوف گھر میں بیٹھتی ہے۔ جو اس کے لئے تین کیونیفارم ہڈیوں کی پچھلی سطحوں اور اکثر کیو بائڈ کی وسطانی سطح پر ایک چھوٹی رو یک سے بھی بنتا ہے۔ نیویکولر کی مفصلی سطح نمایاں حیدوں کے ذریعہ رقبوں یا رویکوں میں منقسم ہے 434
جو اس گھر کے مختلف حصوں سے تطابق رکھتے ہیں۔ جس میں یہ واقع ہے۔ زلالی تہ جو اس جوڑ کو استر کرتی ہے آگے انٹرکیونیفارم جوڑوں میں بڑھ جاتی ہے۔

کیونیونیویکولر اور کیونیفارم جوڑ۔ یہ دیکھ لیا گیا ہے۔ کہ پاؤں کی طولانی محراب کا اگلا ستون ایک جانبی اور ایک وسطانی استوانہ پر مشتمل ہے۔ ان استوانوں

CC-0. In Public Domain. Gurukul Kangri Collection, Haridwar

Digitized by Arya Samaj Foundation Chennai and eGangotri

کے ٹارسل جیسے آپس میں کیوبونیویکولر اور کیوبوکیونیفارم جوڑ رباطوں کے ذریعے ملے ہوئے ہیں۔ یہ صرف کبھی کبھی ہوتا ہے۔ کہ نیویکولر ہڈی کیوبائڈ کی وسطانی سطح کو چھوتی اور اس سے جڑتی ہے۔ جب یہ ایسا کرتی ہے۔ تو کیوبائڈ پر کی رویک کیونیفارم ہڈیوں کے پچھلے سروں پر مفصلی سطحوں کے سلسلہ میں واقع ہوتی ہے۔ اور ان کے ساتھ ملکر نیویکولر کی اگلی سطح کے لئے گھر بناتی ہے۔ وہ رباط جو نیویکولر کو کیوبائڈ کے ساتھ باندھتے ہیں۔ عرضی طور پر مرتب ہیں۔ اور ان حصوں پر مشتمل ہیں۔ (۱) چھوٹے مضبوط بین عظمی ریشوں کا ایک سلسلہ جو مقابل کی سطحوں کو آپس میں باندھتے ہیں۔ (۲) عقبی بند اور (۳) ایک تلوے والا بند۔

عقبی بند پہلے ہی کیونیونیویکولر جوڑ کے درون کو کھولنے اور جانبی کیلکینیو نیویکولر رباط کو واضح کرنے میں کٹ چکا ہے۔ لیکن بین عظمی اور تلوے والے رباطوں کو آسانی سے نمایاں کر سکتے ہیں۔

کیوبائڈ اپنی وسطانی سطح پر ایک بیضوی رویک کے ذریعہ تیسری کیونیفارم ہڈی کے ساتھ جڑ کر کیوبوکیونیفارم جوڑ بناتی ہے۔ یہ ہڈیاں بین عظمی۔ عقبی اور تلوے والے رباطوں کے ذریعہ آپس میں بندھی رہتی ہیں۔ عقبی رباط کو کاٹنے اور ان دو ہڈیوں کے درمیان چاقو ڈالنے سے بین عظمی رباط کو پہچان سکتے ہیں۔ یہ تینوں رباطوں میں مضبوط ترین ہے۔

زلالی تہ جو کیونیونیویکولر جوڑ کو استر کرتی ہے۔ کیوبوکیونیفارم جوڑ اور نیز نیویکولر کیوبائڈ جوڑ میں بشرطیکہ یہ موجود ہے۔ بڑھ آتی ہے۔

ٹارسو میٹا ٹارسل جوڑ۔ پانچ میٹا ٹارسل ہڈیوں کے قاعدے تین کیونیفارم ہڈیوں اور کیوبائڈ ہی کے ساتھ جڑتے ہیں۔ اور عقبی تلوے والے اور بین عظمی رباطوں کے ذریعہ ان کے ساتھ خوب چپکے ہوئے ہیں۔ یہ جاننا خاص طور پر ضروری ہے۔ کہ اس جوڑ کا خط بے قاعدہ ہے۔ اور دوسری میٹا ٹارسل ہڈی کا قاعدہ پہلی اور تیسری کیونیفارم ہڈیوں کے درمیان خانے کی طرح واقع ہے۔

435 عقبی رباط چپٹے الگ الگ بند ہیں، جن کو محتاط تقطیع کار آسانی سے پہچان لیتا ہے۔ ایسا ایک رباط پہلی کیونیفارم سے پہلی میٹا ٹارسل کے قاعدے تک جاتا ہے

CC-0. In Public Domain. Gurukul Kangri Collection, Haridwar

Digitized by Arya Samaj Foundation Chennai and eGangotri

ہر ایک کیونیفارم ہڈی سے ایک ایک کر کے تین رباط دوسری میٹا ٹارسل کے قاعدے تک جاتے ہیں۔ ایک تیسری کیونیفارم سے تیسری میٹا ٹارسل کے قاعدے تک جاتا ہے۔ دو چوتھی میٹا ٹارسل کے قاعدے کو جاتے ہیں۔ جن میں سے ایک تیسری کیونیفارم سے اور دوسرا کیوبائڈ سے چلتا ہے۔ اور ایک کیوبائڈ سے پانچویں میٹا رسل کے قاعدے تک جاتا ہے۔

تلوے والے رباط اس باقاعدگی سے مرتب نہیں۔ پہلی اور دوسری میٹا ٹارسل ہڈیوں والے بہت مضبوط ہیں بعض بند ٹیڑھا رخ رکھتے ہیں۔ اور وہ جو دوسری تیسری۔ اور چوتھی میٹا ٹارسل ہڈیوں کو جاتے ہیں کم و بیش پرونیس لانگس کے وتر کے غلاف سے تعلق رکھتے ہیں اور اسی لئے لانگ پلانٹر لیگامنٹ کے ساتھ۔

بین عظمی رباطوں کو نظر میں لانے کے لئے عقبی رباطوں کو آزادی سے کاٹو۔ اور پھر میٹا ٹارسس کو تلوے کے رخ ٹارسس پر جھکا دو۔ بین عظمی رباط اس عمل کے مزاحم ہوں گے۔ اور جوڑوں کے اندر دیکھنے پر تقطیع کار ان کو کھنچے ہوئے اور تنے ہوئے پائیگا۔ اگر زور لگاتے رہیں۔ تو یہ پھٹ جائیں گے۔ بین عظمی رباط تعداد میں تین ہیں یعنی ایک وسطانی ایک درمیانی اور ایک جانبی۔

وسطانی بین عظمی رباط انتہائی مضبوط بند ہے۔ جو پہلی کیونیفارم ہڈی کی جانبی سطح کے اگلے حصے سے جانبی رخ گزر کر دوسری میٹا ٹارسل ہڈی کے قاعدے کی متصل سطح تک جاتا ہے۔ درمیانی بین عظمی رباط چھوٹا ہے یہ تیسری کیونیفارم کی وسطانی سطح کے اگلے حصے اور دوسری میٹا ٹارسل کے قاعدے کی متصل سطح کے درمیان گزرتا ہے۔ جانبی بین عظمی رباط تیسری کیونیفارم کی جانبی سطح سے چوتھی میٹا ٹارسل کے قاعدے کے وسطانی پہلو تک جاتا ہے۔ اس لئے ایک بین عظمی رباط پہلی کیونیفارم ہڈی سے اور دو تیسری کیونیفارم سے چلتے ہیں اور ان میں سے دو رباط دوسری کے قاعدے سے چپکے ہیں اور تیسرا چوتھی میٹا ٹارسل ہڈی کے قاعدے سے چپکا ہے۔

ٹارسو میٹا ٹارسل مفصلی سطحیں

اب اس طریقہ کا امتحان ہونا چاہیے۔ جس سے میٹا ٹارسس ٹارسس کے اوپر جما ہوا ہے۔ پہلی میٹا ٹارسل پہلی کیونیفارم پر رکھی ہوئی ہے اور یہ جوڑ ایک الگ زلالی کہفہ رکھتا ہے۔ دوسری میٹا ٹارسل

486

CC-0. In Public Domain. Gurukul Kangri Collection, Haridwar

Digitized by Arya Samaj Foundation Chennai and eGangotri

CC-0. In Public Domain. Gurukul Kangri Collection, Haridwar

Digitized by Arya Samaj Foundation Chennai and eGangotri

PLATE XLVII

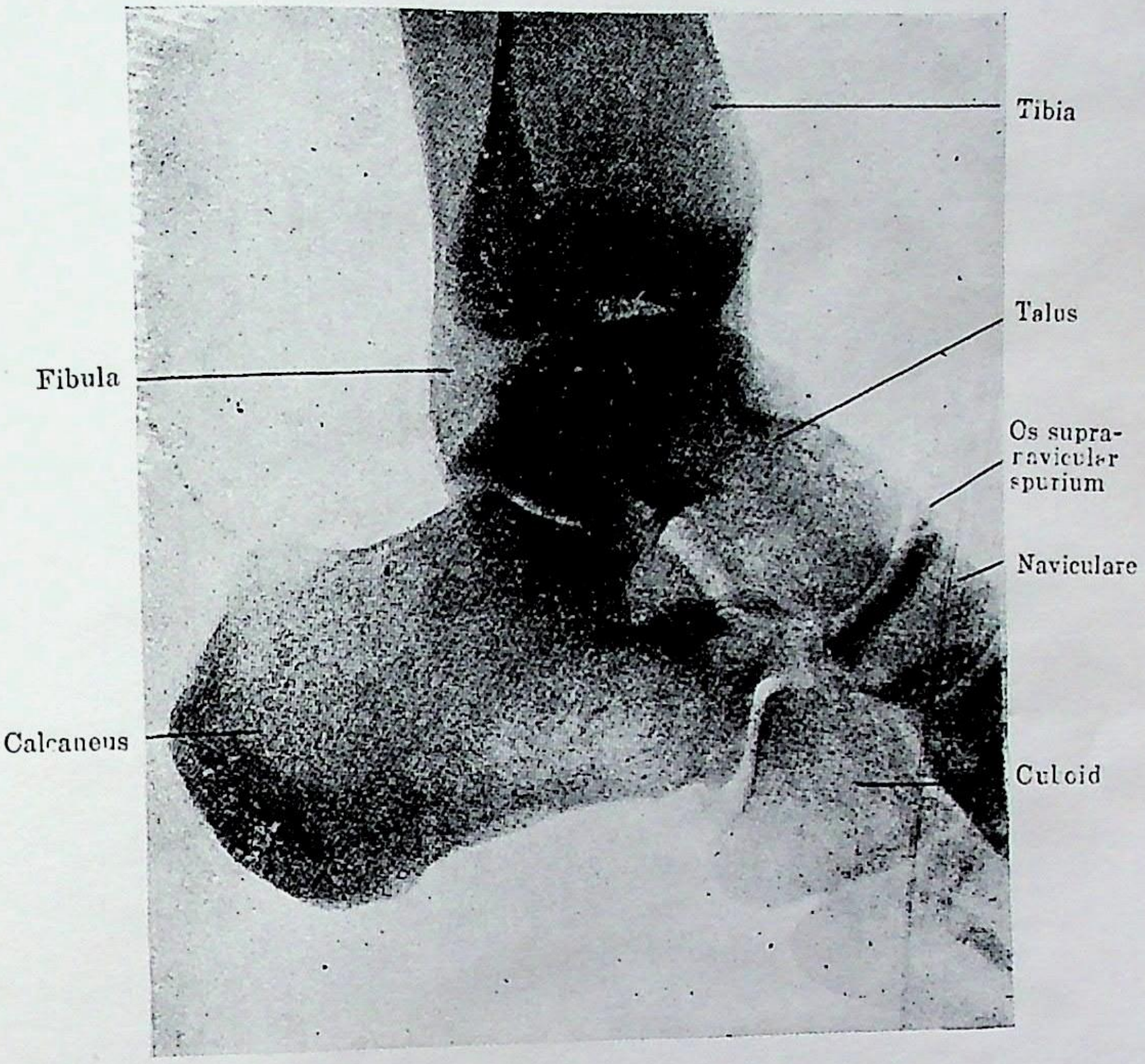

FIG. 203.—Radiograph of the Foot of an Adult showing an occasional variation.
(Major A. W. Pirie.)

CC-0. In Public Domain. Gurukul Kangri Collection, Haridwar

Digitized by Arya Samaj Foundation Chennai and eGangotri

CC-0. In Public Domain. Gurukul Kangri Collection, Haridwar

Digitized by Arya Samaj Foundation Chennai and eGangotri

PLATE XLVI

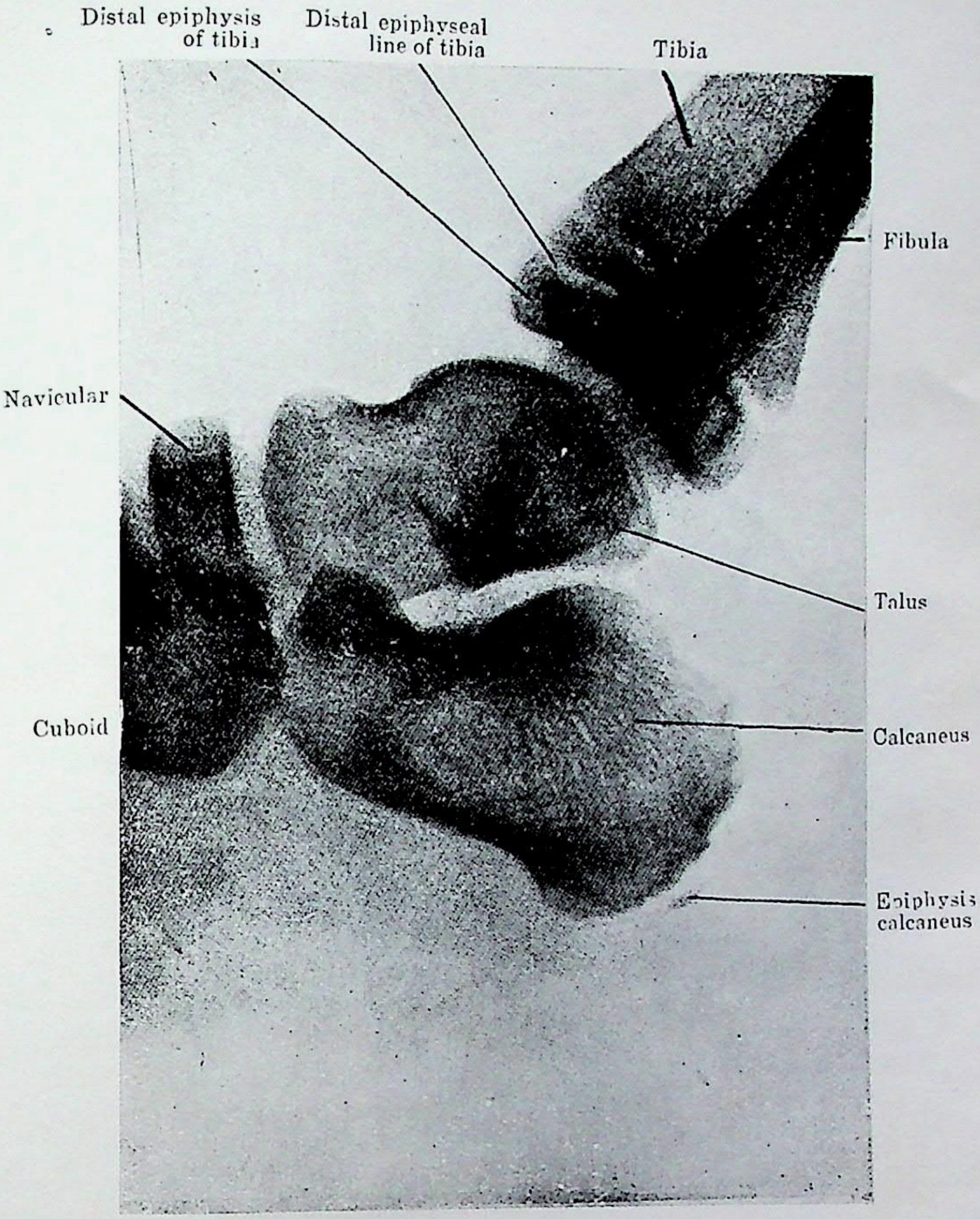

FIG. 202.—Radiograph of the Foot of a Child 6 years old.

Note (1) That the ossification of the epiphysis of the calcaneus has just commenced and that there is no indication of the os trigonum (see Fig. 201).

(2) That the distal epiphyseal line of the fibula runs parallel with the upper border of the talus.

CC-0. In Public Domain. Gurukul Kangri Collection, Haridwar

Digitized by Arya Samaj Foundation Chennai and eGangotri

CC-0. In Public Domain. Gurukul Kangri Collection, Haridwar

Digitized by Arya Samaj Foundation Chennai and eGangotri

PLATE XLV

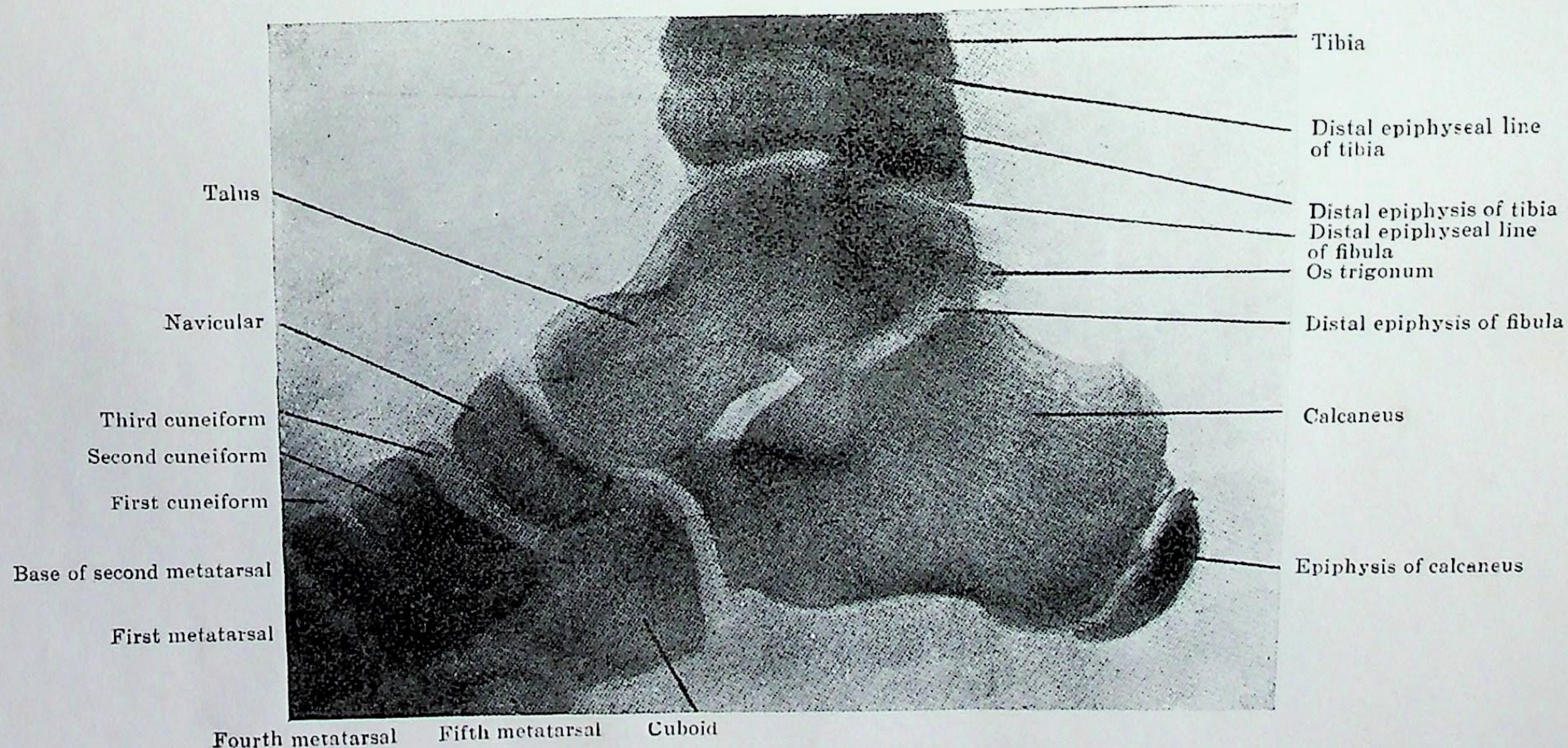

FIG. 201.—Radiograph of the Foot of a Child 11 years old.

CC-0. In Public Domain. Gurukul Kangri Collection, Haridwar

Digitized by Arya Samaj Foundation Chennai and eGangotri

CC-0. In Public Domain. Gurukul Kangri Collection, Haridwar

Digitized by Arya Samaj Foundation Chennai and eGangotri

PLATE XLIV

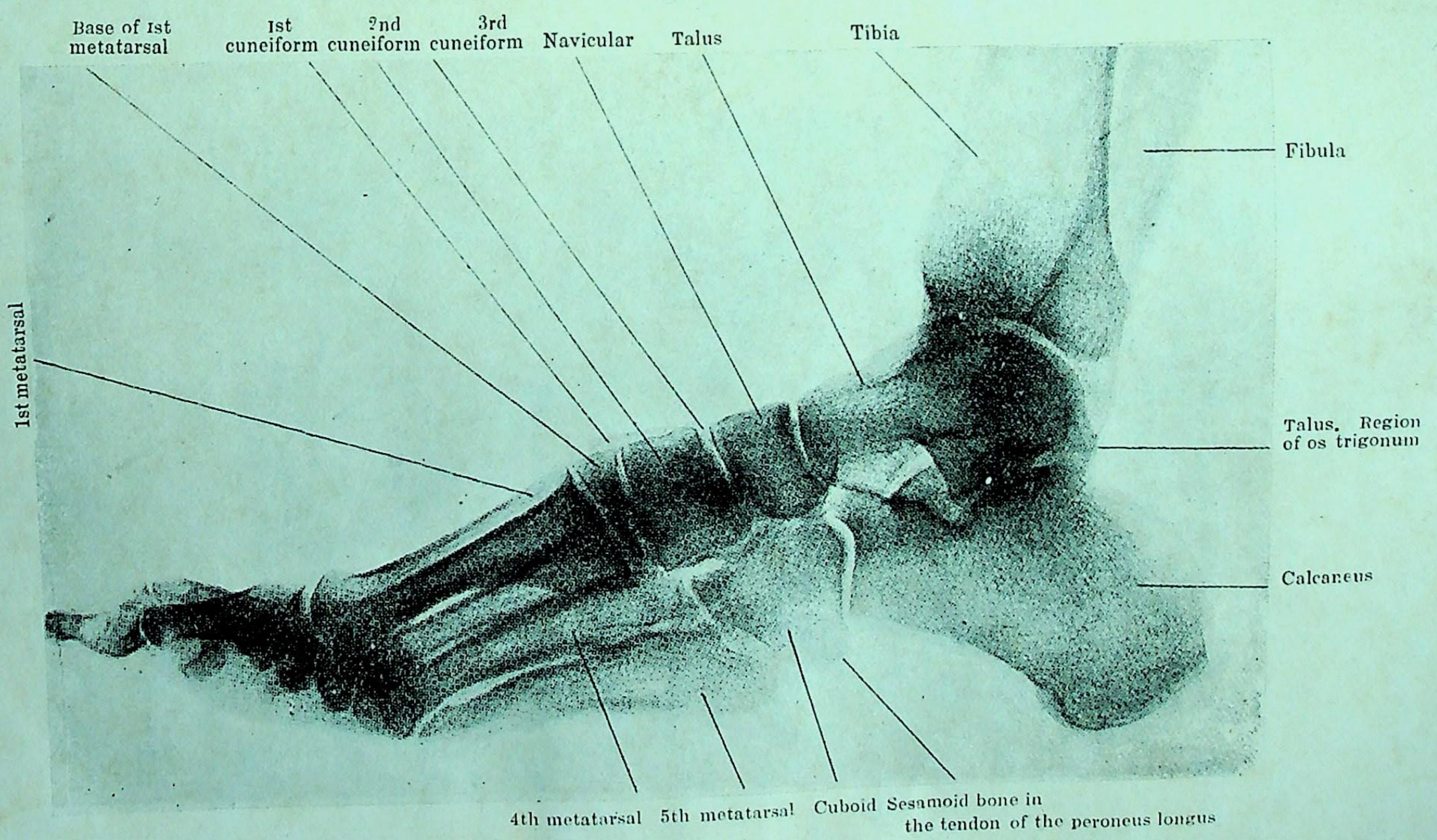

FIG. 200.—Radiograph of the Foot of an adult.
(Major T. Rankine.)

CC-0. In Public Domain. Gurukul Kangri Collection, Haridwar

Digitized by Arya Samaj Foundation Chennai and eGangotri

دوسری کیونیفارم کے مقابل ہے۔ لیکن اس کا قاعدہ پہلی اور تیسری کیونیفارم ہڈیوں کے نکلے ہوئے اگلے سروں میں پکڑا ہوا ہے۔ ان دونوں کے ساتھ یہ جڑتا ہے۔ اور دونوں کے ساتھ بین عظمی رباطوں کے ذریعہ ملا ہوا ہے۔

اس لئے یہ بات تعجب خیز نہیں کہ اس میٹاٹارسل ہڈی میں آزاد حرکت کرنے کی طاقت اس قدر کم ہے اور یہ ہڈی ٹارسو میٹاٹارسل جوڑ کے اندر سے پاؤں کے اگلے حصے کا بتر کرتے وقت سرجن کی وقت کا باعث ہوتی ہے۔ تیسری میٹاٹارسل تیسری کیونیفارم کے مقابل ہے۔ وہ زلالی تہ جو ٹارسس اور دوسری اور تیسری میٹاٹارسل ہڈیوں کے درمیانی جوڑوں کا استر کرتی ہے۔ اُس تہ کے ساتھ مسلسل ہے۔ جو پہلی اور دوسری کیونیفارم ہڈیوں کے درمیان واقع ہے۔ اور اسکے ذریعہ کیونیونیو بکیولر جوڑ کی زلالی تہ کے ساتھ۔ چوتھی اور پانچویں میٹاٹارسل ہڈیوں کے قاعدے کیوبائڈ کے سہارے ہیں۔ لیکن چوتھی کا قاعدہ اپنے وسطانی کنارے کے ذریعہ تیسری کیونیفارم کے ساتھ بھی جڑتا ہے۔ جانبی دو میٹاٹارسل ہڈیوں اور ٹارسس کے درمیان کا جوڑ مفصل جوڑوں کے جوف سے الگ جوف اور کیسہ رکھتا ہے۔

انٹرمیٹاٹارسل جوڑ۔ پہلی میٹاٹارسل کے سوائے متصل میٹارسل ہڈیوں کے قاعدے ایک دوسرے کے ساتھ جڑتے ہیں۔ اور آپس میں خوب مضبوط جڑے ہیں۔

وہ رباط جو چار جانبی میٹاٹارسل ہڈیوں کے قاعدوں کو جوڑتے ہیں عقبی۔ تلوے والے اور بین عظمی ہیں۔ یہ وہ مضبوط بند ہیں۔ جو ان ہڈیوں کے قاعدہ والے حصوں کے غیر مفصلی حصوں کے درمیان گزرتے ہیں۔ اور اس ملاپ کے اصلی رشتے ہیں۔

تقطیع۔ بین عظمی رباطوں کو نظر میں لانے کے لئے عقبی رباطوں کو کاٹو۔ اور پھر ہڈیوں کے قاعدوں کو ایک دوسرے سے الگ کرو۔

علاوہ اُن رباطوں کے جو میٹاٹارسل ہڈیوں کے قاعدہ والے سروں کو ملاتے ہیں۔ میٹاٹارسل ہڈیوں کے سروں کا مضبوط مستعرض میٹاٹارسل رباط ان ہڈیوں کے بعدی سروں کو آپس میں ملاتا ہے اس رباط کا ذکر پہلے ہو چکا ہے۔ (صفحہ 399)

پاؤں کے مفصلی کیسے۔ ٹارسل۔ ٹارسو میٹاٹارسل۔ اور انٹرمیٹاٹارسل جوڑوں کے

CC-0. In Public Domain. Gurukul Kangri Collection, Haridwar

Digitized by Arya Samaj Foundation Chennai and eGangotri

متعلق چھ الگ الگ مفصلی کہفے ہیں۔ یعنی (۱) ٹیلس اور کیلکینیس کی پچھلی ردیکوں کے درمیان
کا کہفہ (۲) کیلکینیو کیوبائڈ کا مفصلی کہفہ (۳) اس جوڑ کا کہفہ جو ٹیلس کے سر۔ نیویکولر سسٹنٹیکولم 437
ٹیلائی۔ تلوے کے کیلکینیو نیویکولر رباط۔ دوشاخے رباط کا نیویکولر حصہ۔ اور ٹیلونیویکولر رباط
بناتے ہیں۔ (۴) نیویکولو کیونیفارم جوڑ کا کہفہ جو کیونیفارم ہڈیوں کے درمیان اور نیز کیوبائڈ
اور تیسری کیونیفارم ہڈیوں کے درمیان آگے بڑھ جاتا ہے۔ یہ کہفہ ٹارسس سے آگے بڑھ جاتا
ہے۔ اور دوسری اور تیسری میٹاٹارسل ہڈیوں اور ٹارسس کے درمیان کے کہفہ کے ساتھ
اور نیز دوسری۔ تیسری اور چوتھی میٹاٹارسل ہڈیوں؎۱ کے قاعدوں کے درمیانی جوڑوں کے
کہفوں کے ساتھ مسلسل ہو جاتا ہے۔ (۵) ایک الگ کہفہ پہلی میٹاٹارسل اور پہلی کیونیفارم
کے درمیان واقع ہے (۶) ایک واضح کہفہ جو کیوبائڈ اور جانبی دو میٹاٹارسل ہڈیوں کے
درمیان واقع ہے۔ یہ کہفہ بعدی رخ بڑھ کر ان دونوں میٹاٹارسل ہڈیوں کے قاعدوں
کے درمیانی جوڑ میں مل جاتا ہے۔

میٹاٹارسو فیلنجیل اور انٹر فیلنجیل جوڑ۔ پاؤں کے یہ جوڑ اس اصول پر بنے
ہیں۔ جو عملی طور پر وہی ہے جو ہاتھ کے مطابقی جوڑوں میں پایا جاتا ہے۔ میٹاٹارسو فیلنجیل جوڑوں
کی حالت میں پہلے پوروں کے ذرا پیالہ نما قاعدے میٹاٹارسل ہڈیوں کے گول سروں
سے جڑتے ہیں۔ یوں بنے ہوئے جوڑ کنڈائلائڈ (condyloid) قسم کے ہوتے ہیں
اور خمانے (flexion) پسارنے (extention) دور کرنے (abduction) نزدیک
لانے (adduction) اور چکر دینے (circum duction) کے عمل کو ہونے دیتے ہیں
لیکن انٹر فیلنجیل جوڑ ترماؤگی قسم کے جوڑ ہیں۔ جو صرف خمانے اور پسارنے کا عمل ہونے دیتے
ہیں۔ ان میں بعدی ہڈی کے قربی سرے پر دو پیالہ نما گڑھے ہیں۔ جو قربی ہڈی کے بعدی
سرے کی ٹراکلیر سطح کے کنڈائلز کے اوپر بیٹھتے ہیں۔ میٹاٹارسو فیلنجیل اور انٹر فیلنجیل جوڑوں
میں جوڑوں کی بعدی ہڈیوں پر مفصلی سطحیں ہڈیوں کے صرف قربی سروں تک محدود ہیں۔

؎۱ جانبی بین عظمی ٹارسو میٹاٹارسل رباط جو تیسری کیونیفارم ہڈی (اکثر کیوبائڈ سے) چوتھی میٹاٹارسل
ہڈی کے قاعدے تک جاتا ہے چوتھی اور پانچویں میٹاٹارسل ہڈیوں اور کیوبائڈ کے درمیان کے کہفہ کو عام
ٹارسل مفصلی کہفہ سے علیحدہ کرتا ہے۔

CC-0. In Public Domain. Gurukul Kangri Collection, Haridwar

Digitized by Arya Samaj Foundation Chennai and eGangotri

لیکن قربی ہڈیوں کے بعدی سروں پر کی مفصلی سطحیں زیادہ وسیع ہیں اور ہر ایک ہڈی کے بعدی سرے کی تلوے والی سطح پر معتدبہ فاصلے تک بڑھ آتی ہیں۔ اس ترتیب کا نتیجہ یہ ہے۔ کہ جب جوڑ پسارے جاتے ہیں تو قربی ہڈی کی محدب مفصلی سطح کا ایک معتدبہ حصہ جوڑ کے کیسہ کے زائد تلوے والے رباط پر۔ یا انگوٹھے کے میٹاٹارسو فیلنجیل جوڑ کی حالتوں میں اور بعض وقت بعض دوسری انگلیوں کی حالت میں سیسمائڈ ہڈیوں پر جو تلوے کے زائد رباط میں نہجاتی ہیں آٹکتا ہے (تصویر 197) جب یہ جوڑ خمائے جاتے ہیں۔ تو بعدی ہڈی کا قربی سرا قربی ہڈی کے بُعدی سرے کے تلوے والے رخ پر آجاتا ہے۔ اور اس وقت بعدی ہڈیوں کے سرے صرف پسارنے والے وتروں اور جلد سے ڈھکے ہوتے ہیں۔ اس لئے جب یہ جوڑ خمائے ہوئے ہوتے ہیں۔ تو ان کے عقبی رخ پر قربی ہڈیوں کے سروں پر ٹھیک ستعرض کاٹ کر ان کو آسانی سے کھول لیتے ہیں۔ تقطیع کار کو اس طرح ایک یا زیادہ جوڑ کھولنے چاہئیں ہر ایک جوڑ میں ذیل کے رباط ہیں۔

مفصلی کیسہ۔

کولیٹرل رباطات

پلانٹر ایکسسری لیگامنٹ

مفصلی کیسہ۔ مفصلی کیسہ لیفی تہ عقب پر ناکافی ہوتی ہے۔ اور یہاں پسارنے والے وترزالابی تہ کے ساتھ براہ راست ملے ہوئے ہیں جو لیفی تہ کے اندر کو استر کرتی ہے پہلوؤں پر لیفی تہ کولیٹرل رباطوں میں ملی ہوتی ہے۔ اور تلوے والے رخ پر پلانٹر ایکسسری رباط ہے۔

پلانٹر ایکسسری لیگامنٹس۔ ہر ایک پلانٹر ایکسسری لیگامنٹ ایک دبیز لیفی تختی ہے۔ جو جوڑ کی بعدی ہڈی کے قاعدے کے تلوے والے رخ سے خوب چپکی ہے لیکن جوڑ کی قربی ہڈی کی گردن کے تلوے والے رخ سے ڈھیلی چپکی ہے۔ کولیٹرل رباط اور خمانے والے اس کے کناروں سے چپکے ہیں۔ اور میٹاٹارسل ہڈیوں کے سروں کا آڑا رباط میٹاٹارسو فیلنجیل جوڑوں کے ایکسسری پلانٹر رباطوں سے چپکا ہے۔ پلانٹر ایکسسری رباط ہمیشہ بعدی ہڈیوں کے ساتھ حرکت کرتے ہیں۔

کولیٹرل رباط۔ یہ رباط مضبوط دبیز تکونے بند ہیں۔ جو ہر ایک جوڑ کے دونوں طرف

438

CC-0. In Public Domain. Gurukul Kangri Collection, Haridwar

واقع ہیں۔ بند کا اس جوڑ کی قربی ہڈی کے سر کے مطابقتی پہلو پر کے ٹیوبرکل اور گڑھے سے چپکا ہے۔ اور پھیلا ہوا قاعدہ بعدی ہڈی کے قاعدے کے پہلو سے اور پلانٹر ایکسیسری رباط کے مطابقتی کنارے سے چپکا ہے۔

حرکات۔ یہ پہلے بتایا جا چکا ہے کہ انٹر فیلنجیل جوڑوں پر جو نر مادی قسم کے جوڑ ہیں صرف خمانا اور پسارنا ممکن ہیں لیکن میٹا ٹارسو فیلنجیل جوڑوں میں جو کنڈائلائڈ جوڑ ہیں۔ دور کرنا۔ نزدیک لانا۔ اور چکر دینا بھی ممکن ہیں۔ کل جوڑوں پر پسارنے کی حرکات انگلیوں کے پسارنیوالے عضلے کرتے ہیں لیکن چاروں چھوٹی انگلیوں کے انٹر فیلنجیل جوڑوں کا پسارنا لمبرائیکل اور انٹر آسی آئی عضلوں کے فعل سے بھی پیدا ہوتا ہے جو اپنے پسارنیوالے عضلوں کے ساتھ اپنے الحاقات کی وجہ سے یہ فعل کرتے ہیں۔ چاروں چھوٹی انگلیوں کے انتہائی انٹر فیلنجیل جوڑوں کا خماؤ فلکسر ڈجیٹورم لانگس سے ہوتا ہے پہلے انٹر فیلنجیل جوڑ کا خماؤ انگلیوں کے لمبے خمانیوالے عضلہ کی مدد سے انگلیوں کے چھوٹے خمانیوالے عضلوں کے ذریعہ ہوتا ہے۔ میٹا ٹارسو فیلنجیل جوڑوں کے خمانے میں لمبے اور چھوٹے خمانیوالے عضلے حصہ لیتے ہیں لیکن لمبرائیکل اور انٹر آسی آئی عضلے ان کی مدد کرتے ہیں اور چھوٹی انگلی کی صورت میں فلکسر ڈجیٹائی کوانٹائی بریوس مدد کرتا ہے

انگوٹھے کے انٹر فیلنجیل جوڑ کا خماؤ اور پسار بالترتیب لمبے خمانیوالے اور لمبے پسارنیوالے عضلے کے ذریعہ ہوتا اور میٹا ٹارسو فیلنجیل جوڑ کا خماؤ اور پسار لمبے خمانیوالے اور پسارنیوالے کی مدد کے ساتھ چھوٹے خمانیوالے اور پسارنیوالے کے ذریعہ ہوتا ہے۔ نقطۂ کار کو یاد رکھنا چاہیئے کہ لمبرائیکل و انٹر آسی آئی عضلے میٹا ٹارسو فیلنجیل جوڑوں کے خمانیوالے اور انٹر فیلنجیل جوڑوں کے پسارنیوالے ہیں۔ میٹا ٹارسو فیلنجیل جوڑوں پر انگلیوں کو دور کرنا اور نزدیک لانا انٹر آسی آئی اور خاص دور کرنیوالے اور نزدیک لانیوالے عضلوں کے ذریعہ ہوتا ہے۔ یہ حرکات اس خط کی طرف یا اس سے پرے واقع ہوتی ہیں جو دوسری انگلی کے وسطی خط کیساتھ ساتھ طولاً کھینچا جائے چنانچہ تین انگلیوں کو پلانٹر انٹر آسی آئی نزدیک لاتے ہیں اور انگوٹھے کو ترچھے اور معترض نزدیک لانے والے عضلے۔ انگوٹھا اور چھوٹی انگلی ہر ایک میں ایک خاص دور کرنیوالا عضلہ ہے دوسری انگلی باری باری سے پہلے اور دوسرے ڈارسل انٹر آسی آئی عضلے کے ذریعہ اپنے خط وسط سے دور کیجاتی ہے اور اس کی طرف لائی جاتی ہے۔ تیسری انگلی کو تیسرا اور چوتھی کو چوتھا ڈارسل انٹر آسی آئی عضلہ دور کرتا ہے۔

باب خمس

Digitized by Arya Samaj Foundation Chennai and eGangotri

اشاریہ

عملی تشریح

جلد اوّل

الفاظ کے سامنے لکھے ہوئے اعداد اصل انگریزی کتاب کے صفحات کے اعداد ہیں جو اردو ترجمہ کے حاشیہ پر درج ہیں

Acromion, 2, 8, 49	اکرومین
Anastomosis around ankle, 380, **419**	تفمم ٹخنہ کے گرد
of back of thigh, 324	ران کی پشت کا
crucial, 296, **301**	صلیبی
around elbow, 188	کہنی کے گرد
around knee, 403	گھٹنہ کے گرد
around scapula, 90	کتف کے گرد
Antibrachium, 1	پیش بازو
Aponeurosis, palmar, 70, **73**, 152, **154**	وتر عریض۔ راحی
plantar, **383**, 428	اخمصی
Arch, carpal, dorsal, 192	محراب۔ ساعدی۔ ظہری
volar, 132	راحی
coraco-acromial, 84	کرکودی اکرومی
femoral, deep, 239	فخذی۔ عمقی
superficial, 239	اوپری
of foot, 428, 432, 434	پاؤں کا

CC-0. In Public Domain. Gurukul Kangri Collection, Haridwar

محراب (بسلسلہ)	Arch (*contd.*)—
اخمصی شریانی	plantar arterial, 386, 397
عانی	public, 214
وریدی۔ ظہری۔ اصبعی	*venous*, dorsal digital, 63
ظہری۔ پاؤں کا	dorsal, of foot, 335, **336**
ہاتھ کا	of hand, 63
راحی۔ عمقی	volar, deep, **167**, 171
اوپری	superficial, **155**, 171
رقیبہ یا ہالیرۂ پستان	Areola mammæ, 15
نر میں	in male, 17
بغل	Armpit, 1, 3, 7, 8, 16, 21
شرائین	**Arteries**—
محرابی	arcuate, 350
بغلی	axillary, 25, 26, **31**, 65, 94
بازوئی	brachial, 94, 100, **101**, 110
عقبی۔ جانبی	calcanean, lateral, 373
وسطانی	medial, **375**, 383, **389**
سباتی۔ مشترک	carotid, common, 39
ساعدی۔ کعبری۔ ظہری	*carpal*, radial, dorsal, 192
راحی	volar, 132
زندی۔ ظہری	ulnar, dorsal, 144
راحی	volar, 144
عنقی۔ مستعرض	cervical, transverse, 41, 58
کی صعودی شاخ	ascending branch of, 58, 85
کی نزولی شاخ	descending, branch of, 58, 60, **61**, **90**

Digitized by Arya Samaj Foundation Chennai and eGangotri

CC-0. In Public Domain. Gurukul Kangri Collection, Haridwar

شرائین (بسلسلہ)	Arteries (*contd.*)—
منحنی-فخذی-جانبی	*circumflex*, femoral, lateral, 246, **260**, 268, 402
وسطانی	medial, 246, 247, 268, 271, 293, 295, **300**
عضدی-اگلا	humeral, anterior, 28, **36**, 78, 82
پچھلا	posterior, 28, **36**, 77, **82**
حرقفی-اوپری	iliac, superficial, 225, **227**
کتفی	scapular, 28, 36, **91**
عُصعُصی	coccygeal, 288, **296**
مجانبی-زندی-تحتانی	collateral, ulnar, inferior, 101, **105**, 188
فوقانی	superior, 101, **104**, 188
رفیق عصب ورکی	comitans nervi ischiadici, 296
ربطی-راحی	communicating, volar, 144
اصابعی-پاؤں کی	digital, of foot, 350, 388, 398
ہاتھ کی	of hand, 70, **156**
ظہری سبّابی	dorsalis indicis, 192
قدمی	pedis, 344, **349**, **397**
ابہام الیدی	pollicis, 192
شراسیفی-اوپری	epigastric, superficial, 225, 227
فخذی	femoral, 246, 247, **253**, 272
کی شاخیں	branches of, 272
رکبی	genicular, 311, **317**, 357, 402
رکبی فائق	genu suprema, 250, 251, **255**, 402
الوی تحتانی	gluteal, inferior, 287, 292, 295, **296**
فوقانی	superior, 287, 292, 295, **302**
کولہے کے جوڑ کا	of hip-joint, 250, 260, 272, 277, 303, 328, 331

Digitized by Arya Samaj Foundation Chennai and eGangotri

شرائین (بسلسلہ)	Arteries (*contd.*)——
حرقفی۔ منحن۔ اوپری	iliac, circumflex, superficial, 225, **227**
زیر کتفی	infrascapular, 91
اربی۔ اوپری	inguinal, superficial, 227
لااسمی	innominate, 39
بین ضلعی	intercostal, 17
بین عظمی۔ مشترک	*interosseous*, common, 142, **143**
ظہری	dorsal, 143, **185**
بازگرد	recurrent, **185**, 188
راحی	volar, **144**, 148, 182, 188, 19
کعبیتی	malleolar, **348**, 419
پستانی۔ بیرونی	mammary, external, 17, 35
اندرونی	internal, 12, 14, 17,
وسطی	median, **144**, 147
بعد ساعدی۔ ظہری	metacarpal, dorsal, 192
راحی	volar, 67
بعد رسغی	metatarsal, dorsal, 350
اخمصی	plantar, 397, 398
عضلی مفصلی	musculo-articular, 255
غذائی۔ فخذ کی	*nutrient*, of femur, 269
شظیہ کی	of fibula, 373
عضد کی	of humerus, 101, **104**
کعبرہ کی	of radius, 144
کتف کی	of scapula, 90
قصبیہ کی	of tibia, 375

CC-0. In Public Domain. Gurukul Kangri Collection, Haridwar

Digitized by Arya Samaj Foundation Chennai and eGangotri

شرائین (بسلسلہ)	Arteries (*contd.*)—
زند کی	of ulna, 144
ساد	obturator, 277
غیر طبعی	abnormal, 244
انثقابی-پاؤں کی	*perforating*, of foot, 397, 398
ہاتھ کی	of hand, 167, 192
اندرونی پستانی کی	of internal mammary, 13, 14, 17
شظوی کی	of peroneal, 344, **350**, 373, 419
عمقی فخذی کی	of profunda femoris, 267, **268**, 293, 295, **323**
شظوی	peroneal, 371, **373**, 419
اخمصی-جانبی	plantar, lateral, 385, **388**
وسطانی	medial, 385, **388**
مابضی	popliteal, 305, 307, 311, **315**, 371, 372
اول ابہام الیدی	princeps pollicis, 70, 171, **171**
عمقی بازوئی	profunda brachii, 98, 101, 104, 111, **117**, 188
فخذی	femoris, 246, 247, **267**
حیائی-بیرونی-عمقی	pudendal, external, deep, 246, **248**
اوپری	superficial, 225,227
اندرونی	internal, 293, 295, **298**
مربعیہ فخذی والی	to quadratus femoris, 296
کعبری	radial, 110, **130**, 170, 191
بازگرد	recurrent, **131**, 188
کعبری سبابی راحی	radialis indicis volaris, 70, 170, **171**
بازگرد کہنی کی	*recurrent*, of elbow, 111
بین عظمی	interosseous, **185**, 188

CC-0. In Public Domain. Gurukul Kangri Collection, Haridwar

Arteries (*contd.*)—	شرائین (بسلسلہ)
radial, **131**, 188	کعبری
tibial, anterior, **348**, 403	قصبیتی - اگلی
posterior, **372**, 403	پچھلی
ulnar, dorsal, **143**, 188	زندی - ظہری
volar, **143**, 188	راحی
of volar arch, 167	راحی محراب کی
saphenous, 250, 251, **255**, 309	صافنی
scapular, circumflex, 28, 36, **91**	کتفی - منحنی
transverse, 13, 41, 59, **90**	مستعرض
subclavian, 39	زیرترقوی
subscapular, 28, **36**	زیرکتفی
of transverse scapular, 90	مستعرض کتفی کی
sural, 316	حماتی
tarsal, lateral, 350	رسغی - جانبی
medial, 350	وسطانی
thoracalis suprema, 35	صدری فائق
thoracic, alar, 36	صدری - جناحی
lateral, 17, 28, **35**, 36	جانبی
thoraco-acromial, 13, 19, 23, 25, **35**	صدری اخرمی
thoraco-dorsal, 28, 36, 61, **91**	صدری ظہری
tibial, anterior, 344, **347**, 371, 372	قصبیتی - اگلی
posterior, 371, **372**	پچھلی
transverse cervical, 41, **58**	مستعرض عنقی
ascending branch of, 58, 85	کی صعودی شاخ

Digitized by Arya Samaj Foundation Chennai and eGangotri
CC-0. In Public Domain. Gurukul Kangri Collection, Haridwar

Digitized by Arya Samaj Foundation Chennai and eGangotri

Arteries *(contd.)*—	شرائین (بسلسلہ)
descending branch of, 58, 60, **61**, **90**	کی نزولی شاخ
scapular, 13, 41, 59, **90**	کتفی
ulnar, 73, 110, 129, **142**, 152	زندی
deep branch of, 156	کی عمقی شاخ
ulnar collateral, inferior, 101, **105**, **188**	زندی مجانبی ۔ تحتی
superior, 101, **104**, 188	فوقانی
volar, superficial, 132	راحی ۔ اوپری
volaris indicis radialis, 70, 170, **171**	راحی سبابی کعبری
Articulations. *See* **Joints**	مفاصل ۔ دیکھو جوڑ
Axilla, 1, 3, 7, 8, 16, **21**	بغل
Bodies, Pacinian, 71, 159	اجسام پیسینی
Brachium, 1	بازو
Breast, 14	سینہ ۔ پستان ۔ صدر
Breast-bone, 2, 8	سینہ کی ہڈی
Bursæ—	ورجکیں
biceps brachii, 107	ذوراسین بازوی
coraco-clavicular, 92	کرکودی ترقوی
gastrocnemius, 309, 368, 370, 409	گیسٹراکنیمیئس
gluteus maximus, 287, 291, 293	الویہ کبریٰ
medius, 302	وسطیٰ
minimus, 303	صغریٰ
gracilis, 276, 322, 357, 408	رقیقہ
ilio-psoas, 278, 328	حرقفی خصریہ
infra-patellar, 236, 411	زیر رضفی

CC-0. In Public Domain. Gurukul Kangri Collection, Haridwar

Digitized by Arya Samaj Foundation Chennai and eGangotri

Bursæ (*contd.*)—	ورجکیں (بسلسلہ)
infraspinatus, 89	زیر شوکیہ
latissimus dorsi, 87	اعرضِ ظہری
obturator internus, 293	ساد اندرونی
olecranon, 95	زُج
patellar, 235	رضفی
pectoralis major, 24	صدریہ کبیر
pre-patellar, 235, 236	پیش رضفی
sartorius, 252, 322, 357, 408	خیاطی
semimembranosus, 309, 368, 409	نیم غشائی
semitendinosus, 322, 357, 408	نیم وتری
subacromial, 78, 81, 84	تحت اکرومی
subscapular, 88, 123	تحت کتفی
supra-patellar, 236, 410	فوق رضفی
tendo calcaneous, 371	عقبی وتری
trapezius, 55, 58	منحرفہ
triceps brachii, 118	مثلث الرؤوس (سہ سرا) بازوئی
Calcaneus, 216, 333, 334	عَقِب
Canal, adductor, 247, 250, **252**	کنال (قنال) مقرب
cervico-axillary, 23	عنقی بغلی
femoral, 242	فخذی
Carpal, bones, 2, 4	ساعدی ہڈیاں
Cartilage, costal, second, 8	غضروف (کری) ضلعی- دوسری
seventh, 8	ساتویں
Chorda obliqua, 204	حبلِ منعرض

CC-0. In Public Domain. Gurukul Kangri Collection, Haridwar

Cisterna chyli, 363	برکہ کیلوسی
Clavicle, 1, 2, 7, 8	ترقوہ
Cleft, natal, 279	درز - مبرزی
Coccyx, 49	عُصعُص
Condyles of femur, 215, 305	قندال فخذ کے
of tibia, 215, 305	قصبیہ کے
Cord, spermatic, 226	حبل - منوی
spinal, 5, 217	شوکی
Corpuscles, Pacinian, 71, 1:	جسیمات - پیسینی
Crest of ilium, 49 213, 279	عرف حرقفہ کا
of pubis, 213	عانہ کا
of scapula, 2	کتف کا
Cuboid bone, 216, 333	نردی ہڈی
Cuneiform bones, 216, 333	فانہ شکل ہڈیاں
Disc, articular, of wrist, 203	قرص - مفصلی - پہنچے کا
Dissections of upper limb—	تقطیعات جارحۂ بالائی کی
arm, front, 98, 100, 106, 108, 111	بازو، سامنا
back, 112, 115, 117	پشت
articular disc of wrist, 205	مفصلی قرص پہنچے کا
axilla, 23, 25, 26, 47	بغل
back of trunk, 50, 51, 53, 55, 57, 58, 60, 61	پشت دھڑ کی
brachial plexus, 38	بازوی ضفیرہ
carpo-metacarpal joints, 208, 209, 210	ساعدی بعد ساعدی جوڑ
coraco-acromial arch, 84	کرکودی اکرومی محراب
coraco-clavicular ligament, 92	کرکودی ترقوی رباط

Digitized by Arya Samaj Foundation Chennai and eGangotri

CC-0. In Public Domain. Gurukul Kangri Collection, Haridwar

Digitized by Arya Samaj Foundation Chennai and eGangotri

تقطیعاتِ جارحہ بالا کی (بسلسلہ)	Dissections of upper limb (*contd.*)—
ضلعی کرکودی غشاء	costo-coracoid membrane, 25
مرفقی حفرہ	cubital fossa, 111
دالیتی صدری مثلث	delto pectoral triangle, 19
ظہری ساعدی رباط	dorsal carpal ligament, 173
کہنی کا جوڑ	elbow joint, 194
باسط غلاف	extensor sheaths, 174
انگلیاں	fingers, 162
قابض غلاف	flexor sheaths, 132, 160, 162
پیش بازو کی پشت	forearm, back, 173, 174, 176, 181, 188, 191
سامنا	front, 129, 130, 138, 142, 148
ہاتھ - پشت	hand, back, 177
تحت راحی فراز	hypothenar eminence, 152
بین عظمی غشاء	interosseous membrane, 202
عضلات	muscles, **193**
پستانی غدود	mammary gland, 18
بعد ساعدی سلامی جوڑ	metacarpo-phalangeal joints, 211
ہتھیلی	palm, 152, 153, 155, 160, 165, 166, 169, 170, [193
راحی وتر عریض	palmar aponeurosis, 153
صدری خطّہ	pectoral region, 9, 12, 19
جارحہ کو الگ کرنا	removal of limb, 61
کتفی تفمم	scapular anastomosis, 90
خطّہ	region, 77, 84, 85, 87, 88, 90, 92
کندھے کا جوڑ	shoulder joint, 121, 125
قصی ترقوی جوڑ	sterno-clavicular joint, 37, 38

CC-0. In Public Domain. Gurukul Kangri Collection, Haridwar

Digitized by Arya Samaj Foundation Chennai and eGangotri

تقطیعات جارحہ بالا کی (بسلسلہ)	Dissections of upper limb (*contd.*)—
زیر کتفی ورجک	subscapular bursa, 87
اوپری ساختیں	superficial structures, 62, 69
راحی فراز	thenar eminence, 160
پہنچے کا جوڑ	wrist joint, 198, 199
تقطیعات جارحہ زیرین کی	Dissections of lower limb—
ٹخنہ کا جوڑ	ankle joint, 419, 420, 423
شرائین گرد ٹخنہ	arteries around knee, 402
مفصل الرکب	articularis genu, 265
باسط غلاف	extensor sheaths, 340
روائے جانبی	fascia lata, 233
فخذی غلاف	fermoral sheath, 238, 242
مثلث	triangle, 245
قابض غلاف	flexor sheaths, 379
پاؤں - ظہر	foot, dorsum, 334, 335, 338, 344
تلوا	sole, 381, 384, 385, 387, 391, 392, 394, 395, 397, 399, 401
الوی طبقہ	gluteal region, 280, 283, 284, 287, 292, 300, 301, 302 303, 325
کولے کا جوڑ	hip joint, 329
حرقفی خصری ورجک	ilio-psoas bursa, 278
جوڑ پاؤں کے	joints of foot, 428, 430, 433, 436
گھٹنہ کا جوڑ	knee joint, 402, 405, 410, 411, 414, 416, 417
جانبی بین عضلی حاجز	lateral intermuscular septum, 261
ٹانگ - پشت	leg, back, 358, 366, 367, 370, 371
سامنا	front, 334 335, 338, 340, 344
سادشریان	obturator artery, 277

CC-0. In Public Domain. Gurukul Kangri Collection, Haridwar

Digitized by Arya Samaj Foundation Chennai and eGangotri

Dissections of upper limb (*contd.*)—	تقطیعات جارحہ زیرین کی (بسلسلہ)
obturator nerve, 272	ساد عصب
peroneal region, 354	شنظی خطّہ
popliteal fossa, 306, 308	مابضی حفرہ
profunda femoris artery, 267	عمقی فخذی شریان
quadratus femoris, 300	مربعیۂ فخذیہ
removal of limb, 332	جارحہ کو الگ کرنا
thigh, back, 318, 319, 323, 325	ران۔ پشت
front, 221, 224, 233, 238, 242, 245, 248, 261, [278	سامنا
medial side, 267, 271, 272, 277	وسطانی پہلو
superficial structures, 221, 224	اوپری ساختیں
tibial, region, 357	قصبیتی خطّہ
tibio-fibular joints, 425, 427	قصبیتی شنظی جوڑ
Duct, lactiferous, 17, 18	قناۃ۔ شیر دار
lymphatic, right, 67, 68, 361	لمفی۔ داہیں
thoracic, 67, 68, 361, 363	صدری
Eminence, hypothenar, 149	فراز زیر راحی
thenar, 149	راحی
Epicondyles of femur, 215	سر قندالات فخذ کے
of humerus, 3, 94	عضد کے
Extensor expansion of fingers, 178	باسط پھیلاؤ ہاتھ کی انگلیوں کے
of toes, 346	پاؤں کی انگلیوں کے
Fascia, *deep*, 11, 222	ردا۔ عمیق
of arm, 98	بازو کی
axillary, 18	بغلی

CC-0. In Public Domain. Gurukul Kangri Collection, Haridwar

Digitized by Arya Samaj Foundation Chennai and eGangotri

Fascia (*contd.*)—	روا (بسلسلہ)
of buttock, 284	چوتڑ کی
of calf, 366	پنڈلی کی
clavi-pectoral, 24	ترقوی صدری
cribriform, 225, 226, 229, **234**, 243	غربالین
of foot, dorsum, 339	پاؤں کی - ظہر
sole, 383	تلوا
of forearm, 128, 173	پیش بازو کی
of hand, dorsum, 174, 177	ہاتھ کی - ظہر
palm, 154	ہتھیلی
iliaca, 238, 240, 241, 243	حرقفی
infraspinatus, 75	زیر شوکی
lata, **233**, 319	جانبی
iliac part of, 229, **234**, 238, 248	حرقفی حصّہ کی
pectineal part of, 229, 234	مشطی حصّہ کی
of leg, 338, 366	ٹانگ کی
lumbo-dorsal, 51, 55	کمری ظہری
pectinea, 229, 234	مشطیہ کی
of pectoral region, 18	صدری خطہ کی
popliteal, 307	مابضی
of shoulder, 75	کندھے کی
subscapular, 85	تحت کتفی
of thigh, **233**, 319	ران کی
transversalis, 240, 241, 243	مستعرضی
of upper limb, 72	بالائی جارحہ کی

CC-0. In Public Domain. Gurukul Kangri Collection, Haridwar

Digitized by Arya Samaj Foundation Chennai and eGangotri

Fascia, *superficial*, 11, 222	رداء اوپری
of arm, 62	بازو کی
of back, 50	پشت کی
of buttock, 281	چوتڑ کی
of foot, dorsum, 334	پاؤں کی۔ظہر
sole, 223, **381**	تلوا
of forearm, 62	پیش بازو کی
of hand, dorsum, 62	ہاتھ کی ظہر
palm, 62, **70**, 223	ہتھیلی
of leg, back, 258	ٹانگ کی۔پشت
front, 334	سامنا
of lower limb, 222	زیریں
of pectoral region, 11	صدری خطہ کی
of thigh, 223, 318	ران کی
of Colles, 224	کالیز کی
of Scarpa, 224	اسکارپا کی
Femur, 214	فخذ
Fibula, 215, 216, 305, 332	شظیہ
Flexor sheaths of fingers, 133, **134**, 160, 162	قابض غلاف ہاتھ کی انگلیوں کے
of toes, 379, 392	پاؤں کی انگلیوں کے
Fold, alar, 410	دہراؤ۔جناحی
of axilla, 8, 21, **22**, 57	بغل کا
gluteal. *See* **Sulcus**	الوی دیکھو تجویف
synovial, patellar, 410	زلالی۔رضفی
Follicles, **hair**, 11, 222	جرابیں بال کی

CC-0. In Public Domain. Gurukul Kangri Collection, Haridwar

Digitized by Arya Samaj Foundation Chennai and eGangotri

سوراخ - نسائی - بڑا	Foramen, sciatic, greater, 290, 291
چھوٹا	lesser, 290, 291, 292
حفرہ - مرفقی	**Fossa,** cubital, 108
زیرقصی	infrasternal, 8
ورکی مستقیمی	ischio-rectal, 290
بیضوی ران کا	ovalis of thigh, 225, 226, **229**, 243
مابضی	popliteal, 304
منوی لچھا	Funiculus spermaticus, 226
فجوہ - حرقفی	Furrow, iliac, 279
عقدے - شوکی	Ganglia, spinal, 5, 218
حزام - کندھے کا	Girdle, shoulder, 1
غدد - لمفی	**Glands, lymph,** 11
بغلی	axillary, 26, 28, **29**, 67
بازوئی	brachial, 67
مرفقی	cubital, 63, 67, 68
دالیتی صدری	delto-pectoral, 19, 67
زیرمعدی	hypogastric, 363
حرقفی - مشترک	iliac, common, 363
زیرترقوی	infraclavicular, 68
زیرین جارحہ کے	of lower limb, 361
کمری	lumbar, 363
مابضی	popliteal, 308, 363
تحت اربی	subinguinal, 225, 226, 228, 360, 363
قصبیتی - اگلے	tibial, anterior, 363
جارحۂ بالا کے	of upper limb, 66

CC-0. In Public Domain. Gurukul Kangri Collection, Haridwar

غدد - پستانی	Glands, mammary, 11, **14**
دہنی	sebaceous, 11, 222
پسینہ کے	sweat, 11, 222
میزاب - اربی	Groove, inguinal, 213
شعری جرابیں	Hair follicles, 11, 222
سرین - ران - مابض	Ham, 304
خطافی ہڈی	Hamate bone, 152
فتق - فخذی	Hernia, femoral, 243
کمری	lumbar, 57
فرجۂ وتری	Hiatus tendineus, 253
کولا	Hip, 213
عضد	Humerus, 2, 3, 8, 23
زیر راحی	Hypothenar, 149
حرقفہ	Ilium, 49, 213, 279
ورک	Ischium, 213
جوڑ	Joints—
اکرومی ترقوی	acromio-clavicular, 2, 8, **93**
ٹخنہ	ankle, 418
کی شرائین	arteries of, 380, 419
کے اعصاب	nerves of, 352, 37
ساعدی	carpal, 205
میں کہفے	cavities in, 206, 2(
ساعدی بعد ساعدی	carpo-metacarpal, 209
نردی فانہ شکل	cubo-cuneiform, 434
نردی زورقی	cubo-navicular, 434

Digitized by Arya Samaj Foundation Chennai and eGangotri

Joints, (*contd.*)—	جوڑ (بسلسلہ)
cuneo-navicular, 433	قانہ شکل زورقی
elbow, 195	کہنی
arteries of, 188	کی شرائین
nerves of, 115, 146, 198	کے اعصاب
of foot, 427	پاؤں کے
cavities in, 436	میں کھفے
of hand, 205	ہاتھ کے
cavities in, 206, 209	میں کھفے
hip, 250, 259, 278, 299, 300, 303, **325** [331	کولا
arteries of 250, 260, 272, 277, 303, 328,	کی شرائین
nerves of, 256, 258, 274, 300, **331**	کے اعصاب
intercarpal, 206	بین ساعدی
intercuneiform, 433	بین قانہ شکل
intermetacarpal, 208	بین بعد ساعدی
intermetatarsal, 436	بین بعد رسغی
interphalangeal, of foot, 437	بین السلامی۔ پاؤں کے
of hand, 132, 211	ہاتھ کے
intertarsal, 428	بین رسغی
knee, 402	گھٹنہ
arteries of, 403	کی شرائین
movements, 412	حرکات
nerves of, 258, 275, 310, 313, 315, 318, 357, [402, 405	کے اعصاب
synovial membrane, 410	زلالی غشاء
metacarpo-phalangeal, 151, 211	بعد ساعدی سلامی

CC-0. In Public Domain. Gurukul Kangri Collection, Haridwar

جوڑ (بسلسلہ)	Joints, (*contd.*)—
بعد رسغی سلامی	metatarso-phalangeal, 437
سلامی۔ پاؤں کے	phalangeal, of foot, 437
ہاتھ کے	of hand, 152, 211
مشنگہ	pisiform, 205
کہبری ساعدی	radio-carpal, 199
کہبری زندی	radio-ulnar, 201
کندھا	shoulder, 119
کی شرائین	arteries of, 36, 82
کے اعصاب	nerves of, 78, 84, 92
قصی ترقوی	sterno-clavicular, 8, 37
عرقوب کے	of talus, 428
رسغی	tarsal, 428
میں کہفے	cavities in, 436
مستعرض	transverse, 433
رسغی بعد رسغی	tarso-metatarsal, 434
قصبیتی شظلی	tibio-fibular, 425
پہنچا	wrist, 199
کے اعصاب	nerves of, 182, 201, 208
ڈوگیے	Knuckles, 4, 152
کنارہ وقبی کولے کے جوڑ کا	Labrum glenoidale of hip joint, 329
کندھے کے جوڑ کا	of shoulder joint, 125
عضلہ لیفی	Lacertus fibrosus,, 66, 72, **98**, 107, 128
رباطات	**Ligaments—**
معین۔ اخمصی	accessory, plantar, **438**

Digitized by Arya Samaj Foundation Chennai and eGangotri

CC-0. In Public Domain. Gurukul Kangri Collection, Haridwar

Digitized by Arya Samaj Foundation Chennai and eGangotri

Ligaments (*contd.*)—	رباطات (بسلسلہ)
accessory volar, 211	معین راحی
acromio-clavicular, 93	اکرومی ترقوی
of ankle, 420	ٹخنہ کے
annular, of fingers, 162	حلقی - انگلیوں کے
of radius, 196, **202**	کعبرہ کا
bifurcatum, 430	دوشاخہ
clacaneo-cuboid, 428, 431, **432**	عقبی نردی
calcaneo-fibular, 422	عقبی شظی
calcaneo-navicular, 428, **430**	عقبی زورقی
capitulorum transversum of metacarpals, 192	رویسی مستعرض بعد ساعدوں کا
of metatarsals, 399	بعد رسغیوں کا
carpal, dorsal, 72, 74, 129, 173, **189**	ساعدی - ظہری
transverse, 72, 73, 129, **161**	مستعرض
volar, 73, 129, 162	راحی
carpi radiatum, 207	ساعدی کعبری
of carpus, 205	ساعد کے
cervical, of hip joint, 331	عنقی - کولہے کے جوڑ کا
collateral, of elbow, 196	مجانبی - کہنی کے
of fingers, 211	انگلیوں کے
of knee, fibular, 305, 403, **407**, 426	گھٹنہ کا - شظی
tibial, 403, 408	قصبیتی
of toes, 438	پاؤں کی انگلیوں کے
of wrist, 199	پہنچے کے
conoid, 92	مخروط نما

CC-0. In Public Domain. Gurukul Kangri Collection, Haridwar

Digitized by Arya Samaj Foundation Chennai and eGangotri

رباطات (بسلسلہ)	Ligaments (*contd.*)—
کوپر کے	of Cooper, 11, 17
کرکودی اکرومی	coraco-acromial, 84
کرکودی ترقوی	coraco-clavicular, 92
کرکودی عضدی	coraco-humeral, 124
ضلعی ترقوی	costo-clavicular, 37, 38
ضلعی کرکودی	costo-coracoid, 24
صلیبی ساقی	cruciatum cruris, **339**, 349, **353**
انگلیوں کا	of fingers, 162
رکب کا	genu, 411, **414**, 417
نردی فانہ شکل	cubo-cuneiform, 434
نردی زورقی	cubo-navicular, 434
فانہ شکل زورقی	cuneo-navicular, 433
دالیہ	deltoid, 422
کہنی کے	of elbow, 195
وقبی-عضدی	gleno-humeral, 124
کولے کا	of hip, 325
حرقفی فخذی	ilio-femoral, 327
اُربی	inguinal, 214, 220 **237**, **247**
بین ساعدی	intercarpal, 205
بین ترقوی	interclavicular, 38
بین فانہ شکل	intercuneiform, 433
بین بعد ساعدی	intermetacarpal, 208
بین بعد رسغی	intermetatarsal, 436
بین عظمی قصبیتی شظی	interosseous, tibio-fibular, **427**

CC-0. In Public Domain. Gurukul Kangri Collection, Haridwar

Ligaments (*contd.*)—	رباطات (بسلسلہ)
interphalangeal, of foot, 438	بین سلامی - پاؤں کے
of hand, 211	ہاتھ کے
intertarsal, 429	بین رسغی
ischio-capsular, 328	ورکی کیسوی
of knee, 407, 414	گھٹنہ کے
laciniatum, 366, 368, **378**, 387	سجاف دار
lacunar, **238**, 243, 247	حفریزی یا خانوی
of lateral malleolus, 427	جانبی کعبیہ کا
metacarpal, transverse, 192	بعد ساعدی - مستعرض
metacarpo-phalangeal, 211	بعد ساعدی سلامی
metatarsal, transverse, 399	بعد رسغی مستعرض
metatarso-phalangeal 438	بعد رسغی سلامی
patellæ, 215. 265. **407**	رضفی
piso-hamate, 206	مشنگی خطافی
piso-metacarpal, 206	مشنگی بعد ساعدی
plantar accessory, 438	اخمصی معین
plantar, long, 386, 392, 428, **432**	اخمصی طویل
popliteal, oblique, **408**, 409	مابضی - ترچھا (متعرض)
pubo-capsular, 328	عانی کیسوی
quadratum, 195	مربعیہ
radio-carpal, 199	کعبری ساعدی
round, of femur, 330	گول - فخذ کا
of uterus, 226	رحم کا
sacro-spinous, 290, 291	عجزی شوکی

Digitized by Arya Samaj Foundation Chennai and eGangotri

CC-0. In Public Domain. Gurukul Kangri Collection, Haridwar

Digitized by Arya Samaj Foundation Chennai and eGangotri

رباطات (بسلسلہ)	Ligaments (*contd.*)—
عجزی حدبی	sacro-tuberous, 288, 290, 291
کتف کا - مستعرض - زیرین	of scapula, transverse, inferior, 89
بالائی	superior, 59, 89
کندھے کا	of shoulder, 119
معلق - بغل کا	suspensory, of axilla, 24
عرقوبی عقبی	talo-calcanean, 429, 430
عرقوبی شظی - اگلا	talo-fibular, anterior, 422
پچھلا	posterior, 422
عرقوبی زورقی	talo-navicular, 430
رسغی بعد رسغی	tarso-metatarsal, 435
رسغ کا	of tarsus, 429
عمودی فخذی	teres femoris, 330
رحمی	uteri, 226
مستعرض - فنجان کا -	*transverse* of acetabdlum, 330
ساقی	cruris, 339, 353
عضد کا	of humerus, 122
گھٹنہ کا	of knee, 417
بعد ساعدیوں کے	of metacarpals, 192
بعد رسغیوں کے	of metatarsals, 399
کتف کا - زیرین	of scapula, inferior, 89
بالائی	superior 59, 89
اوپری - پاؤں کا	superficial, of foot, 383
ہاتھ کا	of hand, 70
منحرف نما	trapezoid, 92

CC-0. In Public Domain. Gurukul Kangri Collection, Haridwar

Ligaments *transverse* (*contd.*)—	رباطات (مستعرض) (بسلسلہ)
ulnar-carpal, 199	زندی ساعدی
vaginal, of fingers, 162	غلافی - انگلیوں کے
of toes, 392	پاؤں کی انگلیوں کے
volar accessory, 211	راحی معین
Y-shaped, 327	شکل
Line, Nelaton's, 280	خط - نیلیٹن کا
Lymph-glands, axillary, 26, 28, **29**, 67	لمفی غدود - بغلی
brachial, 67	بازوئی
cubital, 63, 67, 68	مرفقی
delto-pectoral, 19, 67	دالینی صدری
hypogastric, 363	زیر معدی
iliac, common, 363	حرقفی - مشترک
infraclavicular, 68	زیر ترقوی
of lower limb, 361	جارحۂ زیرین کے
lumbar, 363	کمری
popliteal, 308, 363	مابضی
subinguinal, 225, 226, 228, 360, 363	تحت اربی
tibial, anterior, 363	قصبیتی - اگلا
of upper limb, 66	جارحۂ بالا کے
Lymph-vessels, afferent, 229, 363	لمفی عروق - درآرندہ
efferent, 229, 363	برآرندہ
of leg, 337	ٹانگ کے
of mammary gland, 17	پستانی غدہ کے
of lower limb, 361	جارحۂ زیرین کے

Digitized by Arya Samaj Foundation Chennai and eGangotri

لمفی عروق (بسلسلہ)	Lymph-vessels, (*contd.*)—
جارحۂ بالا کے	of upper limb, 66
کعبیوں	Malleoli, 215, 216, 332, 333
پستان	Mamma, 11, **14**
کے لمفی عروق	lymph vessels of, 17
مرد میں	in male, 17
ید القص	Manubrium, 8
ید	Manus, 1
درانتی شکل کنارہ	Margo falciformis, 229
نخاع شوکی	Medulla spinalis, 5
غشاء ضلعی کرکودی	**Membrane**, costo-coracoid, 18, 22, 23, **24**
بین عظمی - پیش بازو کی	interosseous, of forearm, 203
ٹانگ کی	of leg, 425
ہلال گھٹنے کے	Menisci of knee, 415
بعد ساعدی ہڈیاں	Metacarpal bones, 2, 4
بعد رسغی ہڈیاں	Metatarsal bones, 216, 333
کثیر الزوایہ کبیر	Multangulum majus, 149
عضلات	**Muscles**—
مبعد اصابع خامس - پاؤں کا	*abductor* digiti quinti, of foot, 385, **387**
ہاتھ کا	of hand, **153**
ابہام القدم کا	hallucis, 385, **387**
سبابہ کا	indicis, 194
ابہام الید کا قصیر	pollicis brevis, 160, **169**
طویل	longus, 174, **182**, 189
مقرب قصیر	*adductor* brevis, 266, **272**

CC-0. In Public Domain. Gurukul Kangri Collection, Haridwar

Muscles, *adductor.* (*contd.*)—	عضلات مقرب (بسلسلہ)
hallucis, 395	ابہام القدم کا
longus, 245, **266**	طویل
magnus, 266, **276**, 293, 295, 305, 307	کبیر
opening in, 253	میں کا فتحہ
pollicis, 160, **170**	ابہام الید کا
anconæus, 174, **181**	مرفقیہ
articularis genu, 265, 266	مفصل الرکب
biceps brachii, 23, 26, 94, 99, **106**	ذوراسین بازووی
long head, 126	طویل سر
femoris, 215, 307, 319, 321, 426	فخذی
brachialis, 99, **108**	بازویہ
brachio-radialis, 99, 130, 174, **176**	بازوی کعبریہ
coccygeus, 295	عصعصیہ
coraco-brachialis, 23, 26, 94, 99, **106**	کرکووی بازویہ
deltoid, 2, 7, 18, **77**	دالیہ
relations of, 78	کے تعلقات
dorso-epitrochlearis, 87	ظہری برجرخیہ
extensor carpi radialis brevis, 174, **180**, 190	باسط رسغی کعبری قصیر
longus, 100, 174, **179**, 190	طویل
ulnaris, 174, **181**, 191	زندی
common origin, 180, 181	مشترک آغاز
digiti quinti proprius, 174, **180**, 191	اصبع خامس حقیقی
digitorum brevis, 351	اصابعی قصیر
communis, 174, 178, **180**, 191	مشترک

Muscles (*contd.*)—	عضلات (بسلسلہ)
extensor digitorum longus, 342, **345**	باسط اصابعی طویل
expansion of fingers, 178	پھیلاؤ ہاتھ کی انگلیوں کا
of toes, 346	" پاؤں کی انگلیوں کا
hallucis brevis, 351	ابہام القدم کا قصیر
longus, 342, **346**	طویل
indicis proprius, **184**, 191	سبابی حقیقی
pollicis brevis, 174, **183**, 189	ابہام الید کا قصیر
longus, 174, **183**, 190	طویل
external oblique, of abdomen, 14, 47,	بیرونی متعرض - شکم کا
flexor carpi radialis, 130, **140**, 162, 194	قابض ساعدی کعبری
ulnaris, 130, 138, **140**, 206	زندی
common origin, 139	مشترک آغاز
digiti quinti brevis of foot, 385, 395, **397**	اصبع خامس قصیر - پاؤں کا
of hand, 153	ہاتھ کا
digitorum brevis, 385, **386**	اصابعی قصیر
longus, 371, 376, **377**, 386, 391	قابض اصابعی طویل
profundus, 147, **148**, **164**	عمقی
sublimis, 130, 139 **141**, **164**	اوپری
hallucis brevis, 385, 394, **395**	ابہام القدم قصیر
longus, 371, 376, **377**, 385, 391, **393**	طویل
pollicis brevis, 160, **169**	ابہام الید قصیر
deep head, 170	کا عمقی سر
longus, 147, **148**, 160, **166**	طویل
gastrocnemius, 305, 307, **369**	گیسٹرا کنیمیس

Digitized by Arya Samaj Foundation Chennai and eGangotri

CC-0. In Public Domain. Gurukul Kangri Collection, Haridwar

Digitized by Arya Samaj Foundation Chennai and eGangotri

عضلات (بسلسلہ)	Muscles (*contd.*)—
توامیہ زیریں	gemellus inferior, 293, 295, **299**
بالائی	superior, 293, 294, **299**
الویہ کبریٰ	glutaeus maximus, 233, **285**, 295
وسطیٰ	medius, 249, 250, **301**
صغریٰ	minimus, 249, 250, **303**
رقیقہ	gracilis, 266, **275**, 307, 357
کرہلی	hamstring, 290, 293, 295, 305, 319, **321**
حرقفیہ	iliacus, 277
زیر شوکہ	infraspinatus, 85, 88
بین ضلعی	intercostal, 23
بین عظمی پاؤں کا	interossei of foot, 385, **400**
ہاتھ کا	of hand, 178, **193**
اعرض ظہری	latissimus dorsi, 8, 14, 18, 22, 53, 55, **56**
اندغام	insertion, 87
رافع مبرزی	levator ani, 295
کتفی	scapulæ. 53, 59, **60**
دودیہ پاؤں کے	lumbricales of foot, 385, 392, **394**
ہاتھ کے	of hand, **166**, 178
منتعرضہ۔ بیرونی۔ شکم کا	oblique, external, of abdomen, 14, 47, 55
سادبیرونی	obturator externus, 277, 300
اندرونی	internus, 293, 294, **299**
کتفی لامی	omohyoid, 41, **59**
مقابلِ اصبع خامس	opponens digiti quinti, 153
ابہام الیدی	pollicis, 160, 169, **170**

CC-0. In Public Domain. Gurukul Kangri Collection, Haridwar

Muscles (*contd.*)—	عضلات (بسلسلہ)
palmaris brevis, 63, **152**	راحیہ قصیر
longus, 73, 129, 130, 138, **140**	طویل
pectineus, 266, **270**	مشطیہ
pectoralis major, 2, 7, 8, 14, 16, 18, **20**, 22, 24	صدریہ کبیر
insertion, 87	اندغام
minor, 8, 22, 24, **26**, 27	صغیر
peronæus brevis, 355	شظیہ قصیر
digiti quinti, 355	اصبع خامس
longus, 355	طویل
insertion, 400	اندغام
tertius, 343, **347**	ثلاثی
piriformis, 292, 294, **299**	کمثریہ
plantaris, 307, **370**	اخمصیہ
platysma, 11, 41	عضلۂ عریض
popliteus, **376**, 407, 408, 411	مابضیہ
pronator quadratus, **148**	کابۂ مربعہ
pronator teres, 130, **139**	کابۂ عمودی
psoas major, 277	خصریۂ کبیر
quadratus femoris, 293, 295, **300**	مربعیہ فخذی
plantæ, 386, 392, **394**	اخمصی
quadriceps femoris, 261	ذوالاربعۃ الرؤوس فخذی
insertion, 265	اندغام
rectus femoris, 248, 262	مستقیمہ فخذی
reflected head, 250, **304**	منعکس سر

Digitized by Arya Samaj Foundation Chennai and eGangotri

CC-0. In Public Domain. Gurukul Kangri Collection, Haridwar

عضلات (بسلسلہ)	Muscles (*contd.*)—
معینہ کبیر	rhomboideus major, 53, 59, **60**
صغیر	minor, 53, **59**
عجزی شوکی	sacro-spinalis, 49
خیاطیہ	sartorius, 245, 248, **250**, 307, 357
اخمصیہ مقدم	scalenus anterior, **41**
وسطانی	medius, 41, 46
نیم غشائی	semimembranosus, 221, 307, 319, **322**, 376
نیم وتری	semitendinosus, 221, 307, 319, **321**, 357
منشاریہ مقدم	serratus anterior, 3, 14, 16, 18, 23, 27, **47**
پسین زیرین	posterior inferior, 61
بالائی	superior, 60
سمکیہ	soleus, 370
قصی لامی	sterno-hyoid, 39
قصی حلمی	sterno-mastoid, 8
قصی ورقی	sterno-thyreoid, 39
تحت مرفقیہ	sub-anconæus, 114, 118
تحت الترقویہ	subclavius, 24, 25, **37**
تحت الکتفیہ	subscapularis, 22, 78, **86**, 88
باطح	supinator, 110, **194**
فوق الشوکیہ	supraspinatus, 59, **85**, 88
ناشرِ رداۓ جانبی	tensor fasciæ latæ, 233, 248, **259**
عمودیہ کبیر	teres major, 8, 18, 22, 32, **86**
صغیر	minor, **85**, 89
عضلہ قصبیہ اگلا	tibialis anterior, **342**, **344**

Muscles (*contd.*)—	عضلات (بسلسلہ)
tibialis posterior, 371, 376, **377**, 428	عضلہ قصبیہ پچھلا
insertion, 400	اندغام
trapezius, 51, 53, **54**	منحرفہ
nerves of, 55, 58	کے اعصاب
triceps brachii, 112	مثلث الرؤوس بازوئی
vastus intermedius, 248, **265**	واسع بین وسطی
lateralis, 248, **263**, 295	جانبی
medialis, 248, **263**	وسطانی
Navicular bone of foot, 216	زورقی ہڈی پاؤں کی
of hand, 149	ہاتھ کی
Nerves—	اعصاب
accessory, 55, 58	معین
afferent, 5, 218	درآرندہ
of ankle joint, 352, 376	گھٹنے کے جوڑ کے
articular, to ankle, 352, 376	مفصلی۔ گھٹنہ کو
to carpal joints, 208	ساعدی جوڑوں کو
to carpo-metacarpal joints, 211	ساعدی بعد ساعدی جوڑوں کو
to elbow, 115, 146, 198	کہنی کو
to hip, 256, 258, 274, 300, **331**	کولے کو
to intermetacarpal joints, 211	بین بعد ساعدی جوڑوں کو
to interphalangeal joints of hand, 212	بین سلامی جوڑوں کو ہاتھ کے
to knee, 258, 275, 310, 313, 315, 318, 357, [402, **405**	گھٹنہ کو
to metacarpo-phalangeal joints, 212	بعد ساعدی سلامی جوڑوں کو
to metacarpo-phalangeal joints, 352	بعد رسغی سلامی جوڑوں کو

Digitized by Arya Samaj Foundation Chennai and eGangotri

CC-0. In Public Domain. Gurukul Kangri Collection, Haridwar

اعصاب مفصلی (بسلسلہ)	Nerves, *articular* (*contd.*)—
کندھے کو	to shoulder, 78, 84, 92
رسغی جوڑوں کو	to tarsal joints, 353
رسغی بعد رسغی جوڑوں کو	to tarso-metatarsal joints, 352
پہنچے کو	to wrist, 182, 201, 208
بغلی	axillary, 28, 43, 77, **83**
عقبی - وسطانی	calcanean, medial, 359, 375, 383
ساعدی جوڑوں کو	of carpal joints, 208
ساعدی بعد ساعدی جوڑوں کو	of carpo-metacarpal joints, 211
مجانبی زندی	collateral, ulnar, 28, 117
جلدی	*cutaneous*, 6, 11, 218
بازو کا - جانبی	of arm, lateral, 68, **69**, 75, **84**
وسطانی	medial, 26, 43, 68, **69**, **97**, 100
پچھلا	posterior, 28, **70**, 97
پشت کا	of back, 51
چوتڑ کا	of buttock, 282
پنڈلی کا - جانبی	of calf, lateral, 310, 315, 335, **337**
وسطانی	medial, 309, 312, 359, **365**
سینہ کے - اگلے	of chest, anterior, 12, **14**
جانبی	lateral, 13, **14**, 27, 30
ظہری - زندی کا	dorsal, of ulnar, 68, **71**, 128, 146
پاؤں کا - مین وسطی	of foot, intermediate, 338
جانبی	lateral, 338, 366
وسطانی	medial, 338
پیش بازو کا - ظہری	of forearm, dorsal, 68, **69**, **97**, 128, **173**

Digitized by Arya Samaj Foundation Chennai and eGangotri

CC-0. In Public Domain. Gurukul Kangri Collection, Haridwar

Digitized by Arya Samaj Foundation Chennai and eGangotri

Nerves *cutaneous* (*contd.*)—	اعصاب جلدی (بسلسلہ)
of forearm, lateral, 68, **69**, **98**, 127, 128, 172	پیش بازو کا - جانبی
medial, 26, 43, 66, 68, **69**, **97**, 100, 127, [172	وسطانی
of iliohypogastric, lateral, 283	حرقفی زیر معدی کا، جانبی
of intercostals, anterior, 12, **14**	بین ضلعیوں کے - اگلے
lateral, 13, **14**, 27, 30	جانبی
of leg. *See* of calf	ٹانگ کے - دیکھو پنڈلی کے
of lumbar posterior rami, 51, 283	کمری پچھلے فروع کے
palmar, of median, 68, **70**, 73, 128, 129, 147	راحی - وسطی کے
of radial, **71**, 128	کعبری کے
of ulnar, 68, **70**, 73, 128, 129, **146**	زندی کے
perforating, 283, **284**, 287, 288	انثقابی
of sacral posterior rami, 283, 288	عجزی پچھلے فروع کے
of thigh, intermediate, 227, **231**, **245**, 247, [248, 257	ران کا - بین وسطی
lateral, 227, **231**, 239, **245**, 248, 283, 319	جانبی
medial, 227, **231**, **245**, 248, **257**, 306, 319, [359	وسطانی
posterior, 283, 284, 292, 295, **296**, 306, [307, 312, 319, 359	پچھلا
of thoracic nerves, anterior, 12, **14**	صدری اعصاب کے - اگلے
lateral, 13, **14**, 27, 30	جانبی
of thoracic posterior rami, 51	صدری پچھلے فروع کے
of twelfth thoracic, lateral, 283	بارھویں صدری کے - جانبی
of upper limb, 68	جارحۂ بالا کے
digital, of foot, 335, 336, 337, **338**, **352**, 385, 386, **389**, **391**	اصابعی - پاؤں کے
of hand, 68, **70**, **71**, 128, **158**, **160**, 173	ہاتھ کے
of median, 68, **70**, 128, **158**	وسطی عصب کے

CC-0. In Public Domain. Gurukul Kangri Collection, Haridwar

Nerves. *digital* (*contd.*)—	اعصاب - اصبعی (بسلسلہ
of peroneal, 336, 337, **338**, **352**	شظی کے
of plantar, 385, 386, **389**, **391**	اخمصی کے
of radial, 68, **71**, 128, 173	کعبری کے
of ulnar, 68, **70**, **71**, 128, **160**, 173	زندی کے
dorsalis manus, 146, 173	ظہری یدی
scapulæ, 42, 60, 61	کتفی
efferent, 5, 218	برآرندہ
of elbow joint, 115, 146, 198	کہنی کے جوڑ کے
femoral, 239, 245, **256**	فخذی
to femoral artery, 274	فخذی شریان کو
genicular, 310, 313, 315, 357, **402**, **405**	رکبی
of obturator, 318	سادکا
gluteal, inferior, 292, 295, **296**	الوی - زیرین
superior, 249, 295, **302**	بالائی
of hip joint, 256, 258, 274, 300, **331**	کولے کے جوڑ کے
ilio-inguinal, 226, 231	حرقفی اربی
infra-patellar, 337	زیر رضفی
intercosto-brachial, 26, **30**, 68, 69, 97	بین ضلعی بازوی
of intermetacarpal joints, 211	بین بعد ساعدی جوڑوں کے
interosseous, dorsal, 182, **185**, 191	بین عظمی - ظہری
volar, 147, 148	راحی
of interphalangeal joints, 212	بین سلامی جوڑوں کے
of knee joint, 258, 275, 310, 313, 315, 318, 357, 402, **405**	گھٹنے کے جوڑ کے
to longus colli, 42	طویلہ عنقی کو

Nerves (*contd.*)—	اعصاب (بسلسلہ)
lumbo-inguinal, 227, **231**, 239, 247	کمری اربی
to lumbrical, second, of foot, 394, 398	دودیہ عضلوں کو - دوسرا پاؤں کا
median, 26, 43, 100, **101**, 110, 139, 142, **148**, 155, **158**	وسطی
of metacarpo-phalangeal joints, 212	بعد ساعدی سلامی جوڑوں کے
of metatarso-phalangeal joints, 352	بعد رسغی سلامی جوڑوں کے
musculo-cutaneaus, 26, 43, 98, **106**, 173	عضلی جلدی
obturator, 246, 266, 272, **273**, 318	ساد
accessory, 271	معین
to obturator internus, 293, 295, 298	ساد اندرونی کو
perineal, long, 233, 292, **297**	عجانی - طویل
peroneal anastomotic, 306, 310, 315, **359**, **365**	شظیی تفممی
common, 305, 307, **313**, 356	مشترک
deep, 337, 344, 348, **351**, 356	عمقی
superficial, 335, **337**, 356	اوپری
plantar, lateral, 385, **391**, 397, **398**	اخمصی - جانبی
medial, 337, 385, **389**	وسطانی
pudendal, 293, 295, **298**	حیائی
to quadratus femoris, 293, 295, **300**	مربعیہ فخذی کو
radial, 3, 28, 43, 98, 100, 111, **115**	کعبری
deep branch of, 117, **132**	کی عمقی شاخ
superficial branch of, 68, **71**, 117, 128, **132**, 173	کی اوپری شاخ
saphenous, 227, 232, 245, 247, 248, **257**, 309, 335, 337, 357, 359, **364**	صافن
to scalene muscles, 42	اخمعی عضلات کو
sciatic, 292, 295, **298**, 319, **323**	نسائی

Digitized by Arya Samaj Foundation Chennai and eGangotri

CC-0. In Public Domain. Gurukul Kangri Collection, Haridwar

اعصاب (بسلسلہ)	Nerves (*contd.*)—
کندھے کے جوڑ کے	of shoulder joint, 78, 84, 92
شوکی	spinal, 5, 217
تحت الترقویہ کو	to subclavius. 42
تحت کتفی	to subscapular, 28, 29, **43**
فوق ترقوی	supraclavicular, 12, **13**, 68, 69, 75
فوق کتفی	suprascapular, 42, 59, **91**
حاقی	suralis, 335, 337, **338**, 359, **366**
رسغی جوڑوں کے	of tarsal joints. 353
رسغی بعد رسغی جوڑوں کے	of tarso-metatarsal joints, 352
صدری۔ اگلے۔ جانبی	thoracic, anterior, lateral, 25, **43**
وسطانی	medial, 24, 25, 43
طویل	long, 28, 42, **45**
صدری ظہری	thoraco-dorsal, 43, **45**, 61
قصبیتی	tibial, 307, **312**, 316, 371, 373, **375**
منحرفہ کو	to trapezius, 58
زندی	ulnar, 3, 28, 43, 73, 100, **101**, 112, 129, **143**, **144**, 152, **159**, 167
عمقی شاخ	deep, branch. 167
ظہری شاخ	dorsal branch, 146, 173
زندی مجانبی	ulnar, collateral, 28, 117
پہنچے کے جوڑ کے	of wrist joint, 182, 201, 208
بھٹنی	Nipple, 9, **15**
مرد میں	in male, 17
کٹاؤ۔ وداجی	Notch, jugular, 8
زُج	Olecranon, 3, 94

Digitized by Arya Samaj Foundation Chennai and eGangotri

Opening in adductor magnus, 253, 276	فتحہ مقرب کبیر میں
Os coxæ, 213	عظم کولہ
Os hamatum, 152	عظم خطافی
Os multangulum majus, 149	عظم کثیر الزوایہ کبیر
Os trigonum, 422	عظم مثلث
Pacinian corpuscles, 71, 159	پاشینی جسیمات
Pad, infrapatellar, 410	گدی - زیر رضفی
Panniculus adiposus, 11, 222. *See also* **Fascia, superfi-**	سبلک شحمی (نیز دیکھو ردا اوپری)
Papilla mammæ, 15, 17	حلمۂ پستانی
Patella, 214	رضفہ
Phalanges of fingers, 2, 4	سلامیات - انگلیوں کی
Pisiform bone, 149	مشنگہ ہڈی
Pit of stomach, 8	فم معدہ
Plexus, brachial, 25, 33, **39**	ضفیرہ - بازوئی
obturator, 250, 257	ساد
patellar, 227, **233**	رضفی
subsartorial, 250, 257	تحت خیاطی
subtrapezial, 58	تحت منحرفی
Plicæ. *See also* **Fold**	شکن
alares, 410	اجنحہ
Process, coracoid, 2, 7	زائدہ - کرکودی
styloid, of radius, 4	ابری الشکل - کعبرہ کا
of ulna, 3	زند کا
of talus, posterior, 422	عرقوب کا - پچھلا
trochlear, 333	چرخوی

CC-0. In Public Domain. Gurukul Kangri Collection, Haridwar

Digitized by Arya Samaj Foundation Chennai and eGangotri

زائدہ (بسلسلہ)	Process (contd.)—
خنجری	xiphoid, 8
عانہ	Pubis, 213
کعبرہ	Radius, 2, 3, 4, 96
ضابطات کولے کے جوڑ کے	Retinacula of hip joint, 331
شظی	peroneal, 339, 355, 367
پسلی - پہلی	Rib, first, 8
دوسری	second, 8
ساتویں	seventh, 8
بارھویں	twelfth, 50
حلقہ - فخذی	Ring, femoral, 242
کتف	Scapula, 1, 2, 3, 49
صفن	Scrotum, 11, 222
حاجزات - بین عضلی	Septa, *intermuscular*, 72
بازو کے	of arm, 98, **118**
پیش بازو کے	of forearm, 128, 138
ٹانگ کے - پنڈلی کے	of leg, of calf, **367**, 371
شظی	fibular, 340
سامنے کے	of front, 344
ہاتھ کی ہتھیلی کے	of palm of hand, 154
کتفی خطہ کے	of scapular, region, 76, 78
پاؤں کے تلوے کے	of sole of foot, 384
ران کے	of thigh, 235, **261**
حاجز - فخذی	Septum, *femoral*, 242
سمسمانی ہڈیاں	Sesamoid bones, in—

CC-0. In Public Domain. Gurukul Kangri Collection, Haridwar

Sesamoid bones in (*contd.*)—	سسمانی ہڈیاں (بسلسلہ)
adductor pollicis, 170, 211	مقرب ابہام الید میں
flexor hallucis brevis, 395, 438	قابض ابہام القدم قصیر میں
flexor pollicis brevis, 170, 211	قابض ابہام الید قصیر میں
gastrocnemius, 370	گیسٹر کنیمیس میں
metacarpo-phalangeal joints, 170, 211	بعد ساعدی سلامی جوڑوں میں
metatarso-phalangeal joints, 395, 438	بعد رسغی سلامی جوڑوں میں
peroneus longus, 401	شنظیہ طویل میں
tibialis posterior, 400	عضلۂ قصبیہ موخر میں
Sheaths, *fascial* or *fibrous*—	غلافات - روائی یا لیفی (ریشوی)
axillary, 33	بغلی
femoral, 226, **238**	فخذی
flexor, of fingers, 162	قابض ہاتھ کی انگلیوں کے
of toes, 392	پاؤں کی انگلیوں کے
mucous or *synovial*	مخاطی یا زلالی
of biceps brachii, long head, 124, 126	ذوالراسین بازوی کا طویل سر
of extensors in lower limb, **341**, 353	باسطات کا زیرین جارحہ میں
in upper limb, 175, 176	بالائی جارحہ میں
of flexors in lower limb, 379, 393	قابضات کے زیرین جارحہ میں
in upper limb, 133, **134**, 160, 164	بالائی جارحہ میں
of peronæi, **354**, 401	شنظیوں کے
of popliteus, 411	مابضیہ کا
of tendo calcaneus, 368	وتر عقب کا
of tibialis anterior, **341**, 353	عضلۂ قصبیہ پیشین کا
of tibialis posterior, 379	عضلۂ قصبیہ پسین کا

Digitized by Arya Samaj Foundation Chennai and eGangotri

Shin, 215, 332	پیشِ ساق
Shoulder gridle, 1	کاندھے کا حلقہ
Sinus, lactiferous, 17, 18	جوف، شیردار
Space, quadrilateral, 77, 82	فضا۔ ذواربعۃ الاضلاع
triangular, 77, 81	مثلثی
Spinal cord or medulla, 5, 217	حبل شوکی یا نخاع
Spines of ilium, superior, 49, 213, 279	شوکے حرقفہ کے۔ بالائی
of scapula, 2, 49	کتف کے
of vertebræ, 48	مہروں کے
Sternum, 2, 8	قص
Stomach, pit of, 8	معدہ کا فم
Sulcus, gluteal, 280	تجویف، الوی
iliac, 279	حرقفی
inguinal, 213	اربی
Surface anatomy—	سطحی یا اوپری تشریح
arm, 94	بازو کی
axilla, 8	بغل کی
back, 48	پشت کی
elbow, 94	کہنی کی
foot, 333	پاؤں کی
glutoal region, 279	الوی خطہ کی
hand, 149, 171	ہاتھ کی
leg, 332	ٹانگ کی
lower limb, 213	زیرین جارحہ کی
pectoral region, 7	صدری خطہ کی

CC-0. In Public Domain. Gurukul Kangri Collection, Haridwar

Digitized by Arya Samaj Foundation Chennai and eGangotri

سطحی تشریح (بسلسلہ)	**Surface anatomy** (*contd.*)—
مابضی خطہ کی	popliteal, region, 304
ران کی	thigh, 218
بالائی جارحہ کی	upper limb, 1
جراحی تشریح ہتھیلی اور انگلیوں کی	Surgical anatomy of palm and fingers, **171**
معالیق عرقوب	Sustentaculum tali, 333
ارتفاق عانی	Symphysis pubis, 213
مرتبط قصبیتی شظیی	Syndesmosis tibio-fibularis, 425, **428**
عرقوب	Talus, 216, 333
رسغ	Tarsus, 216
وتر عقبی	Tendo calcaneus, 216, 333, **371**
راحی	Thenar 149
قصبیہ	Tibia, 215, 332
قطعہ - حرقفی قصبیتی	Tract, ilio-tibial, 233, 248, **258**
مثلث استماع کا	Triangle of auscultation, 57
دالیتی صدری	delto-pectoral, 2, 7, 18
کمری (پیٹی)	lumbar (Petit), 57
مثلث - فخذی	Trigone, femoral, 246
طروخا کبیر	Trochanter major, 214, 280, 290
بصلۂ ورکی	Tuber ischiadicum, 214, 280, 290
درنہ - مقرب	Tubercle, adductor, 215, 305
عضد کا - بڑا	of humerus, greater, 3
عانی	pubic, 213
حدبیہ فخذ کا - الوی	Tuberosity of femur, gluteal, 290
قصبیہ کا	of tibia, 215

CC-0. In Public Domain. Gurukul Kangri Collection, Haridwar

Ulna, 2, 3, 4	زند
Veins—	وریدیں
antibrachial, median, 64	پیش بازوئی۔ وسطی
axillary, 25, 26, **37**, 65, 66	بغلی
basilic, 63, **65**, 94, 96, 100, 127, 172	قاعدی
median, 64	۔ وسطی
brachial, 37	بازوئی
cephalic, 19, 23, 25, 63, **65**, 94, 96, 127, 172	قیفالی
median, 64	وسطی
cervical, transverse, 41	عنقی۔ مستعرض
circumflex, femoral, lateral, 230	منحنی۔ فخذی۔ جانبی
medial, 230, 361	وسطانی
cubital, median, 63, 65, **66**, 69	مرفقی۔ وسطی
digital, dorsal, of foot, 335, **336**	اصابعی۔ ظہری۔ پاؤں کا
of hand, 63	ہاتھ کا
epigastric, superficial, 227, 230	شراسیفی (برمعدی) اوپری
femoral, 246, 247, **256**	فخذی
iliac, circumflex, superficial, 227, 230	حرقفی۔ منحنی۔ اوپری
inguinal, superficial, 227	اربی۔ اوپری
innominate, 67, 362	لااسمی
jugular, anterior, 38	وداجی۔ اگلی
external, 41	بیرونی
metacarpal, dorsal, 63	بعد ساعدی۔ ظہری
popliteal, 307, 311, **318**, 372	مابضی
profunda femoris, 246, 247	عمقی فخذی

Digitized by Arya Samaj Foundation Chennai and eGangotri
CC-0. In Public Domain. Gurukul Kangri Collection, Haridwar

Digitized by Arya Samaj Foundation Chennai and eGangotri

وریدیں (بسلسلہ)	Veins (*contd.*)—.
حیائی - بیرونی - اوپری	pudendal, external, superficial, 227, 230
صافن - بڑی	saphenous, great, 225, 227, 229, **230**, 239, 335, [357, 359
چھوٹی	small, 306, 335, 359, **361**
کتفی - مستعرض	scapular, transverse, 41
مہرۂ ناتئہ	Vertebra prominens, 49
عروق - جلدی	Vessels, cutaneous, 11
لمفی - درآرندہ	lymph, afferent, 363
برآرندہ	efferent, 363
ٹانگ کے	of leg, 337
زیریں جارحہ کے	of lower limb, 361
پستان کے	of mamma, 17, 18
بالائی جارحہ کے	of upper limb, 66
قیود وتری	Vincula tendinum, 164, 393
داحس	Whitlow, 172
پہنچا اور ہتھیلی	Wrist and palm, 148
منطقۂ محیط کولہے کے جوڑ کا	Zona orbicularis of hip-joint, 326, 328

CC-0. In Public Domain. Gurukul Kangri Collection, Haridwar

Digitized by Arya Samaj Foundation Chennai and eGangotri

صحت نامہ تشریح عملی جلد اوّل

صفحہ	سطر	غلط	صحیح	صفحہ	سطر	غلط	صحیح
۲	۲	اعضا	اعضاء	۳۰	۱۲	آر۔ یچ	آر چ
۴	۴	راہ نما	راہ نما	۳۲	۱۳	سروائیکل	سروائیکل
۶	۱۸	بازوں	بازوؤں	۳۳	۹	اسکیلینس نٹیریر لانگس	اسکیلینس انٹیریر۔
۸	۱۷	،نٹیریر	انٹیریر			کولائی	لانگس کولائی
۹	۱۹	(تصویر 5)	(تصویر 5) کی طرف آؤ	۳۴	۷	اُسے	اسے
۱۰	۲۲	نہ	تہ	۴۳	۲	بچھلی	پچھلے
۱۱	۱۶	جس	جس	۴۳	۵	ہُبدا	مبدا
۱۱	۲۵	جمیٹی	چمٹی	۵۴	۲۴	وریدن	وریدیں
۱۲	۸	ہمرای	ہمراہی	۵۵	۶-۲۰ ۲۱-۲۳	صلعہ	سلعہ
۱۳	۲۲	ابلیک	آبلیک	۵۶	۳	صلعات	سلعات
۱۷	۲۱	ذریعنے	ذریعے	۶۰	۲۴	دولرزتدڑی الیس	وولرریڈی الیس
۱۹	۹	ذریعئے	ذریعے	۶۳	۱۹	جانبی	جانب
۲۲	۲	ایگزیلری آرٹری	ایگزیلری وین ایگزیلری آرٹری	۶۴	۲	ہوتی ہوئی	ہوتے ہوئے
۲۳	۲۰	سب اسکیمولیرس	سب اسکیپولیرس	۶۴	۳	ہوجاتی	ہوجاتے
۲۳	۲۲	مطابق	مطابقی	۷۴	۷	آسکے	اُسکے
۲۸	۱۵	کپٹورل	پکٹورل	۷۵	۳	واقع ہوتا	واقع ہوتی
۲۹	۱۸	دہتاتی ہے	دہناتی ہیں	۷۵	۶	کاریکوبریکی الیس	اورکاریکوبریکی الیس

CC-0. In Public Domain. Gurukul Kangri Collection, Haridwar

Digitized by Arya Samaj Foundation Chennai and eGangotri

صفحہ	سطر	غلط	صحیح
۷۶	۲	ملا ہوا	ملی ہوئی
۷۷	۵	چھوٹا درجک ہوتا	چھوٹی درجک ہوتی
۷۸	۶	اسکیپو	اسکیپولر
۸۶	۱۸	میڈل	میڈیل
۹۹	۹	لول	لیول
۹۹	آخری	پہنچتا	پہنچتی
۱۰۰	۱	رسداتا	رسداتی
۱۰۵	۱۱	والے	والے کٹاؤ
۱۰۷	۱۵	ہتیلی	ہتھیلی
۱۰۸	۸	عقبی	عقبی
۱۱۲	۹	سقرر	مکمل
۱۱۲	۱۳	ہی	ہی
۱۱۲	۱۶	جلدی	جلد ہی
۱۱۲	۲۱	ادہری	اوپری
۱۱۳	۸	پہلا جاکر زائد ہے	
۱۱۳	۱۷	تایا	بتایا
۱۱۴	۱۴	ہی	کی
۱۱۵	۱۲	پھر بھی	پھر بھی
۱۱۸	۲۴	اور ردا	ردا اور
۱۲۵	۱۲	کاٹ کر	کاٹ
۱۲۷	۹	سہروں یعنی سروں	بسروں یعنی سروں
۱۲۸	۱۸	ایلی غنس	ایمی ننس
۱۲۹	۱۱	دتار	اوتار
۱۲۹	۱۴	والی	والے
۱۲۹	۱۸	وترلمبر	وتر۔ لمبر
۱۳۱	۱۸	تقسیم	منقسم
۱۳۲	۷	والی	والے
۱۳۶	۷	بین پوروں	پوروں
۱۳۶	۲۱	کے	کی
۱۳۹	۷	پہلے	پہلی
۱۴۵	۵	سکولوکوئینیس نزو	سکولوکوئینیس نزو
۱۴۵	۶	میڈیل کوئینیس نزوسے	میڈیل کوئینیس کی۔
۱۴۵	۶	ریڈیل نزو	ریڈیل نزو کی
۱۴۵	۱۴	پھروہ	پھر
۱۴۶	۱۴	اکشنسر	اکسٹنسر
۱۴۸	۱۱	جھکاتا	جھکانا
۱۴۹	۱۳	اسی کے	اسی کی
۱۴۹	۱۳	انگوٹھی کی	انگوٹھی کی انگلی کے
۱۵۲	۱۱	ہیں	بین
۱۵۲	۲۰	عضلے	عضلہ
۱۵۷	۴	یفی	یفی
۱۵۷	۲۱	نلاف	غلاف
۱۵۹	۱۷	کے جانب	کی ہر جانب کو
۱۶۰	۱۱	سل	ڈارسل
۱۶۱	۱۹	پانی سبس	پالی سبس
۱۶۵	۵	اینی	اپنی

CC-0. In Public Domain. Gurukul Kangri Collection, Haridwar

صفحہ	سطر	غلط	صحیح
۱۶۶	۲	سطحیں	سطح
۱۷۰	۳	عضوی	عضوہی
۱۷۱	۶	پہنچے	پہنچے کے
۱۷۳	۱۶	انگلیوں کے	انگلیوں کی
۱۷۷	۱۰	زاربی	زلابی
۱۷۷	۲۱	اینڈکشن	اینڈکشن
۱۷۷	۲۱	ایسے	ایسی
۱۷۷	۲۲	ہوتے	ہوتی
۱۷۸	۱۱	بین پوروں	پوروں
۱۸۰	۱	اپنے ساتھی	ساتھی
۱۸۰	۷	یہ ایک	تو یہ ایک
۱۸۱	۹	اس کی سطح کے سامنے	اسکی بعیدی سطح کے مقابل
۱۸۱	۲۲	آسالی	آسانی
۱۸۳	۹	بڑی	اور بڑی
۱۸۸	۶	بالوں ے	بالوں کے
۱۹۲	۱۰	وہ	۵۰
۱۹۶	۵	کوٹینیس اعصاب	کوٹینیس شاخوں
۱۹۸	۱۹	ملی ہوا	ملا ہوا
۱۹۹	۱۴ ۲۱	زیریقی	زیر ردائی
۲۰۱	۷	ترچھی	ترچھے
۲۰۳	۱۵	ضروری	ضروری ہے
۲۰۵	۲	وسطانی	جانبی
۲۰۵	۱۶	وسطانی	وسطانی رخ

صفحہ	سطر	غلط	صحیح
۲۰۵	۲۱	نہ دیبے	نہ دبنے
۲۱۰	۱۹	عضلے	عضلے
۲۱۲	۱۳	ہیدی	ہیڈری
۲۱۲	۲۳	ہیں	ہیں سکا
۲۱۳	۲۵	کی نمو	کے نمو
۲۱۵	۱۴	بالراست	راست
۲۱۷	۴	اوران	اور ران
۲۱۷	۶	گھنٹے	گھٹنے
۲۱۷	۱۹	عصبوں	فلقوں
۲۱۹	۲۰	اپٹی	پیٹی
۲۲۰	۱۰	جاتی	جاتی رخ جاتا
۲۲۰	۱۷	دوتری	دو وتری
۲۲۰	۵	گلے	اگلے
۲۲۹	۲	تارک	نازک
۲۳۱	۲	بالراست	بلاواسطہ
۲۳۱	۱۱	والا مخاطی کیسہ ظاہر ہو جائے گا	والی مخاطی درجک ظاہر ہو جائے گی ۔
۲۳۱	۱۳	بالراست	راست
۲۳۶	۱۵	کرتا ہے	کرنا ہے
۲۳۶	۲۲	ملنے	ملتے
۲۳۹	۱۶	الفیبریہ	الفیبریہ
۲۴۰	۱۱	دو کیسے دکھائی دینگے	دو درجکیں دکھائی دینگی
۲۴۰	۱۲	دوسرا	دوسری

Digitized by Arya Samaj Foundation Chennai and eGangotri

CC-0. In Public Domain. Gurukul Kangri Collection, Haridwar

Digitized by Arya Samaj Foundation Chennai and eGangotri

صفحہ	سطر	غلط	صحیح	صفحہ	سطر	غلط	صحیح
۲۴۰	۱۳	کیسوں	درجکیوں	۲۵۸	۲	بعید	بعید
۲۴۱	۲	والے	والی	۲۵۸	۵	مای	بائی
۲۴۲	۱۳	حصے کے	حصے کو	۲۵۸	۵	سیمی ممبرنیوس	سیمی ممبرنیوسس
۲۴۳	۶	بڑھے	بڑے	۲۵۸	۱۱	سرشے	سرسے
۲۴۳	۱۴	اکتیرالنخانوی	اکتیر خانوی	۲۵۹	۳	ٹانک	ٹانگ
۲۴۳	۱۷	ذن	دن	۲۵۹	۴	میں	تین
۲۴۶	۲	کہ	کر	۲۵۹	۴	ارڑا	آڑا
۲۴۶	۷	آرڈبٹری	آرٹری	۲۵۹	۱۴	وتفمی	تفمی
۲۴۶	۱۴	گھر	گہری	۲۵۹	۲۲	لی	ملی
۲۴۶	۲۲	یعنے	یعنی	۲۶۲	۷	کھٹنے	گھٹنے
۲۴۷	۸	ڈروکنٹہ	ڈروکنٹر	۲۶۳	۲	ٹیبل	ٹیبل
۲۴۸	۱۵	سیرتی	سرینی	۲۶۳	۲	قرلی	قربی
۲۴۸	۱۹	ئی	کی	۲۶۳	۴	تقسیم	تقسم
۲۴۹	۶	آحرہ ر	آخر کار	۲۶۳	۸	ہوجاتی	کوجاتی
۲۵۰	۴	سیں	ہیں سے	۲۶۳	۱۰	عمقی	عمق
۲۵۰	۸	ہیں	ہیں)۔	۲۶۴	۱۴	بڑ	جوڑ
۲۵۰	۱۳	جانب	جانبی	۲۶۵	۱۷	کے ذرا ادھر	سے ذرا قربی
۲۵۲	۸	ابٹوریٹر	آبٹوریٹر	۲۶۶	۹	یلانٹیرس	پلانیٹرس
۲۵۴	۱۵	بالائی	بالائی حصہ	۲۶۶	۱۰	ہوجاتے	کوجاتے
۲۵۴	۱۸	چھوٹے	چھوٹی	۲۶۶	۱۴	ینڈلی	پنڈلی
۲۵۵	۲۴	ٹردکینٹہ	ٹروکینٹر	۲۶۶	۱۴	ابناسٹو	اینا سٹو
۲۵۶	۱۳	لی	کی	۲۶۸	۳	مسکون	واقع
۲۵۶	۱۹	جاہی رخ	جانبی رخ	۲۶۸	۲۳	گردو	گروہ

CC-0. In Public Domain. Gurukul Kangri Collection, Haridwar

Digitized by Arya Samaj Foundation Chennai and eGangotri

صفحہ	سطر	غلط	صحیح	صفحہ	سطر	غلط	صحیح
۲۶۹	۱۷	بائی سپنس	بائی سپس	۲۸۶	۱	پلے	پتوں
۲۷۰	۱۳	لی	بلی	۲۸۷	۲	بیٹانارس	بیٹاٹارس
۲۷۲	۱	ان	توانِ	۲۸۸	۱۶	ہوتی	ہوتے
۲۷۲	۸	پری	اوپری	۲۸۸	۲۰	انگلی	انگلی
۲۷۲	۱۱	ہ	کو	۲۸۹	۴	جاتی ہے	جاتی ہیں
۲۷۲	۱۸	لیے	لئے	۲۹۱	۹-۱۰	خط	خطہ
۲۷۲	۱۹	پھوٹا	چھوٹا	۲۹۲	۱۶	مضبوظ بین	مضبوط بین
۲۷۳	۱	کے مقابل حاشیہ پہ	لکھو 320	۲۹۳	۲	فیبولا	فیبولر
				۳۰۰	۲-۲۳	ڈارس	ڈارسیلس
۲۷۳	۳	نیوبراسیٹی	یٹوراسیٹی	۳۰۱	۱۷	اور دوسری	دوسری
۲۷۳	۱۷	سرکے	سرکی	۳۰۱	۲۰	ڈاخل	داخل
۲۷۳	۱۹	کے درجک	کی درجک	۳۰۲	۱۹	سیسٹم	سپٹم
۲۷۵	۱۵	ملیں گے	ملیں گی	۳۰۲	۲۰	اسی ورجہ	اس درجہ میں
۲۷۶	۱۴	جاتا	جاتا ہے۔	۳۱۱	۶	ملاب	ملاپ
۲۷۷	۲۰	کی سطحی	کے سطحی	۳۱۳	۱۲	راست کا	راست
۲۷۹	۱	ابٹوریٹر	آبٹوریٹر	۳۲۰	۶	اس کے	اس کو
۲۸۰	۱۰	پٹریفارمس	پائیرنیفارمس	۳۲۰	۸	رکھے	رکھنے
۲۸۰	۱	کلنارے	کنارے	۳۲۰	۱۷	عصہب	عصب
۲۸۰	۲۲	گھر	گھرا	۳۲۱	۳	تے ہیں	بناتے ہیں
۲۸۱	۲۴	فیمورس کی	فیمورس کے	۳۲۱	۱۸	تلوی	تلوے
۲۸۱	۲۵	عضب	عصب	۳۲۱	۲۰	ٹخنے	ٹخنے
۲۸۴	۱	مطالعہ	کے مطالعہ	۳۲۲	۱۴	کے ملنے کا	سے ملنے کا
۲۸۵	۹	نیٹیریہ	انٹیریہ	۳۲۲	۱۶	پست	پشت

CC-0. In Public Domain. Gurukul Kangri Collection, Haridwar

Digitized by Arya Samaj Foundation Chennai and eGangotri

صفحہ	سطر	غلط	صحیح
۳۲۲	۱۸	اس کے	اس کو
۳۲۳	۲۳	تھوڑے سے	تھوڑی سی
۳۲۴	۱۵	اس کی	اس کو
۳۲۶	۱۴	تتے	تنتے کی
۳۲۶	۲۴	غضلی	عضلی
۳۲۷	۱۳	غذانی	غذائی
۳۳۰	۱۸	وریہ	اور یہ
۳۳۰	۲۲	چھبدتے	چھیدتے
۳۳۱	۱	اور لیٹرل	لیٹرل
۳۳۱	۱۸	اوسط	وسط
۳۳۱	۲۱	رح	رُخ
۳۳۳	۱۵	باتوں	باتوں میں
۳۳۴	۱۳	لیگامنت	لیگامنٹ
۳۳۶	۲	کی وسطی	کے وسطی
۳۳۷	۲۱	چکور	چکوتو
۳۳۸	۸	گرہ	گرد
۳۴۲	۲۳	ویجیٹیبل	ویجیٹیبل
۳۴۳	۲۲	چھوتی	چوتھی
۳۴۴	۱۱	ٹرنہ	ٹرنز
۳۴۴	۱۲	ڈیجینیوڈ رم	ڈیجینیڈ رم
۳۴۵	۱۱	انگلیوں کی	انگلیوں کے
۳۴۵	آخری	کی ونکولا	کے ونکولا
۳۴۶	۱۰	آخرکا	آخرکار
۳۴۶	۲۴	عضلے	عضلہ
۳۴۷	۱۰	عمقی سے	عمقی حصہ سے
۳۴۷	۱۹	پیٹاٹارسل میٹاٹارسل	میٹاٹارسل
۳۴۹	۷	اِن کی	اِن کے
۳۵۰	۱۸	ہاتھ کے	ہاتھ کی
۳۵۰	۱۹	ارپچ	آرپچ
۳۵۱	آخری	دوسرے	دوسری
۳۵۴	۱۴	وہ اُن	اُن
۳۵۵	۱	اس کے	اس کی
۳۵۷	۴	پرکہ	پرکے
۳۵۸	۱۴	فرداً	فرداً فرداً
۳۵۹	آخری	بعد	بعید
۳۶۰	۶	جوڑا	پجوڑا
۳۶۰	۱۵	ابلیک	آبلیک
۳۶۱	۲۲	جگہ	فضا
۳۶۲	۲۱	پیٹلر	پیٹیلر
۳۶۲	۱۵	کری	کرّی
۳۶۵	۹	کنڈالر والی	کنڈائلز والی
۳۶۵	۹	جانبی	وسطانی
۳۶۷	۱	یہ ایک دوسرے کو	یہ
۳۶۷	۱۱	کنڈائلز	کنڈائلر
۳۶۸	۱۴	تہ کے	تہ کی
۳۶۹	آخری	عظمی	عظمی

CC-0. In Public Domain. Gurukul Kangri Collection, Haridwar

Samaj Foundation Chennai and eGangotri

صفحہ	سطر	غلط	صحیح	صفحہ	سطر	غلط	صحیح
۳۷۱	۵	آرٹری	آڑی	۳۸۲	۱۵	منظر	منظر
۳۷۱	۱۴	گرڈھے	گڑھے	۳۸۳	۱	جوریاطوں	جوڑوں
۳۷۲	۲۳	اگلا	اگلے	۳۸۳	۹	درونکو	اندرون کو
۳۷۵	۲	جھلی کی	جھلی کے	۳۸۵	۱۱	مفصل	متصل
۳۷۶	۱۶	کی بعدی	کے بعدی	۳۸۵	۱۳	سوائے	سوا
۳۷۷	۲۲	ستوں	ستونوں	۳۸۵	۱۸	ہین	مین
۳۷۷	آخری	بٹنا	بیٹا	۳۸۶	۲۲	ہڈی	ہڈی سے
۳۷۸	۱۵	یعنی عقبی	(عقبی)	۳۸۷	۴	وابے	والے
۳۸۰	۷	حصے نیچے	حصہ نیچے	۳۸۷	۱۵	کیسہ نیفی	کیسہ کی لیفی
۳۸۲	۳	غیر	کے غیر				

CC-0. In Public Domain. Gurukul Kangri Collection, Haridwar

Digitized by Arya Samaj Foundation Chennai and eGangotri

गुरुकुल की पहली शिक्षा प्रणाली
अच्छी थी (पक्ष)
गुरुकुल की पहली शिक्षा प्रणाली
अच्छी नहीं थी (विपक्ष)

पुस्तकालय
गुरुकुल कांगड़ी

CC-0. In Public Domain. Gurukul Kangri Collection, Haridwar

Digitized by Arya Samaj Foundation Chennai and eGangotri

CC-0. In Public Domain. Gurukul Kangri Collection, Haridwar

Digitized by Arya Samaj Foundation Chennai and eGangotri

CC-0. In Public Domain. Gurukul Kangri Collection, Haridwar

Digitized by Arya Samaj Foundation Chennai and eGangotri

CC-0. In Public Domain. Gurukul Kangri Collection, Haridwar

Digitized by Arya Samaj Foundation Chennai and eGangotri

पुस्तकालय
गुरुकुल कांगड़ी विश्वविद्यालय, हरिद्वार

वर्ग संख्या 20 / 6 (१)   आगत संख्या 25902

पुस्तक-वितरण की तिथि नीचे अंकित है। इस तिथि सहित २० वें दिन तक यह पुस्तक पुस्तकालय में वापिस आ जानी चाहिए। अन्यथा १० पैसे के हिसाब से विलम्ब-दण्ड लगेगा।

CC-0. In Public Domain. Gurukul Kangri Collection, Haridwar

Digitized by Arya Samaj Foundation Chennai and eGangotri

२०
6(२)

२५६०२

गुरुकुल कांगड़ी विश्वविद्यालय
कृपया पुस्तक के ऊपर कोई निशान आदि
न लगायें।

Public Domain. Gurukul Kangri Collection, Haridwar

Digitized by Arya Samaj Foundation Chennai and eGangotri

CC-0. In Public Domain. Gurukul Kangri Collection, Haridwar